This is a digital copy of a book that was preserved for generations on library shelves before it was carefully scanned by Google as part of a project to make the world's books discoverable online.

It has survived long enough for the copyright to expire and the book to enter the public domain. A public domain book is one that was never subject to copyright or whose legal copyright term has expired. Whether a book is in the public domain may vary country to country. Public domain books are our gateways to the past, representing a wealth of history, culture and knowledge that's often difficult to discover.

Marks, notations and other marginalia present in the original volume will appear in this file - a reminder of this book's long journey from the publisher to a library and finally to you.

Usage guidelines

Google is proud to partner with libraries to digitize public domain materials and make them widely accessible. Public domain books belong to the public and we are merely their custodians. Nevertheless, this work is expensive, so in order to keep providing this resource, we have taken steps to prevent abuse by commercial parties, including placing technical restrictions on automated querying.

We also ask that you:

+ *Make non-commercial use of the files* We designed Google Book Search for use by individuals, and we request that you use these files for personal, non-commercial purposes.
+ *Refrain from automated querying* Do not send automated queries of any sort to Google's system: If you are conducting research on machine translation, optical character recognition or other areas where access to a large amount of text is helpful, please contact us. We encourage the use of public domain materials for these purposes and may be able to help.
+ *Maintain attribution* The Google "watermark" you see on each file is essential for informing people about this project and helping them find additional materials through Google Book Search. Please do not remove it.
+ *Keep it legal* Whatever your use, remember that you are responsible for ensuring that what you are doing is legal. Do not assume that just because we believe a book is in the public domain for users in the United States, that the work is also in the public domain for users in other countries. Whether a book is still in copyright varies from country to country, and we can't offer guidance on whether any specific use of any specific book is allowed. Please do not assume that a book's appearance in Google Book Search means it can be used in any manner anywhere in the world. Copyright infringement liability can be quite severe.

About Google Book Search

Google's mission is to organize the world's information and to make it universally accessible and useful. Google Book Search helps readers discover the world's books while helping authors and publishers reach new audiences. You can search through the full text of this book on the web at `http://books.google.com/`

A propos de ce livre

Ceci est une copie numérique d'un ouvrage conservé depuis des générations dans les rayonnages d'une bibliothèque avant d'être numérisé avec précaution par Google dans le cadre d'un projet visant à permettre aux internautes de découvrir l'ensemble du patrimoine littéraire mondial en ligne.

Ce livre étant relativement ancien, il n'est plus protégé par la loi sur les droits d'auteur et appartient à présent au domaine public. L'expression "appartenir au domaine public" signifie que le livre en question n'a jamais été soumis aux droits d'auteur ou que ses droits légaux sont arrivés à expiration. Les conditions requises pour qu'un livre tombe dans le domaine public peuvent varier d'un pays à l'autre. Les livres libres de droit sont autant de liens avec le passé. Ils sont les témoins de la richesse de notre histoire, de notre patrimoine culturel et de la connaissance humaine et sont trop souvent difficilement accessibles au public.

Les notes de bas de page et autres annotations en marge du texte présentes dans le volume original sont reprises dans ce fichier, comme un souvenir du long chemin parcouru par l'ouvrage depuis la maison d'édition en passant par la bibliothèque pour finalement se retrouver entre vos mains.

Consignes d'utilisation

Google est fier de travailler en partenariat avec des bibliothèques à la numérisation des ouvrages appartenant au domaine public et de les rendre ainsi accessibles à tous. Ces livres sont en effet la propriété de tous et de toutes et nous sommes tout simplement les gardiens de ce patrimoine. Il s'agit toutefois d'un projet coûteux. Par conséquent et en vue de poursuivre la diffusion de ces ressources inépuisables, nous avons pris les dispositions nécessaires afin de prévenir les éventuels abus auxquels pourraient se livrer des sites marchands tiers, notamment en instaurant des contraintes techniques relatives aux requêtes automatisées.

Nous vous demandons également de:

+ *Ne pas utiliser les fichiers à des fins commerciales* Nous avons conçu le programme Google Recherche de Livres à l'usage des particuliers. Nous vous demandons donc d'utiliser uniquement ces fichiers à des fins personnelles. Ils ne sauraient en effet être employés dans un quelconque but commercial.

+ *Ne pas procéder à des requêtes automatisées* N'envoyez aucune requête automatisée quelle qu'elle soit au système Google. Si vous effectuez des recherches concernant les logiciels de traduction, la reconnaissance optique de caractères ou tout autre domaine nécessitant de disposer d'importantes quantités de texte, n'hésitez pas à nous contacter. Nous encourageons pour la réalisation de ce type de travaux l'utilisation des ouvrages et documents appartenant au domaine public et serions heureux de vous être utile.

+ *Ne pas supprimer l'attribution* Le filigrane Google contenu dans chaque fichier est indispensable pour informer les internautes de notre projet et leur permettre d'accéder à davantage de documents par l'intermédiaire du Programme Google Recherche de Livres. Ne le supprimez en aucun cas.

+ *Rester dans la légalité* Quelle que soit l'utilisation que vous comptez faire des fichiers, n'oubliez pas qu'il est de votre responsabilité de veiller à respecter la loi. Si un ouvrage appartient au domaine public américain, n'en déduisez pas pour autant qu'il en va de même dans les autres pays. La durée légale des droits d'auteur d'un livre varie d'un pays à l'autre. Nous ne sommes donc pas en mesure de répertorier les ouvrages dont l'utilisation est autorisée et ceux dont elle ne l'est pas. Ne croyez pas que le simple fait d'afficher un livre sur Google Recherche de Livres signifie que celui-ci peut être utilisé de quelque façon que ce soit dans le monde entier. La condamnation à laquelle vous vous exposeriez en cas de violation des droits d'auteur peut être sévère.

À propos du service Google Recherche de Livres

En favorisant la recherche et l'accès à un nombre croissant de livres disponibles dans de nombreuses langues, dont le français, Google souhaite contribuer à promouvoir la diversité culturelle grâce à Google Recherche de Livres. En effet, le Programme Google Recherche de Livres permet aux internautes de découvrir le patrimoine littéraire mondial, tout en aidant les auteurs et les éditeurs à élargir leur public. Vous pouvez effectuer des recherches en ligne dans le texte intégral de cet ouvrage à l'adresse `http://books.google.com`


BIBLIOTHECA BOSTONIENSIS MEDICINAE
SERVAT ET DOCET
FVNDATA MDCCCLXXI
EX DONO


BIBLIOTHECA · BOSTONIENSIS · MEDICINAE
SERVAT ET DOCET
FVNDATA
EX DONO

BIBLIOTHECA · BOSTONIENSIS · MEDICINAE
SERVAT · ET · DOCET
FVNDATA
MDCCCLXX
EX DONO

REVUE
DE CHIRURGIE

COULOMMIERS

IMP. PAUL BRODARD

REVUE
DE CHIRURGIE

PARAISSANT TOUS LES MOIS

DIRECTEURS : MM.

F. TERRIER
Professeur de clinique chirurgicale
à la Faculté de médecine de Paris,
Chirurgien de la Pitié,
Membre de l'Académie de médecine.

A. PONCET
Professeur de clinique chirurgicale
à la Faculté de médecine de Lyon,
Ex-chirurgien en chef de l'Hôtel-Dieu de Lyon,
Correspondant de l'Académie de médecine.

P. BERGER
Professeur de clinique chirurgicale
à la Faculté de médecine de Paris,
Chirurgien de l'hôpital Necker,
Membre de l'Académie de médecine.

E. QUÉNU
Professeur agrégé
à la Faculté de médecine de Paris,
Chirurgien de l'hôpital Cochin.

RÉDACTEUR EN CHEF : M. F. Terrier.

VINGT-CINQUIÈME ANNÉE

XXXII

(JUIN A DÉCEMBRE 1905)

Avec 54 figures dans le texte.

FÉLIX ALCAN, ÉDITEUR

08, BOULEVARD SAINT-GERMAIN, 108

PARIS, 6e

1905

BOSTON MEDICAL
JUL 18 1906
LIBRARY.

CATALOGUED
JUL 18 1906
E. H. B.

8997

BOSTON MEDICAL LIBRARY
JUL 18 1906

CONSIDÉRATIONS SUR LES PLAIES DU CANAL THORACIQUE

DANS LA RÉGION CERVICALE

Par le Dr VAUTRIN

Professeur agrégé à la Faculté de médecine de Nancy.

Le 4 novembre 1903, J.-L. Faure faisait, à la Société de Chirurgie de Paris, une communication sur un cas de plaie du canal thoracique, et à ce propos concluait au peu de gravité de ces lésions et aussi à leur rareté. Mon expérience, basée sur quatre observations, n'est pas tout à fait conforme à cette opinion; et c'est ce qui m'a poussé à en appeler de cet optimisme, qui se reflète dans tous les travaux publiés sur cette question, depuis la monographie de Bœgehold (*Arch. f. klin. Chir.*, 1883, p. 443), l'une des premières et des plus intéressantes.

Tout d'abord, je dois convenir que les plaies de la portion cervicale du canal thoracique sont d'une bénignité habituelle indiscutable. Trois de mes observations en font foi. Cette bénignité est même si grande, que nombre de blessures du tronc lymphatique terminal sont méconnues, pendant l'acte opératoire et dans la suite, même par les chirurgiens les plus attentifs et les plus exercés; de là l'idée, si fortement accréditée aujourd'hui, que les plaies du canal thoracique sont exceptionnelles. Cependant le nombre des interventions exécutées dans la région cervicale, pour les affections les plus variées intéressant les organes du cou, si nombreux et si pressés les uns contre les autres, va en augmentant, à mesure que s'étendent les connaissances, l'habileté et l'audace des chirurgiens. L'on comprend mal que les occasions de blesser le canal thoracique soient rares, quand celles de léser la jugulaire, la veine sous-clavière, les troncs artériels carotidiens et sous-claviers, sont au contraire fréquentes. La surprise augmente encore, lorsque l'on songe que les nombreux troncs lymphatiques, avoisinant le canal thoracique, sont parsemés de ganglions prompts à s'engorger, à se tuméfier, à dégénérer, au cours des affections qui sollicitent l'intervention du bis-

touri : tuberculose, cancer, inflammations, etc. Comment penser que, dans l'ablation, toujours difficile et un peu aveugle, des ganglions dégénérés, situés dans l'angle du confluent des veines jugulaire et sous-clavière du côté gauche du cou, la crosse terminale du canal thoracique jouisse seule d'une immunité inconcevable pour les offenses de l'instrument tranchant? Bien au contraire, l'isolement des masses ganglionnaires et des tissus néoplasiques — c'est là un fait pratique dûment et fréquemment constaté — se fait plus facilement du côté des gros vaisseaux veineux, et des troncs nerveux, que vers le canal thoracique, toujours incorporé dans l'agglomérat et exposé, sinon à une section totale, du moins à des violences multiples et à l'arrachement.

La blessure du canal thoracique ne peut être rare; et, dès lors, si elle est fréquente, pourquoi ne la remarque-t-on pas? Quelles sont les raisons qui la font méconnaître? — Les raisons à invoquer sont d'ordre anatomique et physiologique et aussi d'ordre clinique.

Les nombreux auteurs, qui ont étudié l'anatomie du canal thoracique, se sont trouvés dans l'impuissance de décrire une disposition fixe et immuable de ce tronc vasculaire, qui puisse être considérée comme normale. Sans parler des portions abdominale et thoracique de ce canal, qui sont sujettes à des variations nombreuses, et, en se bornant à considérer la portion thoraco-cervicale, qui seule peut nous intéresser ici, on voit dans les travaux écrits sur cette question des descriptions un peu vagues, malgré leur précision apparente. Cela tient à ce que le canal thoracique est loin d'être toujours le tronc collecteur des voies lymphatiques abdominales et médiastinales. Il n'est pas toujours unique, et, lorsqu'il est unique, il émet, en quantité fort inconstante, des collatérales en diverses directions (Henle).

On enseigne actuellement en anatomie (je dis actuellement, car sur ce point les idées anciennes différaient notablement), que les lymphatiques de la portion *sous-diaphragmatique* du corps se réunissent pour former un canal unique, le *canal thoracique*, qui se termine dans le confluent des veines jugulaire interne et sous-clavière gauches. Les lymphatiques de la portion *sus-diaphragmatique* se résument, à droite comme à gauche, en trois collecteurs : le *tronc jugulaire*, le *tronc sous-clavier*, le *tronc broncho-médiastinal*. A gauche, ces vaisseaux ne sont souvent que de simples affluents du segment terminal du canal thoracique. A droite, ils se réunissent parfois, mais assez rarement, en un tronc commun : la *grande veine lymphatique*, vaisseau très court, qui se termine ordinairement vers le confluent des veines jugulaire interne et sous-clavière droites.

Ces notions, que je puise dans l'ouvrage le plus récent sur les lymphatiques, d'après Poirier et Cunéo, seraient fort incomplètes, si je négligeais de les compléter par l'exposé des principales anomalies, que l'on rencontre au voisinage de l'abouchement terminal du canal thoracique.

Dans sa *portion cervicale*, le canal thoracique suit d'abord une direction verticale au-devant de la colonne vertébrale. Au niveau de la crosse aortique, il quitte le plan prévertébral et le médiastin postérieur, répondant en arrière aux premiers corps vertébraux, en avant à l'aorte qui, se portant à gauche, le laisse en rapport avec l'œsophage flanqué des deux pneumogastriques, à droite à la grande veine azygos et sur un plan plus éloigné au grand splanchnique droit, à gauche à la petite azygos, et sur un plan plus éloigné au grand splanchnique gauche (Jonnesco). L'aorte, l'azygos, le canal thoracique se portent par un crochet terminal dans le médiastin antérieur, entourés de ganglions et d'un plexus nerveux important. Le canal thoracique passe en arrière de l'aorte et de la carotide primitive gauche, en avant du long du cou. La crosse de ce canal répond *en bas* au tronc de la sous-clavière gauche, au moment où cette artère s'incline en dehors pour contourner le sommet du poumon; *en arrière et en dehors*, au ganglion cervical inférieur et à l'origine de l'artère et de la veine vertébrale; *en avant et en dedans*, à l'artère carotide primitive gauche, au nerf pneumogastrique et à la portion terminale de la jugulaire interne. La partie terminale de la crosse aboutit ordinairement au niveau même du sommet de l'angle, ouvert en haut et en dehors, que forment en s'unissant les veines jugulaire interne et sous-clavière gauches (Poirier et Cunéo). Le point où se déverse le canal thoracique est d'ailleurs quelque peu variable, comme la disposition de son extrémité elle-même, qui se dédouble parfois et s'incline pour recevoir un nombre parfois assez grand de troncs et de branches collatérales. Régulièrement, il existe à l'orifice du canal dans le confluent veineux deux valvules suffisantes, qui empêchent le sang veineux de refluer; quant aux valvules existant sur le canal thoracique, elles sont rares, rudimentaires et insuffisantes.

Les anomalies de disposition du canal thoracique et de ses affluents sont extrêmement fréquentes; ce qui n'a rien d'étonnant, puisqu'il est de notion vulgaire que le système lymphatique est l'un des plus variables de l'économie. Il existe des anomalies dans la disposition du crochet terminal, et des anomalies dans l'abouchement des collatérales, leur nombre, leur importance et leurs formes (Henle, Wendel).

REVUE
DE CHIRURGIE

peu importantes, la crosse terminale du canal, toujours volumineuse, déverse dans le courant veineux un flot de lymphe qu'on peut évaluer à plusieurs litres par jour (Terrier). Au contraire, lorsque le canal thoracique se divise en troncs secondaires, ou bien communique dans le thorax avec l'azygos ou d'autres veines par un réseau riche de collatérales, le débit de sa partie terminale est considérablement diminué, et peut se réduire à une proportion presque négligeable. Bien qu'on ne puisse établir sur ce point de statistiques concluantes, il est juste d'admettre, d'après les travaux publiés jusqu'à ce jour, que les cas où le canal thoracique déverse dans la sous-clavière gauche la presque totalité de la lymphe du corps, par un tronc unique, sont les plus rares; il est fréquent, par contre, d'observer de nombreuses voies de décharge, qui répartissent sur les azygos et les autres veines du thorax et du cou, le flot abondant de la lymphe, qui afflue surtout au moment de la digestion, dans les troncs collecteurs sus-diaphragmatiques.

Après ce préambule nécessaire, surtout au point de vue anatomo-physiologique, j'aborde l'étude des plaies du canal thoracique, que je ferai aussi succincte que possible, me basant plutôt sur mes observations personnelles que sur les travaux antérieurs, qui ont été, du reste, résumés dans la thèse de Bénéteau (Paris, 1892) et dans le mémoire de Veau (*Gaz. des hôpitaux*, 1902, p. 1205). Il est facile de faire, en une formule thérapeutique, la synthèse de toutes ces publications, sorties des presses françaises ou étrangères, en disant : Les plaies du canal thoracique sont d'un pronostic favorable; elles guérissent souvent d'elles-mêmes, et ne résistent pas à la ligature ou à la compression. C'est pour réagir contre cette proposition simpliste et parfois erronée, que j'ai entrepris d'écrire ces quelques lignes, destinées à montrer que l'ouverture du canal thoracique n'est pas toujours dépourvue de gravité.

Je n'envisagerai ici que les plaies chirurgicales, que l'on pourrait appeler encore opératoires, du canal thoracique. Cependant ce que je vais dire pourrait s'appliquer également aux plaies traumatiques; mais je crois que les faits de ce genre sont restés à peu près inédits. L'ouverture opératoire du canal s'observe principalement dans les extirpations de tumeurs du cou, au moment de la séparation des tissus pathologiques adhérents aux faisceaux vasculo-nerveux. C'est l'énucléation des ganglions cancéreux ou tuberculeux, situés dans l'angle des veines jugulaire interne et sous-clavière, qui y donne lieu le plus souvent; et il est remarquable que le bistouri n'est pas toujours l'agent vulnérant. Il faut plutôt incriminer les manœuvres brusques de décollement et d'arrachement, par les-

quelles un ganglion déjà isolé en partie est plus ou moins violemment avulsé de sa loge. Avec ce ganglion sont ainsi entraînés les lymphatiques adjacents, et parfois une portion adhérente du canal thoracique. Si, dans les opérations si fréquentes sur les ganglions du cou, le canal thoracique est ordinairement épargné, cela tient à ce que ces ganglions sont dispersés dans le domaine des troncs collecteurs lymphatiques secondaires, *jugulaire*, *sous-clavier* et *broncho-médiastinal*, qui généralement s'abouchent séparément dans les grosses veines du cou. Lorsque ces troncs se jettent dans le canal thoracique, ce dernier est plus souvent intéressé, parce qu'alors les chaînes ganglionnaires se continuent jusqu'à son contact, et, avec la lymphe adultérée, transportent la généralisation morbide. Ce qui prédispose encore aux déchirures opératoires pendant les exérèses néoplasiques ou inflammatoires du cou, ce sont les altérations (Le Dentu) dont les parois des vaisseaux blancs sont le siège. La cellule cancéreuse, aussi bien que le tubercule ou le processus inflammatoire, ont facilement raison de leur résistance; ils cèdent alors à la moindre violence et se rompent sans que l'on s'en aperçoive.

Les ganglions secondaires que l'on observe au cours de la carcinose mammaire donnent souvent lieu à des accidents de ce genre. Disséminés sur les lymphatiques qui se rendent de l'aisselle et de la région pectorale dans les réseaux sous-claviers, on les voit affecter de préférence, comme siège, le voisinage des gros vaisseaux situés derrière la clavicule, se tenir à leur contact, et se propager jusqu'à la jugulaire interne. Quant le tronc collecteur lymphatique sous-clavier se termine dans la jugulaire interne à une certaine hauteur, ou dans la veine sous-clavière assez en dehors, le canal thoracique n'a rien à risquer, et la dégénérescence ne l'atteint pas. Mais si, cas assez fréquent, le tronc sous-clavier s'unit au crochet du canal thoracique, ainsi que je l'ai observé, alors les risques opératoires sont sérieux et les dangers d'ouverture de l'artère lymphatique souvent inévitables. Dans ces conditions, ce que le bistouri, manié prudemment, évitera, une simple manœuvre d'énucléation l'accomplira à l'imprévu; une brèche dans la paroi du canal sera créée par l'arrachement d'un vaisseau lymphatique friable au niveau de son embouchure. Ce n'est pas seulement sur le canal thoracique que ce fait s'observe; on le constate trop souvent dans les extirpations de ganglions avoisinant les gros vaisseaux du cou. Il arrive, en effet, que l'avulsion de ganglions placés sur le trajet d'un tronc lymphatique collecteur, au voisinage de son confluent avec une veine importante, arrache le lymphatique au point exact de son embouchure et détermine ainsi une hémorragie veineuse plus ou moins

considérable. C'est ainsi qu'en extirpant un ganglion situé dans l'angle du confluent de la jugulaire interne et de la sous-clavière droites, j'ai déchiré ce dernier vaisseau et déterminé une hémorragie mortelle. Par mégarde, j'avais, en énucléant le ganglion, tiré assez vivement sur la grande veine lymphatique, qui s'était détachée à son confluent veineux.

Symptômes des plaies du canal thoracique. — La blessure du canal se produit généralement sans qu'on la remarque, à moins que le chirurgien en éveil ne s'aperçoive de l'accident par l'écoulement brusque d'une certaine quantité de lymphe. L'ouverture du canal a pour effet immédiat d'inonder le champ opératoire d'un liquide blanc, laiteux, dont l'abondance varie avec l'étendue de la brèche vasculaire, et avec le débit du vaisseau. De même que l'opérateur ne constate pas l'écoulement de lymphe après la section d'un lymphatique volumineux, de même l'attention n'est pas attirée par la lymphorrée, lorsque le canal thoracique, divisé en plusieurs branches, porte une blessure sur l'une d'elles. Il est à penser que bon nombre de plaies de ce vaisseau passent inaperçues pour cette raison, tant est minime et de peu d'importance sa lésion, lorsqu'il existe des collatérales ou des branches supplémentaires, capables de dériver la masse principale du sang blanc.

Un fait digne de remarque et signalé dans la plupart des observations : c'est l'absence d'une lymphorrée notable dans les premiers temps qui suivent la blessure du canal. Si, au moment même de la blessure, l'opérateur n'aperçoit pas la lumière béante du vaisseau, par où s'écoule le liquide laiteux, il peut rester plusieurs jours dans l'ignorance de cette complication. Cela tient, d'une part, à ce que, pendant l'acte opératoire, la lymphe déversée se mélange au sang qui s'écoule des surfaces cruentées et perd ainsi son aspect caractéristique, et, d'autre part, à ce que dans les jours suivants elle augmente, sans en changer la nature, les sécrétions de la plaie, qui paraissent peut-être plus abondantes, mais sans modifications notables. Dans l'observation que je rapporte plus loin, comme dans bon nombre de celles que je trouve dans les travaux récents, l'écoulement de lymphe abondant et typique n'est apparu que le deuxième jour après la blessure du canal, et parfois plus tardivement encore, de sorte que la complication ne s'est traduite qu'au moment où il n'était plus temps d'y remédier. Comment expliquer ce fait, en opposition avec ce que nous savons des plaies vasculaires en général? J'essaierai de l'interpréter en invoquant une influence nerveuse réflexe qui, après la blessure, amène un spasme des vaisseaux blancs, capable de contracter leurs parois et d'oblitérer plus

ou moins leur lumière. Ce phénomène, constaté physiologiquement sur les vaisseaux à sang rouge de l'économie, peut s'observer à coup sûr sur les lymphatiques, qui ont la même constitution anatomique. Ce que nous savons des chylifères de l'intestin, soumis si directement à l'influence nerveuse, aux manifestations réflexes et même émotives, nous autorise à penser que le spasme vasculaire s'exerce d'une manière intense sur les vaisseaux blancs, et peut être capable de suspendre une lymphorragie durant un certain temps. Bœgehold (*Arch. f. klin. Chir.*, 1883) et Weischer (*Deut. Zeitschr. f. Chir.*, 1894) font jouer à ce spasme vasculaire un rôle important dans la guérison des plaies du canal thoracique.

Une autre circonstance explique encore pourquoi la lymphorrée reste méconnue dans les premières heures qui suivent la blessure. On sait que la lymphe ne se déverse à plein canal qu'au moment de la digestion, et qu'à d'autres instants son cours est retardé et beaucoup moins abondant. La composition chimique et physiologique du liquide varie également dans ces conditions. Rien d'étonnant dès lors à ce que la déperdition de lymphe soit négligeable pendant les heures qui suivent une opération, puisqu'il est d'habitude de maintenir alors le malade à une diète absolue. Dès que l'alimentation commence, on voit la lymphorragie s'accentuer et prendre des proportions parfois inquiétantes.

Dès que la lymphorragie se produit, elle ne peut plus être ignorée, à moins qu'il ne s'agisse d'une plaie intéressant un canal thoracique de calibre réduit, soumis à une dérivation considérable. Quand la lymphe s'écoule à plein jet, l'on voit jaillir, d'un orifice béant et profond, un liquide blanc, qui, six ou sept heures après le repas, augmente d'abondance et devient laiteux. La quantité est assez variable; lorsque le canal thoracique n'est point suppléé dans ses fonctions par un riche réseau de branches collatérales, l'écoulement peut être évalué à plusieurs litres en un jour. Une de mes malades perdait quotidiennement environ deux litres de ce liquide. A certaines heures, la lymphorrée thoracique se réduit à une faible proportion, au point qu'elle est à peine perceptible; en d'autres moments, elle s'accroît et imbibe rapidement les pièces du pansement, les linges et le lit du malade, répandant autour de lui une odeur fade, ressemblant à celle du sérum sanguin, recueilli en certaine quantité.

Les déperdition d'une si notable quantité de la lymphe élaborée dans les organes digestifs ne va pas sans des troubles sérieux et rapides. Le premier et le second jour, le malade ne semble pas s'en ressentir; à peine éprouve-t-il une soif vive, continue, qui devient

rapidement ardente et inextinguible; mais bientôt apparaît, en même temps que de la pâleur des téguments et de la lassitude générale, une impression d'abattement, de faiblesse et d'anéantissement, qui frappe l'entourage et accuse une déchéance progressive. L'amaigrissement se fait vite et s'accroît d'un jour à l'autre; il se produit une véritable fonte du tissu graisseux en quelques jours, de sorte qu'au bout de deux semaines, le patient paraît émacié, sans force et sans énergie. Cependant l'appétit est conservé; les aliments et les boissons pris en proportion normale sont bien supportés; la sensation de la faim persiste, peut même être accrue dans les premiers temps comme celle de la soif, qui se développe au point de causer de la souffrance. La quantité des urines baisse progressivement.

En même temps que l'amaigrissement rapide, se produisent des malaises généraux, se traduisant par de légers vertiges, des impressions indéfinissables de fatigue intellectuelle et de courbature musculaire, de la tachycardie, une céphalée intermittente, des urines rares et une impossibilité de garder la position assise sans éprouver des étourdissements et même des syncopes. Une de mes malades a présenté à deux reprises des phénomènes de congestion pulmonaire, avec oppression, points de côté, cyanose et crachats hémoptoïques. La cyanose est, d'ailleurs, observée dans les cas graves dès les premiers jours; elle devient surtout fréquente et d'une signification sérieuse lorsque la lymphorragie prend un caractère persistant.

Tous ces symptômes, disent les auteurs, sont plus effrayants que graves. La lymphorrée, en effet, s'arrête constamment d'elle-même; ou bien elle cède à la compression ou à la ligature. Je m'inscris en faux contre cette proposition. Je démontrerai que si, dans la généralité des cas, la lymphostase est obtenue par des moyens simples, il est des circonstances où elle ne peut être réalisée; et, dans ces conditions, les symptômes vont s'aggravant, l'émaciation et la déshydratation passent à l'extrême; la cyanose et l'oppression deviennent continues; le pouls fréquent et petit devient imperceptible et insuffisant; les vertiges et les lipothymies se répètent et se rapprochent; puis la mort survient avec les signes d'une adynamie et d'un épuisement profonds.

Lorsque la lymphorragie dure quelques jours et s'arrête, le tableau clinique ne présente pas de caractères bien sérieux; il n'en est plus de même lorsque l'écoulement dure de dix à quinze jours. On voit alors les phénomènes d'épuisement et de déshydratation prendre le dessus, tandis que les troubles circulatoires s'installent. Suivant sa constitution, le patient peut résister longtemps ou succomber assez rapidement. Un vieillard de soixante-dix ans,

opéré d'une tumeur du cou, mourut le treizième jour d'épuisement, des suites d'une lymphorrée thoracique abondante (cas d'Erasmus-Niermann, Thèse de Leipzig, 1901). Les sujets jeunes, pourvu qu'ils ne soient pas cachectiques ou épuisés par le cancer ou la tuberculose, supportent longtemps une déperdition considérable de lymphe. Notre malade, âgée de quarante-neuf ans, fut opérée le 26 juillet 1900, et ne succomba d'une lymphorragie incoercible que le 1er septembre suivant. Dans les cas mortels, l'épuisement, l'amaigrissement, les phénomènes cardio-pulmonaires, vont s'aggravant d'une manière continue jusqu'à la mort. La lecture des observations publiées montre que, dans les cas en apparence graves et critiques, si l'on parvient à arrêter l'écoulement lymphorréique, de suite une amélioration générale survient; et les forces du sujet se relèvent avec rapidité et l'amaigrissement disparaît (Phelps). Parfois, au lieu d'une lymphorragie abondante, on observe, après une plaie du canal thoracique, un écoulement peu important, qui, s'il ne se tarit pas de lui-même au bout de quelques jours, peut donner naissance à une *fistule lymphatique*, qui met pour se fermer un temps assez long, sans que l'existence soit en danger. Le malade de Schrœder vit le suintement durer trois mois; Schwin dut intervenir pour fermer une fistule intarissable, et Weischer observa une fistule qui persista encore six semaines après l'opération.

Dans certaines plaies du canal thoracique, bas situées dans la région cervicale, on rencontre un *chylothorax traumatique*, dû à un épanchement de lymphe dans la plèvre intéressée, ou dans le médiastin (Schopf). Ce sont là des complications graves, qu'il me suffit de citer, sans insister.

Terminaisons. — La physiologie et l'anatomie nous apprennent que l'existence des voies collatérales de décharge, sur le trajet du canal thoracique, assure la dérivation de la lymphe vers le courant veineux et explique l'innocuité de la ligature ou de l'obstruction du canal dans la région cervicale. Dès que la lymphe trouve à s'écouler par ces voies supplémentaires, échelonnées jusqu'à la région sus-claviculaire, la lymphorrée diminue, ne se produit plus avec intensité qu'au moment des digestions (chylorrhée); puis sous l'influence d'une compression légère par un pansement ou par les progrès de la cicatrisation, elle cesse peu à peu. Tel est le processus de guérison que l'on observe le plus fréquemment chez l'homme; c'est aussi ce qu'a démontré l'expérimentation sur les animaux (Wendel, Weischer).

Ce que nous savons sur la constitution et les qualités de la lymphe (Thèse de Boulanger, 1876) nous fait comprendre le mode de ferme-

ture des plaies étroites du canal thoracique. Dans la solution de continuité se dépose un caillot fibrineux, résultant de la coagulation de la lymphe; ce caillot devient adhérent et compact; il peut suffire à oblitérer la plaie, si la *vis à tergo* ne le projette pas à l'extérieur. En tout cas, quelques jours après la production de la plaie, par le développement et l'élargissement des voies collatérales, la pression intravasculaire de la lymphe dans la région cervicale diminue et ne s'oppose plus à l'oblitération par un caillot fibrineux. Dès lors, la guérison est assurée, à moins d'infection ambiante ou de suppuration.

Comme le prétendait déjà Bœgehold, et comme le croit Weischer, l'oblitération de la plaie du canal peut être réalisée plus rapidement par la coagulation de la lymphe, grâce aux contractions réflexes des parois du canal. Ces contractions, assez durables pour permettre la lymphostase définitive, jouent peut-être le rôle important qu'on a voulu leur attribuer; mais ce n'est pas prouvé. Ce qui est incontestable, c'est la fréquence de la guérison par le bourgeonnement profond des surfaces cruentées, et l'oblitération de la brèche vasculaire par les granulations. C'est là un fait d'observation évident, et qui, du reste, est constant en pathologie.

Lorsque la plaie vasculaire est large et le canal d'un calibre volumineux, l'épanchement de la lymphe peut être assez abondant pour empêcher toute coagulation; ce cas se produit surtout lorsque le tronc lymphatique reste indivis et donne passage, sans voies collatérales importantes, à la presque totalité de la lymphe de l'économie. La coagulation fibrineuse est alors impossible, à l'instar de ce qui se passe pour les vaisseaux sanguins, et de plus la nappe granuleuse et bourgeonnante qui se forme sur les parties molles voisines, ne jouit pas d'une cohésion et d'une rétraction suffisantes pour agir sur la brèche vasculaire et la fermer. C'est alors que la compression et la ligature doivent être mises en œuvre pour amener la lymphostase.

Quand le débit du canal thoracique se trouve ainsi porté au maximum, et que, d'autre part, une dégénérescence inflammatoire ou néoplasique a infiltré ses parois et annihilé l'effet des contractions, la lymphorragie se présente avec un caractère continu et persistant. Dès lors, la lymphostase ne peut plus se produire spontanément; elle défie même parfois l'œuvre de la compression et de la ligature. Une observation de la thèse allemande de Niermann le prouve; et le fait suivant, que je rapporte succinctement, le démontre amplement. On verra que la compression la mieux surveillée est insuffisante, et que la ligature, appliquée sur des vaisseaux friables et dégénérés, n'a qu'un effet éphémère et n'offre aucune garantie véritable.

Mme H., âgée de quarante-neuf ans, avait été opérée en octobre 1898, dans ma maison de santé, pour un épithélioma du sein gauche, par le procédé de Halsted. Les suites avaient été favorables jusqu'en février 1900, époque où un premier noyau de récidive sur la cicatrice avait dû être enlevé. Peu de temps après, des ganglions apparurent dans le creux sus-claviculaire, à gauche, et se mirent à grossir. Dans l'aisselle droite survint en même temps une masse ganglionnaire de même nature, indiquant une généralisation rapide. Sur les instances de la malade, dont l'état général était satisfaisant, je résolus d'intervenir de nouveau.

Le 26 juillet 1900, j'entrepris l'extirpation, sous le chloroforme, d'un chapelet ganglionnaire situé parallèlement à la clavicule gauche. Les premiers noyaux indurés furent facilement extraits par une incision transversale, étendue du bord externe du sterno-mastoïdien jusque vers la partie moyenne de la clavicule. Une masse indurée plus volumineuse et très adhérente se présenta vers le confluent de la jugulaire interne et de la veine sous-clavière; je cherchai à l'énucléer avec précaution, et j'y réussis d'abord assez aisément, sauf au contact de la sous-clavière et en arrière. Sous une traction un peu forte, le ganglion saisi par les doigts se détacha tout à coup de la profondeur et ne se trouva plus adhérent que par un tractus étroit à la sous-clavière; je liai ce pédicule et fis sans peine l'hémostase en forcipressurant quelques petites veines ouvertes dans le voisinage. Je ne remarquai alors rien d'anormal sur cette plaie et ne constatai aucun écoulement important de lymphe. La plaie fut fermée par quelques points de suture, par-dessus un petit drain couché dans la profondeur et sortant à l'angle postérieur. Le soir, la patiente se trouvait bien et le pansement ne présentait rien d'anormal. Le lendemain, la température, de 37° le matin, montait à 38° le soir; le pouls était à 90; mais il y avait de l'agitation et une douleur vive au niveau de la plaie cervicale. Le pansement fut ouvert. Je trouvai les lèvres de la plaie rouges et tuméfiées, la suture soulevée, et les parties voisines œdématiées. Par le drain s'écoulait en abondance un liquide blanc, qui avait imbibé toutes les pièces du pansement. Je fis sauter aussitôt 2 points de suture voisins du drain, afin d'extraire des caillots blancs fibrineux, qui mettaient obstacle au drainage. A en juger par l'importance de l'écoulement venant de la profondeur, il paraissait évident que le tronc du canal thoracique, ou tout au moins un tronc lymphatique important avait été ouvert et fournissait l'épanchement. Comme cette lymphorrée s'était produite assez tardivement après l'opération, et que la coagulation fibrineuse semblait indiquer une tendance naturelle à la stase spontanée, je pensai qu'après avoir soigneusement détergé la plaie et rétabli le drainage, il suffirait d'une compression légère pour arrêter l'écoulement. C'est ce qui fut fait.

Le soir du 28 juillet, le pansement était imbibé; il fut changé. De nouveau les coagulations fibrineuses soulevaient la ligne de suture, qui déjà menaçait de se désunir, et de ce magma suintait constamment un liquide laiteux. La plaie fut détergée et la compression attentivement rétablie.

A partir du 29 juillet, la malade commença à s'alimenter; et dès lors la

lymphe s'écoula avec abondance d'une manière intermittente et pendant la digestion. Il fut nécessaire de renouveler le pansement plusieurs fois par jour; et, malgré cela l'oreiller et le linge de corps étaient fréquemment souillés par le liquide. La compression, même très serrée, ne pouvait avoir raison de l'écoulement, bien qu'après quelques jours elle fût exercée dans le fond de la plaie même, car les derniers points de suture avaient cédé.

Je fis le 10 août, sous anesthésie, une première tentative de ligature. La plaie était recouverte de bourgeons charnus, pâles et très mous, infiltrés de lymphe, avec des débris fibrineux dans les anfractuosités. Au fond de la plaie, à la partie interne d'un entonnoir profond, on voyait sourdre goutte à goutte un liquide blanc par une ouverture ayant les dimensions d'un fétu de paille. Je libérai cette bouche vasculaire de tous les bourgeons mous voisins, et je la fermai par une pince hémostatique. Je pus me rendre compte que le vaisseau saisi n'était autre chose que la partie la plus élevée de la crosse du canal thoracique. Une ligature fut placée; puis un pansement aseptique termina l'intervention.

Le résultat fut bon pendant 36 heures; mais, au bout de ce temps, la ligature tomba, probablement parce que le fil avait sectionné le vaisseau dégénéré, et la lymphorrée réapparut comme auparavant. Après cet insuccès, je voulus recourir encore à la compression, réalisée par des petites lanières de gaze aseptique tassées dans l'infundibulum. Ce fut inutile. Comme la malade présentait à ce moment de la congestion pulmonaire et des troubles cardiaques, je dus remettre au 25 août une nouvelle tentative opératoire. A cette date, j'isolai environ un centimètre du canal thoracique dans la profondeur du cou, et appliquai une première ligature qui sectionna le vaisseau aussitôt; je fus plus heureux une seconde fois et je crus pouvoir compter sur une bonne hémostase.

Pendant deux jours, le pansement resta sec; la malade se remettait visiblement. L'oppression et la cyanose disparaissaient; la soif était moins vive et la prostration diminuait. Tout à coup, cinquante heures environ après la ligature, la lymphorragie reparut avec la même violence; et en une nuit le pansement, le linge, et l'oreiller de la malade furent imbibés de liquide. A partir de ce moment, la malade tomba sous le coup d'accidents de congestion pulmonaire intenses avec dyspnée extrême, pouls à 130 et 140, sueurs froides, urines rares. Le 1er septembre, après une nouvelle tentative de ligature, je laissai à demeure une pince hémostatique sur le canal thoracique; mais la patiente tomba peu après dans le collapsus et succomba le lendemain, 35 jours après l'opération. — L'autopsie ne put être pratiquée.

Ce fait malheureux, dont l'issue ne put être évitée, malgré les soins les plus attentifs, m'a beaucoup impressionné et a modifié mes idées sur l'innocuité reconnue et partout signalée des plaies du canal thoracique. Bien que l'examen nécropsique n'ait pu être pratiqué, à cause de l'opposition formelle de la famille, il est à prévoir que, dans ce cas mortel, j'ai eu affaire à un canal thoracique volumineux, sans collatérales importantes, capables d'assurer une

dérivation supplémentaire de la lymphe. De plus, la dégénérescence des parois vasculaires rendait la ligature impossible, et exposait à des lymphorragies secondaires, facilitées encore par l'absence de contractions des parois vasculaires et par l'augmentation de la pression de la lymphe retenue dans les vaisseaux blancs, en raison de l'absence de dérivation suffisante.

Que cette disposition anatomique soit rare, je ne veux point y contredire; mais il est fréquent par contre de trouver des carcinoses ganglionnaires envahissantes dans la région cervicale, avec dégénérescence consécutive des vaisseaux voisins; et, dans ces conditions, l'hémostase et la lymphostase peuvent être particulièrement difficiles et même dangereuses.

Si l'observation précédente est décourageante et instructive, il n'en faut pas moins reconnaître que, dans la généralité des cas, les plaies du canal thoracique sont bénignes et d'un pronostic moins sombre. J'ai eu, dans ma pratique, l'occasion d'ouvrir trois fois ce canal, pendant l'extirpation de ganglions cancéreux du cou; et j'ai pu, dans les trois cas, lier définitivement et guérir les malades. Dans le premier cas, il s'agissait d'une femme de soixante-cinq ans, que j'avais opérée dix ans auparavant d'un carcinome de la mamelle, et à qui j'avais à trois reprises enlevé des noyaux de récidive dans les muscles pectoraux. En énucléant un ganglion situé vers le confluent de la jugulaire et de la sous-clavière, je coupai le canal thoracique par mégarde; je vis aussitôt s'écouler un jet de lymphe; et j'appliquai une pince, puis une ligature au catgut sur le bout supérieur du vaisseau. La guérison fut obtenue *per primam*.

Dans le second cas, je venais de faire, par le procédé de Halsted, l'ablation d'un sein cancéreux; et je prolongeais l'exérèse jusque dans la région sus-claviculaire, où se trouvaient des ganglions indurés. L'un de ces ganglions, placé horizontalement au contact de la veine sous-clavière, en avait été isolé et ne tenait plus vers la partie interne que par un pédicule que je voulus rompre par une traction légère. Ce pédicule était constitué par un tissu cellulaire dense et par un lymphatique volumineux, probablement le tronc lymphatique cervical transverse. Le pédicule céda sous mes tractions, non près du ganglion lui-même, mais à son embouchure sur le canal thoracique, qui se trouva ouvert latéralement. L'écoulement d'une lymphe abondante fut encore pour moi un avertissement suffisant; je liai le canal préalablement isolé, et les suites furent des plus anodines.

Traitement. — La thérapeutique la plus simple est, sans aucun doute, la *compression*. Dans la généralité des cas, une plaie du

canal thoracique, qu'elle soit transversale et totale, ou seulement latérale, doit se fermer assez rapidement par la compression. C'est l'enseignement qui découle de l'observation des faits. En pratique, on comprend qu'il en soit ainsi, lorsque la plaie donne issue à une quantité réduite de liquide, c'est-à-dire quand la pression intravasculaire de la lymphe est peu importante. Il s'opère alors autour de l'ouverture anormale une coagulation de la lymphe, qui oblitère la brèche par un véritable bouchon organisé et peut même fermer le canal complètement. Weischer a fait des expériences intéressantes sur les animaux, et a démontré que les plaies petites du conduit principal lymphatique se cicatrisent rapidement et presque sûrement, sans le secours de la compression. Spinola et Bœgehold avaient déjà signalé ce point important et remarqué le mécanisme de l'oblitération par le caillot fibrineux. Mais, dans les plaies plus importantes, la fermeture par un coagulum est beaucoup plus lente, parfois impossible; et, pour qu'elle se réalise, il faut faire intervenir la compression, qui oblitère mécaniquement la plaie et même le vaisseau. C'est là qu'interviennent deux facteurs, capables de favoriser la lymphostase : d'une part, la dérivation de la lymphe et d'autre part, la contraction des parois vasculaires (Weischer).

La richesse en collatérales des troncs lymphatiques terminaux est la circonstance la plus favorable à la lymphostase. Ces collatérales créent une voie d'échappement qui devient de jour en jour plus puissante, à mesure que la nature et le chirurgien font effort pour cicatriser la plaie vasculaire. de sorte qu'au moment où le canal thoracique se ferme et s'oblitère, toute la masse de la lymphe trouve son écoulement vers le sang veineux. Que les collatérales soient insuffisantes en nombre et en débit, chose assez fréquente, d'après Schopf (*Wien. klin. Woch.*, 1901, XIV, p. 1169), l'on voit alors l'orifice anormal persister, et la chylorrée rester permanente jusqu'à la mort du blessé. Quant au second facteur qui concourt à la lymphostase, à la contraction des vaisseaux, il est à peine besoin de rappeler qu'il est annihilé, dans bon nombre de cas, par l'infiltration des éléments cancéreux ou tuberculeux, et la disparition des fibres musculaires contractiles.

La *compression* est donc une ressource thérapeutique précieuse, et, s'il importe d'en indiquer nettement la valeur, il est bon de montrer aussi dans quelles conditions — trop souvent rencontrées dans la pratique — elle se trouve en défaut. Elle constitue un moyen simple, mais infidèle; elle a pour principal avantage d'augmenter la pression intravasculaire et de préparer l'expansion des voies collatérales. Sans nul doute, il faudra recourir, dans la plupart des

cas, non à la compression médiate exercée par un pansement à la surface d'une plaie hermétiquement suturée, mais au tamponnement dans la plaie même, de manière à oblitérer par la pression directe le vaisseau blessé, sans nuire à la circulation dans les grosses veines voisines et à l'innervation. On peut ainsi éviter le drainage, qui, d'après Ricard et Veau, peut, dans une plaie fermée, diminuer l'efficacité de la compression et empêcher la coagulation fibrineuse.

Lorsque le chirurgien s'aperçoit, au cours d'une opération, de la blessure du canal thoracique, le seul traitement rationnel est la *ligature* immédiate. La ligature est un procédé d'hémostase plus sûr et plus commode; il met à l'abri des inconvénients des pansements trop serrés à la région cervicale, des troubles dus à la déperdition de la lymphe et du chyle; et généralement il donne la sécurité pour l'avenir. Je crois qu'il faut ériger, en règle absolue, qu'un opérateur, dont le bistouri averti vient d'ouvrir le canal thoracique, doit appliquer séance tenante une ligature sur le bout afférent du lymphatique; il doit en être d'ailleurs de même pour les troncs lymphatiques importants, cervicaux et jugulaires, aussi bien à droite qu'à gauche, car on évite ainsi l'écoulement abondant, et toujours épuisant pour un organisme débilité, de la sérosité lymphatique, qui pendant plusieurs jours baigne les pansements des opérés du cou. Cette règle ne doit souffrir d'exception que pour les cas assez nombreux, où la blessure du tronc thoracique a échappé à l'attention du chirurgien, et où l'écoulement tardif révèle seul l'existence de cette complication. En cette occurrence, la compression peut suffire et l'on doit s'en contenter jusqu'à ce qu'elle ait démontré son insuffisance ou son inutilité. La ligature, appliquée secondairement et à découvert et sur un tronçon bien isolé de la crosse thoracique, sans interposition de tissus, donnera généralement des garanties définitives, pourvu qu'elle soit serrée lentement et progressivement, car, ainsi que je l'ai dit plus haut, la constitution anatomique des parois de ce vaisseau est analogue à celle des vaisseaux sanguins. Cependant, en nosologie cancéreuse ou tuberculeuse, on admet que le vaisseau lymphatique est le canal par lequel la généralisation se propage et s'opère. D'un relai ganglionnaire à un autre la dégénérescence atteint l'épithélium d'abord et ensuite les couches sous-jacentes de la paroi du vaisseau, de sorte que ce dernier devient rapidement infiltré, dur, cassant, noueux et d'une fragilité qui résiste mal aux tractions, à la ligature et à la forcipressure. Il en est de même du canal thoracique, où se déversent les troncs secondaires dégénérés, que la dégénérescence atteint bientôt par conti-

nuité de tissus, quand la juxtaposition avec les noyaux cancéreux voisins ne suffit pas à la désorganiser. Il arrivera donc assez fréquemment (voir Le Dentu, *Dict. de Méd. et de Chir. prat.*, p. 15, t. XXI) — et mon observation en est une preuve évidente — que la ligature sectionnera la paroi vasculaire, sinon de suite, du moins après quelques heures, laissant de nouveau libre cours à l'épanchement et aux accidents consécutifs. L'insuffisance et les dangers de la ligature, dans ces conditions, sont démontrés par un fait de Wendel, où, la compression ayant été inefficace, on appliqua à plusieurs reprises et toujours en vain des ligatures médiates ou immédiates sur le bout périphérique du canal thoracique. Ce n'est qu'au bout de deux mois, après des péripéties diverses, que l'écoulement s'arrêta, beaucoup plutôt à mon avis parce qu'une circulation lymphatique collatérale avait eu le temps de s'installer que par suite des procédés thérapeutiques employés.

Ces considérations sur l'inefficacité de la ligature employée sur un canal thoracique, dont la paroi est manifestement malade et sujette à caution, m'amènent à penser que la vraie solution thérapeutique n'est pas d'appliquer dans ces cas la ligature sur le bout périphérique du vaisseau déchiré, comme au hasard et au mépris des accidents qui pourront survenir, si le fil coupe et tombe; on doit faire mieux, et en dépit de la longueur de l'intervention et de ses dangers, il faut poursuivre le canal en arrière des gros vaisseaux, dans la région rétrosternale, plus ou moins loin, jusqu'en un point où la constitution du canal permette la ligature en tissus sains, offrant une résistance évidente à la striction du fil. Au prix de quels efforts et de quels dangers cette opération est-elle possible, je ne l'ai point éprouvé; mais, le cas échéant, je tenterais l'intervention, en suivant de haut en bas le canal à partir du point traumatisé. Il me paraît donc nécessaire de reporter la ligature aussi loin que possible du point déchiré, au-dessous de la crosse du canal, derrière le confluent de la jugulaire et de la sous-clavière; on évitera ainsi les inconvénients de ligatures répétées pendant l'opération (Schrœder appliqua jusqu'à 4 ligatures pour oblitérer une déchirure qui ne put être aveuglée), et les risques de ligatures itératives à quelques jours de distance (Wendel, Vautrin).

Quant à la *ligature latérale*, recommandée par Faure (*Bull. Soc. de Chir.*, 1903, p. 993), qui lui doit un succès, elle me paraît bien malaisée à réussir sur un canal d'un calibre réduit. Elle réclamerait évidemment des conditions bien spéciales.

La *forcipressure* est un autre moyen thérapeutique qui peut rendre des services dans des cas spéciaux, et qui par sa simplicité peut

séduire un chirurgien peu averti, ou pressé de terminer son acte opératoire. Je répéterai ici, en les exagérant, les arguments que je viens d'exposer pour la ligature. La forcipressure exige, pour être suivie de succès, que la paroi vasculaire, comprise dans les mors de la pince, soit saine, et non friable. Cette condition favorable sera réalisée dans les cas de plaie accidentelle du canal thoracique, alors qu'on ne redoutera aucune atteinte de ses parois par l'inflammation ou la dégénérescence, et chez des sujets jeunes. Je n'aurais aucune confiance dans ce moyen, qui me fut infidèle ainsi qu'à Wendel, Phelps et Schwin; la sécurité, qu'il donne après l'extirpation de ganglions ou de tumeurs du cou, est trompeuse et aléatoire.

Par ce temps de progrès et de prouesses chirurgicales, il faut mentionner aussi la *suture vasculaire*. Je crois qu'il ne peut guère être question ici de la suture bout à bout, dans les cas de division totale du canal; ce serait là une tentative bien ambitieuse, et qui, en pratique, paraît impossible autant qu'inutile, car la perméabilité ne saurait persister dans la suite. Il n'en est plus de même de la *suture latérale*, que Cushing, Keen et Porter ont utilisée avec succès. Cushing, se trouvant en face d'une petite plaie de 3 millimètres de long environ, longitudinale et située sur le canal thoracique, à un centimètre au-dessus de la veine sous-clavière, eut l'idée d'adosser les deux lèvres de la plaie par une suture à la soie. L'écoulement cessa; la perméabilité du canal sembla intacte; et la guérison se fit par première intention. Porter, d'après Cushing, fit une suture à l'aide de trois points de Lembert, passés à la manière des sutures intestinales, sur une plaie du canal thoracique, survenue pendant l'ablation de ganglions tuberculeux du cou. La suture ne fut pas hermétique probablement, car il y eut encore un suintement ultérieur de lymphe dans la plaie. L'observation de Keen est identique à cette dernière (Bénéteau). Je n'ai pas trouvé d'autre relation, indiquant l'emploi de la suture dans les plaies du canal thoracique. Il est certain que cette méthode doit être réservée pour les cas simples et en général peu graves, où la plaie du canal est latérale, régulière, et de peu d'importance. Ajoutons que la suture ne peut être employée que sur des parois saines ou peu altérées anatomiquement. Ce sont là précisément les conditions les plus favorables pour la compression, la ligature, ou la forcipressure. A l'appui de la suture, l'on peut dire qu'elle maintient la perméabilité du canal, bien que le fait ne soit pas prouvé et ne puisse être constant; d'autre part, ce que nous savons de la richesse en collatérales du canal thoracique dans la région médiastinale, nous indique que, malgré son oblitération à la région cervicale, la lymphe trouve rapi-

dement son échappement vers les voies veineuses. La suture latérale, dans les cas favorables, ne semble donc guère supérieure à la ligature. Les difficultés de son exécution empêcheront souvent d'y recourir, et, si l'on songe que sur trois fois où elle fut employée en Amérique, il n'y eut qu'un succès réel et deux résultats imparfaits, on considérera qu'il ne faut avoir qu'une confiance bien limitée en un procédé chirurgical, séduisant seulement en apparence.

En manière de conclusion, je dirai que la ligature me paraît la thérapeutique rationnelle à recommander dans les plaies du canal thoracique, mais la ligature immédiate sur le vaisseau isolé, après constatation de la résistance de ses parois. Cette ligature peut être difficile à placer, en raison de la profondeur où se trouve la crosse du canal thoracique; elle sera encore plus ardue, lorsqu'on se verra dans l'obligation de poursuivre le canal derrière le confluent veineux, les troncs artériels et le pneumogastrique et vers la région rétrosternale. Cette conduite, que j'eusse suivie dans mon cas, si l'état général de la malade n'était devenu mauvais si rapidement, doit être adoptée dès la constatation de la déchirure du canal. Il est à remarquer, en effet, que les patients, soumis à une lymphorragie abondante, tombent vite dans un état de faiblesse et de dépression, qui fait hésiter à entreprendre une action chirurgicale sérieuse. Ma malade eut à plusieurs reprises des congestions pulmonaires, des suffocations et de la tachycardie, de sorte que l'anesthésie me paraissait redoutable chez elle; après avoir négligé de pratiquer dans les premiers jours une ligature à découvert et sur une partie plus éloignée du canal thoracique, il ne me fut plus possible dans la suite d'exécuter ce plan, qui peut-être aurait évité l'issue fatale. Donc il vaut mieux, au moment même de l'accident ou dans les jours suivants, si la blessure du canal est restée méconnue, pratiquer la ligature et ne point se fier à la compression, qui a l'inconvénient de faire perdre du temps au chirurgien et des forces au malade.

Comme je l'exposais plus haut, la ligature peut donner aussi des mécomptes. Elle est impossible sur un canal à parois friables et dégénérées; elle est dangereuse sur un canal thoracique sans dérivation collatérale. Ces conditions défavorables ne sont pas souvent reconnues, au préalable, et ne se traduisent par aucun signe évident. Quand elles sont réunies, le pronostic est grave et même souvent mortel. C'est ce point surtout que j'ai voulu mettre en relief, afin de réagir contre une opinion trop optimiste, et de montrer que la blessure chirurgicale du canal thoracique est une lésion sérieuse et d'un traitement parfois très difficile.

LA

TECHNIQUE DE LA DISLOCATION DE L'URÈTRE

DANS LES HYPOSPADIAS

ET AUTRES VICES DE CONFORMATION ET LÉSIONS DE L'URÈTRE

Par le Prof. Carl BECK (de New-York)

Démonstration présidentielle au Congrès international d'Art et des Sciences à Saint-Louis, septembre 1904.

Les insuccès répétés, qui ont, de temps à autre, suivi l'emploi de ma méthode de dislocation de l'urètre par certains chirurgiens, m'ont prouvé la nécessité d'appuyer sur quelques détails de technique, dont l'importance ne me semble pas appréciée suffisamment, et qui, par cela même, ne reçoivent que trop peu d'attention.

Je voudrais, tout d'abord, prévenir contre l'emploi de cette méthode dans les cas où une traction forcée devient nécessaire pour ramener l'urètre en avant.

L'élasticité de l'urètre est telle que l'on est tenté de se demander, avec étonnement, pourquoi les chirurgiens n'ont pas, depuis longtemps, songé à utiliser cette qualité pour les opérations d'autoplastie.

L'emploi de cette méthode doit être restreint; on ne doit pas par conséquent s'attendre à réussir, si l'on s'en sert dans les hypospadias scrotaux (périnéaux).

Il est vrai que tout récemment nous avons employé cette méthode avec succès dans un hypospadias périnéal, chez un garçon âgé de quatre ans, dont l'urètre se prêtait par exception à une dislocation étendue. Cependant ces conditions se présentent rarement et l'on doit s'attendre à un résultat douteux, si on emploie ce procédé dans de pareils cas.

Et, encore, le résultat n'est pas du tout certain dans l'hypospadias pénien, qui débouche sur la limite qui sépare les hypospadias péniens des hypospadias scrotaux (périnéaux). Cela est surtout vrai lorsqu'il s'agit d'adultes, car alors les érections viennent aggraver la situation.

Toujours est-il que l'on ne doit pas trop exiger de l'urètre!

Les cas qui peuvent être améliorés par la méthode de dislocation sont rares, heureusement, car la plupart des hypospadias sont situés dans le gland même ou dans la verge, à peu de distance du gland (h. péniens).

Il est impossible de faire une règle générale. — C'est l'instinct chirurgical qui doit nous guider dans chaque cas, et nous porter à faire une dislocation de l'urètre, en avant si cela est possible sans traction forcée, ou à former un canal en arrière en utilisant le sillon de l'urètre et le tégument scrotal, si cela est préférable.

Lorsqu'il s'agit d'enfants, bien que les tissus soient plus élastiques, l'opération est pourtant un peu plus difficile; cependant elle ne présente pas, pour celui qui l'a déjà faite plusieurs fois, plus de difficultés que bien d'autres opérations d'autoplastie.

En ce qui concerne l'âge, disons tout d'abord que cette méthode peut être employée pour les enfants de quatre mois et au-dessus. Bien entendu, plus un enfant est jeune, plus l'urètre est petit, en général; et son isolement est plus difficile.

L'opérateur, s'il est impatient et inhabile, pourra blesser l'urètre; mais ces blessures, heureusement pour lui, se cicatrisent facilement.

L'isolement de l'urètre s'effectuera plus aisément, si l'on prend, auparavant, la précaution d'introduire une sonde en caoutchouc dans le canal; et on peut simplifier l'opération davantage en se servant de cette sonde comme d'un manche; et la meilleure façon de l'affermir est de la suturer à l'orifice du canal.

En résumé, on introduit d'abord une sonde, aussi grosse que possible, dans l'urètre; et on en ferme l'ouverture, provisoirement, aussitôt qu'elle a atteint la vessie. Puis, avec une aiguille courbe et fine et de la soie, on fait passer une suture à travers la paroi de la sonde et du méat; on fait un nœud à la soie et on laisse un long chef qui servira plus tard à suturer le méat de l'urètre au bout du gland (fig. 1).

En tirant légèrement sur la sonde, l'urètre sera tendu de façon à ce que l'on puisse faire une incision droite, avec plus de sûreté.

Il faut aussi, lorsqu'il s'agit d'enfants, faire attention de ne pas tirer trop fort sur la sonde, afin d'éviter les déchirures. — Dans ces cas, il est quelquefois préférable de saisir le bout du gland avec une érigne et de faire une légère traction; on peut aussi accrocher l'érigne à un morceau de gaze placé sur une planchette sous la verge; en tirant doucement en sens opposé, le pénis restera étendu jusqu'à ce que l'isolement soit achevé. On évitera ainsi de blesser la région de l'orifice en tirant trop fort; et, la verge étant étendue, on pourra

plus facilement disséquer les lambeaux de tégument en arrière, vers le périnée. — Il faut apporter de grands soins à cette dissection, surtout lorsqu'il s'agit d'enfants; et les premières incisions ne doivent être que superficielles.

La sonde servira de manche et de guide, lorsqu'on voudra isoler l'urètre. — On peut la sentir facilement à travers les parois de l'urètre; et chez les malades très jeunes on peut même l'apercevoir. Le chirurgien prudent pourra ainsi éviter de l'entamer (fig. 2).

Le bistouri ne doit pas être dirigé vers l'urètre, mais en sens opposé, car il vaut mieux sacrifier une partie des tissus de la verge et augmenter l'hémorragie que de perforer l'urètre (fig. 3).

Il est évident que l'on doit s'efforcer de conserver aussi épaisse que possible la partie contenant l'orifice, afin qu'elle puisse retenir la sonde; et nous devons être reconnaissants envers Bardenheuer et Martina qui nous ont suggéré l'idée de conserver une petite partie de la peau.

Fig. 1.

Lorsque dans les hypospadias péniens nous pouvons disloquer

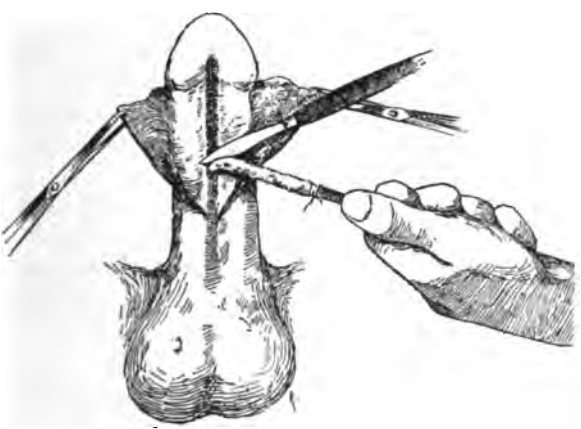

Fig. 2.

l'urètre en avant, sans trop employer de force, nous renforçons les points de suture au bout du gland avec une suture de relâche-

ment, en catgut très fin, placée de chaque côté de la paroi urétrale, près du sillon.

Dans les cas d'hypospadias péniens simples, on peut retirer la sonde aussitôt l'opération terminée; cependant, si c'est nécessaire, on peut la laisser en place, pendant vingt-quatre heures ou même quelques jours, quand il s'agit de jeunes enfants agités et turbulents.

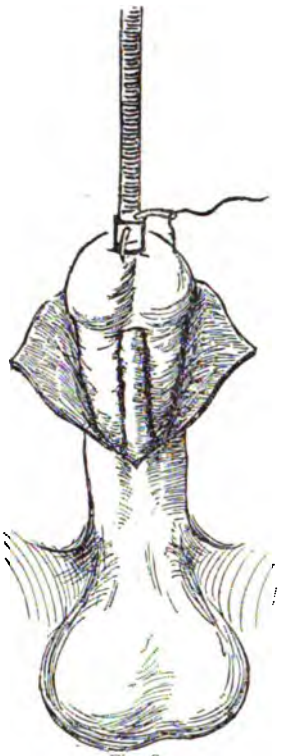
Fig. 3.

Mais nous ne croyons pas ce procédé utile même dans ces circonstances, bien que nous admettons que nous avons été convaincu par Marwedel de l'avantage de laisser une sonde à demeure, dans ces cas, tout au moins pendant quelque temps.

Une autre modification, qui nous semble digne d'être recommandée, nous a été communiquée dans une lettre de Nicholas Senn. Elle consiste à faire une incision en forme de Δ, afin de former un canal à travers le gland.

Jusqu'à présent, nous n'avons eu qu'un seul cas d'insuccès avec cette méthode; et nous ne pouvons, avec justice, blâmer la méthode pour ce manque de succès.

Il s'agissait d'un malade très nerveux, ayant un hypospadias pénien, qui a rompu les deux points de suture et la sonde en caoutchouc, le lendemain de l'opération. Il a fallu, par conséquent, abandonner entièrement la méthode.

Nous avons ensuite essayé de former un nouvel urètre avec ce qui restait du prépuce; nous avons disséqué et mobilisé le prépuce autant que possible; et nous avons tiré ce lambeau jusqu'au sillon de l'urètre. Après que les deux surfaces s'étaient réunies, nous avons tranché le pont ainsi formé et essayé de construire un canal urétral avec ce nouveau plancher.

L'obstination et l'opiniâtreté du malade nous ont cependant empêché d'achever l'opération.

Chez plusieurs de nos malades, les points de suture extérieurs retenant les lambeaux ont cédé, permettant ainsi aux lèvres de la plaie de se séparer. Il nous a fallu alors appliquer une seconde

rangée de points de suture au-dessus de la première. Les sutures à l'orifice n'ont jamais cédé.

Nous nous apercevons, avec plaisir, en lisant un bon nombre de mémoires, surtout ceux de nos confrères américains, que notre méthode de dislocation et de mobilisation de l'urètre est maintenant largement adoptée, et qu'elle donne les meilleurs résultats, non seulement dans les hypospadias, mais aussi dans les cas de plaies et de vice de conformation de l'urètre.

Kœnig, en Allemagne, s'est servi dernièrement de notre procédé dans un cas de vice de conformation de l'urètre; et les résultats ont été très satisfaisants.

Peu de temps après avoir publié nos premiers mémoires décrivant notre méthode, nous avons fait remarquer que l'on pouvait s'en servir dans d'autres lésions pathologiques de l'urètre et surtout de l'urètre chez la femme (voir *New York Medical Journal*, 5 août 1899).

Dans cet article, nous avons décrit la technique de la méthode de dislocation dans un cas de fistule vagino-urétrale, de longue date, qui s'était montrée rebelle à toutes tentatives d'oblitération.

Chez cette malade, nous avons réséqué la petite partie antérieure de l'urètre que nous avions préalablement mis à découvert; puis, ayant disséqué la partie urétrale postérieure, nous l'avons disloquée en avant, de façon à pouvoir l'attacher à ce qui restait de l'orifice (voir *New York Medical Journal*, 8 décembre 1900).

On peut aussi employer cette méthode de dislocation dans les cas où il y a destruction des tissus, à la suite d'ulcérations, de blessures, ou encore après une résection de tissus cicatriciels provenant d'un rétrécissement.

Elle nous a donné un résultat parfait dans un cas où une grande partie de l'urètre avait été détruite par un chancre phagédénique.

Chez ce malade, âgé de vingt-quatre ans, non seulement le gland était ulcéré de façon à former deux moitiés; mais encore le tiers antérieur de la partie mobile de l'urètre était complètement détruit.

Le progrès de l'ulcération fut retardé par des pansements très énergiques et les débris nécrosés de l'urètre furent enlevés; puis nous avons ramené en avant la partie postérieure et saine de l'urètre, qui avait été mobilisé préalablement.

Ce malade fut présenté avec plusieurs autres à la *Medical Association of the Greater New-York* le 8 octobre 1900. La guérison était complète.

Dans plusieurs cas de plaies étendues de l'urètre, où une gangrène partielle s'est développée, nous avons pu obtenir une réunion parfaite des tissus après avoir enlevé la partie lacérée de l'urètre.

En tout cas il vaut mieux sacrifier une partie de l'urètre, qui est presque entièrement isolée, et la remplacer par une partie saine que l'on aura disséquée et disloquée.

Chez un malade âgé de cinquante et un ans dont une partie de l'urètre avait été détruite par une tumeur maligne, nous en avons enlevé deux pouces (5 centimètres), et nous avons recouvert l'espace dénudé avec les parties urétrales adjacentes, des deux côtés, que nous avions mobilisées. Il n'y eut point d'incurvation (fig. 4).

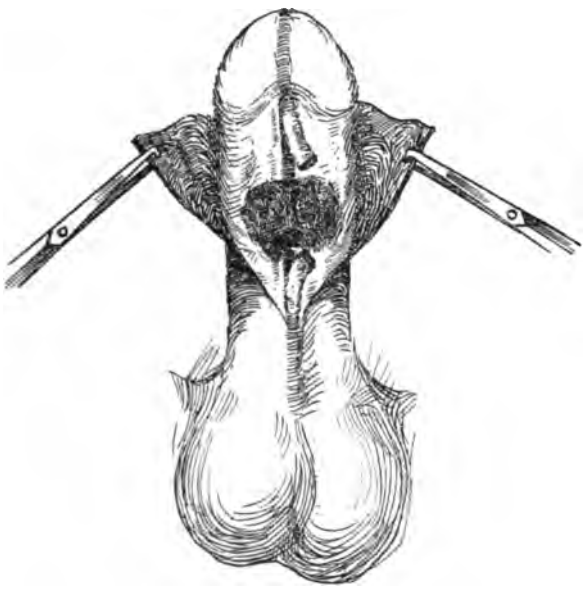

Fig. 4.

Quand on fait une amputation, on doit faire passer la partie urétrale du moignon, que l'on a mobilisée, à travers le scrotum, afin de faciliter la sortie de l'urine (*Deutsche medicinische Wochenschrift*, n° 45, 1901).

Comme nous l'avons déjà dit dans les mémoires que nous avons déjà publiés, cette méthode de dislocation peut être employée d'une façon rétrograde, pour ainsi dire, car l'urètre peut être disloqué en arrière aussi bien qu'en avant.

Même dans des cas où les tissus de la partie scrotale étaient détruits par des blessures, des ulcérations ou des lésions quelconques, nous avons pu enlever les tissus urétraux lacérés, et les remplacer par une partie saine de l'urètre prise à la région pénienne et disloquée en arrière.

En conclusion, nous nous permettons d'annoncer à ceux que cette méthode de dislocation de l'urètre intéresse, que nous l'avons employée pour la première fois le 7 mai 1897 au Saint Mark's Hospital, à New York, et que nous avons décrit l'opération le 6 octobre 1897 dans le *New York medicinische Monatsschrift*, c'est-à-dire un an avant qu'aucun autre mémoire sur la dislocation ait paru.

LA LUXATION CONGÉNITALE DE LA HANCHE

ANATOMIE PATHOLOGIQUE. — LÉSIONS PRÉMONITOIRES

Par P. LE DAMANY

Professeur à l'École de médecine de Rennes.

Les lésions par lesquelles la luxation congénitale de la hanche se révèle à l'anatomo-pathologiste ont été bien décrites depuis longtemps déjà. L'atrophie du cotyle abandonné, les déformations de la tête fémorale et du col, l'antéversion de l'épiphyse supérieure du fémur, l'allongement avec ou sans rétrécissement en sablier de la capsule articulaire, l'allongement avec épaississement, puis, plus tard, l'amincissement et la rupture du ligament rond, l'allongement de certains muscles, le raccourcissement de certains autres, l'absence habituelle de néo-cotyle efficace, l'atrophie générale du membre, toutes ces altérations sont actuellement aussi bien connues que la perte des rapports normaux des surfaces articulaires.

Méconnues, au contraire, jusqu'à ce jour, les déformations anatomiques de la hanche que nous voulons signaler précèdent la luxation, la préparent, et, finalement, devenues plus grandes, la permettent et l'accompagnent. Elles ne sont pas l'effet de la luxation puisqu'elles lui sont antérieures en date, puisque, légères, elles peuvent se corriger spontanément et complètement. Elles n'en sont pas la cause, à proprement parler, quoiqu'elles soient nécessaires à sa réalisation. Elles sont les premières manifestations anatomiques anormales, à tendance pathologique, de ce défaut, constant dans son existence, variable dans son degré, que nous avons décrit dans la hanche humaine, et qui a son maximum chez le nouveau-né [1].

Elles consistent en des déformations du cotyle et de la tête fémorale. Nous les trouverons dans les hanches non luxées; elles y indiquent une simple prédisposition à la luxation, ou caractérisent les phases préparatoires de cette luxation. Voilà pourquoi nous les

1. *Journal de l'Anatomie et de la Physiologie*, janvier-février 1904.

appelons « lésions prémonitoires ». Quand elles sont suffisamment intenses elles ont pour conséquence inévitable la luxation.

D'après nos recherches anthropogéniques et pathogéniques[1], la luxation congénitale « anthropologique » de la hanche, la seule dont il y ait lieu de tenir compte dans la pratique chirurgicale, n'existe pas à la naissance. Elle s'accomplit dans la première année de la vie, par l'effet du défaut anthropologique de la hanche humaine, défaut simplement agrandi au point de devenir pathogène. La trop grande obliquité en avant de la cavité cotyloïde et la trop grande torsion fémorale donnent aux surfaces articulaires une mauvaise orientation réciproque. Dans le décubitus dorsal et la station debout, l'axe de l'épiphyse supérieure du fémur est parallèle au plan d'ouverture du cotyle. Dans l'extension forcée de la cuisse nécessaire pour ces attitudes, ce défaut anatomique reste sans conséquence fâcheuse quand il est modéré, mais s'il est excessif il écarte la tête du fond du cotyle. Cette cavité se comble alors peu à peu et la luxation survient.

Le nivellement du cotyle, qui se fait chez tous les fœtus humains pendant le troisième tiers de la vie intra-utérine, ne doit être que bien exceptionnellement suffisant, lors de la naissance, pour permettre une luxation immédiate. La preuve, c'est que, les luxations tératologiques éliminées, les luxations congénitales constatées à la naissance sont d'une excessive rareté, si tant est qu'il en existe. Au point de vue pratique, on peut dire que toujours ce nivellement, commencé avant la naissance, se continue ensuite et ne se complète que plus tard, après la naissance. Alors, chez l'enfant déjà âgé de quelques mois, l'action des muscles longitudinaux, aidée ou non par le poids du corps, provoquera l'ascension de la tête fémorale et sa sortie du cotyle.

Les lésions prémonitoires de la luxation congénitale de la hanche sont, avons-nous dit, des altérations de forme du cotyle et de la tête fémorale.

Le cotyle, si peu profond chez le nouveau-né normal, le devient encore moins pendant les premiers mois qui suivent la naissance, chez le jeune enfant prédisposé à la luxation. Au lieu d'avoir une profondeur moyenne égale aux cinq dixièmes de son diamètre moyen, comme chez l'embryon, aux quatre dixièmes comme chez le nouveau-né bien constitué, il arrive à n'avoir plus qu'une profondeur égale aux trois dixièmes de son diamètre, ou moins encore (fig. 1). Cette diminution progressive de sa profondeur est le plus

1. *Revue de Chirurgie*, février et mars 1904.

grave défaut que le cotyle puisse présenter après la naissance, car, lorsqu'il atteint ce degré d'atrophie, il ne donne plus à la tête qu'un

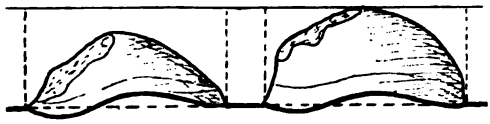

COTYLE DÉFORMÉ. COTYLE SAIN.

Fig. 1. — Le moulage en relief d'un cotyle prédisposé à la luxation congénitale, comparé au moulage d'un cotyle sain, montre une diminution considérable de la profondeur.

appui insuffisant. L'action des muscles extenseurs tend encore à écarter la tête fémorale de ce rudiment de cavité, en même temps

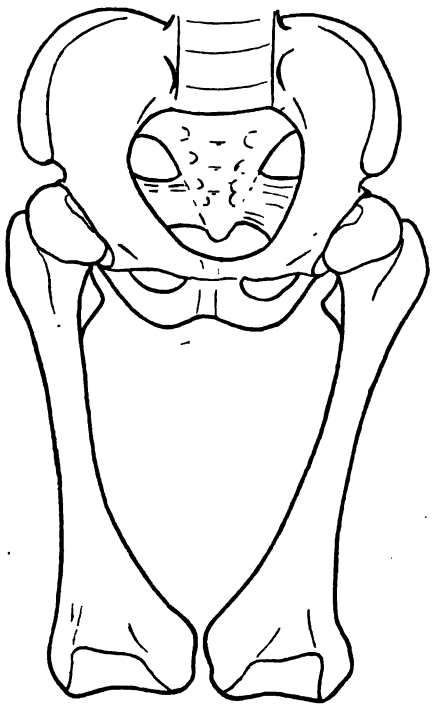

Fig. 2. — Rapports défectueux des têtes fémorales et des cotyles. Le détroit supérieur est vertical, parallèle aux fémurs et déjà, pourtant, les têtes ont une grande tendance à quitter les cotyles. Cette disposition s'exagérerait énormément si on augmentait l'extension des fémurs, ou si on donnait au détroit supérieur son inclinaison normale.

que la tonicité et les contractions de tous les muscles longitudinaux de la cuisse la font remonter hors de l'acetabulum (fig. 2).

Aussi cette tête exerce-t-elle des pressions anormales de dehors

en dedans en même temps que de haut en bas, sur la partie supérieure du cotyle, et surtout de son bourrelet. Par l'effet de ces pressions mal orientées, le bourrelet remonte. La cavité s'allonge ainsi et prend une forme ovalaire, son grand axe indiquant la direction dans laquelle la tête va fuir. De plus, en haut, à l'endroit où cette tête appuie sur le bord du cotyle, le bourrelet comprimé s'aplatit. Par cet allongement ovalaire de son orifice, par cet aplatissement du bourrelet, le cotyle change de forme (fig. 3). Au lieu de rester un segment de sphère creuse, il tend à prendre la forme d'une gouttière. La lèvre antérieure et la lèvre postérieure sont encore assez saillantes, mais en bas et en avant, en haut et en arrière le bord de la cavité est très fuyant et aplati. Ainsi l'échappement de la tête est facile; elle se creuse elle-même une ornière en soulevant le fond et en effaçant le toit de la cavité.

Diminution anormale de la profondeur, allongement ovalaire, effacement du sourcil et du bourrelet dans la région postéro-supérieure, voilà les lésions du cotyle prémonitoires de la luxation.

Les déformations de la tête fémorale sont une conséquence des altérations du cotyle. Elles ont pour résultat de lui faire perdre sa forme sphéroïde (fig. 3). Cette tête s'aplatit de dehors en dedans et s'allonge de haut en bas, particulièrement par la formation d'une saillie mousse, d'une bosse à limites indistinctes, dans sa région antéro-supérieure. En outre, le ligament rond, allongé, et qui la contourne, se creuse une gouttière sur la partie postéro-inférieure.

La tête fémorale s'allonge de haut en bas parce que la pression normale que doit subir son segment supérieur fait défaut, et manque surtout en haut et en avant (fig. 4). Elle s'aplatit de dedans en dehors parce que, au lieu d'appuyer régulièrement sur une cavité en segment de sphère, elle s'applique surtout contre le segment supérieur : l'aplatissement est réciproque.

Quant à l'étiologie de ces déformations, elle est éclairée par ce fait qu'elles coexistent toujours avec une exagération soit de l'obliquité en avant du cotyle, soit de la torsion fémorale, soit de ces deux défectuosités combinées; le défaut total est toujours supérieur à la moyenne normale; il est égal ou supérieur au maximum théoriquement compatible avec un bon établissement des fonctions de cette jointure (60°).

Les documents sur lesquels s'appuie cette étude anatomo-pathologique sont quatre pièces recueillies sur des cadavres de jeunes enfants. Comment les avons-nous obtenues, comment d'autres s'en procureront-ils pour contrôler nos dires? Nous ne connaissons qu'un moyen d'y parvenir. Il consiste à faire, d'une part, les autop-

sies des embryons, fœtus et enfants morts dans une Maternité, pour connaître, avant la naissance et à la naissance, l'état normal de la

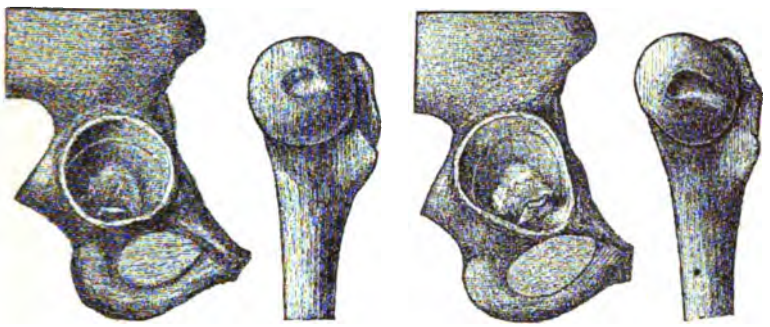

COTYLE NORMAL. FÉMUR NORMAL. COTYLE DÉFORMÉ. FÉMUR DÉFORMÉ.

Fig. 3. — Permet de comparer au cotyle sain et à la tête fémorale normale le cotyle et la tête fémorale présentant à un haut degré les lésions prémonitoires de la luxation congénitale de la hanche.

hanche et les variations de cet état normal; à faire, simultanément, d'autre part, les autopsies de tous les enfants morts dans un service hospitalier. Il faut s'en rapporter au hasard pour rencontrer des pièces intéressantes. Évidemment cette voie est longue et incertaine. Si le chercheur n'est pas favorisé par la chance il peut attendre bien longtemps le document qu'il désire. Pour réussir, il devra s'armer de persévérance.

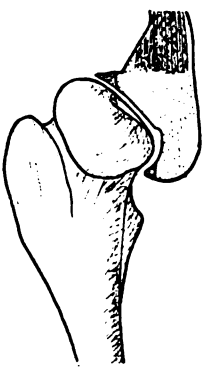

Fig. 4. — Aplatissement de la tête de dehors en dedans; insuffisance de l'appui cotyloïdien.

Les auteurs qui ont cherché la luxation congénitale aux autopsies de nouveau-nés ne pouvaient avoir que des échecs : au moment de la naissance, les déformations qui provoqueront la luxation congénitale, torsion du fémur et obliquité en avant du cotyle, n'ont encore produit aucune déformation de la tête fémorale ni de la cavité. Il y a certes, dès lors, dans la jointure, les malformations, qui, forcément, provoqueront plus tard la luxation; torsion excessive du fémur, excès d'obliquité en avant du cotyle; mais elles n'ont encore produit aucun effet. Tout au plus la tête est-elle un peu moins parfaitement sphérique, tout au plus la cavité est-elle un peu moins profonde qu'à l'état normal, mais une appréciation exacte de cette profondeur est impossible à la vue, elle ne pourrait se faire que par des mesures précises, sur des moulages.

C'est donc du quinzième jour au sixième mois de la vie, en tout

cas avant la fin de la première année, que les lésions prémonitoires de la luxation existent et peuvent se rencontrer. Plus tôt, elles ne sont pas encore développées; plus tard, ou bien elles se seront corrigées, si elles étaient légères, ou bien elles auront abouti à la luxation.

Les pièces de cette sorte ne sont pas rares, beaucoup moins que les luxations, parce que les cas légers, susceptibles de correction spontanée, sont les plus nombreux. Sur les quatre pièces que nous possédons, trois doivent certainement rentrer dans cette catégorie de malformations spontanément curables. Pour la quatrième, nous ne pensons pas qu'il en eût été ainsi; la luxation aurait été inévitable, semble-t-il, si l'enfant avait vécu.

Aux données antérieurement acquises sur la pathogénie de la luxation congénitale de la hanche, ces pièces en ajoutent trois nouvelles : 1° Les déformations de la tête avant la luxation; 2° Les déformations préalables du cotyle; 3° Les difficultés d'interprétation de l'influence anthropologique.

Les déformations de la tête frappent l'œil. Il est même évident par l'examen de nos pièces, après coaptation des parties (fig. 2), que les dépressions correspondent aux points en rapport avec le pourtour du cotyle et avec son bourrelet, tandis que les saillies déforment les régions de cette tête non appuyées contre les parois de la cavité. Il y a donc corrélation évidente entre les lésions du fémur et celles du cotyle. Mais la mauvaise conformation de la tête fémorale est-elle acquise, comme nous l'affirmons, ou bien est-elle primitive? La malformation du cotyle serait-elle la conséquence de cette malformation céphalique, ou bien, au contraire, en est-elle la cause?

Ces déformations sont acquises et s'accomplissent après la naissance, car nous ne les avons jamais trouvées chez des embryons, des fœtus ou des nouveau-nés, malgré les très nombreux examens (plus de cent) que nous avons pu faire. Quelques semaines ou quelques mois après la naissance, on en trouve au contraire des traces évidentes au moins chez un sujet sur vingt. Des petites déformations des têtes fémorales s'observent même bien plus souvent encore.

Les déformations de la tête sont-elles la cause de la déformation cotyloïdienne? Non, car la plus grave de ces déformations, le nivellement partiel du cotyle se fait chez tous les fœtus bien que la tête ait gardé une forme régulière et normale. Chez des nouveau-nés nous avons trouvé des cotyles beaucoup plus plats que la moyenne; la tête était néanmoins un segment de sphère parfait.

Les altérations de la tête fémorale sont, comme l'allongement du cotyle, la conséquence du nivellement de celui-ci. La diminution de

la profondeur, par manque de pression de la tête sur le fond de la cavité, est la déformation dont les autres résultent. L'allongement ovalaire, l'effacement et l'aplatissement de la partie supérieure du bourrelet, sont produites par la tendance de la tête à se luxer en haut après la naissance.

De cette ascension, si légère qu'elle soit, résultent des anomalies dans les pressions exercées et subies par la tête, d'où ses déformations et celles du cotyle. La tête, remontée, n'appuie plus sur le fond du cotyle, mais presse de bas en haut et de dehors en dedans sur le sourcil et le bourrelet. Il en résulte qu'elle les aplatit en même temps qu'elle les refoule en haut.

Les pressions sont réciproques. Aussi la tête se déforme-t-elle à son tour. La déformation en tampon de wagon que la tête fémorale subit, après la luxation, par son appui sur le plan osseux de la fosse iliaque externe, relève d'un mécanisme analogue. La présence constante, sur les têtes fémorales des très jeunes enfants, avec ou sans autres déformations, d'une gouttière plus ou moins nette, creusée pour et par le ligament rond, l'absence de cette gouttière chez les embryons, sa disparition chez l'adulte, prouvent bien qu'une pression continue, même exercée par un tissu mou et extensible comme celui de ce ligament, peut déformer la masse cartilagineuse de la tête fémorale.

L'influence prédisposante de l'élévation anthropologique que nous avons admise pour la luxation congénitale semblerait en défaut si nous la jugions uniquement par la valeur de l'indice pelvien. Normalement, à la naissance, cet indice pelvien, $\frac{\text{largeur}}{\text{hauteur}}$, est de 122 chez les garçons, et de 125 chez les filles. Or, sur nos pièces, nous avons trouvé des indices pelviens respectivement égaux à 128, 120, 117 et 116. Les trois derniers de ces chiffres sont inférieurs à la normale.

Aussi, jusqu'à ce que de plus amples documents nous aient permis d'apporter plus de précision dans nos appréciations, devons-nous voir, dans les malformations pelviennes et fémorales qui provoquent la luxation, la résultante générale et un peu vague de l'élévation anthropologique. Nous devons surtout ne pas oublier que la nature peut commettre d'énormes erreurs dans ses mesures, et que, en zoologie supérieure, ses constructions géométriques sont très grossièrement approximatives.

Pour pouvoir résoudre chaque problème individuel, il faudrait connaître quel a été, au moment de la naissance du sujet examiné, non seulement l'indice pelvien, mais encore le rapport de la largeur

du bassin et de la longueur des fémurs à la longueur totale du corps. Nombreuses sont les inconnues de ce problème dont nous ne pouvons connaître toutes les données anthropogéniques.

De plus, bien souvent, sans doute, interviennent encore, outre les asymétries pelviennes, l'attitude du fœtus et la conformation des organes maternels auxquels son adaptation, pendant les derniers mois de la grossesse, doit être, suivant les cas, plus ou moins difficile.

Les quelques recherches ethnologiques que nous avons pu faire avec l'aide de notre collègue, le Dr Fontoynont de Tananarive, sur la fréquence comparée de la luxation chez les Français et chez les Hovas[1], l'influence si remarquable du sexe féminin, que nous avons trouvé anthropologiquement plus élevé dès la naissance, fixent notre opinion et nous indiquent la meilleure voie à suivre pour compléter nos premiers documents sur le rôle de l'élévation anthropologique dans la pathogénie de la luxation.

Les obscurités, les difficultés d'interprétation de l'influence anthropogénique nous prouvent aussi que les données géométriques et mathématiques, si précieuses pourtant, ne doivent pas être appliquées avec trop de rigueur à la solution des problèmes d'anthropogénie. Bien souvent, en ne nous montrant qu'une des faces de la question, elles nous induiraient en erreur.

L'intérêt principal des documents que nous allons décrire brièvement est de montrer les lésions qui préparent et précèdent immédiatement la luxation. Ils éclairent un point resté obscur dans la pathogénie de la luxation congénitale anthropologique de la hanche, telle que nous l'avions précédemment exposée dans cette même Revue.

Pièce n° 1. — *Bassin et fémurs d'une fille de six mois.*

Hanche droite. — Le cotyle est oblique en avant de 35° (normale 20°). Le fémur correspondant est tordu de 50° (normale 40°). Le défaut géométrique total, indiqué par la somme de l'obliquité en avant du cotyle et de la torsion du fémur, est de 85° (normale 60°). L'indice cotyloïdien (rapport de la profondeur de cette cavité à son diamètre) est de 0,39 (normale 0,45).

Hanche gauche. — Le cotyle est oblique en avant de 25° (normale 20°). Le fémur gauche est tordu de 50° (normale 40°). Le défaut total est de 75° (normale 60°). L'indice cotyloïdien est de 0,41 (normale 0,45).

1. Dans notre étude pathogénique (*Revue de chirurgie*, février-mars 1904, p. 396 nous avons placé les Hovas dans la race nègre. Ils appartiennent (de Quatrefages) aux Races mixtes Océaniennes; ils ont le type indonésien plus ou moins altéré par des croisements. Ce lapsus corrigé, notre étude comparative entre la fréquence de la luxation congénitale chez un peuple anthropologiquement très élevé comme les Français, et sa rareté dans une peuplade anthropologiquement inférieure, telle que les Hovas, garde toute sa valeur.

Le diamètre bisiliaque extérieur du bassin est de 9 cm. 6; sa hauteur est de 7 cm. 5. L'indice pelvien $\frac{\text{largeur}}{\text{hauteur}}$ est donc 128 (normale 125).

Les cotyles, comparés aux cavités d'autres enfants du même âge, ne sont pas altérés dans leur forme. Ils sont seulement un peu moins profonds, différence peu nette, et surtout reconnaissable sur les moulages en relief de ces cavités.

Les têtes fémorales sont très altérées dans leur conformation : allongées de haut en bas, aplaties en arrière et en dedans, avec une bosse saillante en haut et en avant.

Il est évident, étant donné l'âge de l'enfant, que la luxation, ici, ne se serait pas produite. Les déformations sont minima. Elles sont probablement en voie de régression.

Pièce n° 2. — *Bassin et fémurs d'un garçon de dix-neuf jours.*

Hanche droite. — Le cotyle droit est oblique en avant de 25° (normale 20°). Le fémur droit est tordu de 40° (normal). Le défaut total est donc de 65° (normale 60°). L'indice cotyloïdien est 0,40 (normale 0,42).

Hanche gauche. — Le cotyle gauche est oblique en avant de 25° (normale 20°). Le fémur correspondant est tordu de 35° (normale 40°). Le défaut total est de 60° (normal). L'indice cotyloïdien est de 0,39 (normale 0,42).

Le diamètre bisiliaque extérieur est de 73 millimètres, la hauteur du bassin est de 61 millimètres. L'indice pelvien est de 120 (normale 122).

Les cotyles présentent des déformations typiques, mais à un degré léger, leur profondeur est diminuée, leur orifice ovalaire.

Les têtes fémorales sont nettement déformées, allongées de haut en bas, aplaties en arrière et en dedans, avec une bosse saillante en haut et en avant, et une gouttière pour le ligament rond.

Lorsqu'on met le bassin dans la position qu'il occupait dans le décubitus dorsal du sujet, qu'on place les têtes fémorales dans les cotyles et qu'on imprime aux fémurs les mouvements normaux de flexion et d'extension, on voit que les têtes fémorales tendent à quitter le fond du cotyle correspondant avant que les diaphyses soient devenues parallèles à la table sur laquelle le bassin repose.

Si on donne à chaque fémur une rotation en dehors légère (10°), égale à la normale, on voit les saillies et les dépressions de chaque tête se coapter très exactement aux saillies du bourrelet cotyloïdien. Le pourtour du cotyle était véritablement inscrit sur la surface de la tête quand la pièce était absolument fraîche. Dans cette attitude, à droite comme à gauche, la tête, par les mouvements d'extension, tend à se séparer du fond du cotyle bien avant que la diaphyse soit devenue parallèle au plan du détroit supérieur.

Étant donné pourtant le peu d'intensité du défaut des hanches, il est probable que les défectuosités se seraient corrigées spontanément.

Pièce n° 3. — *Bassin et fémurs d'un garçon d'un mois.*

Hanche droite. — Cotyle droit oblique en avant de 15° (normale 20°). Fémur droit tordu de 45° (normale 40°). Défaut total 60° (normale 60°). Indice cotyloïdien 0,41 (normale 0,42).

Hanche gauche. — Cotyle gauche oblique en avant de 25° (normal 20°). Fémur gauche tordu de 35° (normal). Défaut total 60° (normal 55°). Indice cotyloïdien 0,39 (normal 0,42).

Le diamètre bisiliaque extérieur du bassin est de 73 milimètres; sa hauteur est de 62 mm. 5; l'indice pelvien est de 117 (normal 122).

Les lésions des cotyles sont un peu plus accentuées que dans les deux pièces précédentes. Leur forme est ovalaire, et, dans sa partie supérieure, le bourrelet cotyloïdien est très incliné. Cette disposition annonce un commencement de tendance de la tête fémorale à fuir dans cette direction.

Les déformations des têtes fémorales sont très évidentes : allongement dans le sens vertical, aplatissement d'avant en arrière, gouttière pour le ligament rond.

Pièce n° 4. — *Est la plus remarquable. Toutes les figures sont faites d'après elle. Bassin et fémurs d'une fille de trois mois, autopsiée le 20 décembre 1904.*

Hanche droite. — Cotyle oblique en avant de 30° (normale 20°). Fémur tordu de 55° (normale < 40°) défaut total 85° (normale < 60°). Indice cotyloïdien 0,33 (normale > 0,42).

Hanche gauche. — Cotyle oblique en avant de 18° (normal). Fémur tordu de 60° (normale < 40°). Défaut total 78° (normale < 60°). Indice cotyloïdien 0,32 (normale > 0,42).

Diamètre bisiliaque 77 mm. 2. Hauteur, à droite 65 mm. 4, à gauche 67 mm. 6. Indice pelvien 116 (normale 125).

Ce bassin est un peu asymétrique, l'ischion droit descend un peu moins bas que l'ischion gauche. La ligne innominée droite forme, à l'union de l'aileron du sacrum avec l'os iliaque, une courbe plus fermée qu'à gauche. Il en résulte une légère asymétrie du détroit supérieur qui est oblique. Pour cette raison le cotyle droit est plus incliné en avant.

Les cotyles sont ovalaires, allongés de bas en haut. Leur bord postéro-supérieur, qui, dans la position d'extension (forcément incomplète) des fémurs se trouve dans le prolongement de l'axe fémoral, est très incliné, comme repoussé en haut, déprimé et aplati. Dans ce plan, le rapport de la profondeur des cotyles à leur diamètre n'est plus que de 0,27 alors que la normale est 0,40. Aussi est-il évident que le soutien est insuffisant et que la tête, mal contenue, garde une tendance à fuir.

Les têtes fémorales sont déformées, aplaties de dedans en dehors, allongées de haut en bas; ces déformations sont plus appréciables à l'œil qu'au compas.

A droite, le diamètre vertical de la tête est de 18 mm. 5, le diamètre horizontal antéro-postérieur est de 17 mm. 2.

A gauche le diamètre vertical est de 18 mm. 5, l'horizontal antéro-postérieur est de 17 millimètres.

A droite et à gauche, la tête fémorale offre une saillie dans sa région antéro-supérieure. De la fossette où s'insère le ligament rond part une gouttière pour ce ligament.

La cinquième vertèbre lombaire, par ses apophyses transverses, s'articule avec les os iliaques.

(Travail du service de M. le Dr Villard (Hôpital de la Croix-Rousse).

DU DANGER DES VAPEURS CHLOROXYCARBONIQUES

DANS LA CHLOROFORMISATION

Par MM. Ch. ARMAND et J. BERTIER

Internes des hôpitaux de Lyon.

De nombreux accidents chloroformiques terminés par la mort de l'opéré viennent, dans ces derniers temps, d'attirer de nouveau l'attention des chirurgiens sur les dangers des anesthésies. Chaque fois, en effet, que ces mêmes faits malheureux se reproduisent, le même problème aussi se pose : Quel en est le mécanisme causal?

Mettons de côté d'abord toute faute de technique, puisque le bonnet n'est confié, en général, qu'à des aides expérimentés et que, dans le cas que M. Ricard[1] a relaté il y a peu de temps, il surveillait lui-même l'administration du chloroforme. Faut-il alors chercher du côté du chauffage et de l'infiltration possible d'oxyde de carbone dans la salle d'opération, comme on l'a fait à propos d'un accident récent? Faut-il, au contraire, accuser le chloroforme, suivant l'habitude, bien que les analyses chimiques n'y aient démontré la présence d'aucune impureté de fabrication ou de conservation? De fait, M. Ricard en arrive, pour expliquer ces phénomènes, à penser que certains produits nocifs ne sont pas décelables par l'analyse et que leur seul réactif est l'organisme humain.

Nous ne voulons en rien discuter le plus ou moins de probabilité de ces différentes hypothèses, mais seulement attirer l'attention sur une cause capable de produire de graves accidents chloroformiques, qui, bien qu'elle soit signalée par d'assez nombreux auteurs, mérite, nous semble-t-il, de provoquer encore de nouvelles recherches : nous voulons parler, en effet, des gaz toxiques qui prennent naissance lorsqu'une flamme, surtout une flamme de gaz d'éclairage,

1. Ricard, *Gaz. des Hôp.*, n° 64, 1904.

se trouve dans un espace clos en présence de vapeurs de chloroforme.

Nous relaterons tout d'abord les phénomènes qui nous ont poussés à faire des recherches sur ce point et nous résumerons ensuite les faits semblables qui ont été publiés.

I. — Faits cliniques.

Pendant l'hiver dernier, dans le service de notre maître, M. le prof. agrégé Villard, à l'hôpital de la Croix-Rousse, plusieurs assistants furent à diverses reprises, en particulier les jours où l'on faisait des anesthésies en série, fortement incommodés par une sensation d'âcreté dans la gorge, de la congestion conjonctivale, du larmoiement, et enfin un insupportable chatouillement laryngé suivi de violentes quintes de toux convulsive. Ordinairement la sensation produite fut seulement gênante et désagréable; une fois pourtant ce furent de véritables accidents suffisamment intenses pour obliger un des externes à sortir à l'air, et pour lui laisser, pendant une demi-journée, de la céphalée, de la toux quinteuse, et une sensation de lassitude générale.

Il est intéressant de noter qu'à côté de ces manifestations sur les gens sains, les opérés ne présentèrent pas de toux convulsive et semblèrent en somme moins incommodés que les assistants. A deux reprises néanmoins, nous eûmes des syncopes respiratoires non mortelles, avec encombrement des bronches par des mucosités; et si, dans le premier cas, le malade anesthésié était un bacillaire avec expectoration abondante, dans le deuxième, il semble que les gaz toxiques n'ont pas été étrangers à l'arrêt de la respiration et à l'apparition de cyanose dont un traitement énergique et rapide put avoir raison.

Il faut ajouter que chaque fois que l'odeur piquante caractéristique se faisait sentir, on voyait flotter dans l'atmosphère de la salle des vapeurs blanchâtres formant un léger brouillard. Nous avons immédiatement pensé à incriminer la combustion du gaz en présence de vapeurs de chloroforme; les conditions voulues pour la production d'acide chloroxycarbonique se trouvaient en effet réunies : chauffage au gaz avec une cheminée à incandescence; stérilisation des instruments sur un réchaud à gaz et présence d'une assez grande quantité de chloroforme dans l'air due à l'évaporation du mélange de Billroth (chloroforme, 3 parties; éther et alcool, 1 partie chacun), avec lequel les anesthésies étaient pratiquées.

Voici maintenant ce que nous avons pu réunir d'observations, ayant trait à des cas comparables. — Maurange[1] rapporte son auto-observation. Quelques minutes après le début d'une chloroformisation dans une chambre close, où se trouvaient des becs de gaz allumés, il fut pris de picotements violents sur les conjonctives, la muqueuse nasale et dans l'arrière-gorge, puis d'une toux sèche, bruyante, s'aggravant à chaque nouvelle respiration et causant une dyspnée plus ou moins intense. L'auteur était obligé de quitter la salle toutes les deux ou trois minutes; les autres assistants étaient de même incommodés, mais non le malade : ce que l'auteur attribue aux inhalations de chloroforme qui calmeraient l'élément spasmodique. Dans le reste de la journée persistait une sensation d'âcreté dans la gorge comme après les inhalations d'acide sulfureux et de la faiblesse générale.

On voit que cette observation est absolument comparable à la nôtre et que l'auteur signale la même innocuité apparente des vapeurs irritantes vis-à-vis du malade, fait dont il donne une explication très vraisemblable. Nous ferons d'ailleurs remarquer que cette absence de toux irritative chez l'anesthésié est un danger de plus pour lui, car, rien n'attirant l'attention, on lui laisse absorber une quantité beaucoup plus grande de toxique, dont la première manifestation visible sera un accident grave dû à l'imprégnation sanguine.

Un fait qui semble plaider en faveur de l'hypothèse émise par Maurange est le suivant.

Même lorsque nous avons vu pratiquer deux ou trois anesthésies de suite, jamais les malades n'ont eu de toux irritative, alors que les assitants étaient incommodés. Cela se comprend facilement pour le premier anesthésié de la série qui pénétrait dans une salle encore vierge de gaz chloroxycarbonique. Quant aux malades suivants, ils n'entraient dans le milieu toxique qu'après avoir été préalablement endormis dans une pièce voisine, afin de gagner du temps. Mais de ce que les malades ne réagissent guère, faut-il inférer de façon certaine qu'ils ne souffrent pas? Nous ne le croyons pas. M. le professeur Poncet[2], au cours de la discussion soulevée à l'Académie de Médecine sur les indications et les contre-indications de l'anesthésie, exposant les résultats de son expérience et de ses recherches personnelles et de celles de M. Hugonnencq, dit qu'il croit peu au danger des vapeurs chloroxycarboniques, précisément à cause de leurs propriétés irritantes qui les décèlent vite aux opérateurs. Les faits que

1. Maurange, Accidents de la chloroformisation, *Gaz. hebdom.*, 1899.
2. Poncet, *Bulletin Acad. Méd.*, Séance du 4 mars 1902.

nous avons observés nous ont prouvé l'exactitude de cette remarque : il est certain que les vapeurs toxiques se perçoivent très rapidement et même à petite dose. Mais faut-il en conclure qu'à ces petites doses elles ne sont pas nocives? Nos expériences sur l'animal, montrant leur grande toxicité, nous portent plutôt à croire le contraire. D'ailleurs il n'est pas impossible que l'opéré endormi les supporte moins facilement que les gens sains, tout en réagissant moins vivement à leur action.

Nous avons remarqué, en lisant les observations de M. Ricard[1], qu'un de ses malades présentait des quintes de toux violentes et de la cyanose, avant de dormir complètement, dès le début de l'anesthésie. Faut-il rapprocher cette particularité de ce que nous venons d'exposer? Ne connaissant pas les conditions dans lesquelles on se trouvait, nous nous permettrons seulement de poser le problème.

Wilson[2] rapporte que, donnant du chloroforme à une parturiente dans une salle étroite où brûlaient 3 becs de gaz, les personnes présentes ressentirent une vive irritation de la gorge et de la poitrine ; il en résulta une toux si violente et une dyspnée si intense qu'on dut terminer l'intervention à l'éther.

Cet auteur cite un cas d'Aronson[3], où le patient et le médecin moururent, tandis que deux aides restèrent longtemps malades.

Zweifel[4] accuse le même phénomène d'avoir causé 9 cas de pneumonie catarrhale, dont un se termina par la mort.

Mey[5], de Hern, rapporte qu'après une opération de 4 heures, ayant nécessité l'emploi de trois onces de chloroforme, le chirurgien et les aides furent intoxiqués et qu'un infirmier mourut deux jours après.

Péterson[6], Kunkel[7], Amidon[8], Eisenlohr et Fermi[9] citent des cas comparables, ainsi que Langenbeck.

1. Ricard, *loc. cit.*
2. Wilson, *Boston med. and surg. Journal,* 1899. Cité dans *The Lancet,* 24 juin 1899. — Cet article est résumé par Catrin dans la *Revue d'hygiène* de 1899.
3. Émile Aronson, cité par Wilson, *loc. cit.*
4. *The Lancet, loc. cit.*
5. Mey, *The Lancet, loc. cit.*
6. Péterson, Dangers d'administrat. du chlorof. à la lumière du gaz. *Practitioner*, juin 1899.
7. Kunkel, De la décompos. du chlorof. à la lum. artific., *Sitz. der phys. med. Ges.*, Wursburg, 1890, 29.
8. Amidon, Dangers d'administrat. du chlorof. à la lum. du gaz, *New-York Acad. of Med.*, 1891.
9. Eisenlohr et Fermi, Prod. de décompos. du chlorof. dans les anesth. pratiquées à la lum. artific., *Arch. für hyg. Rundsch.*, 1892, II, 331.

II. — Faits expérimentaux.

Les faits expérimentaux forment un ensemble aussi important que les faits cliniques.

Alf. Cundall (de Cardiff) [1] analyse les gaz produits par les vapeurs de chloroforme mises en présence d'une flamme et y trouve du chlorure de carbonyl, gaz découvert par H. Davy, et nommé gaz phosgène.

Ramsay, puis Sebastiano Famulari (de Messine), qui confirme ses expériences, arrivent aux mêmes résultats.

Manquat, Soulier, dans leurs Traités de Thérapeutique, le Dictionnaire de Richet (article Chloroforme) parlent des faits qui nous occupent. Ce dernier rapporte que Bréaudat [2], cité par Auvard et Caubet, a constaté, dans les produits de combustion du gaz dans des vapeurs de chloroforme, de la benzine perchlorée, du chlorure d'éthylène, de l'acide chlorhydrique, de l'acide carbonique, et surtout de l'acide chloroxycarbonique ou oxychlorure de carbone, dont la formule atomique est $COCl^2$, et qui n'est autre chose que le chlorure de carbonyl ou gaz phosgène. Il en est de même pour Dastre.

C'est donc bien l'acide chloroxycarbonique, qui semble jouer le rôle important en expérimentation, de même que dans les cas accidentels.

Stobwasser [4] exposa des cobayes aux produits de décomposition du gaz-chloroforme; et à l'autopsie il trouva de la broncho-pneumonie et de l'œdème pulmonaire.

Enfin, Schumburg [5], qui a consacré à ces faits un assez long article, commence par rappeler que, avant lui, Thümmel (*Real-Encyklopädie des gesammten Pharmacie*, Bd. 3) assimilait les gaz en question à l'oxyde de carbone et que Kobert (*Lehrbuch der Intoxicationem*, p. 538) avait constaté qu'ils étaient très toxiques pour le patient et les opérateurs et agissaient comme l'oxyde de carbone avec, en plus, des propriétés irritantes pour les muqueuses. Il lui parut nécessaire de faire de nouvelles expériences, à cause de l'intérêt que cette question du danger des flammes en présence des vapeurs de chloroforme peut

1. *The Lancet, loc. cit.*
2. Breaudat, *De la chloroformisat. à la lumière du gaz*, 1892.
3. *Des anesthésiques*; *Physiologie et applicat. chirurgic.*
4. Stobwasser, Sur la décompos. du chlorof. à la flamme du gaz, *Berl. Klin. Wochen.*, 1889, p. 769.
5. Schumburg, Sur la nature des produits de la décomposition du chloroforme en présence du gaz, *Hyg. Rundschau*, 1898, n° 19.

présenter, surtout dans la chirurgie d'armée où l'on doit organiser des salles d'opération improvisées avec éclairage de fortune. L'auteur expérimente dans le laboratoire du pharmacien militaire Cieczlewicz. Il constate en premier lieu l'absence de phosgène dans le chloroforme et dans les produits de combustion du gaz en un espace clos de 20 litres de capacité, au moyen de la réaction par l'ammoniaque. D'ailleurs des souris ne sont pas incommodées après la combustion du gaz sans chloroforme. Faisant ensuite tomber les vapeurs de 5 grammes de chloroforme sur le bec allumé, il voit la flamme s'éteindre au bout de 10 minutes, et constate que l'atmosphère est acide et contient du phosgène; enfin les souris sont tuées très rapidement; et leur sang examiné au spectroscope montre les raies du sang oxycarboné, raies semblables à celles de souris témoins tuées par l'oxyde de carbone. Lorsque la flamme est à mi-hauteur de l'espace clos, le phosgène est produit moins abondamment à cause du poids des vapeurs de chloroforme.

Quant au mode d'action du phosgène, on peut faire, dit Schumburg, deux hypothèses : ou bien il agit par l'oxyde de carbone auquel il est mélangé; ou bien il se dédouble dans l'organisme en donnant de l'acide chlorhydrique et de l'oxyde de carbone; c'est pour lui ce dernier mode d'action qui se vérifie, car, outre le spectre de la carboxyhémoglobine, on voit l'alcalinité du sang diminuer de moitié : ce qui tient à la neutralisation de ses bases par l'acide chlorhydrique. L'auteur n'a pas cherché la réduction de la carboxyhémoglobine par le sulfhydrate d'ammoniaque, pour la distinguer de l'oxyhémoglobine qui a sensiblement le même spectre.

A la suite de ces auteurs, nous avons nous-mêmes tenté quelques expériences pour éclairer les points suivants : 1° Doit-on supprimer tout chauffage au gaz brûlant à l'air libre dans une salle de chloroformisation? 2° Quelle est la toxicité des gaz irritants? Tuent-ils en produisant des lésions pulmonaires (œdème, etc.), ou bien par leur toxicité même; et dans ce dernier cas trouve-t-on dans le sang les réactions caractéristiques de l'empoisonnement oxycarboné?

Expérience I. — La salle d'opération est chauffée à 25°, au moyen de la cheminée à gaz dont le tuyau de dégagement est successivement tenu ouvert et fermé. Des oiseaux du genre passereau tenus dans une cage à un mètre du sol n'éprouvent aucun trouble.

Exp. II. — La cheminée, continuant à fonctionner avec son dégagement extérieur, on place du mélange de Billroth sur des compresses à hauteur d'homme et par terre. On ne constate la production d'aucune vapeur irritante et les oiseaux ne manifestent aucun signe de souffrance.

Exp. III et IV. — Lorsque, au contraire, dans les mêmes conditions, on ferme la clef de la cheminée à gaz et que les produits de combustion sont déversés dans la salle d'opérations, ou bien lorsqu'on allume le brûleur servant à chauffer le bain de stérilisation des instruments, on sent bientôt l'odeur caractéristique du phosgène; et on reconnaît alors la présence des vapeurs blanches que nous avons signalées. Il est impossible de rester plus que quelques secondes dans la salle et dès qu'on y pénètre commencent les picotements conjonctivaux et laryngés, la toux convulsive et une sensation d'étau, enserrant les tempes. Fait à noter : les oiseaux, si sensibles à l'influence de l'oxyde de carbone, n'ont semblé à aucun moment ressentir le moindre inconvénient de leur séjour prolongé dans une atmosphère où nous ne pouvions pas séjourner; ils avaient conservé toute leur vivacité et n'étaient aucunement dyspnéiques. Nous en avons conclu que l'oxyde de carbone était absent de notre salle d'expérience [1].

Exp. V. — Un cobaye de 450 grammes est enfermé dans un récipient vitré de 60 litres, dans lequel brûle un bec Bunsuen de petit calibre. Au bout de huit minutes, le cobaye devient inquiet, a de la dypsnée et cherche une issue. La flamme finit par s'éteindre, sans que l'animal présente d'accidents.

Exp. VI. — Les conditions sont les mêmes; mais on place de plus 12 grammes de chloroforme anesthésique pur sur une compresse. Très rapidement la flamme du bec s'allonge, devient d'un bleu intense, caractéristique, avec une extrémité supérieure blanche. Au bout de cinq minutes, sans qu'il ait présenté de troubles prémonitoires manifestes, le cobaye tombe sur le flanc avec une respiration très accélérée et très ample. Au bout de huit minutes, on le sort à l'air; et, au moment où on ouvre la porte de la cage vitrée un véritable flot de vapeurs blanches, lourdes, s'écoule au dehors, nous prenant tellement à la gorge que nous devons évacuer la pièce pendant quelques instants. Placé au grand air, le cobaye présente des expirations bruyantes, convulsives, tout à fait comparables à la toux; mais il se remet vite; au bout de peu de minutes, il peut se tenir sur ses pattes et finalement reprend sa vivacité première. Il est à remarquer que ce retour rapide à l'état normal suppose que le gaz toxique n'agit pas en produisant des lésions anatomiques, telles que l'œdème pulmonaire, et que la combinaison qu'il forme avec l'hémoglobine est peu stable, donc bien différente par là même de celle que cette dernière forme avec l'oxyde de carbone.

Exp. VII. — Le même cobaye est replacé dans les mêmes condi-

1. Nos expériences ont duré deux heures et nous avons employé 300 grammes de mélange de Billroth dans une pièce d'environ 100 mètres cubes.

tions : il tombe brusquement sur le flanc après trois minutes de séjour dans le milieu toxique. Au bout de neuf minutes, le bec de Bunsen s'éteint et on ferme l'arrivée du gaz. La mort de l'animal en expérience survient en quinze minutes avec des mouvements respiratoires de plus en plus amples et ralentis, véritable tétanisation des muscles respirateurs.

A l'autopsie, pas de congestion viscérale, pas d'œdème pulmonaire.

Exp. VIII. — Un moineau, placé dans les mêmes circonstances, meurt en dix minutes avec des symptômes comparables.

Pendant toutes ces diverses expériences, la température de l'enceinte où était placé l'animal n'a jamais atteint 30°.

Exp. IX. — Enfin, pour terminer, on prit du sang des deux animaux morts; et l'examen d'une solution aqueuse au spectroscope y montra les deux raies caractéristiques de l'hémoglobine oxygénée. En y ajoutant une solution de sulfhydrate d'ammoniaque, on voyait, d'une façon absolument nette, les deux raies disparaître et se fondre en une seule, en donnant ainsi le spectre de l'hémoglobine réduite. Cela nous paraît prouver, de façon péremptoire, que le sang des animaux intoxiqués ne contenait que de l'oxyhémoglobine et pas de carboxyhémoglobine, puisque cette dernière a précisément pour caractère de ne pas se réduire sous l'influence du sulfhydrate d'ammoniaque. Il nous paraît utile de résumer sous forme de conclusions ce qui précède, expériences ou observations cliniques, tant personnelles que publiées par divers auteurs, le tout formant un ensemble important de faits unanimes et concluants.

Conclusions.

1° La combustion de gaz d'éclairage[1], dans une enceinte fermée où se trouvent des vapeurs de chloroforme ou d'un mélange quelconque à base de chloroforme, produit des gaz toxiques, tuant rapidement les animaux (oiseaux ou mammifères), lorsqu'ils sont en assez grande quantité.

2° Les gaz manifestent leur présence par des vapeurs blanchâtres, qui provoquent une vive irritation des muqueuses, en particulier des muqueuses respiratoires, et causent ainsi une toux très pénible aux assistants : simple inconvénient en somme, si la proportion de leur mélange avec l'air n'est pas trop forte; véritable danger au contraire

1. Nous n'avons expérimenté ni avec des flammes de pétrole, ni avec des bougies stéariques; certains auteurs prétendent que les flammes de pétrole sont plus dangereuses encore que celles du gaz.

si la pièce est petite et mal aérée; il semble d'ailleurs y avoir des susceptibilités particulières dont on doit tenir compte, puisque, dans les mêmes circonstances, diverses personnes sont inégalement affectées.

Les accidents graves surviennent sans signes prémonitoires chez l'animal; il en est de même, en général, chez l'opéré, qui n'a pas de toux irritative, probablement à cause de l'action antispasmodique de l'anesthésie (Maurange) elle-même; cette particularité peut laisser ainsi l'intoxication se produire sans phénomène bruyant appelant l'attention, avant l'apparition de la cyanose et de la syncope respiratoire.

3° Le gaz toxique n'est pas l'oxyde de carbone, mais l'acide chloroxycarbonique ou phosgène; il agit sur le sang, en vertu d'une toxicité propre, et non pas en se dédoublant en acide chlorhydrique et en oxyde de carbone.

4° La prophylaxie de ces accidents consistera à éloigner des salles d'anesthésie chloroformique toute flamme brûlant à l'air libre et dont les produits de combustion se déversent au dedans. On peut au contraire continuer l'emploi des cheminées à flamme libre, pourvu qu'elles aient un dégagement extérieur suffisant.

On arrivera donc à supprimer tout danger en se servant de l'électricité comme moyen d'éclairage, et en proscrivant tous les becs de Bunsen, d'un usage quelconque, des salles d'opération.

Lorsqu'on opérera avec une installation de fortune et à la lumière artificielle, il faudra, comme le recommande Schumburg[1], placer les lumières haut, aérer très fortement, ou, si cela est impossible, ne pas hésiter à prendre au lieu de chloroforme de l'éther, dont les dangers d'inflammabilité sont, en somme, facilement évitables, et moins graves que les accidents toxiques.

Il est vraisemblable, en effet, qu'un certain nombre d'accidents chloroformiques, dont la cause n'a pas été trouvée, du côté du malade, dans une lésion organique insoupçonnée pendant la vie, ressortissent à ce facteur, dont on tient fort peu compte ordinairement, et qui mérite cependant d'être pris en sérieuse considération par les chirurgiens.

1. Schumburg, *loc. cit.*

DES
ANÉVRYSMES ARTÉRIO-VEINEUX
DE LA SOUS-CLAVIÈRE

PAR MM.

E. PLUYETTE et **A. BRUNEAU**

Chirurgien des hôpitaux de Marseille. Interne des hôpitaux de Marseille.

En 1886, l'un de nous publiait, dans la *Revue de chirurgie* [1], une monographie des anévrysmes artério-veineux de la carotide primitive et de la jugulaire interne. A cette époque, les mémoires récents du Dr Lewis A. Stimson et du Dr L. H. Petit venaient de remettre sur le tapis l'histoire de ces anévrysmes; et, en nous étayant sur 16 cas publiés à ce jour, nous pûmes tracer à grands traits l'ébauche de cette affection.

A dix-huit ans d'intervalle, les circonstances ont amené dans notre service de chirurgie de l'hôpital de la Conception, à Marseille, un blessé atteint d'anévrysme artério-veineux dans une région où la lésion, également rare, est à peine décrite dans la littérature médicale. Nous voulons parler des anévrysmes artério-veineux de l'artère et de la veine sous-clavière. Et l'idée nous est venue naturellement de faire pour ceux-ci ce que nous avions fait pour ceux-là.

En effet, quand on ouvre les traités classiques ou les grands dictionnaires, on est frappé de voir qu'ils sont pour ainsi dire muets sur cette affection. Ceux qui y consacrent quelques lignes se tiennent dans des généralités qui n'apprennent rien, ou bien rapportent quelques observations toujours les mêmes.

En 1865, Letenneur (de Nantes) signale un cas à la *Société de chirurgie* [2] et demande à ses membres de formuler leur opinion sur le traitement. Une courte, mais intéressante, discussion conclut à la non-intervention. C'est à peu près le seul travail français sur ce

1. *Revue de chirurgie*, 1886, p. 275.
2. *Soc. chirurgie*, 1865.

sujet; et les conclusions de la Société sont restées comme une loi pendant la dernière moitié du XIXe siècle. Pierre Delbet, dans sa thèse de 1889, ne fait guère que signaler ces anévrysmes.

Plus récemment, en 1901, Gallois et Piollet[1], à propos d'un mémoire paru dans la *Revue de chirurgie* sur les *déchirures vasculaires par fractures fermées de la clavicule*, ont été amenés à effleurer la question et à la traiter partiellement.

Enfin, en 1902, le Dr Rudolph Matas (de la Nouvelle-Orléans[2]), à propos d'un cas qu'il eut à traiter, fait suivre son observation de nombreuses et intéressantes considérations. Nous lui ferons divers emprunts, en le remerciant d'avoir bien voulu nous communiquer son travail.

Nous commencerons par publier le cas que nous avons eu la bonne fortune d'observer; puis, en nous appuyant sur les 19 cas que nous avons pu rassembler, nous essaierons de donner une idée de cette rare affection.

Observation. — Le 2 juin 1904, vers 9 heures du soir, Lazare B..., marchand forain, âgé de trente-trois ans, de passage à Varages, département du Var, recevait une balle de revolver dans la région sus-claviculaire droite. Cette balle, d'un calibre de 9 millimètres de diamètre, fut tirée à bout portant, soit à une distance de cinquante centimètres environ. Elle pénétra dans le cou au-dessus de l'extrémité interne de la clavicule, à un centimètre au-dessus du bord supérieur de l'os, et à deux centimètres en dehors de l'articulation sterno-claviculaire. Dirigée de dedans en dehors et d'avant en arrière, la balle fut se loger dans la fosse sus-épineuse, d'où nous pûmes l'extraire plus tard.

Une hémorragie immédiate se produisit, assez abondante pour provoquer des lypothymies, sans syncope. Comme on était loin de tout secours médical, un bandage compressif fut appliqué par les assistants; et l'hémorragie s'arrêta.

En même temps, c'est-à-dire, dès le coup de feu reçu, le membre supérieur droit fut paralysé dans son entier. La motilité aussi bien que la sensibilité disparurent; il y eut une paralysie complète, sauf à l'avant-bras dans la zone du médian.

Le lendemain, 3 juin, vers midi, B... fut transporté en voiture à l'hôpital de Barjols, chef-lieu de canton, situé à 10 kilomètres de Varages, où le blessé séjourna pendant deux semaines. Les phénomènes paralytiques s'amendèrent progressivement; le malade constata tout d'abord des fourmillements dans le membre supérieur; puis peu à peu la sensibilité reparut, et enfin les mouvements revinrent. Mais, pendant que ces phénomènes nerveux s'atténuaient, un œdème se montra dans la main et l'avant-bras.

1. *Revue de chirurgie*, 1901, II, p. 21.
2. Traumatic arterio-venous aneurysms of the subclavian vessels, *The Journal of the American Medical Association*, January, 11, 1902.

Vers le 7 ou 8 juin, le blessé se sentit incommodé par un bourdonnement léger dans la région claviculaire; il signale le fait au médecin de l'hôpital qui, constatant l'existence d'un thrill et les autres signes de l'anévrysme, songea dès lors à l'envoyer à Marseille.

C'est le 17 juin, par conséquent quinze jours après la blessure, que B... entra à l'hôpital de la Conception, salle Saint-Eugène, n° 26, et que nous pûmes l'observer.

Ses antécédents morbides sont nuls; une rougeole dans l'enfance, une névralgie du trijumeau dans l'âge adulte. Ni syphilis, ni alcoolisme apparent, malgré deux apéritifs quotidiens.

Une petite cicatrice crustacée montre nettement l'orifice d'entrée de la balle que l'on sent vers le tiers externe de la fosse sus-épineuse. Une ligne réunissant ces deux points indique donc la trajectoire suivie; le squelette de l'omoplate ne paraît pas avoir été atteint.

Au-dessus et au-dessous de la clavicule se voient des ecchymoses assez légères, qui, d'après le blessé, se seraient produites quelques jours après l'accident. Les veines des régions sus et sous-claviculaires sont modérément distendues. L'œdème de la main et de l'avant-bras, observé à Barjols, n'existe plus.

Le membre supérieur droit n'est plus paralysé, mais seulement parésié; tout effort est impossible; impossibles également les actes qui nécessitent un peu d'adresse; c'est ainsi que B... éprouve un grand ennui de ne pouvoir plus rouler sa cigarette. Quand à l'anesthésie du membre, elle n'existe plus que dans le territoire du cubital.

Ce qui est véritablement typique, et en même temps pathognomonique, c'est le frémissement vibratoire très intense que l'on perçoit en appliquant la main sur la région claviculaire. Ce thrill est perçu par la pulpe des doigts dans une zone assez vaste, qui s'étend en hauteur de deux centimètres au-dessus de la clavicule à quatre centimètres en dessous de cet os. Dans le sens transversal, il existe du quart externe de la clavicule à la fourchette du sternum. Ce thrill s'accompagne d'un mouvement d'expansion, mais si léger qu'il est à peine perceptible en le cherchant attentivement.

Le bruit de rouet que produit ce thrill s'entend à distance et sans le secours du sthétoscope. L'oreille, approchée à dix ou quinze centimètres de la région, le perçoit nettement; le blessé a lui-même conscience de ce bourdonnement continu, qui lui est très désagréable surtout pendant la nuit.

Armée du sthétoscope, l'oreille apprécie mieux les divers caractères de ce thrill, souffle à renforcement systolique. Très accentué au niveau de la région claviculaire, il diminue d'intensité à mesure qu'on s'éloigne de la région; mais on le perçoit fort bien. C'est ainsi qu'il est très fort dans tous les vaisseaux du cou et dans la région circumclaviculaire; mais, quoique affaibli, il est distinct sur toute la surface du crâne; il est encore intense dans les deux côtés du thorax et sur toute sa hauteur, aussi bien en avant qu'en arrière. Nous avons pu le percevoir très nettement au niveau du poignet droit et même au poignet gauche, quoiqu'un peu moins distinct.

Le bras droit paraît plus pâle que son congénère; mais la température

comparée des deux côtés n'a pas été prise. Le pouls radial droit est nettement perceptible, mais avec un retard marqué sur le pouls radial gauche. Nous avons d'ailleurs pris les deux tracés sphygmographiques et la diminution de l'amplitude y est très visible. La pulsation est comme avortée, la ligne d'ascension est lente. 78 pulsations à la minute (Fig. et 2).

Les autres organes fonctionnent normalement et ne présentent rien à signaler.

En présence de tous ces symptômes, le diagnostic d'anévrysme artério-veineux de la sous-clavière ne paraît pas douteux. Le seul traitement institué est un bandage légèrement compressif.

Les jours suivants, nous n'observons guère de différence.

Toutefois, le frémissement vibratoire, qui était perceptible à la vue sur la

Tracé 1. — Pouls radial droit (côté lésé).

Tracé 2. — Pouls radial gauche (côté sain).

seule région anévrysmatique, est également perçu au niveau de la veine jugulaire dilatée : c'est une ondulation comparable à celle d'un champ de blé agité par le vent.

11 juillet. Après anesthésie locale au chlorure d'éthyle, la balle est extraite. Son calibre est de 9 millimètres de diamètre; elle est légèrement aplatie et déformée sur une de ses faces. Le blessé demande son exeat le même jour, promettant de revenir se faire panser.

17 juillet. On enlève le point de suture placé lors de l'extraction de la balle. L'ecchymose claviculaire persiste, mais moins intense; ce qui est plus remarquable c'est la diminution de la zone de perception du thrill.

5 août. Le thrill n'est plus perceptible au toucher que dans la région sus-claviculaire, dans un espace triangulaire limité en bas par la clavicule, en dedans par le faisceau sternal du sterno-mastoïdien, et en dehors par le faisceau claviculaire du même muscle. A l'auscultation, le thrill est également moins étendu. L'anévrysme paraît donc se limiter; et, en effet, la voussure des régions sus- et sous-claviculaires semble plus marquée, on y perçoit un mouvement d'expansion beaucoup plus net. Quant au pouls, il a presque complètement disparu; et on ne le constate qu'avec peine. La paralysie n'existe plus : B... porte son bras sur la tête.

8 septembre. Certains phénomènes ont changé. Le thrill est toujours

Anévrysmes artério-veineux de la sous-clavière.

	NOMS DES AUTEURS	SEXE	AGE	PROFESSION	CAUSES	CÔTÉ LÉSÉ	SIÈGE	TRAITEMENT	RÉSULTAT	SURVIE	INDEX BIBLIOGRAPHIQUE
						France.					
1	Larrey (de Paris).	H.	32	Militaire.	Coup de sabre (duel).	G.	2e et 3e partie.	Expectation.	Guérison.	5 ans.	*Cliniques chir.* Paris, 1829, t. III, p. 115.
2	Samson (de Paris).	H.	50		Coup de fusil.	G.		Expectation.	Guérison.	10 ans.	Robert, *Anévrysmes de la région sus-claviculaire*, th. concours, Paris, 1842.
3	Bérard (de Paris).	H.	»		Instrument piquant.	D.		Expectation.	Guérison.		*Bull. Soc. Chir. Paris*, 1866, p. 367 et suivantes.
4	Letenneur (de Nantes).	H.	15	Enfant.	Coup de carabine.	D.	1re partie.	Expectation.	Guérison.	4 ans.	*Bull. Soc. Chir. Paris*, 1865 et 66.
5	Reboul (de Montpellier).	H.	30	Serrurier.	Fract. de la clavicule.	G.	3e —	Expectation.	Mort.		Fabre, th. Montpellier, 1894.
6	Vallas (de Lyon).	H.	25	Cultivateur.	Fract. de la clavicule.	D.	1re et 2e partie.	Opération.	Mort.		Gallois et Piollet, *Revue de Chir.*, 1901, p. 23.
7	Pluyette (de Marseille).	H.	33	Forain.	Coup de revolver.	D.	3e partie.	Expectation.	Guérison.	4 mois.	
						Allemagne.					
8	Wattmann (de Vienne).	H.	22		Coup de fusil.		3e partie.	Opération.	Mort.		*Bericht über die deutsch. Natur. und Aerzt 21 meeting*, 1843., Gratz, 1845.
9	Fischer de (Göttingen).	H.	32		Instrument piquant.			Expectation.	Guérison.	1 an.	*Wittheilungen aus der chir. Klinik.*, Göttingen, 1861.
10	Kirsch (de Breslau).	H.	27		Coup de fusil.	D.	—	Expectation.	Guérison.	3 mois.	*Ueber traumat. Aneurysm*, Breslau, 1875; et *Arch. f. klin. Chirurg. von Langenbeck*, Berlin, 1886, vol. XXXIII, p. 12.
11	Von Rotter (de Berlin).	H.	28	Tailleur de pierres.	Instrument piquant.	G.	3e	Opération.	Guérison.		Ueber die Stichverletzungen der Schlusselbeingefass., *Berlin. klin. Wochenschrift*, 1893, vol. XXX, p. 278-284.
12	Wedekind (de Berlin).	H.	32	Serrurier.	Instrument piquant.	G.	3e	Expectation.	Guérison.	7 mois.	*Deutsch. Med. Wochen.*, Leipzig, 1895, vol. VII, p. 53.
13	Veiel (de Cannstadt).	H.	28		Instrument piquant.	D.	3e	Opération.	Guérison.	8 m. 1/2.	*Medicinische Correspondenzblatt des Wurtemburgaerzt. landsverein*, Stuttgart, 1895, vol. XIV, p. 123.
						Angleterre.					
14	Smith (de Dublin).	H.	Adulte.		Instrument piquant.	G.	2e partie.	Expectation.	Guérison.	7 mois.	*Proceeding pathol.*, Soc. Dublin, 1860-61, vol. I, part III, p. 158.
15	Will (de Glasgow).	H.	Adulte.		Instrument piquant.	G.	3e —	Opération.	Mort.		*Glasgow med. Journal*, Glasgow, 1875, vol. VII, p. 173.
						Amérique.					
16	Wederstand (de la Nouvelle-Orléans).	H.	Adulte.		Coup de fusil.	D.	2e et 3e partie.	Expectation.	Guérison.	7 ans.	*News Orleans medical News and Hosp. Gaz.*, 1854-55, t. 1, p. 393.
17	Arango (de Medellin) (Colombie).	H.	27		Coup de couteau.	G.	3e partie.	Expectation.	Guérison.	10 ans.	*Bull. et Mém. Soc. Chir.*, Paris, 1880, p. 69.
18	J. Erdmann (de New-York).	H.	20	Gymnaste.	Coup de revolver.	G.	3e —	Opération.	Guérison.	2 mois.	*Annals of Surgery*, 1899, p. 618-622.
19	Matas (de la Nouvelle-Orléans).	H.	24	Serrurier.	Coup de revolver.	D.	2e —	Opération.	Guérison.	11 mois.	*Transactions of the American Surgical Association*, 1901.

BOSTON MEDICAL LIBRARY JUL 18 1906

limité à la région anévrysmatique; le souffle a diminué d'étendue; on le perçoit encore sur le thorax; le blessé ressent bien moins ce bruit, qui ne le gêne plus; le pouls radial est presque nul; mais il y a une paralysie du deltoïde : B... ne peut élever le bras. Nous l'adressons à notre confrère Darcourt pour l'électriser.

18 octobre. Le thrill est très limité, le souffle moins étendu; les pulsations de la radiale ne sont plus perceptibles. Les mouvements et l'élévation du bras sont encore modérés; mais il y a lieu d'espérer la guérison. Voici, en effet, la note que nous adresse notre confrère Darcourt.

« Les réactions électriques n'ont subi que des modifications quantitatives. L'excitabilité faradique est considérablement diminuée, mais non abolie, pour le deltoïde, beaucoup moins pour tous les autres muscles de l'épaule et du bras. L'excitabilité galvanique est normale, sauf une légère diminution.

Avant de tracer l'ébauche de cette affection, nous donnons, dans un tableau récapitulatif les 19 cas que nous avons rassemblés et qui nous ont servi pour cette étude.

Étiologie. Pathogénie.

L'anévrysme artério-veineux de la sous-clavière est une lésion très rare; ce qu'explique très bien d'ailleurs les conditions pathogéniques requises pour sa formation. Delbet, dans son tableau des anévrysmes artério-veineux des membres, le place au septième rang, avec six cas seulement (pli du coude 96 cas, vaisseaux fémoraux superficiels 34, racine de la cuisse 26, creux poplité 22, carotide primitive et jugulaire 19, face 14, vaisseaux sous-claviers et leurs branches 8). Nos recherches personnelles nous ont permis d'élever ce nombre à 19, soit plus du triple, sans infirmer pour cela leur peu de fréquence.

Comme nous l'avons déjà signalé, à propos des anévrysmes de la carotide primitive et de la jugulaire interne, les hommes seuls sont atteints d'anévrysme artério-veineux de la sous-clavière. Les conditions étiologiques, comme nous allons le voir, expliquent seules cette absence dans le sexe féminin. C'est un privilège pathogénique; ce n'est pas un privilège anatomique.

L'influence des professions paraît nulle; nous trouvons, en effet, trois serruriers, deux agriculteurs, un marchand forain, un gymnaste, un tailleur de pierre, un seul militaire. Aussi le duel, que dans les anévrysmes carotidiens nous avions trouvé comme cause effective dans un tiers des cas, n'est-il signalé ici qu'une seule fois.

Y a-t-il une époque de la vie où cet anévrysme soit observé de

préférence? Consultons notre tableau. Une fois l'âge n'est pas indiqué; trois fois il est dit simplement qu'il s'agissait d'adulte; enfin, voici l'âge rapporté dans les quinze autres cas : 15, 20, 22, 23, 24, 25, 27, 27, 28, 30, 32, 32, 32, 33, 50. Si nous éliminons les deux chiffres extrêmes 15 et 50, on voit que, dans la presque totalité des faits, c'est entre 20 et 33 ans que cette fréquence est manifeste. C'est, du reste, l'âge des traumatismes et des rixes, causes presque exclusives de cette affection.

La cause déterminante a été neuf fois des intruments tranchants ou piquants (sabre, couteau, etc.); huit fois des coups de feu (revolver, carabine Flauber, fusil); et deux fois une fracture de la clavicule, toutes les deux de cause indirecte.

Ainsi donc tous ces cas ont une origine traumatique et nous n'avons pu en trouver un seul de cause spontanée. L'observation de Wattmann laisse cependant planer un léger doute à cet égard.

Il s'agissait d'un individu qui reçut en 1809 un coup de feu dans la région claviculaire; la lésion guérie ne laissa que quelques crampes dans le bras. De 1809 à 1840, soit pendant 31 ans, ce blessé put, sans aucune souffrance, exercer un service militaire actif. En 1840, une tumeur anévrysmale se développa sur la clavicule et demeura stationnaire pendant deux ans; en 1842, un érysipèle et une phlébite survinrent; la tumeur augmenta rapidement et Wattmann dut l'opérer; une hémorragie secondaire l'enleva au 10e jour. L'autopsie montra un large sac variqueux, faisant communiquer l'artère avec la veine.

Le Dr Rudolph Matas voit dans ce cas la possibilité d'une transformation d'un anévrysme artério-veineux relativement bénin en un grave anévrysme artériel. Cette transformation possible d'un anévrysme variqueux en un anévrysme artériel, admise par Scarpa et Brown, fut adoptée par Nélaton en 1846. Nous avons quelque peine à l'admettre; et, dans le cas particulier de Wattmann, l'autopsie, en montrant un sac variqueux, faisant communiquer les deux vaisseaux, en démontre l'erreur.

Pour nous, deux hypothèses peuvent s'appliquer au cas de Wattmann.

Première hypothèse. L'anévrysme artério-veineux s'est formé immédiatement après l'accident; il s'est bien comporté pendant 31 ans; puis, sous l'influence d'une phlébite érysipélateuse, il s'est subitement développé au point de nécessiter une intervention.

Deuxième hypothèse. Lors de l'accident il s'est produit une simple plaie artérielle, qui a guéri laissant un locus minoris resistantiæ; 31 ans après une phlébite érysipélateuse en détruisant la vitalité des

vaisseaux a fait communiquer la veine malade avec l'artère antérieurement lésée. Ce serait alors un cas d'anévrysme spontané.

De ces deux hypothèses, la première nous semble la plus naturelle; aussi, nous concluons que tous ces anévrysmes sont traumatiques, et que l'anévrysme artério-veineux *spontané* de la sous-clavière est encore à signaler.

Nous devons donc étudier la pathogénie de ces divers traumatismes : armes blanches, armes à feu, fractures de la clavicule.

Les projectiles modernes, qui sont de petit calibre, déterminent dans les parois vasculaires des sections nettes, pour ainsi dire à l'emporte-pièce, qui les rapprochent des plaies par instruments tranchants ou piquants. Ces lésions favorisent l'hémorragie primitive, s'opposent à la formation du caillot et à l'hémostase spontanée : d'où prédisposition aux anévrysmes variqueux. Telle est, du moins, la conclusion que von Bergmann tirait en 1902 de ses recherches expérimentales.

Ces conclusions sont en désaccord avec ce qu'a observé Sir William Mac-Cormac dans la dernière guerre Sud-Africaine. Le chirurgien anglais, qui a constaté fort peu d'hémorragie primitive, prétend que les balles modernes creusent au contraire des canaux anfractueux très favorables à la coagulation du sang, mais aussi à la formation d'anévrysmes artério-veineux. Et, tandis que dans la guerre franco-allemande, on a constaté 44 anévrysmes, dont un seul artério-veineux, Mac Cormac a observé dans la guerre transwaalienne 10 anévrysmes variqueux.

Ces théories pathogéniques nous semblent insuffisantes, pour expliquer la formation de ces anévrysmes dans la région claviculaire, car nous verrons ultérieurement, par l'analyse de nos 19 cas, que les hémorragies primitives s'y sont montrées aussi souvent abondantes que modérées.

Quant à la formation anévrysmale dans les fractures de la clavicule, sa pathogénie a été très bien étudiée par Gallois et Piollet; aussi, l'empruntons-nous à ces auteurs. Nous ne dirons rien des fractures directes, dont une esquille peut aller embrocher les vaisseaux, puisque les deux seuls cas d'anévrysmes artério-veineux connus sont de cause indirecte.

Pour que, dans une fracture fermée de la clavicule, de cause indirecte, la déchirure de l'artère et de la veine se produise, il faut : 1° que le choc soit d'une grande violence; 2° que les veines soient distendues : ce qui a lieu instinctivement par l'effort qui accompagne la chute; 3° qu'un fragment esquilleux, — s'il y en a un, — soit projeté violemment dans la profondeur; 4° que le fragment

externe, taillé en biseau très aigu, aille par sa pointe déchirer les vaisseaux. Pour que ce fragment puisse aller ainsi profondément, il faut, d'une part, une large désinsertion du muscle sous-clavier, et, d'autre part, une projection de l'épaule en avant et en bas. La veine est plus facilement lésée que l'artère, parce que, pour atteindre cette dernière, le fragment osseux doit au préalable déchirer le scalène antérieur.

Recherchons à présent s'il est un côté, droit ou gauche, plus exposé à la production de cet anévrysme. Dans les cas de Wattmann et de Fischer, il n'est fourmi aucune indication à cet égard; les dix-sept autres cas se répartissent ainsi : neuf fois à gauche, huit fois à droite. C'est à peu près l'équivalence. Ainsi, tandis que, dans l'anévrysme carotidien nous avions noté plus de fréquence à droite, ce que nous expliquions par le duel — (cinq fois sur 16 cas) — ici, nous ne constatons rien de tel; et le duel n'est en effet signalé qu'une seule fois.

Il ne semble pas davantage que la nature du traumatisme ait une influence quelconque sur le côté lésé. Dans les plaies par armes blanches, le siège était 2 fois à droite et 6 fois à gauche; dans les plaies par armes à feu, 5 fois à droite et 2 fois à gauche; dans les fractures de la clavicule, une fois à droite et une fois à gauche.

Essayons, si possible, de localiser avec plus de précision le siège anatomique de la lésion. Nous rappelons pour mémoire que, dans son court trajet, cette artère, qui forme un arc, dont la clavicule serait la corde, est subdivisée en trois parties : la première en dedans des scalènes, la deuxième entre les scalènes, la troisième en dehors des scalènes. Ces trois parties sont-elles également atteintes? Consultons d'abord les faits.

Trois fois, la localisation n'est pas signalée; reste seize cas qui donnent :

La 1re partie, 1 fois (Letenneur).
La 1re et 2e partie, 1 fois (Vallas).
La 2e partie, 2 fois (Smith, Matas).
La 2e et 3e partie, 2 fois (Larrey, Wederstandt).
La 3e partie, 10 fois (Reboul, Wattmann, Kirsh, Von Rotter, Veiel, Will, Wedeking, Arango, Erdmann, Pluyette).

L'observation la plus simple démontre avec évidence que c'est presque toujours la troisième partie qui est lésée, quelquefois la seconde, exceptionnellement la première. En d'autres termes, l'artère est d'autant plus facilement atteinte qu'on s'éloigne du centre et qu'on se rapproche de la périphérie. Il y a plusieurs explications à ce fait.

« La sous-clavière, dit Léon Lefort dans son article du *Dictionnaire* de Dechambre, est si profondément cachée qu'elle échappe dans les deux premières parties de son trajet à la plupart des causes vulnérantes. Mais, dans sa portion sous-claviculaire, elle semble devoir être assez souvent atteinte, surtout lorsqu'un coup de couteau a été porté à la base du cou. Si donc on n'observe guère ses blessures, alors que les observations de plaies de l'axillaire ne sont pas rares, cela tient vraisemblablement à ce fait que l'ouverture de la sous-clavière est presque fatalement et rapidement mortelle. »

Dans ces quelques lignes, Léon Lefort nous fournit deux explications bien nettes. D'une part, la situation anatomique de l'artère dans ses deux premières parties la fait échapper aux causes vulnérantes; d'autre part, la blessure de cette artère, surtout dans sa première partie avoisinant le tronc brachio-céphalique ou l'aorte, amène une hémorragie rapidement mortelle, ne permettant pas à un anévrysme artério-veineux de s'établir.

L'anatomie de ces artères nous fournit une autre explication pour la première partie. On sait qu'à droite elle naît du tronc brachio-céphalique; elle est plus courte, plus oblique et surtout plus superficielle, tandis qu'à gauche elle naît de la crosse de l'aorte, elle est plus longue, plus droite et plus profonde. « Elle s'éloigne, dit Sappey, du sternum et de la clavicule pour s'appliquer sur la colonne vertébrale. » Dans ces conditions, la sous-clavière gauche doit être plus invulnérable encore que la droite : c'est ce que confirme l'observation. Dans les deux seuls cas où la première partie est signalée comme lésée (cas de Letenneur et de Vallas), c'est du côté droit que siégeait la lésion.

Enfin, dans les fractures fermées de la clavicule, de cause indirecte, on sait que le siège de ces lésions est au tiers externe de la clavicule; il semble donc que là encore ce soit une raison pour que la troisième partie de l'artère soit atteinte. Cependant nous reconnaissons que le cas de Vallas donne un démenti à cette manière de voir.

SYMPTOMATOLOGIE.

Puisque tous les anévrysmes artério-veineux de la sous-clavière sont d'origine traumatique, prenons l'accident *ab ovo* et voyons ce qui se passe. Les deux vaisseaux sont ouverts : le sang aussitôt s'en échappe et se répand soit au dehors (hémorragie externe), soit dans les tissus périphériques (hémorragie interne, hématome, hémothorax), soit dans la veine également ouverte (phlébartérie).

Hémorragie externe primitive. — Ce signe primordial fera forcément défaut, quand la cause de l'anévrysme sera une fracture fermée de la clavicule. Il nous faut donc déduire de notre statistique nos deux fractures, plus quatre observations qui ne contiennent aucune indication à cet égard. Il nous reste treize cas, dans lesquels l'hémorragie est signalée 6 fois comme modérée, et 7 fois comme très abondante.

Le sang, est-il dit dans une observation, coulait comme une rivière. Dans les cas de Larrey et de Von Rötter, il y eut syncope; nous ne croyons pas qu'il faille attacher une grande valeur à ce dernier signe; dans les anévrysmes de la carotide et de la jugulaire, où l'hémorragie primitive est généralement considérable, nous n'avions noté la syncope qu'une seule fois. Il est d'ailleurs évident que la quantité de sang perdu peut être appréciée différemment suivant les observateurs. Le critérium quantitatif fait défaut; mais l'hémorragie est constante.

L'agent vulnérant a une influence qu'on ne saurait nier sur la perte du sang. Sur sept fois, où l'hémorragie est signalée comme abondante, nous trouvons six fois une plaie par armes blanches, et une seule fois par arme à feu. Inversement, dans les six cas d'hémorragie moyenne, quatre fois ce sont des armes à feu et deux fois seulement des instruments tranchants ou piquants. Ces faits viennent donc confirmer les observations faites par Sir William Mac Cormac au Transwaal et contredire les résultats expérimentaux de von Bergmann.

Hémorragie interne. Hématome. — Neuf fois ce symptôme n'est pas mentionné. Il est probable que, s'il n'a pas frappé l'observateur, c'est qu'il faisait défaut ou était du moins assez modéré. Dans les dix cas où il est parlé d'hématome, celui-ci paraît avoir été de volume moyen dans quatre cas (Letenneur, Bérard, Reboul, Pluyette), et de volume considérable dans six cas (Larrey, Vallas, Will, Matas, Arango, Erdmann). Une seule fois la plèvre fut intéressée, avec production d'un hémothorax.

L'arme vulnérante ne paraît avoir aucun rapport avec le volume de l'hématome. Ce qui semble plus évident, — et c'est assez logique, — c'est que l'hématome est surtout volumineux quand l'hémorragie externe est au contraire modérée, et vice versa. Cet hématome a d'ailleurs une tendance à se résorber assez vite; fait qui trouve sans doute une explication naturelle dans la béance de la veine.

L'ecchymose a beaucoup moins frappé les observateurs. Elle n'est rapportée que dans quatre cas (Letenneur, Vallas, Matas, Pluyette). Son caractère est d'apparaître tardivement, comme l'ecchymose

sous-conjonctivale dans les fractures de la base ou les ecchymoses cutanées dans les fractures des membres.

Formation de l'anévrysme variqueux. Phlébartérie. — Le sang, sorti de l'artère, après avoir trouvé une issue au dehors ou en dedans, va se jeter dans la veine. Il est très vraisemblable que ce phénomène se produit assez rapidement, dans les premières heures; mais il ne se révèle à l'observateur qu'à des époques variables. Matas put le constater quatre heures après l'accident, Larrey et Von Rötter le premier jour, Letenneur et Kirsch le quatrième jour, Vedeking et Pluyette le cinquième jour, Fischer le sixième jour, Reboul, Arango, Erdmann le huitième jour, Veiel le neuvième jour, Vallas le dixième jour, Will le douzième jour, Bérard, Samson peu de jours après l'accident, Smith trois semaines après, et Wattmann trente et un ans après. Nous nous sommes déjà expliqués sur ce dernier fait; nous n'y reviendrons pas. En somme, la formation anévrysmale est rapide, puisque dans 16 cas sur 18 elle a pu être dépistée dans les douze premiers jours.

Ces symptômes sont pour ainsi dire le prélude de la formation anévrysmale. Nous les avons séparés, dissociés en quelque sorte, afin de les mieux étudier; mais, dans la pratique, ils se fusionnent souvent. Nous estimons cependant que dans la grande majorité des cas leur succession est la suivante.

Les vaisseaux sont ouverts par un traumatisme, et le sang s'échappe par cette solution de continuité; il produit d'abord une forte hémorragie externe; instinctivement, le blessé ou l'un des assistants comprime la région pour arrêter l'hémorragie; et, la plaie des téguments étant momentanément fermée, le sang se répand dans les régions périphériques, s'infiltrant dans le tissu cellulaire. Bientôt des barrières aponévrotiques opposent une résistance à l'envahissement; et le sang arrêté, d'une part par une compression artificielle, d'autre part par la résistance des tissus, ne trouve plus d'autre issue que dans la veine satellite, qui semble ouverte pour le recevoir. Ainsi se trouve formé de toute pièce l'anévrysme artério-veineux. Le sang se coagule bientôt à la périphérie de l'hématome; puis il se fait une rétraction lente qui limite et circonscrit l'anévrysme.

Il nous reste à examiner les signes de l'anévrysme dont nous venons d'étudier la formation.

Tumeur. — En général, la tumeur est de dimension moyenne, variant d'une noix à un œuf de poule. Il faut toutefois en excepter le cas de Reboul, dans lequel la poche anévrysmale descendait à cinq centimètres au-dessous du mamelon et soulevait en arrière

l'omoplate. Mais il s'agit évidemment ici d'un anévrysme diffus, et peut-être même rompu.

Cette tumeur est généralement indolore, sauf peut-être dans les premiers jours, où l'influence du traumatisme se fait encore sentir dans les tissus environnants.

Elle doit être réductible comme dans les anévrysmes artério-veineux des autres régions; mais ce signe n'a été signalé dans aucune des 19 observations que nous avons réunies.

Enfin elle est pulsatile, c'est-à-dire animée d'un mouvement d'expansion, non seulement perceptible au toucher, mais encore à la vue. Dans les cas de Larrey, Letenneur, Vallas et nous-mêmes, on voyait battre la tumeur. Peut-être ce phénomène est-il moins appréciable ici qu'ailleurs, par le fait de la disposition anatomique de l'artère, abritée derrière la clavicule.

Thrill. — Le thrill murmure ou frémissement vibratoire est ici, comme dans les autres régions, le signe à la fois le plus net et le plus constant. Il est signalé dans toutes les observations, sauf dans celle de Vallas, bien qu'il ait été recherché avec soin, et que l'autopsie ait établi la nature de l'affection. C'est un fait vraiment anormal et inexpliqué. « A quoi attribuer, disent Gallois et Piollet, l'absence d'un signe clinique aussi constant? Est-ce à la présence de caillots dans le sac? Est-ce à l'étroitesse de l'orifice artériel, par rapport au diamètre considérable des deux orifices veineux? Nous l'ignorons; et aucune des différentes hypothèses qui se sont présentées à notre esprit ne nous a semblé satisfaisante. » Malgré cette absence, probablement unique dans les annales de la science, nous considérons le thrill comme le signe pathognomonique de la phlébartérie.

Ce signe apparaît avec la formation de l'anévrysme; et l'on peut même dire que c'est seulement à dater de sa perception que l'anévrysme est reconnu. Pendant les premiers jours qui suivent son apparition, son intensité est plus grande, la sphère dans laquelle on le perçoit plus étendue; puis peu à peu il diminue, rétrograde et se localise à l'anévrysme, point où il reste constamment perceptible.

Dans le fait que nous avons observé ce thrill se percevait en largeur dans les trois quarts de la clavicule; et sa hauteur n'était pas moindre de sept centimètres. Un mois après, il était limité à quelques centimètres carrés. Arango le percevait dans le thorax et les vaisseaux du bras; Matas jusque dans les veines céphalique, basilique et jugulaire.

Souffle. — Le bruit de souffle produit par le thrill est très connu; c'est un souffle à renforcement systolique. Il apparaît en même temps que le thrill, et, comme lui, diminue d'intensité et d'étendue à mesure que l'anévrysme se circonscrit.

Dans la région claviculaire, comme nous l'avions noté dans la région carotidienne, ce bruit est souvent perçu par le malade lui-même; et ce n'est pas une de ses moindres incommodités. Ce bruit empêchait de reposer le malade de Samson, celui de Matas, et le nôtre. C'est lui qui poussait le blessé de Bérard à réclamer une intervention chirurgicale; enfin, le malade d'Arango ne pouvait dormir qu'au bruit du cours d'un ruisseau près duquel il se couchait; mais deux mois après il ne le percevait plus.

Dans certains cas, l'intensité de ce bruit est tel qu'on l'entend même sans le secours d'aucun instrument. Matas percevait ce bruit à un pouce de distance, Samson à plusieurs pouces, et nous-mêmes nous l'entendions à une distance de 10 à 12 centimètres.

D'après cela, il ne semblera pas étonnant qu'armée du sthétoscope l'oreille perçoive ce bruit dans des régions souvent lointaines. C'est ainsi que, pour nous limiter à notre blessé, nous percevions ce souffle dans le cou, sur le crâne, dans toute l'étendue du thorax, et même dans les avant-bras jusqu'au poignet, aussi bien du côté lésé que du côté sain.

On sait que ce bruit a donné lieu à de nombreuses comparaisons : au bruit du rouet, d'une toupie tournante, du moulin, au bourdonnement de l'abeille, au ronflement du chat. Larrey le comparait « au bruit que produisait un liquide que l'on ferait passer à travers plusieurs tuyaux tortueux de fer blanc », Bérard « au bruit de chutes d'eau et de cataractes ». Matas écrit : « Plusieurs comparaisons furent faites par ceux qui l'entendirent; mais aucune ne peut donner une idée exacte de ses particularités. »

Dilatation veineuse. — La dilatation des veines n'est évidemment que le reflet de la gêne apportée à la circulation par l'anévrysme. Il semblerait donc que ce signe fût constant; et pourtant nous ne l'avons trouvé noté que 8 fois sur 19 cas. Tantôt il est précoce (Larrey), tantôt il est tardif (Reboul). Sa persistance est de même sujette à variations. Les blessés de Von Rotter et d'Arango conservèrent des varices, tandis que celui de Larrey, revu cinq ans après, n'en présentait plus de traces.

Cette dilatation veineuse ne se produit pas seulement en aval, c'est-à-dire dans le bras, mais aussi en amont dans les vaisseaux du cou et du thorax. Dans certains cas même, les veines, et plus spécialement la jugulaire et la céphalique, donnent des battements. Ce phénomène qui s'explique naturellement par le passage artériel dans les veines a été confirmé par l'observation. Larrey pratiquant une saignée de la jugulaire a vu le sang s'écouler rutilant, en jet saccadé, comme du sang artériel.

Œdème. — L'œdème du membre est naturellement moins fréquent que la dilatation veineuse; nous l'avons cependant trouvé signalé 6 fois sur 19 cas. Il apparaît dans les premiers jours et siège sur le bras, au cou, et dans les régions sus-et sous-claviculaires; mais il persiste peu; dès que la circulation se régularise par la dilatation des collatérales, l'œdème disparaît.

Hémorragie secondaire. — C'est là un symptôme d'une gravité extrême, mais heureusement assez rare. Dans nos 19 cas, nous ne l'avons relevé que trois fois (Von Rötter, Veiel, Will).

Comme c'est la règle dans les hémorragies secondaires consécutives aux plaies artérielles, elle s'est toujours produite dans le second septénaire : le neuvième jour chez les blessés de Von Rötter, et de Veiel, et les douzième, treizième, dix-neuvième et vingtième jours, chez celui de Will.

Dans deux cas, elle s'explique assez bien par l'état infectieux du blessé; en effet, chez le blessé de Will, la plèvre avait été ouverte; et il en était résulté un hémopyothorax; de plus, on avait mis sur la plaie des compresses de glycérine perchlorurée; le malade de Veiel était atteint de pneumonie. Mais, dans le cas de Von Rötter qui avait été pansé avec de la gaze antiseptique, on est forcé d'admettre que le caillot obturateur s'était ramolli et détaché.

Quoi qu'il en soit, quand ce symptôme, — qu'on pourrait appeler une complication, — vient à se produire, il présente une excessive gravité. D'abord, parce que le blessé, qui a résisté à une première hémorragie, peut ne pas être en état de supporter une nouvelle et sérieuse perte sanguine; ensuite, parce qu'elle force la main du chirurgien, en l'obligeant à une opération d'urgence. Comme nous le verrons ultérieurement, c'est une des raisons qui indique formellement l'intervention. C'est du reste ce qui se produisit chez ces trois blessés; mais l'un d'eux était tellement affaibli par cette hémorragie qu'il succomba au premier coup de bistouri.

Suppression du pouls. — Les troubles circulatoires en aval de la tumeur sont à peu près constants; et, si nous ne les avons trouvé signalés que douze fois sur dix-neuf, cela tient à ce que plusieurs observations sont écourtées. Le premier symptôme qu'on remarque et qui avait été bien décrit par Hunter : c'est la petitesse du pouls, la faiblesse de la pulsation, phénomène très naturel. En effet, au milieu de la poche anévrysmale, le sang artériel se divise en deux courants : l'un qui va se jeter dans le système veineux; l'autre qui continue sa voie normale à travers le système artériel; mais son ondée est moins forte et la pulsation le révèle par sa petitesse.

Dans certains cas même, l'ondée est si faible que le pouls cesse

d'être perceptible. Chez le malade de Smith il était très faible dans la position normale; mais si l'on venait à élever le bras il disparaissait complètement. Chez les blessés de Larrey, Matas, Arango, Pluyette, le pouls ne battait plus. Cependant ce n'est là qu'un symptôme passager, car, grâce à la circulation collatérale, le pouls revient généralement assez vite : le cinquième jour (Matas), le huitième jour (Arango), le cinquante-cinquième jour (Larrey).

Un autre symptôme plus délicat à apprécier, c'est le retard du pouls du côté lésé : les deux pouls ne sont plus synchrones. Le fait est indiqué nettement chez les sujets de Vallas, von Rötter et Wederstandt; nous l'avons également observé.

Deux fois, il se produisit des phénomènes plutôt bizarres. 1° Chez le blessé de Larrey, le pouls qui avait disparu, puis reparu le cinquante-cinquième jour, n'était plus perceptible cinq ans après quand il fut revu. 2° Chez le blessé de Smith, le pouls, qui avait également disparu, reparut brusquement 8 mois 1/2 après, en même temps que s'établissaient des phénomènes de gangrène. Il n'est pas douteux qu'un caillot, formé au voisinage de l'anévrysme, empêchait le sang de parvenir à la radiale; subitement ce caillot se détache, va se loger dans une collatérale, produit la gangrène dans le territoire irrigué par cette branche, mais laisse libre en même temps la radiale où le sang réapparaît.

Décoloration, refroidissement, gangrène. — Les phénomènes que nous venons d'indiquer du côté du pouls expliquent très bien la décoloration ou la cyanose, qu'on observe après l'accident dans le membre supérieur. Le refroidissement lui-même n'est qu'un effet de l'entrave apportée à la circulation. Mais ces phénomènes sont très passagers, car au bout de quelques jours ils disparaissent.

La gangrène n'a été signalée qu'une seule fois : dans le cas de Smith. Mais, comme nous le rapportons plus haut, cette gangrène, qui se produisit brusquement huit mois et demi après, est la conséquence directe d'une embolie, elle-même conséquence indirecte de l'anévrysme. La gangrène se limita à l'annulaire, à l'auriculaire et à la partie interne de la main, c'est-à-dire à la sphère de la cubitale; et ainsi s'explique le retour du pouls dans la radiale.

Troubles nerveux. — Les troubles nerveux jouent un rôle important dans les anévrysmes artério-veineux de la sous-clavière, puisque nous les trouvons signalés 13 fois sur 19.

Quatre fois, immédiatement après l'accident, il y eut paralysie complète du membre (Larrey, Wederstandt, Matas, Pluyette); et six fois parésie ou faiblesse du membre (Letenneur, Vallas, Reboul, Kirsch, Vedeking, Arango). — Mais nous devons remarquer que dans

les cas de Reboul et Vallas, il y avait fracture grave de la clavicule : ce qui explique suffisamment l'impotence du membre dans ces deux cas.

Ces troubles nerveux peuvent porter sur la sensibilité, comme sur la motilité.

L'anesthésie peut être complète; nous l'avons notée quatre fois. Mais, d'autres fois, il n'y a que de l'engourdissement du membre, comme dans le cas de Vedeking; ou bien encore l'anesthésie est limitée, comme dans les cas de Kirsch et Arango, aux trois derniers doigts de la main. Nous n'avons noté qu'une seule fois de l'hyperesthésie au huitième jour (Letenneur). En général, cette anesthésie est momentanée et disparaît au bout d'un ou deux septénaires; ce retour à la sensibilité est marqué par des fourmillements dans le membre; mais parfois l'anesthésie persiste et s'établit à demeure (Kirsch, Wederstandt).

Les troubles de la motilité ont une marche à peu près identique. Nous avons noté quatre paralysies d'emblée, et trois parésies ou paralysies limitées. Il va sans dire que les paralysies qui guérissent, et c'est pour ainsi dire la règle, passent par le stade de parésie. Ce qui nous a le plus frappé, c'est que c'est la zone du cubital qui paraît atteinte dans la grande majorité des cas. Les malades de Larrey et de Kirsch eurent seuls une paralysie persistante, limitée aux deux derniers doigts (Kirsch) et à la main, avec rétraction des doigts (Larrey).

On avait cru tout d'abord que ces lésions nerveuses étaient dues à une section du plexus brachial par l'agent vulnérant, cause de l'anévrysme; mais le fait que ces paralysies s'amendent très vite en général montre bien qu'il s'agit plutôt de compression ou de lacération des branches du plexus, au moins dans la plupart des cas.

Complications. — Nous rangeons sous ce titre un certain nombre de lésions, plutôt accidentelles, qui sont trop rares ou trop éventuelles pour figurer dans le cadre classique de l'affection. Nous nous contenterons de les énumérer.

Le sterno-mastoïdien fut sectionné deux fois (Larrey, Letenneur), les scalènes deux fois (Larrey, Vallas), la veine jugulaire interne deux fois (Vallas, Wederstandt); il y eut doute dans le cas de Letenneur. La plèvre fut ouverte une fois (Will); l'emphysème sous-cutané fut observé dans le cas de Vallas, et la dysphagie dans le cas de Larrey; enfin des phénomènes infectieux sont signalés quatre fois : septico-pyohémie (Will, Vallas), pneumonie (Veiel), tuberculose pulmonaire et péritonéale (Reboul).

Diagnostic. Pronostic.

La présence d'un signe aussi constant et aussi pathognomonique que le thrill murmure nous dispense de discuter un diagnostic qui s'impose.

L'anévrysme artério-veineux de la sous-clavière est-il une lésion grave? Cette gravité doit être envisagée à deux points de vue : l'un visant la léthalité, l'autre visant le fonctionnement des organes.

La statistique globale nous donne quinze guérisons et quatre morts; mais ces chiffres ont besoin d'être étudiés.

Le meilleur moyen d'apprécier la gravité de cette lésion est de voir ce qu'elle devient, lorsqu'on l'abandonne à elle-même. Notre tableau renferme 12 cas de cette catégorie, c'est-à-dire qui ne furent pas opérés; ces cas nous fournissent 11 guérisons et 1 mort. Et encore le cas de mort (Reboul) devrait-il logiquement être éliminé, puisque le sujet, atteint de tuberculose pulmonaire et péritonéale, était dans un état de cachexie extrême. On peut donc conclure que livré à lui-même cet anévrysme guérit presque toujours et que la mort en est l'exception.

La survie est difficile à évaluer, car la plupart des blessés sont perdus de vue; souvent le hasard seul a pu les faire retrouver; mais ce que nous en connaissons est cependant assez probant pour démontrer que la vie est très compatible avec cette lésion. Notre blessé fut suivi pendant cinq mois, celui de Kirsch neuf mois; Fischer revit son malade un an après, Arango et Samson dix ans, et enfin Wattmann trente-un ans. Nous nous sommes déjà expliqués à propos de ce dernier cas.

Le pronostic est-il le même au point de vue fonctionnel du membre? Hélas! non. Le blessé de Samson souffrait du froid dans le bras; celui de Kirsch avait une parésie des quatrième et cinquième doigts; le nôtre avait une paralysie du deltoïde; celui de Wederstandt une paralysie du bras; celui de Smith une gangrène de la main; celui de Larrey une paralysie de la main avec rétraction des doigts. Ce qui nous permet de conclure que si l'anévrysme artério-veineux de la sous-clavière n'entraîne qu'exceptionnellement la mort, il laisse après lui, dans la moitié des cas, une impotence fonctionnelle plus ou moins accusée.

Bien différente est la statistique, si, au lieu d'être abandonnée à elle-même, la lésion a nécessité une intervention opératoire. Nous trouvons sept opérés avec trois morts et quatre guérisons. La mort fut très rapide : sur la table d'opération (Will), quatre heures après (Val-

las), au dixième jour (Wattmann). Les opérés guéris furent revus : deux mois après (Erdmann), huit mois et demi (Veiel), onze mois (Matas); celui de Von Rötter a été perdu de vue.

Ces opérés ont-ils du moins recouvré l'intégrité de leurs fonctions? Cela semble vrai pour les opérés de Von Rötter et d'Erdmann; mais l'un a été perdu de vue dès sa sortie de l'hôpital, et l'autre n'a été suivi que deux mois : ce qui est insuffisant pour baser une appréciation certaine. Celui de Veiel avait une faiblesse du bras avec troubles trophiques et sensitifs; celui de Matas perdit par gangrène le pouce et l'auriculaire, plus une partie de la main et de l'avant-bras : c'est l'impotence fonctionnelle. — En présence de ces résultats (trois morts, deux guérisons avec perte fonctionnelle, deux guérisons non suivis), il est permis d'affirmer que l'opération est bien plus grave que la maladie elle-même!

Traitement.

Le traitement comprend deux parties absolument distinctes : la première vise l'accident; la seconde comporte la thérapeutique de l'anévrysme artério-veineux.

Il y a peu à dire sur les soins primitifs au moment de la blessure. Presque toujours on a eu recours à la compression; et c'est, en effet, la seule chose à pratiquer. La glace a été employée trois fois, mais sans résultat appréciable. Chez le malade de Will, on eut recours à des compresses de glycérine et de perchlorure de fer; résultat : pyohémie, hémorragie secondaire! Chez le malade de Vallas, on avait essayé une injection de sérum gélatiné; résultat : menace de phlegmon obligeant à intervenir! Ces procédés doivent être rejetés.

Pierre Delbet écrivait dans sa thèse en 1889 : « Les anévrysmes artério-veineux de la sous-clavière ne sont pas accessibles à l'action chirurgicale...; je ne connais aucun traitement applicable à ces anévrysmes ». Ce jugement n'était pas heureusement sans appel.

La thérapeutique de l'anévrysme lui-même se limite à la méthode sanglante, car la compression a été vainement tentée sous toutes ses formes : digitale, instrumentale, avec compresseur de Boyer, sac de plomb, etc. L'intervention chirurgicale comprend trois procédés : quadruple ligature, incision du sac, excision du sac.

Avant de discuter ces procédés, nous allons rapporter brièvement les sept opérations comprises dans notre tableau.

Vallas. Désinsertion du sterno-mastoïdien, résection du fragment interne de la clavicule fracturée. On essaye d'isoler le sac; mais une forte hémorragie se produit. Incision du sac, tamponnement de la

poche et placement difficile de sept pinces qui restent à demeure. Mort quatre heures après.

Wattmann. Double ligature de la sous-clavière entre les scalènes et la tumeur. Pas de ligature sur la veine. Mort d'hémorragie secondaire le dixième jour.

Von Rötter. Résection de la clavicule. Ligature de l'artère et de la veine en dehors des scalènes. Suture de la clavicule. Guérison. Le blessé reprend sa profession.

Veiel. Incision du sac. Ligature de l'artère et de la veine sous-clavière en dehors des scalènes. Ligature d'une veine dans la plaie. Guérison, malgré une pneumonie. Faiblesse fonctionnelle.

Will. Le blessé succombe au premier coup de bistouri.

Matas. Résection de la clavicule. Ligature des deux bouts de l'artère; ligature latérale de la veine. Guérison, avec gangrène limitée.

Erdmann. Résection de la clavicule. Double ligature artérielle. Incision du sac. Ligature latérale dans le sac. Suture de la clavicule. Guérison.

L'analyse de ces cas nous démontre tout d'abord que la méthode de choix, préconisée par Trélat et Delbet, c'est-à-dire l'extirpation du sac après quadruple ligature, n'a jamais été pratiquée. Et elle ne l'a pas été, à cause des difficultés insurmontables qui se sont offertes aux opérateurs. Ceux-ci ont jeté des ligatures, tantôt sur l'artère seule, tantôt sur l'artère et la veine, bien plus comme ils ont pu que comme ils auraient voulu; parfois même, comme dans le cas de Vallas, on a dû s'estimer heureux de laisser à demeure sept pinces hémostatiques.

Il résulte de ces faits que toute opération curative dirigée contre les anévrysmes artério-veineux de la sous-clavière présente des difficultés considérables. Ces difficultés tiennent à plusieurs causes.

Tout d'abord, la disposition de la région qui est très profonde. Il est malaisé de manœuvrer sur la sous-clavière, quand déjà cette région est dénaturée par un hématome ou une tumeur vasculaire; aussi, dans quatre cas, les opérateurs (Vallas, Von Rötter, Matas, Erdmann), afin de se donner du jour, ont dû réséquer la clavicule. Certes, ce n'est pas là une difficulté opératoire; mais nous nous demandons, sans oser y répondre, ce que deviendra le membre supérieur privé à la fois de ses attaches osseuses par cette résection, et de sa nutrition par la ligature de l'artère et de la veine.

Une autre difficulté provient du volume des vaisseaux et de leur situation. Toute hémorragie y devient grave par son abondance, sa

multiplicité, sa profondeur. Et, de fait, dans trois cas (Veiel, Matas, Erdmann), on dut ouvrir le sac, afin de pouvoir placer des pinces hémostatiques. Dans une semblable région, c'est une méthode hardie.

Nous ajouterons que c'est surtout dans cette sphère anatomique qu'on a constaté le néfaste accident de l'entrée de l'air dans les veines. Or, ici, on doit craindre la veine sous-clavière et la jugulaire, cette dernière ayant été trouvée ouverte deux fois (Vallas, Wederstandt).

De ces constatations il nous paraît aussi logique que prudent de conclure que la cure radicale de l'anévrysme artério-veineux de la sous-clavière, de propos délibéré, comme méthode de choix, doit être rejetée, à cause du danger de l'entreprise. Les données statistiques corroborent cette manière de voir.

Mortalité globale.....	4	cas sur	19,	soit	21,05	p. 100
— des non-opérés.....	1	—	12,	—	8,33	p. 100
— des opérés.....	3	—	7,	—	42,85	p. 100

Si encore la guérison était complète! Mais nous devons répéter ici que, sur les quatre opérés guéris, deux présentèrent une impotence fonctionnelle, et les deux autres furent perdus de vue presque aussitôt. Donc, pour cet anévrysme comme pour celui de la carotide primitive et de la jugulaire interne, — où nous avions trouvé trois opérés avec deux morts, — l'expectation nous paraît s'imposer.

Mais cette expectation est-elle toujours possible? Le chirurgien n'a-t-il pas quelquefois la main forcée par la menace ou la présence d'un accident? Incontestablement. Sur les sept opérations rapportées, Matas et Erdmann seuls opérèrent de propos délibéré. Von Rötter, Veiel, Will durent opérer à cause d'hémorragies secondaires, Vallas à cause d'un phlegmon du cou et de la présence du pus, Wattman à cause d'une phlébite érysipélateuse qui aurait amené la rupture de la poche. Dans ces cas, mais dans ces cas seulement, l'intervention est légitime.

CONTRIBUTION A L'ÉTUDE
DU TISSU ÉLASTIQUE DANS LES TUMEURS

Par le Dr Ferruccio BINDI

Ancien assistant de clinique chirurgicale,
Médecin-chirurgien à Grosseto.

Les recherches sur l'histologie normale du tissu élastique appartiennent particulièrement à Livini, et constituent un savant chapitre d'anatomie générale. Della Revere étudia aussi la distribution des fibres élastiques dans les veines superficielles normales. Lenzi rechercha le développement du tissu élastique dans le poumon de l'homme. Au point de vue pathologique, les recherches sur le tissu élastique sont rares; elles ont surtout porté sur les veines variqueuses. Telles sont les recherches de Soborof, Epstein, Retterer et Robin, Schiefferdecker, Janni. Soffiantini étudia le tissu élastique dans les néoplasies fibreuses de la peau et conclut que « *la pathologie du tissu élastique est encore entièrement à faire* ».

Donc, en littérature médicale, pas de notions bien étendues sur ce sujet. Soffiantini a étudié particulièrement la *sclérodermie*, l'*éléphantiasis*, *le molluscum*, les *chéloïdes*. Profitant de quelques matériaux que j'avais réunis à la campagne, et utilisant la collection anatomique de la Clinique chirurgicale de Florence, dirigée par le professeur Colzi, à qui j'adresse de publics remerciements, j'étendis mes recherches, à mesure que l'occasion se présentait, même aux tumeurs conjonctives et épithéliales. En collaboration avec le docteur Orlandini, j'étudiai tout d'abord le tissu élastique des vaisseaux, et en particulier des angiomes.

Des morceaux de ces tumeurs furent recueillis et fixés de suite dans l'alcool et dans le sublimé : la fixation dans l'alcool servit pour la recherche des fibres élastiques; la fixation dans le sublimé pour la coloration commune des tumeurs avec du carmin d'alumine et de l'Ämaläon, faite pour le diagnostic. Je fis la recherche des fibres élastiques selon la méthode de Livini.

I. *Angiome du dos.* — Il appartenait à un enfant de dix mois, et mesurait une étendue d'environ cinq centimètres dans son plus

grand diamètre. Les sections de cette tumeur furent faites de telle façon que quelques-unes comprirent une partie de la peau correspondante à la zone occupée par la tumeur. On fit encore d'autres sections dans la partie centrale de la tumeur. La peau recouvrant la tumeur se montra un peu amincie; et, au-dessous du derme, on rencontra dans les espaces interpapillaires une grande abondance de fibres élastiques, disposées en trousseaux adultes, robustes, et s'entrelaçant de différentes façons, dont des marcottes minces s'insinuant jusqu'au-dessous de l'épithélium de Malpighi. Les vaisseaux qui se trouvent dans le tissu conjonctif placé immédiatement au-dessous de la couche épithéliale montrent des couches évidentes de fibres élastiques, savoir : la limitante intérieure, la limitante extérieure, et des ramifications dans le tractus musculaire du vaisseau. La disposition des fibres élastiques qui se trouvent dans le tissu conjonctif sous-dermique disparaît brusquement là où se trouve la tumeur. Les petits vaisseaux qui composent la tumeur sont complètement dépourvus de traces d'éléments élastiques. Les petites cloisons du tissu conjonctif qui partagent néanmoins ces vaisseaux de nouvelle formation montrent une absence remarquable d'éléments élastiques, et présentent seulement de petits traits colorés rarement par l'orcéine. Mais, où le tissu de soutien est plus développé, on rencontre des éléments élastiques évidents; on ne peut cependant dire qu'ils soient abondants. La présence de ces éléments élastiques dans les cloisons conjonctives est communément admise; et, à mon sens, cette opinion est même exagérée par quelques-uns. Bard, par exemple, nous dit que ces cloisons sont très élastiques. Reclus et Landerer ne parlent pas de quantité, mais de présence. Toutefois, dans les vaisseaux néoformés et qui ont pris un calibre remarquable, on observe de très légères lignes interrompues, colorées rarement par l'orcéine, et placées seulement le long de la paroi extérieure du vaisseau au voisinage de la tunique adventice.

II. *Angiome de l'angle intérieur de l'œil.* (Région du sourcil). — Même pour cette tumeur, je dois me rapporter à ce que j'ai dit précédemment.

Tumeurs conjonctives.

I. *Petit sarcome de la région malaire droite.* — Il appartient à un homme d'environ quarante ans, d'un aspect très robuste, sans antécédents héréditaires. Le sarcome est aussi gros qu'une noisette et recouvert d'une peau rougie et amincie. On circonscrit la tumeur par une incision elliptique, et on l'extirpe; suture et guérison. On fait des sections antéro-postérieures, en comprenant ainsi même

la peau et en entourant toute la tumeur. On pratique des colorations par le carmin, l'ämaläon et l'orcéine. Il s'agit d'un petit sarcome rond cellulaire. Au-dessous de la couche épithéliale cutanée, les fibres élastiques se rencontrent en quantité remarquable, mais toujours plus rares que dans les conditions normales, avec les habituels achèvements à petits bâtons dans les couches les plus profondes de l'épithélium. Tout au-dessous de cette couche élastique commencent les éléments cellulaires propres de la tumeur à forme petite et ronde. Dans les parties centrales des zones cellulaires néoplasiques, on ne rencontre aucun élément élastique; quelques fibres très rares se rencontrent dans la partie la plus périphérique de ces groupements cellulaires; mais on peut les considérer comme des portions minces des fibres élastiques qui se rencontrent en petite quantité dans le tissu conjonctif qui entoure ces zones néoplasiques et qui sert de tissu de soutien pour la tumeur, de sorte que même dans le véritable tissu néoplasique on rencontre quelque représentant du tissu élastique. Dans les vaisseaux le tissu élastique bien constitué forme nettement la limitante intérieure et se dispose circulairement autour de l'adventice, en laissant même quelques traces dans la couche musculaire.

II. *Fibro-sarcome de la mamelle droite.* — Il appartenait à M. P..., de Grosseto. Je l'extirpai au moyen d'une incision le long du plus grand diamètre de la tumeur; celle-ci était de la grosseur d'un œuf de pigeon environ; à peine fut-elle incisée qu'elle criait sous le couteau : sa surface était d'un blanc grisâtre.

On en enleva de petits morceaux, soit dans la partie périphérique, soit dans la partie centrale, et on les fixa dans l'alcool et dans le sublimé. On fit la coloration avec de l'ämaläon et de l'orcéine. Il s'agit d'une forme commune de fibro-sarcome. Quant au tissu élastique, je puis vous dire que, dans le propre tissu néoplasique, il n'existait aucune trace de fibres; toute la zone de la tumeur se présentait incolore sous le microscope. Dans les parties périphériques surtout, où la section atteignit un peu de la capsule de la tumeur et le tissu cellulo-adipeux, on remarquait la présence de fibres élastiques, envoyant de petites ramifications dans les parties le plus rapprochées de la même tumeur, où elles se dispersaient complètement. Les vaisseaux qui se rencontraient aussi dans ces parties périphériques étaient normaux, tant au point de vue de la quantité que de la disposition des éléments élastiques.

III. *Fibrome du lobule de l'oreille.* — Il appartient à F. G..., de Treppio, femme de trente-cinq ans. Sur le lobule de l'oreille droite se présentait une tuméfaction ronde, qui faisait proéminence sur

les deux faces du même lobule et dans les mêmes proportions. Ce fibrome avait le volume d'une noisette et était recouvert d'une peau saine, très mobile sur la tumeur. Je l'extirpai facilement au moyen d'une incision longitudinale avec des pinces, le détachant ainsi de sa capsule. Les morceaux recueillis furent fixés dans le sublimé et dans l'alcool. La coloration à l'ämaläon et au carmin aluminique nous démontra clairement qu'il s'agissait d'un fibrome simple. La coloration à l'orcéine fut tout à fait négative. Il y avait dans la tumeur absence complète d'éléments élastiques.

IV. *Sarcome mélanique de la région antérieure de l'avant-bras droit.*— J'eus l'occasion de l'observer à la Clinique chirurgicale de Florence. Il appartenait à une femme âgée d'environ quarante ans. On remarquait sur le côté antérieur de l'avant-bras droit une tuméfaction hémisphérique d'un diamètre de 5 ou 6 centimètres, recouvert d'une peau brune amincie. Le ganglion épitrochléen correspondant était notablement grossi. On l'extirpe, ainsi que la tumeur, après avoir entouré celle-ci d'une incision circulaire. La surface intérieure de la tumeur, qui a une consistance molle et charnue, est brune : dans la partie intérieure de la glande épitrochléenne, on aperçoit aussi un noyau central brunâtre, indice de l'invasion néoplasique.

Fixation des différents morceaux dans l'alcool. Coloration dans le carmaläon et dans l'orcéine. Il s'agit d'une forme de sarcome mélanique. Ici la présence des fibres élastiques est rare; mais elle est certaine : c'est-à-dire qu'on observe de rares et courts fragments de fibre, en forme de bâtonnets épais, surtout dans les parties où la substance mélanique est plus abondante. Cependant, dans quelques parties, on remarque encore des petits bâtons élastiques peu anfractueux et très longs, d'où se ramifie quelque petit tronc rectiligne. Ils servent presque à partager en autant de rameaux les groupements des cellules mélaniques; et ils correspondent probablement à autant de cloisons de tissu conjonctif. Mais, là où la substance mélanique manque, l'élément élastique est très rare, et restreint à quelque petite fibre avec disposition en spirale.

V. *Sarcome pur de la mamelle.* — Ces coupes anatomiques présentent quelque intérêt spécialement au point de vue histologique, puisqu'il s'agit d'une forme peu commune de tumeur de la mamelle, c'est-à-dire d'un sarcome fuso-cellulaire. En effet, Billroth assure qu'il n'a jamais observé dans la mamelle de pareilles tumeurs. Chretien cite un seul cas de sarcome fuso-cellulaire, rencontré dans cet organe. J'ai cru intéressant de rechercher ces fibres suivant la méthode déjà décrite et employée dans les autres observa-

tions. Dans aucune des tumeurs que nous avons étudiées jusqu'à présent, je n'ai remarqué une si grande insuffisance d'éléments élastiques; au contraire, si je devais me prononcer selon le répertoire de la pluralité des préparations observées, je devrais dire que dans ce cas les fibres élastiques manquent complètement, car seulement dans un seul je remarquai quelques très petites formes en spirale, qui serpentaient parmi les éléments cellulaires. Les vaisseaux sanguins eux-mêmes, qui précisément ici prennent la disposition embryonnaire propre des sarcomes, ne présentent pas de trace d'éléments élastiques : ce qui a une grande importance au point de vue de la genèse du tissu élastique dans les mêmes vaisseaux, argument non encore résolu.

Tumeurs épithéliales.

I. *Carcinome de la mamelle droite.* — Il appartenait à une femme, âgée de plus de quarante ans; la peau était adhérente à la tumeur, les lymphatiques de l'aisselle déjà envahis... Il s'agit d'un épithélioma glandulaire, plein de noyaux. Dans l'intérieur des noyaux néoplasiques, il n'y a aucune trace de tissu élastique : on en remarque dans le tissu conjonctif qui entoure et divise les noyaux : mais même en ceux-ci les fibres élastiques sont rares et amincies, disposées pour la plupart en forme de petits bâtons en forme de spirale plus ou moins tortueuse. Dans les vaisseaux, le tissu élastique prend une disposition qui peut être considérée comme normale. Dans les mailles de tissu conjonctif adulte squirreux, qui se rencontrent dans la tumeur, le tissu élastique, en proportions un peu plus grandes, mais toujours rare, se présente comme une fibre en forme de spirale mince, délicate, ayant rarement la disposition d'un bâtonnet.

II. *Carcinome de la mamelle.* — De même, dans ce cas, il s'agit d'un épithélioma commun de la mamelle. Il appartenait à une femme âgée de cinquante ans.

Au moment de l'opération, il avait déjà provoqué des infiltrations manifestes dans les ganglions sous-axillaires. Fixation des morceaux dans l'alcool; coloration dans le carmin et dans l'orcéine. Les éléments épithéliaux très rapprochés entre eux sont entrecoupés par de légers tractus de tissu conjonctif. Dans ces cloisons le tissu élastique existe; mais il est fort peu abondant. Il se présente ici sous forme de petits tractus, courts et rectilignes; il semble presque que les élastiques aient subi un sorte de fragmentation. — Les fibres de conjonctif, encore plus épais, qui entourent les groupes de noyaux néoplastiques, montrent une quantité d'élé-

ments élastiques plus grands que les cloisons conjonctives qui partagent les noyaux et qui sont cependant toujours étroites et sous la forme ordinaire de petits bâtons rectilignes fragmentés en forme de courtes spirales.

III. *Épithélioma d'un membre.* — Il appartient à un homme âgé de quarante ans. Il s'est développé par le côté antérieur du gland. Il s'agit d'un épithélioma pavimenteux commun. Le tissu élastique dans cette tumeur est largement représenté. Chaque cellule épithéliale est entourée d'un fort réseau de fibres élastiques, l'embrassant comme un anneau. Dans ce cas la double coloration d'ämaläon et de carmaläon avec de l'orcéine donna des préparations très distinctes, produisant un évident relief aux différents tissus. Même dans les vaisseaux la disposition et la quantité du tissu élastique peut se considérer comme normale.

IV. *Épithélioma de la face.* — Il appartenait à un homme de soixante ans environ, et présentait la largeur d'une pièce de deux centimes; je le circonscrivis au moyen d'une incision et je l'extirpai moi-même à Treppio. Fixation dans l'alcool, coloration dans le carmin et l'orcéine. Il s'agit d'une forme commune d'épithélioma pavimenteux. Les sections des préparations sont antéro-postérieures. Je m'empresse de dire que le tissu élastique est ici très rare, surtout dans les parties superficielles de la tumeur. En effet, dans les fibres conjonctives minces qui partagent les différents éléments entre eux, on observe quelque fibre élastique mince et courte de forme spiroïde, extrêmement rare. Au contraire, dans les parties les plus profondes on remarque quelque tampon bien entouré par une subtile couronne d'éléments élastiques. Cependant, dans l'ensemble, le tissu élastique se trouve ici en petites proportions. Dans les vaisseaux, le tissu élastique est particulièrement considérable autour de la tunique adventice.

V. *Épithélioma de la langue.* — Il appartient à un homme âgé de cinquante-cinq ans. Il s'agit d'une forme papillaire. Pour la partie la plus superficielle de la tumeur, il n'y a point de tissu élastique dans les coupes qui partagent les différentes couches épithéliales; au contraire il recommence dans les zones qui sont au-dessous, et où l'on aperçoit de fréquentes infiltrations parvo-cellulaires, qui donnaient suite au tissu musculaire de l'organe. Cette répétition de petits fragments de fibres élastiques au milieu d'une infiltration parvo-cellulaire ne peut pas se comparer avec ce que Mibelli affirme, c'est-à-dire qu'on ne trouve jamais de fibres élastiques où il y a une infiltration, quelque petite qu'elle soit.

De ces recherches il résulte donc :

I. — Que, dans les angiomes, le tissu élastique manque dans les petits vaisseaux de néoformation; il reparaît dans les vaisseaux plus grands; et quelques-uns présentent à la périphérie, c'est-à-dire autour de la tunique extérieure, une légère trace de fibres élastiques.

II. — Que, dans les tumeurs d'origine conjonctive, le tissu élastique existe dans de très rares proportions; et surtout il est disposé dans les fibres de tissu conjonctif qui constituent le tissu de soutien des mêmes tumeurs.

III. — Que le tissu élastique ne se comporte pas différemment dans les tumeurs conjonctives de caractère bénin ou malin.

IV. — Que, dans les tumeurs épithéliales aussi, le tissu élastique est faiblement représenté le long des corps conjonctifs qui partagent les groupements cellulaires néoplasiques.

V. — Que, dans quelques zones d'infiltrations parvicellulaires qui s'observent quelquefois dans quelques épithéliomas, on rencontre des traces d'éléments élastiques.

BIBLIOGRAPHIE

Livini F., La distribuzione del tessuto elastico nel corpo umano, *Monitore Zool. ital.*

Della Rovere, Sulle fibre elastiche delle vene superficiali degli arti (Anatomischer Anzeiger), *Central. für die gesammte wissenschaftlische Anatomie*, 1897.

Lenzi L., Sullo sviluppo del tessuto elastico nel polmone dell'uomo, *Monitore Zool. Ital.*, An. IX, n° 11, 1898.

Soboroff, Untersuchungen über den Bau normaler und ektasischer Venen, *Virchow's Archiv*, Bd 54, p. 137.

Epstein, Ueber die Structur normaler und ectasischer Venen, *Virchow's Arch.*, Bd 180.

Retterer et Robin, Sur la distribution des fibres él., *Journal d'Anatomie et Physiol.*, n° 2, 1884.

Schiefferdecker, Bau der Wandung der Blutgefässe, *Sitz. d. med. Gesel.*, 10 febr. 1896 sep. — *Abdr. Niederrhein. Ges. für Natur. und Heilkunde zu Bonn.*

Janni R., Le fini alterazioni delle tuniche venose nelle varici, *Gaz. inter. di Med. pratica*, 1900.

Soffiantini, Contribution à l'étude du tissu élastique dans les néoplasies fibreuses de la peau, *Archives de Méd. expérim. et d'An. pathol.*, 1893.

Livini F., Di una modificazione al met. Unna-Taenzer per la colorazione delle fibre elastiche, *Monit. Zool. Ital.*, An. 7, n° 2, Firenze, 1896.

Bard L., Compendio di Anatomia Patologica, Vallardi, p. 258.

Landerer A., *Manuele di Pat. e Terap. Chirurg. Gener.*, Vallardi, p. 305.

Duplay et Reclus, *Trat. di Chirurgia*, vol. I, p. 1, p. 454, Torino, Unione Edit., 1893.

Billroth, *Trat. di Chir. di Duplay et Reclus*, p. 238, vol. VI, p. 1.

Schmidt, *Arch. für klin. Chir.*, 1887, t. XXXVI, p. 421.

Mibelli, Il favo, *Gior. ital. delle mal. veneree*, 1892.

DE LA TUBERCULOSE
ET
DES STÉNOSES TUBERCULEUSES DU PYLORE

PAR MM.

RICARD et **CHEVRIER**

Chirurgien de l'hôpital Saint-Louis. Prosecteur des hôpitaux.

(*Suite et fin* [1].)

Indications opératoires.

Elles doivent être tirées de la gravité de la maladie et de l'étude attentive des lésions qui la causent.

Or, si la marche progressive de la sténose *impose une intervention* précoce, la connaissance de l'anatomie pathologique des lésions causales *impose l'abandon* de certaines variétés d'interventions.

Les conclusions qu'on peut tirer de l'étude anatomique des sténoses tuberculeuses sont multiples; mais toutes convergent vers une même proposition : *l'exérèse est inutile*, parce qu'impossible; *essayée, elle deviendrait dangereuse.*

Inutile l'exérèse, parce que la sténose s'accompagne souvent de déterminations tuberculeuses gastriques, qu'on enlèverait difficilement; on n'en connaît pas les limites et la gastrectomie devrait souvent être totale; il y a là une grosse différence avec le cancer, qui s'arrête net au sphincter pylorique, s'il nécessite de larges résections gastriques et l'ablation totale de la petite courbure.

Inutile l'exérèse, parce qu'à côté des lésions pariétales imprécisées existent des lésions voisines : périgastrite, adénopathies, que le bistouri le plus habile ne saurait poursuivre au delà de leurs limites. Comment disséquer autour du tronc cœliaque et jusque sur l'aorte, devant et derrière la tête du pancréas, tous les ganglions caséeux?

Inutile l'exérèse, parce qu'avec ces lésions existent d'autres mani-

1. Voir les numéros de mai et juin 1905.

festations tuberculeuses — quelquefois généralisées (et toute intervention est inutile) —, plus souvent en foyer; et que ferait, même totale (et elle ne saurait l'être), l'exérèse de la tuberculose pylorique et parapylorique sur une tuberculose intestinale, pulmonaire?

Dangereuse l'exérèse, parce que la tumeur pylorique est presque toujours adhérente de partout; il faudrait la sculpter au-dessous du foie, au risque de léser les organes du hile, la décortiquer du pancréas et de la veine porte, la dégager du côlon, sans en léser les vaisseaux.

En admettant que cette décortication puisse être faite sans léser d'organe important, *l'exérèse resterait encore dangereuse*, à cause de cette décortication même et du suintement sanguin en nappe qu'elle amènerait; de l'hémostase très laborieuse qu'elle nécessiterait.

Dangereuse encore l'exérèse, par la longueur de l'intervention qu'elle entraînerait. L'opération serait longue de par l'hémostase, nous l'avons déjà dit, et de par la résection étendue, qui rendrait impossible l'anastomose gastro-intestinale termino-terminale (Billroth, 1re manière) ni même l'anastomose termino-latérale (Kocher), nécessitant la fermeture des 2 bouts et une gastro-entérostomie (Billroth, 2e manière) : ce qui allongerait l'intervention.

Or, *l'intervention doit être courte.*

L'opération, qui ne peut être l'extirpation totale à cause des lésions, doit être *courte* à cause du *terrain.*

Les malades atteints de sténoses tuberculeuses ne sont pas inévitablement des tuberculeux avancés — l'étude des cas le prouve, — mais ce sont souvent des tuberculeux; en tout cas, ils sont toujours tuberculisables. Sur un terrain peu solide, il importe d'être prudent. Il faut ménager de semblables sujets, en état de moindre résistance, en choisissant une intervention courte; on leur épargnera ainsi et le shock opératoire, et le shock chloroformique qui est peut-être pour eux plus néfaste encore que l'opération elle-même. On sait les troubles physiologiques intenses, pulmonaires et à distance, que peut produire le chloroforme : ces troubles doivent être dosés autant que possible aux tuberculeux, car il est certain que, « si le tubercule absorbe le chloroforme », ce n'est pas impunément pour le sujet.

Nous conclurons donc de ces considérations sur l'intervention à faire qu'on doit se borner à une opération palliative, et à une opération palliative courte.

Cette opération palliative courte, qui est seule indiquée, variable

en soi, est destinée à lever la sténose. Peut-on espérer qu'elle fera plus?

Que, grâce à elle, la sténose tuberculeuse, cessant d'être irritée et infectée par le passage des aliments, va arrêter son évolution, va même régresser, se transformer en tissu fibreux, s'améliorant comme certains rétrécissements du rectum après l'anus iliaque?

Peut-on espérer plus encore, et penser que l'intervention pourra agir sur certaines tuberculoses compliquant la sténose pylorique. De même qu'après simple laparotomie, certaines péritonites tuberculeuses guérissent, les tubercules péritonéaux coexistants ne pourraient-ils disparaître après une laparotomie faite pour traiter une sténose? Voyons ce que répondent les faits.

Pronostic opératoire.

Sur 10 opérations diverses, faites pour des sténoses tuberculeuses du pylore, nous trouvons une mort presque immédiate : soit 10 p. 100 (Margarucci, 3e jour).

Il faut remarquer que 10 p. 100 de mortalité immédiate est une proportion minime, étant donné l'état de cachexie extrême dans lequel on opère les sténosés.

Le pronostic opératoire serait donc relativement bon.

Pronostic post-opératoire.

Le pronostic post-opératoire est loin d'être brillant.

Le dépouillement des observations donne :

1 mort très rapide, Mayo Robson (2e semaine);

2 morts en quelques mois, 2e et 4e cas personnels;

2 morts après un an, 1er et 3e cas personnels;

1 mort tardive après trois ans et demi d'un abcès du foie (Chevassu).

Durante ne donne pas de nouvelles de ses deux opérées; mais le fait qu'il a réopéré la 2e pour une péritonite tuberculeuse, développée après la 1re opération, laisse supposer qu'elle n'a pas dû survivre longtemps.

Pour résumer, dans le cours de la 2e année, qui suit l'opération nous trouvons :

5 morts certaines;

1 mort probable.

Contre 1 guérison notée et 1 cas sans renseignements. On voit combien triste est le pronostic post-opératoire! On pourrait même dire qu'il est plus mauvais pour les sténoses tuberculeuses que pour les sténoses cancéreuses, chez lesquelles l'opération donne souvent une survie au moins égale, parfois même plus prolongée.

Les sténoses tuberculeuses ne doivent donc point être maintenues dans le groupe des sténoses bénignes, dans lequel les classe Durante.

Sans les mettre dans le groupe des sténoses malignes, on doit les en rapprocher au point de vue pronostique.

Si donc l'indication est formelle d'opérer dans les sténoses tuberculeuses, les faits démontrent actuellement qu'il ne faut pas fonder de trop grands espoirs sur cette intervention; elle empêche le malade de mourir de faim et de soif; mais elle le laisse exposé à des lésions tuberculeuses, et surtout à l'extension péritonéale du foyer parapylorique.

Nous ne voulons pas nous baser sur la deuxième observation de Durante, pour dire que l'intervention prédispose à cette extension péritonéale, parce que cette supposition est encore hypothétique. Elle est en contradiction d'ailleurs avec les faits, enregistrés par Robson (pour des sténoses tuberculeuses, non pas pyloriques, mais intestinales), d'amélioration d'une péritonite tuberculeuse concomitante, après l'entéro-anastomose qui met au repos la portion d'intestin malade.

D'ailleurs, cette proposition pessimiste se confirmerait-elle que l'indication d'opérer resterait aussi formelle, l'extension péritonéale n'étant pas fatale, tandis que la sténose l'est toujours; mais plus formel encore restera le précepte de faire une opération courte et palliative.

Choix de l'intervention.

Les interventions qu'on peut diriger contre cette affection sont :

La section de brides tuberculeuses (2e cas personnel);

La jéjunostomie;

La pyloroplastie (Durante, Mayo Robson);

La gastroentérostomie (Durante, Margarucci, Chevassu, 1er, 3e, 4e cas personnels).

Nous allons apprécier ces opérations et faire notre choix parmi elles.

Section de brides tuberculeuses.

Théoriquement, cette opération peut paraître logique : la section de la bride, supprimant la position vicieuse ou l'étranglement du pylore, l'exposition à l'air pouvant guérir le foyer de tuberculose péritonéale. La pratique ne concorde point, puisque le malade est mort de péritonite tuberculeuse; et, ne savons-nous pas que ce foyer tuberculeux péritonéal est sous la dépendance d'une

lésion gastrique pariétale qui continuera à évoluer, puisqu'on n'a rien fait pour elle?

C'est donc une opération à abandonner et nous ne la discuterons pas plus longtemps.

JÉJUNOSTOMIE.

C'est une opération palliative qui n'est pas très longue; elle rentre donc dans celles qu'on peut pratiquer.

Mais ce n'est qu'une opération d'exception : c'est un pis aller qu'on ne devra appliquer que lorsqu'on ne pourra pas faire autre chose. Sur un tout autre terrain, c'est l'avis de la Société de Chirurgie, après le remarquable rapport de M. Schwartz sur la question.

C'est une opération dont le pronostic est déplorable. Le foyer malade est mis au repos, il est vrai; mais, à cause des difficultés de l'alimentation, des troubles considérables que l'opération apporte dans la digestion physiologique, les malades ont la plus grande peine à se remonter; ils ne réagissent pas assez, pour pouvoir guérir; et la mort est le résultat, soit de l'affaiblissement progressif, soit de l'évolution d'une complication tuberculeuse.

L'intestin n'admet en effet qu'une petite quantité d'aliments à la fois : 100 grammes de liquide environ. Si on veut dépasser cette dose, il y a reflux; et reflux souvent total; il y a là vraisemblablement une question de péristaltisme intestinal, de contraction segmentaire.

A côté de cette première cause d'insuffisance de l'alimentation, qu'on pourrait facilement tourner, en multipliant les prises d'aliments, il y a ce fait que la digestion duodénale n'existe plus. Sans doute, on peut permettre aux liquides duodénaux (bile, suc pancréatique, suc duodénal, contenant l'entérokinase si active) de passer dans l'intestin, en faisant une jéjunostomie en Y. Mais cela ne suffit pas. Car ces liquides duodénaux ne sont sécrétés en abondance et à l'état actif que sous l'influence de certains réflexes, en particulier, le passage du chyme acide dans le duodénum.

Quoi qu'il en soit d'ailleurs, la jéjunostomie restera toujours une opération d'exception et une opération grave.

Du manuel opératoire, nous ne dirons rien, sinon qu'il faut toujours la faire en Y (Maydl), et avoir soin que l'anastomose intestino-intestinale soit éloignée de 20 à 25 centimètres de la bouche jéjuno-cutanée; si les deux bouches étaient trop voisines, il pourrait y avoir reflux vers l'extérieur des sécrétions duodénales.

PYLOROPLASTIE.

La pyloroplastie est une opération courante en Italie. On la fait

très volontiers en Angleterre. Il est rare qu'on y ait recours en France.

Elle nous semble surtout très critiquable dans les sténoses tuberculeuses.

D'abord, elle ne convient qu'aux sténoses pariétales : nous ne voyons pas ce qu'elle donnerait dans une sténose extra-pariétale, péritonéale ou ganglionnaire : la compression, la stricture existeraient aussi bien quand on l'aurait exécutée.

De plus, il est irrationnel de fendre un foyer tuberculeux pour le suturer ensuite dans un autre sens, et de compter en plein tissu pathologique, sur une réunion par première intention. Sans doute il arrive en d'autres régions d'opérer en tissu pathologique; mais ce n'est jamais pour suturer immédiatement, et d'ailleurs comment suturer même approximativement des tissus lardacés ou fogueux?

Enfin, — autre reproche et ce n'est pas le moindre, — l'opération, ne dérivant pas le cours des matières alimentaires, la portion malade continuera à être irritée par leur passage incessant; le foyer continuera à évoluer et le rétrécissement se reformera peu à peu; il y aura récidive fatale, à moins que la mort ne soit survenue par péritonite, les sutures ayant lâché en partie.

Toutes ces raisons nous font repousser la pyloroplastie; d'ailleurs Mayo Robson ne termine-t-il pas son observation par ces mots :

« D'après mon expérience actuelle, j'estime que j'aurais dû faire une gastroentérostomie; et je crois que le résultat aurait été différent. »

L'opération pratiquée par Durante est plus élégante qu'une pyloroplastie ordinaire et échappe à quelques-uns de nos reproches. Durante fait une véritable autoplastie par glissement gastropylorique.

Il fait une incision ayant la forme d'un Y couché ≺; la queue de l'Y sectionne le rétrécissement; les branches de l'Y taillent dans la paroi antérieure de l'estomac, un long lambeau pointu. Il suture cette incision en V couché ≺, amenant la pointe du lambeau stomacal à la partie terminale de la queue de l'Y.

Au niveau du rétrécissement, tout n'est plus bloc tuberculeux; il existe une portion complètement saine. Mais ne s'infectera-t-elle pas bientôt? La récidive sera plus tardive peut-être, mais très probable.

Tous les autres arguments donnés contre la pyloroplastie ordinaire subsistent contre la pyloroplastie telle que l'exécute Durante. Nous rejetons donc la pyloroplastie.

GASTROENTÉROSTOMIE.

La gastroentérostomie est en effet la méthode de choix; c'est elle qui a d'ailleurs été le plus souvent pratiquée (6 fois). Elle a, selon nous, tous les avantages sur les autres opérations.

Elle ne touche pas au foyer tuberculeux.

En dérivant le cours des matières, elle assure le repos à la portion malade, lui permettant de cicatriser à l'aise. Elle permet une alimentation rapide et physiologique. La digestion duodénale n'est pas perdue, car il est exceptionnel que quelques gouttes de liquide acide ne puissent franchir le pylore, pour aller provoquer la sécrétion duodénale. Pour ne pas avoir à compter sur ces gouttes acides providentielles, dont le passage est à regretter sous un autre rapport (repos du foyer), on pourrait créer l'anastomose entre l'estomac et le duodénum : c'est la gastroduodénostomie (Jaboulay). Ce serait là la véritable opération physiologique; mais elle est plus difficile et ne donne pas toujours d'excellents résultats.

Comme la pratique doit toujours l'emporter sur la théorie, nous préconisons plutôt la gastroentérostomie habituelle, plus facile, et par conséquent plus rapide : ce qui a son importance nous le savons.

L'anastomose peut être faite à la face antérieure ou à la face postérieure de l'estomac.

Actuellement on préfère de beaucoup la gastroentérostomie postérieure, transmésocôlique, de von Hacker, parce qu'elle n'offre pas les inconvénients de l'antérieure, sur lesquels nous ne voulons pas insister.

La question de rapidité de l'opération n'a guère à intervenir dans le choix du procédé de gastroentérostomie; l'effondrement du mésocôlon n'allonge pas sensiblement la durée de l'intervention et les temps ultérieurs sont les mêmes dans tous les procédés.

Pour aller plus vite, aurons-nous recours aux divers boutons de Murphy, fort employés encore en Italie et en Angleterre (Carle et Fantino, Mayo Robson); de Jaboulay, d'un usage courant à Lyon; de Chaput? Nous n'y voyons aucun avantage; l'opération est parfois raccourcie de quelques minutes; mais il y a des aléas nombreux, sur lesquels nous ne voulons pas insister et qui nous font repousser ces procédés.

C'est donc la gastroentérostomie ordinaire, typique, par le procédé des sutures simples, sans les plaques ni les bobines d'os décalcifiés, chères aux Américains et à Mayo Robson, qu'il faudra employer. Vingt minutes suffiront dans presque tous les cas pour

l'exécuter avec tous les soins désirables. Elle donne toute satisfaction au point de vue immédiat et ultérieur; et il nous semble bien inutile de chercher autre chose.

Ce n'est pas sur l'opération même qu'il faut chercher à gagner du temps, surtout quand il s'agit d'une opération de vingt minutes; mais sur l'exploration des lésions et le choix de la solution opératoire. La connaissance des sténoses tuberculeuses naguère ignorées et de leurs lésions étendues, que nous avons essayé d'ébaucher, aideront avec un bon examen du malade au diagnostic opératoire. Sitôt celui-ci posé, la gastroentérostomie doit être pratiquée sans retard : la rapidité de l'intervention est, dans ce cas comme presque toujours, beaucoup plus fonction d'une prompte décision et d'un sain bon sens, que de l'habileté des mains.

Observations.

Premier groupe

Observations données comme sténoses pyloriques tuberculeuses, et que nous repoussons.

1° Trois observations de Patella : le diagnostic est trop hypothétique et repose sur une pathogénie plus hypothétique encore;

2° Observation de Breus : c'est une sténose cicatricielle, avec tuberculose du pylore et tuberculose miliaire généralisée;

3° Observations de Kennedy Dalziel. Peut-être rentrent-elles dans notre cadre et sont-elles incontestables; mais les renseignements que nous avons sur elles sont trop vagues pour que nous puissions les retenir.

Patella, 1901 (1er cas). — *Sténose pylorique probablement tuberculeuse, chez une tuberculeuse.*

Jeune fille. Tuberculose héréditaire du côté maternel. Deux ou trois ans auparavant, premiers troubles gastriques, hémoptysie, pleurésie, amaigrissement; elle était encore en pension.

Après une phase de douleurs légères, s'établit progressivement un syndrome gastrique.

Dans le courant de la deuxième année, la malade vomissait périodiquement, tous les deux ou trois jours, d'énormes quantités de contenu gastrique.

Dans tout le cours de la maladie, jamais de gastrorragies ni de vomissements contenant du sang altéré. Jamais de douleurs vives ou de symptômes, traduisant un ulcère d'estomac.

La dilatation de l'estomac était très prononcée et l'abaissement de la grande courbure extrême; celle-ci atteignait la crête iliaque.

Le dépérissement organique était considérable, menaçant. Signes de symphise pleurale à la base gauche, râles humides au sommet correspondant.

Après insuccès de traitement médicaux variés, je conseillai de chercher la guérison sans retard, dans une opération rapide : le diagnostic posé fut celui de péripylorite avec sténose de nature tuberculeuse.

La jeune fille fut opérée, par le Prof. Colzi, de gastroentérostomie.

Avant l'opération, elle fut longuement examinée par le Prof. Grocco.

L'abdomen ouvert, on remarqua un aspect singulier de la région pylorique. Le péritoine était de couleur blanc grisâtre, d'aspect fibreux; disséminés çà et là, se voyaient des nodules opaques, du volume d'un grain de froment.

On ne trouve pas d'adhérences entre le pylore et les régions voisines, ni avec les anses intestinales; aucun signe de péritonite avec adhérences fibreuses.

L'aspect extérieur des nodules péritonéaux parsemant le pylore, semblait, à première vue, en faveur de l'hypothèse de néoplasme, émise par un confrère.

Bien que j'ignore le résultat de l'examen histologique, pratiqué sur un ou deux nodules enlevés, il me semble que l'évolution donna un démenti formel à cette hypothèse. Au bout de quelques mois, la jeune fille jouissait d'une santé luxuriante et devint méconnaissable; son poids augmenta de 20 kilos; l'hypothèse de néoplasme pylorique me semble donc controuvée.

Actuellement, deux ans après l'opération, elle a un aspect florissant et ne souffre plus du tout de l'estomac.

Patella (n° 2), 1901. — *Sténose pylorique probablement tuberculeuse, chez un tuberculeux.*

Jeune laboureur de vingt-trois ans, entre à la clinique de Pérouse, le 14 avril 99. Pas d'hérédité tuberculeuse. Santé toujours excellente jusqu'à l'âge de vingt ans.

Pendant plusieurs semaines, il fut alors atteint de fièvre, s'accentuant le soir, avec sueurs nocturnes. Après une trêve de quelques mois, le patient commença à expectorer des crachats striés de sang et en peu de temps dépérit progressivement.

Ces symptômes ayant disparu, le malade commença à présenter de l'inappétence, des lourdeurs pendant les digestions. Ces phénomènes s'accentuèrent; et le patient commença à éprouver le besoin de provoquer les vomissements, six ou sept heures après l'ingestion des aliments. Les matières rendues étaient formées de résidus alimentaires en partie digérés, striés de sang.

Le malade, de très faible constitution, d'ailleurs très amaigri, présente de l'induration, sans ramollissement, d'une grande partie du lobe supérieur du poumon droit.

On note également une grande dilatation sans ptose de l'estomac. L'acidité totale du suc gastrique, après le repas d'épreuve, est de 3,8 p. 1 000

avec 0,08 d'HCl libre; présence d'acide lactique et d'acide butyrique. Les protéoses et les produits de transformation de l'amidon manquent.

Le patient fut opéré de gastroentérostomie, par le Prof. de Paoli.

Durant la très courte opération, l'inspection montra des lésions anatomiques, tout à fait identiques à celles du cas précédent.

L'examen histologique d'un nodule, enlevé à la superficie du pylore, au voisinage de la petite courbure, montre les caractères d'un processus inflammatoire chronique, n'ayant pas la structure du tubercule. Je ne sais si d'autres recherches spéciales et en particulier celle du bacille de Koch ont été pratiquées.

Comme pour le cas précédent, nous assistâmes à une véritable résurrection organique.

Le malade continue à se porter aussi bien que possible et peut se nourrir de n'importe quel aliment.

Patella (3e cas). — *Sténose pylorique, probablement tuberculeuse, chez un tuberculeux.*

Un jeune franciscain d'Assise, âgé de dix-huit à vingt ans, présentait des phénomènes graves de tuberculose pulmonaire. Légèrement amélioré, il commença à présenter des troubles gastriques, qui en peu de mois devinrent de plus en plus intenses. Le malade finit par vomir très abondamment et très régulièrement tous les deux ou trois jours.

A côté de signes d'un processus spécifique éteint au sommet droit, le malade présente une dilatation et une ptose considérable de l'estomac.

L'état général du maladie se mit à baisser d'une façon extraordinaire.

Le malade ne voulut pas suivre le conseil que je lui donnai de se soumettre à une opération; il disparut; et je ne pus le suivre.

Breus, 1878. — *Sténose cicatricielle et tuberculose du pylore.*

Homme, vingt et un ans, mort de tuberculose pulmonaire au mois d'octobre. Quatre mois auparavant, il avait absorbé, dans une tentative de suicide, de la lessive de potasse.

Autopsie. — Lésions de tuberculose chronique des poumons et des ganglions lymphatiques.

Ulcérations de même nature dans les deux intestins; ganglions gastriques et médiastinaux caséeux; granulations miliaires dans le foie, les reins et la rate.

La muqueuse de l'estomac, le long de la grande courbure, aux environs du pylore sténosé par une cicatrice étoilée et résistante, présente dans son voisinage des ulcérations grosses comme des lentilles. Leurs fonds et leurs bords déchiquetés contiennent des tubercules miliaires, dont la constitution microscopique est absolument caractéristique.

Observations Kennedy Dalziel.

Voici tout ce que nous avons pu trouver sur ces observations dans un compte rendu de sociétés savantes de *The Lancet.*

Dans 8 cas, l'obstruction pylorique était due aux adhérences résultant d'une péritonite ayant pour cause de vieux ganglions tuberculeux derrière

le pylore; des adhérences comprimaient et étranglaient le pylore au point d'empêcher l'estomac de se vider.

Nous n'avons pu trouver ailleurs des renseignements sur ces observations; nous avons écrit à Kennedy Dalziel, sans obtenir de réponse.

Deuxième groupe d'Observations.

Observations que nous retenons.

Observation I. — Hattute, 1874. — *Ulcère tuberculeux de l'estomac simulant un ulcère simple ou un cancer.*

Homme, quarante-sept ans, se plaignant de vomissements alimentaires depuis environ huit ans, a eu les fièvres intermittentes et une attaque de rhumatisme. Le malade, très épuisé, éprouve à chaque repas des douleurs vives et lancinantes au creux épigastrique; son estomac se ballonne, et, bientôt après, dix à vingt minutes, plus rarement au bout d'une heure, les aliments sont brusquement expulsés, en laissant dans le pharynx et dans la bouche une saveur acide très prononcée. Tous les aliments sont également mal supportés; les liquides même en petite quantité sont vomis presque immédiatement après leur introduction dans l'estomac.

Au toucher de la région épigastrique, la douleur s'exaspère et se localise sur l'hypocondre droit, au niveau du bord externe du muscle droit de l'abdomen. Tympanisme exagéré empêchant la délimitation du foie qui semble petit. Pas de teint jaune paille, pas de point douloureux xiphoïdien, pas de douleur en broche, pas de vomissements bilieux. On s'arrête au diagnostic de dyspepsie, résumant les symptômes et ne préjugeant rien.

Au bout de quelque temps, amélioration passagère, aliments mieux supportés, vomissements moins fréquents, douleurs moins violentes.

Bientôt l'état général s'aggrave; œdème des membres inférieurs, météorisme abdominal, vomissements et mélæna. Fièvre peu intense, continue; mort trois semaines après l'entrée à l'hôpital.

Autopsie. — Granulations miliaires et masses tuberculeuses disséminées tant sur les feuillets viscéraux que sur le feuillet pariétal du péritoine. Grand épiploon ratatiné, farci de granulations.

L'estomac est considérablement dilaté. Il contient une assez grande quantité de liquide noir et visqueux. On sent, à travers les parois de l'organe, son orifice pylorique, garni d'un anneau dur, presque cartilagineux. La communication entre l'estomac et le duodénum est absolument oblitérée. Le rétrécissement est constitué par un anneau complet de 1 centimètre d'épaisseur. Cet anneau, sur lequel la muqueuse est relevée et détruite par place, est constitué par un amas de granulations et de masses identiques à celles trouvées dans la cavité péritonéale; elles sont serrées les unes contre les autres, au sein d'un feutrage de tissu conjonctif, qui leur forme de véritables loges.

Intestin diminué de calibre sans ulcération. Ganglions mésentériques et bronchiques infiltrés de matière tuberculeuse à divers stades.

Poumon sain, quelques adhérences pleurales. L'examen microscopique montre, sur certains points de la tumeur pylorique, la muqueuse profondément ulcérée par suite du ramollissement tuberculeux : ce qui avait occasionné, par la destruction des vaisseaux, des hématémèses abondantes.

Obs. II. — Barbacci (en détail, et non résumée comme dans Arloing). — *Une forme rare de tuberculose de l'estomac.*

Autopsie vingt-huit heures après la mort. — M. V., soldat d'infanterie, vingt-deux ans, meurt à l'hôpital civil de Modane.

Conformation squelettique régulière; amaigrissement extrême; taches hypostatiques au dos et à la nuque; rigidité cadavérique disparue à la mâchoire inférieure.

Rien de notable dans les organes encéphaliques; cœur en position normale, volume normal; orifices cardiaques et appareil vasculaire sains; myocarde avec légères traces de dégénérescence graisseuse. Rien à noter aux gros vaisseaux.

Très fortes adhérences pleurales des deux côtés. Les poumons, de volume à peu près normal, présentent de l'emphysème dans leur bord antérieur. Dans les deux poumons, nombreux nodules tuberculeux, dont la plupart sont en caséification avancée, les uns dans le parenchyme du lobule pulmonaire, les autres autour des bronches de moyen et petit calibre. Les nodules tuberculeux sont plus nombreux au sommet des deux poumons et deviennent moins nombreux vers la base; au voisinage des sommets, conglomération des nodules voisins formant des tubercules plus gros, caséifiés. On observe quelques cavernes dont la plus grande n'atteint pas le volume d'une noix. Tout autour des gros et des petits nodules tuberculeux hyperémie manifeste, et lésions de bronchite et de péribronchite catarrhale. Le parenchyme pulmonaire a une consistance plus grande que la normale et est autrement facile à déchirer. Sous le hile du poumon, on trouve des ganglions lymphatiques caséifiés. Dans les grosses bronches, la trachée, le larynx, signes d'inflammation catarrhale intense.

Dans la cavité intestinale, environ un litre de liquide citrin trouble. Le diaphragme est à droite à hauteur de la 4e côte, à gauche du 4e espace intercostal.

Entre les viscères abdominaux existent des adhérences nombreuses et étendues, surtout entre les diverses anses intestinales, qui en certains points sont complètement entourées de masses néoformées; çà et là transparaissent à travers le péritoine des taches rouge foncé. Dans les fosses iliaques, on note une exsudation fibrineuse de date assez récente, plus abondante que dans le reste de la cavité.

Le foie ne déborde pas les fausses côtes; un peu augmenté de volume, il présente un certain degré de dégénérescence graisseuse; la capsule de Glisson épaisse présente de nombreux débris de fausses membranes déchirées. Les grosses voies biliaires sont complètement libres.

Les reins sont pâles, anémiés.

La rate, enfouie dans de nombreuses adhérences l'unissant aux organes voisins, ne montre rien d'anormal à l'examen macroscopique.

L'estomac est un peu dilaté : la grande courbure descend au-dessous de l'ombilic; le viscère est réuni aux anses grêles par de nombreuses adhérences, dont quelques-unes sont assez fortes pour nécessiter l'emploi du scalpel.

Il existe un certain degré de sténose pylorique; l'anneau pylorique admet à peine le bout du petit doigt.

La muqueuse stomacale, ardoisée, est recouverte d'un mucus épais, grisâtre et adhérent. A sa surface existent 4 grandes ulcérations, qui présentent la forme, la situation et les caractères suivants.

Une première ulcération, la plus grande de toutes, occupe la partie inférieure de l'anneau pylorique (correspondant à la grande courbure). Elle s'étend en avant et en arrière, de façon à ne laisser libres que 2 centimètres de la circonférence correspondant au bord supérieur. L'ensemble de l'ulcère représente une poche, du volume environ d'un œuf de colombe, ouverte dans la lumière pylorique par un orifice irrégulier en forme de boutonnière dont le grand axe mesurant environ 3 cm. 5 est parallèle à la grande courbure de l'estomac. Les bords sont saillants, irréguliers, découpés, de couleur gris jaunâtre; ils sont entourés d'une zone de tissu infiltré, résistant, et sont en certains points comme minés par l'ulcération qui s'étend au-dessous d'eux. Le fond, irrégulier, de couleur rouge sombre sale, avec des stries, et un pointillé grisâtre ou gris jaunâtre, repose sur un tissu infiltré. Vis-à-vis la partie antérieure, existe une forte adhérence, avec une anse intestinale; l'ulcère a détruit à ce niveau toutes les parois de l'estomac et se creuse dans la paroi intestinale sans pour cela arriver à établir une vraie communication entre l'intestin et la cavité stomacale. Tous les environs de l'ulcère sont tuméfiés, et les ganglions lymphatiques pyloriques sont fortement augmentés de volume; quelques-uns présentent au centre une caséification commençante.

Sur la paroi antérieure de l'estomac, à 1 cm. 5 de l'anneau pylorique, et pas à plus de 2 centimètres de la petite courbure, existe une seconde ulcération, de forme régulièrement ovalaire; son grand diamètre d'environ 3 cm. 5 est exactement perpendiculaire à la petite courbure; son diamètre minimum est de 2 centimètres. Les bords sont surélevés, irrégulièrement frangés, de couleur gris sale; le fond, très irrégulier, légèrement creusé en cône, est rouge brunâtre, strié et pointillé de jaune; le sommet du cône est un peu excentrique, de forme ovalaire avec un diamètre maximum de 8 millimètres environ, dépasse l'épaisseur des parois de l'estomac et intéresse une anse intestinale soudée à la paroi gastrique, sans établir cependant de fistule gastro-intestinale. La paroi et le fond de cette portion de l'ulcère sont de couleur brun noirâtre intense. Le reste du fond de l'ulcère ne dépasse pas la sous-muqueuse et repose sur un tissu légèrement épaissi.

Toujours sur la paroi antérieure de l'estomac, à 3 centimètres de cette seconde ulcération, à 2 cm. 5 de la petite courbure, existe une troisième ulcération régulièrement arrondie, de 1 cm. 5 de diamètre, qui présente les mêmes caractères : le centre de l'ulcération atteint la sous-muqueuse,

mais n'arrive pas à la séreuse qui à ce niveau est cependant notablement épaissie.

Enfin sur la paroi postérieure de l'estomac, tout près de la grande courbure, au point où celle-ci modifie son rayon pour constituer le grand cul-de-sac de l'estomac, se trouve une quatrième ulcération, de forme presque parfaitement circulaire, de plus de 2 centimètres de diamètre, à bords surélevés, irrégulièrement découpés, de couleur gris jaunâtre, à fond sombre, ne dépassant pas les limites de la muqueuse et reposant sur un tissu fortement infiltré : au milieu se trouve une sorte d'orifice irrégulièment ovoïde de 1 centimètre de diamètre au maximum, menant dans une cavité qui se creuse perpendiculairement dans les parois gastriques sans aller jusqu'à perforation du côté de la séreuse; à ce niveau on observe un gros épaississement, proéminant comme un tubercule superficiel.

Çà et là, sur le reste de la muqueuse gastrique, on note 4 ou 5 autres ulcérations du volume d'une lentille ou d'un petit pois, arrondies, à bords élevés, plus ou moins déchiquetés, à fond légèrement concave.

En outre, sur toute l'étendue de la muqueuse gastrique, on observe de petites ulcérations, à peine grandes comme une tête d'épingle, non surélevées sur les tissus voisins, de forme plus ou moins circulaire, à bords nets, comme taillées à l'emporte-pièce, à fond excavé comme un cratère.

Le long de la petite courbure de l'estomac se montrent de nombreux ganglions lymphatiques tuméfiés et en voie de dégénérescence caséeuse au centre.

Dans tout le reste du canal digestif, à l'exception du duodénum et de la première partie du jéjunum, on observe de nombreuses ulcérations, dont quelques-unes annulaires ayant tous les caractères classiques des ulcérations tuberculeuses de l'intestin.

Les ganglions mésentériques sont modérément tuméfiés, quelques-uns caséifiés.

Rien à noter dans l'appareil génito-urinaire.

Voici en deux mots les résultats de l'examen microscopique.

Nous avons retranché tout ce qui ne se rapporte pas à l'ulcération pylorique. Au niveau des points où la paroi gastrique ne présente pas d'ulcérations, l'épithélium est presque complètement détruit. C'est là certainement une altération cadavérique. Dans la muqueuse le stroma interglandulaire est richement infiltré de petites cellules qui, en certains points, s'accumulent en foyers de grandeur et de formes variables, surtout arrondis, entre les culs-de-sac des glandes : dans ceux-ci l'épithélium est en grande partie desquamé, et là où l'infiltration est très considérable, on ne trouve plus trace des éléments glandulaires. L'infiltration s'étend de même, quoique à un moindre degré, dans la muscularis mucosæ et dans la sous-muqueuse, dans laquelle elle est surtout marquée autour des vaisseaux veineux qui sont dilatés et turgides, tous signes en somme d'une inflammation chronique de l'estomac.

L'examen de l'ulcération la plus étendue montre que la muqueuse voisine est encore plus abondamment infiltrée : des nodules arrondis, à

centre présentant la dégénérescence caséeuse, sont nombreux au contact de la muscularis mucosæ; autour de ces tubercules les vaisseaux sont dilatés et pleins de sang. Les glandes sont d'autant plus altérées qu'elles sont plus voisines de l'ulcère, et au niveau des bords c'est à peine si on distingue des culs-de-sac glandulaires.

L'infiltration, outre la muqueuse, envahit la musculeuse propre et la sous-muqueuse, d'autant plus abondante qu'on s'approche davantage de l'ulcère. C'est uniquement à elle qu'est due la surélévation des bords. Sur la partie interne des bords, elle dégénère en un détritus granuleux; au milieu, nodules à centre caséeux comme plus haut.

Le fond de l'ulcère est formé par la musculaire de l'estomac recouverte d'une couche de détritus granuleux, dans toute son étendue, sauf en un point assez limité dans lequel le processus ulcératif a détruit même la musculaire, creusant perpendiculairement à travers elle pour atteindre la séreuse. Les altérations de celles-ci sont variables suivant l'ulcération : dans un cas (nous l'avons déjà noté à l'examen macroscopique), l'ulcération a détruit complètement cette tunique pour creuser dans les organes voisins soudés à l'estomac. Dans ce cas, à l'examen microscopique, le centre de l'ulcération est formé par un pertuis de largeur variable et irrégulier : la séreuse sur les bords présente des altérations similaires de celles décrites pour des ulcérations non perforantes. Dans ce cas, la séreuse est très fortement épaissie par un tissu connectif compact et pauvre en vaisseaux; la partie en regard du fond de l'ulcère s'infiltre peu à peu de leucocytes et au centre s'organisent des nodules à centre caséeux. Ceux-ci présentent des dimensions plus grandes qu'en n'importe quel autre point.

Obs. III. — Mathieu et Rémond, 1890. *Tuberculose pylorique avec fistule gastroduodénale.*

Homme, vingt-quatre ans, sans antécédents personnels ou héréditaires. Ce malade, considérablement amaigri, se plaint de vomir, depuis trois mois et demi, tout ce qu'il mange; en même temps, vives souffrances au creux de l'estomac. Les vomissements ont en général lieu deux heures après les repas, et quelquefois le matin au réveil. Ils se composent de matières noires, couleur de suie, mélangés tantôt aux aliments récemment ingérés, tantôt à des fragments qui ont séjourné plusieurs jours dans l'estomac.

Clapotage manifeste, sans qu'on sente de tumeur appréciable. La limite inférieure de l'estomac semble située à 4 travers de doigt au-dessous de l'ombilic.

Le malade éprouve fréquemment, dans les mollets et dans les muscles de l'avant-bras, des crampes douloureuses, se produisant surtout après les vomissements.

Les autres organes abdominaux sont sains. Au sommet pulmonaire gauche en avant, inspiration rude et expiration saccadée. Au sommet droit dans la fosse sus-épineuse, quelques craquements disséminés.

Le lavage de l'estomac, pratiqué dans un but diagnostique et thérapeutique, ramène environ 2 litres et demi d'un liquide noirâtre, d'odeur

infecte, mélangé de sang, de mucus et de débris alimentaires putréfiés. La réaction de ce liquide est alcaline.

On diagnostique rétrécissement néoplasique du pylore.

Traitement : lavage régulier tous les matins, un repas de poudre de viande alcalinisée, régime lacté.

Le malade sort très amélioré au point de vue gastrique, après séjour du 2 juin au 25 août. Il a engraissé, mais il tousse beaucoup; il commence à cracher ; parfois sueurs nocturnes.

Second séjour le 18 septembre. L'estomac n'est plus douloureux, ni spontanément, ni après les repas; plus de vomissement. Toux fréquente, expectoration abondante, température atteignant 38,5 et 39. Amaigrissement considérable.

Le malade succombe aux progrès rapides de sa tuberculose pulmonaire le 23 novembre 1890.

Autopsie.

Tuberculose pulmonaire banale. Pas de tuberculose intestinale. Estomac. Dilatation marquée; épaisseur de la paroi normale. La muqueuse lisse, pâle, est peu injectée. Le pylore rétréci laisse passer difficilement l'index.

Au niveau de la valvule pylorique, la muqueuse noirâtre, épaissie, froncée, se soulève de façon à former deux brides, larges de près de 1 centimètre, au-dessous desquelles deux fistules permettent d'arriver au delà de la valvule dans le duodénum. On introduit facilement une tige de bois du volume d'une allumette dans chacune de ces fistules.

La paroi du pylore est épaissie dans sa totalité. On trouve au voisinage quelques petits ganglions indurés, du volume d'un pois à celui d'une noisette, dans lesquels on peut colorer deux bacilles tuberculeux.

La séreuse ne présente ni granulations, ni lymphangite, ni exsudat inflammatoire.

En incisant la muqueuse au niveau des fistules, on constate çà et là quelques granulations.

Au microscope, on trouve, dans la profondeur de la muqueuse, des foyers limités à leur périphérie par des cellules rondes, présentant à leur centre la dégénérescence caséeuse. Dans un de ces foyers, au point où les cellules rondes font place au tissu sain, on colore 3 ou 4 bacilles tuberculeux.

Au niveau des lésions, des glandes gastriques sont manifestement altérées. On trouve des espaces alvéolaires qui ne sont autres que des canaux glandulaires oblitérés, déplacés et devenus kystiques. Au niveau des points qui sont infiltrés de petites cellules, les rapports entre la muqueuse et la muscularis mucosæ sont détruits; d'épais tractus de tissu conjonctif sillonnent par places toute l'épaisseur de la paroi.

Obs. IV. — Beadles, 1892. *Tuberculose de l'estomac et adénopathies caséeuses.*

Femme, cinquante-huit ans, présente des symptômes de tuberculose pulmonaire consécutifs à des bronchites fréquentes. En même temps douleurs stomacales sans caractères, s'accompagnant de vomissements alimentaires.

Autopsie. — Phtisie pulmonaire ulcéreuse chronique. Rien de spécial aux autres organes. L'estomac est très dilaté; on trouve au pylore une ulcération circulaire étendue, dont les bords présentent par places des épaississements où siègent des tubercules.

Ganglions caséeux suppurés s'étendant tout le long de la colonne vertébrale sur sa région antérieure.

Il existe aussi des ganglions dans le creux de l'aisselle.

Obs. V. — Lava, 1893. *Tuberculose primitive de l'estomac. Ulcère de la région pylorique donnant des phénomènes de sténose du pylore. Péritonite par perforation. Mort.*

Homme, vingt-six ans, sans antécédents pathologiques importants, sauf des symptômes digestifs, apparus trois ans auparavant. Début par de l'affaiblissement, des douleurs abdominales et de la diarrhée; pesanteurs stomacales, douleurs épigastriques, vertiges, nausées, vomissements. Peu à peu les vomissements se produisent tous les deux jours, alimentaires, acides, filants et visqueux.

Enfin l'anorexie est complète, la diarrhée continuelle, l'amaigrissement accusé.

Le ventre est volumineux, tendu et douloureux à la palpation; dilatation de l'estomac; pas de sensation de tumeur. Le liquide stomacal contient de l'acide chlorhydrique en quantité, des débris alimentaires mal digérés, un peu d'acide lactique.

Le traitement procure une amélioration passagère; puis l'état local et général s'aggravent (vomissements fréquents, douleurs violentes), la dilatation stomacale augmente beaucoup et l'on sent une masse dure, rénitente, douloureuse dans l'hypocondre droit, vers la ligne médiane.

On diagnostique sténose du pylore, due probablement à un ulcère peptique. Le malade succombe en vingt-quatre heures en présentant des symptômes de péritonite aiguë, causée par la perforation d'un ulcère.

Autopsie. — Ulcère circulaire, situé à la région pylorique, à bords épaissis, découpés, irréguliers et surélevés.

Perforation de la paroi gastrique au niveau du fond de l'ulcère. Péritonite aiguë, diffuse, séro-fibrineuse, avec processus chronique et adhérences anciennes unissant les anses intestinales et l'estomac. Ganglions pyloriques très volumineux et caséeux.

L'examen histologique de l'ulcère montre des lésions caséeuses et des cellules géantes.

Aucune trace de tuberculose dans l'appareil respiratoire ou dans d'autres organes.

Obs. VI. — Orlandi, 1893. *Tuberculose primitive de l'estomac.*

Homme, âgé de vingt-six ans, qui souffre depuis l'âge de quatorze à dix-sept ans d'helminthiase intestinale (probablement ténia). Quelques années après parurent des troubles dyspeptiques d'abord stomacaux, puis intestinaux.

Ces phénomènes s'aggravèrent progressivement, avec un amaigrissement rapide de l'individu, et le menèrent à la mort.

Autopsie. — On trouve, dans la région pylorique, au niveau de la valvule, une ulcération annulaire tout autour de l'orifice pylorique; au voisinage des bords de cet ulcère, la muqueuse avait une coloration rousseâtre. Cette ulcération, avec ses bords taillés à pic et irréguliers, obstrue presque complètement l'orifice. Son fond est bosselé, de couleur gris sombre, parsemé de points blanc jaunâtre. Les ganglions lymphatiques voisins présentent un énorme volume et sont presque complètement caséifiés.

L'examen histologique de l'ulcère démontre l'existence d'une forme de tuberculose pure.

Aucune trace de tuberculose pulmonaire ni des autres ganglions lymphatiques.

L'auteur, remarquant la grande rareté de la tuberculose primitive de la muqueuse gastrique, trouve dans l'histoire du sujet un antécédent morbide qui peut justifier la pullulation sur un sol difficile (étant données les qualités chimiques du suc gastrique) du bacille tuberculeux, c'est-à-dire l'helminthiase et la dyspepsie prolongée qui l'a suivie.

Obs. VII. — Durante, 1894. *Sténose pylorique tuberculeuse.*

Caractéristiques sont les sténoses par tuberculose, qui méritent toute notre attention, parce que la littérature sur ce sujet est très limitée.

Chez une opérée, j'ai rencontré le pylore et le duodénum dans un tiers de sa première portion, volumineux, épaissis et succulents, ayant tout à fait la forme et le volume d'une grosse banane. Le péritoine de la région était altéré et hyperémié. Des exsudats récents et anciens avaient rendu le pylore et le duodénum solidement adhérents aux organes voisins.

L'épaisseur des tissus mesurait un maximum d'environ un centimètre. La tranche avait une couleur gris roussâtre, sillonné à courts intervalles et irrégulièrement de stries de tissu perlé, blanchâtre, qui se confondent d'un côté avec une couche de tissu fibro-tendineux; la couche interne est formée d'un tissu pâle, friable, s'effritant sous un simple attouchement de tampon.

Le diamètre de la lumière du pylore et du duodénum, dans la partie la plus étroite, permettait à peine d'introduire une plume d'oie; et il était impossible de trouver trace des couches anatomiques de la paroi gastrique.

Même macroscopiquement, le diagnostic de sténose tuberculeuse n'était pas douteux. Il fut confirmé par l'examen histologique des débris enlevés par raclage.

Obs. VIII. — Durante, 1894. *Sténose pylorique tuberculeuse.*

J'ai pu formuler ce même diagnostic dans un second cas, mais n'ai pu l'affirmer lors de la première intervention, ayant été contraint de faire la gastro-entérostomie, au lieu de la pyloroplastie, pour une tumeur envahissant le pylore et les deux tiers de la première portion du duodénum.

Dans une seconde tentative chirurgicale, faite un mois après pour réapparition des phénomènes de sténose, je trouvai le péritoine semé de tubercules miliaires.

J'enlevai un fragment de la tumeur et l'examen microscopique y montra des tubercules.

Obs. IX. — Margarucci, 1898. *Sténose tuberculeuse du pylore; sténoses multiples de l'intestin.*

César C., âgé de soixante-cinq ans, mécanicien. Dès sa plus tendre enfance, il fut d'une santé précaire; aussi n'abusa-t-il jamais de l'alcool, du tabac ni de festins; a une sœur souffrant de l'estomac. Fut atteint de fièvre palustre et de syphilis.

La maladie remonte à quinze ans plus tôt. Un jour, sans cause apparente, il se mit à vomir après le repas; et ce vomissement sans douleur et sans autre malaise se répéta de temps en temps. Pendant six ans de suite, le malade continua à vomir cinq ou six fois par jour, quelquefois aussitôt après l'ingestion des aliments, plus souvent plusieurs heures après; il eut alors un répit de cinq mois, pendant lesquels les digestions furent simplement laborieuses. Puis les troubles réapparurent. Les trois années suivantes se passèrent dans des alternatives de mieux et des rechutes. Bientôt aux vomissements s'ajoutèrent des douleurs très vives dans la région épigastrique. Les vomissements prirent alors l'aspect de marc de café. L'amaigrissement se fit rapide et six mois après le malade ne tolérait plus d'aliment solide; dans les derniers temps, les liquides eux-mêmes déterminaient des douleurs très vives et le malade provoquait le vomissement pour se soulager. Jamais de fièvre, pas de toux. Constipation opiniâtre; puis se manifeste une diarrhée qui en ces derniers quinze jours devint profuse (5 à 20 selles dans les 24 heures); les matières ressemblent à un limon bourbeux et ont l'apparence de selles d'enfant. Affaiblissement extrême.

L'examen objectif montre : ventre rétracté, sans apparence de tuméfaction; le péristaltisme intestinal est marqué, dans un sens légèrement oblique de gauche à droite.

Pas d'œdème de la paroi; les muscles droits sont fortement contractés. Absence d'ascite libre; pas de parties météorisées; aucune induration. L'appendice xiphoïde est très saillant sur la ligne médiane; on sent une zone profonde très sensible à la pression, à surface inégale et très résistante, de limites indistinctes, peu mobile avec les mouvements de la respiration. Zone stomacale agrandie ainsi que la matité splénique. Rien dans les autres organes.

Examen fonctionnel de l'estomac. Le repas d'épreuve démontre la présence d'acide chlorhydrique libre; la coloration disparaît à la cinquième dilution. Absence d'acide lactique; mucus très abondant.

L'épreuve de la motilité révèle le passage dans l'urine de l'acide salicylurique après une heure et demie.

L'iodure de potassium, administré pour mesurer l'absorption stoma-

cale, montre qu'elle est lente, puisqu'il ne passe dans la salive qu'après 37 minutes.

Examen des fèces. Les fèces sont représentées par un liquide jaune verdâtre, dans lequel sont suspendues des parcelles, provenant des aliments solides, soit isolées en petites masses informes, soit associées en petits cylindres vermiformes; de plus, abondante quantité de mucus strié de sang. La réaction est légèrement acide.

Abandonnées dans un récipient, elles se séparent en une couche supérieure, spumeus, blanchâtre, et une inférieure plus épaisse.

Mélangées à de l'eau distillée, elles laissent déposer de petits fragments qu'un examen microscopique montre être des détritus alimentaires amorphes, des fibres végétales (absence de fibres musculaires), des corpuscules de graisse, des grumeaux et des filaments de mucus, des globules blancs et des globules rouges.

Nombreux microbes, nombreuses cellules cylindriques de l'intestin, et quelques cellules plates de la région anale.

Dans l'urine, seulement 1 p. 1000 d'albumine; absence d'autres composés chimiques ou morphologiques anormaux.

Examen général. Amaigrissement extrême, pouls faible, souffle anémique au cœur.

Diagnostic : sténose pylorique.

31 novembre. — Gastro-entérostomie antérieure et entéroplastie.

Laparotomie médiane sus-ombilicale; l'estomac découvert, on trouve le pylore adhérent à la colonne vertébrale. Ne pouvant pas le mobiliser, on fait la gastro-entérostomie précolique avec une anse du jéjunum. L'exploration du paquet intestinal montre sur une anse grêle deux rétrécissements annulaires assez éloignés l'un de l'autre. On fait sur eux une entéroplastie à la manière d'Heinecke-Mickulicz pour le rétrécissement du pylore; on ne peut pas, vu l'état du sujet, prolonger la chloroformisation pour examiner tout le reste du paquet intestinal.

Le soir, pouls 78, température 36°,7, respiration 25. Quelques vomissements muqueux striés de sang.

A 10 heures 30, après un frisson court mais intense, la température monte à 40, pouls 125, respiration 27. Injections excitantes.

1re décembre, température 38°,8, pouls 120, respiration 28. État général moins bon; diarrhée profuse, vomissements.

Excitants diffusibles par la bouche et par injections hypodermiques; injections de sérum.

Soir, température 37°,9, pouls 140, respiration 26.

2 décembre au matin, température 37°,7, pouls 120, respiration 40.

Mort dans le collapsus.

Autopsie. — Pas de traces de péritonite; les sutures de la gastro-entérostomie et de l'entéroplastie sont parfaites. L'anse sur laquelle siège la gastro-entérostomie est distante du pylore de 37 centimètres, et dans l'intervalle existaient deux rétrécissements annulaires qui présentaient les caractères macroscopiques des rétrécissements tuberculeux; les deux autres

rétrécissements rencontrés à l'opération siégeaient sur la partie terminale de l'iléon. Rien au côlon.

La sténose mise sur le compte du pylore est due en réalité à une infiltration diffuse et à une rétraction de la première portion du duodénum, qui s'étend jusqu'au niveau du pylore. A la surface de la muqueuse de cette partie, comme au niveau des rétrécissements plus bas situés sur l'intestin, existaient des ulcérations, qui rappelaient les ulcérations tuberculeuses; l'examen microscopique confirma le diagnostic.

Dans les deux points sténosés qui furent traités par l'entéroplastie, on trouve du tissu fibreux cicatriciel en abondance.

Organes anémiés. Hypertrophie chronique de la rate; gros reins blancs.

Au poumon, catarrhe chronique des bronches; sommets normaux; pas d'adhérences pleurales.

Obs. X. — Leven, 1901. *Gastrectasie due à une compression du pylore par des ganglions tuberculeux. Petite fille de neuf ans.*

L'estomac, qui a les dimensions d'un estomac d'adulte, remplissait tout l'abdomen, lorsque l'enfant entra dans le service du prof. Hutinel il y a huit mois.

A cette époque, la cachexie de l'enfant était telle qu'on aurait pu supposer qu'elle succomberait rapidement. Elle s'est améliorée; l'estomac a diminué, tout en restant encore très dilaté.

Une pleurésie putride pour laquelle on fit l'empyème a provoqué la mort de l'enfant.

Cette gastrectasie était due à une sténose très serrée du pylore que comprimait une masse énorme de ganglions sus-pyloriques, tuberculeux, groupés au niveau de l'origine de l'artère gastro-duodénale sur l'artère hépatique. Les ganglions mésentériques étaient aussi tuberculeux.

L'intestin, les plèvres, les poumons ne présentaient aucune trace de tuberculose.

L'enfant était fort peu développée; elle pesait à l'entrée 12 kilogrammes et mesurait 1 m. 06. Au moment de la mort, poids 16 kgr. 400, taille la même.

Elle a eu un seul vomissement pendant tout son séjour à l'hospice.

Obs. XI. — Chevassu [1], 1901. *Sténose du pylore par compression ganglionnaire.*

Ce malade, un Arabe de trente ans, Ahmed ben Khlifi, avait été opéré, il

1. Cette observation doit être la même que celle dont parle M. le professeur Hayem à la fin de son article sur la syphilis stomacale (*Presse médicale*, 18 février 1905, p. 108). — Il ne la donne que comme syphilis probable; et il ne semble d'ailleurs pas connaître l'autopsie. Si la lésion pylorique primitive est syphilitique, la malade n'en avait pas moins à la fin une sténose tuberculeuse d'origine ganglionnaire; et, pour cette raison, il n'y a pas lieu de distraire cette observation de cette étude. On a vu avec quelles restrictions nous avons parlé de la nature tuberculeuse possible de la lésion primitive, qui n'a pas les caractères habituels de la tuberculose du pylore, et qui a guéri seule, sans laisser de trace.

y a trois ans et demi, pour des phénomènes de sténose du pylore. On avait pratiqué une gastro-entérostomie postérieure; la nouvelle bouche stomacale fonctionnait bien; le malade semblait guéri.

Voici ce qu'en dit M. Tuffier à la Société de Chirurgie : « L'augmentation de volume des parois était réelle chez un nègre d'Algérie, que je vous ai présenté ici même. Le pylore et la région pylorique étaient infiltrés d'une sorte de tissu œdémateux, ferme, élastique, ressemblant à première vue à du frai de grenouille. Ce malade était syphilitique; et, si pareille lésion avait été déjà signalée, j'aurais peut-être hasardé l'hypothèse d'une lésion spécifique. Cette tumeur a disparu progressivement, et, quatre mois après l'opération, on ne l'apercevait plus. »

Or, il y a un mois (trois ans et demi après l'intervention), le malade fut pris d'un violent point de côté à droite; il fit un abcès du foie pour lequel il entra à Lariboisière. Refusant toute intervention, il partit et vint à l'Hôtel-Dieu.

L'attention est appelée vers la cavité péritonéale et M. Mauclaire pense un moment à une péritonite tuberculeuse. On fait le diagnostic d'abcès du foie.

Le malade meurt le 26 novembre.

Autopsie. A l'autopsie, on trouva un abcès aréolaire du foie; le lobe droit était transformé en éponge purulente.

Une masse énorme englobait le pylore et la région pancréatico-duodénale. Une dissection rapide a montré qu'elle était constituée de la façon suivante.

Elle commençait dans la région mésentérique et était formée par un ensemble de ganglions hypertrophiés et agglomérés. Elle atteignait le duodénum, appliquait sa 3e portion contre la colonne vertébrale, et se confondait au niveau du pancréas en un énorme paquet de ganglions. Il fallut sculpter les ganglions un à un, pour isoler le pancréas et la région pylorique, complètement enfouie dans cette gangue fibro-ganglionnaire. La tête du pancréas semblait normale.

Les vaisseaux du hile, le cholédoque, également comprimés, étaient restés perméables. Mais vers la queue du pancréas il fut impossible d'isoler cet organe des ganglions; il y avait une caverne remplie d'un magma purulent.

L'estomac a été ouvert; on n'a pas trouvé d'ulcération ancienne. La bouche duodénale, située au point déclive, était largement ouverte; allongée dans le sens transversal, elle présentait dans son plus grand diamètre une largeur de 2 centimètres environ.

Le pylore contracté ne laissait pas passer l'extrémité du petit doigt. Une fois ouvert, sa muqueuse s'est présentée avec une coloration normale; ses parois sont souples; elles ne paraissent pas épaisses; la sténose pylorique était une sténose extrinsèque par compression.

A la coupe, tous les ganglions sont transformés en une masse caséeuse; la plupart sont caséeux en totalité; quelques-uns présentent encore une coque ganglionnaire de quelques millimètres d'épaisseur.

La rate était volumineuse, dure, congestionnée; on trouve quelques tubercules crus au sommet du poumon droit, et quelques ganglions bronchiques également caséeux.

En résumé, notre malade était un tuberculeux, autant du moins qu'on peut l'affirmer avant tout examen histologique, avant toute inoculation. La tuberculose s'est particulièrement localisée au niveau des ganglions de la partie moyenne du tube digestif : intestin grêle, duodénum, pancréas, estomac.

L'envahissement par le processus bacillaire des ganglions sous- et rétro-pyloriques semble suffire pour expliquer les accidents de sténose du pylore. Celle-ci était d'ailleurs à la fois pylorique et sous-pylorique; l'intestin était manifestement comprimé par les ganglions au niveau du passage préduodénal du paquet vasculaire mésentérique.

La nature et les causes de l'abcès du foie n'ont pas été complètement élucidées; il n'existait de causes appréciables d'infection hépatique ni dans l'intestin ou l'appendice, ni dans la rate.

La caverne pancréatico-ganglionnaire a été sans doute le point de départ des accidents. Il est possible d'ailleurs que l'infection ait été favorisée par la compression des voies excrétrices de la glande, en même temps que par la compression de ses vaisseaux nutritifs.

Obs. XII. — Mayo Robson, 1902.

La malade, faible jeune fille de dix-neuf ans, avait été vue en 1895. Elle présentait une histoire de vomissements et de douleurs après les repas depuis quatre ans, bien que l'amaigrissement n'eût été réellement prononcé que depuis six mois. Elle était pâle comme une morte et était si maigre que la peau semblait comme collée sur les os. On sentait des ganglions tuberculeux au cou. L'abdomen fut ouvert; l'estomac était fortement dilaté. On trouva le pylore épaissi et couvert de nodules tuberculeux qui étaient parsemés aussi sur l'épiploon et les autres viscères. Un peu de liquide libre fut trouvé dans la cavité péritonéale. Par l'incision du pylore, pratiquée pour faire la pyloroplastie, le doigt entrait dans le duodénum et rencontrait un rétrécissement à un pouce au delà de la bague pylorique; ce rétrécissement était évidemment le résultat d'une ulcération. Le bout du petit doigt pouvait à peine passer à travers. Un dilatateur de Weiss fut introduit pour agrandir la lumière, qui fut assez dilatée, pour que le pouce pût facilement passer à travers.

L'incision pylorique fut alors refermée par des sutures perpendiculaires à l'axe du canal.

Pendant une semaine, les progrès post-opératoires furent satisfaisants; la plaie guérit et les sutures furent enlevées; mais les forces ne revinrent point; la malade s'affaiblit de plus en plus et mourut d'épuisement dans le cours de la deuxième semaine.

D'après mon expérience présente, j'aurais dû faire la gastro-entérostomie et commencer l'alimentation immédiatement; et je crois que le résultat aurait été différent.

Obs. XIII. — Ricard (inédite). *Tumeur pylorique de nature indéterminée; péritonite tuberculeuse ultérieure.*

Jeune fille de vingt à vingt-deux ans, adressée à M. Ricard à Necker par Rendu.

Nos renseignements cliniques sont très restreints. Elle présentait une sténose pylorique nette avec douleurs et vomissements caractéristiques. Elle avait eu des hématémèses peu abondantes; et ses vomissements contenaient fréquemment des matières ressemblant à du marc de café.

On sentait une grosse masse au niveau de la région pylorique. L'estomac était très dilaté.

Le diagnostic clinique était celui d'ulcère de l'estomac avec sténose par périgastrite.

A l'opération (pratiquée en 1889, alors que la chirurgie stomacale était ignorée) on trouve une masse pylorique, volumineuse, irrégulière, adhérente au foie. La masse ne ressemblait pas à un néoplasme pylorique.

La portion qu'on pouvait observer au-dessous du foie était brillante, vernissée, blanchâtre; il ne semblait pas qu'il s'agit d'un ulcère; aucun diagnostic anatomique ne fut fait.

Rien d'appréciable dans le péritoine, pas de tubercule.

On fit une gastro-entérostomie antérieure précôlique.

La malade alla bien au point de vue de la température, mais se mit à vomir en abondance des matières contenant de la bile. Les vomissements ne cessant pas, au bout de quatre jours, on intervient de nouveau et on fait une jéjuno-entérostomie. Les vomissements disparurent et la malade guérit normalement.

Cependant elle ne se remit pas complètement. Elle continua à souffrir, son état général ne se remonta pas. Elle ne quitta pas le service et au bout de dix-huit mois finit par y mourir.

A l'autopsie, qui fut pratiquée par M. Routier, alors chef de service, on trouva une péritonite tuberculeuse, avec une masse caséeuse prévertébrale rétropylorique.

Obs. XIV. — Ricard (inédite). *Périgastrite tuberculeuse et perforations tuberculeuses de l'estomac.*

Le Dr B. souffre de l'estomac depuis deux ans environ. Douleur violente en coup de poignard.

Un jour, douleur beaucoup plus violente avec hématémèse et syncope. Pendant quelques jours, le malade présente des signes de péritonite avec douleurs très violentes, localisées à la région épigastrique.

Bientôt les signes de cette péritonite par perforation de l'estomac disparaissent et le malade ne garde plus qu'une dyspepsie chronique avec douleurs vagues, surtout après les repas.

Mais le rétablissement ne fut qu'incomplet. Au bout d'un an environ, les douleurs s'accentuèrent et se compliquèrent de vomissements. Ceux-ci devinrent bientôt très fréquents, se reproduisant plusieurs fois par jour. L'intolérance gastrique devint bientôt presque absolue. L'amaigrissement

se fit rapide, et une tuméfaction apparut dans la région pylorique. Cette tuméfaction irrégulière était fixe et douloureuse. L'estomac était dilaté.

Après échec de tous les traitements médicaux contre l'élément douleur, qui avait rendu le malade morphinomane, M. Ricard est appelé. Le diagnostic ferme ne fut pas posé; mais, étant donnés les signes de perforation très nets, l'amaigrissement intense sans cachexie, la teneur à peu près normale du suc gastrique en HCl, on pensa à un ulcère en voie de transformation épithéliale. On conclut à une intervention, réclamée par le malade.

Le Dr B. entre dans une maison de santé à Paris le 7 juin 1901.

La laparotomie montre de suite un semis de granulations tuberculeuses, éparses sur la surface de l'intestin et de l'épiploon.

La région pylorique était le siège de brides multiples, reliant l'estomac à la face inférieure du foie.

Les adhérences furent libérées et sectionnées; deux principales reliaient la terminaison de la petite courbure à la face inférieure du foie : l'une étant un cordon plein, étalé sur l'estomac, mais cylindrique au-dessus; l'autre, un peu plus large et ayant la forme d'un sablier, était creuse et remplie de débris pultacés, blanchâtres, ayant creusé légèrement le foie en haut et s'avançant en bas jusqu'à la cavité stomacale. Le nettoyage du clapier pylorique dans lequel se termine le tube creux montra en effet une perforation irrégulière et ancienne de l'estomac. Les bords de cette perforation furent avivés, suturés en masse d'abord, et la ligne de suture fut recouverte assez péniblement par des fils de catgut passés à la Lembert, ramenant par-dessus les débris péritonéaux, recouvrant la surface de l'estomac voisine de l'orifice.

Après cette libération, l'orifice pylorique parut suffisamment perméable, pour que l'indication d'une gastro-entérostomie ne se posât pas.

Une autre lésion de même type siégeait au milieu de la face antérieure de l'estomac, près de la grande courbure. Une épaisse adhérence partait de là pour atteindre la paroi un peu au-dessus et à gauche de l'ombilic. Comme pour l'adhérence gastrohépatique, on trouva au centre des débris pultacés des tubercules caséifiés et ramollis à l'extrémité inférieure; la paroi abdominale était perforée dans ses plans profonds et l'amas tuberculeux arrivait jusqu'au contact du grand droit du côté gauche.

L'extrémité gastrique de cette adhérence, isolée sur l'estomac, offrait la même structure; mais l'amas caséeux central, au lieu de se terminer en une masse unique, se ramifiait en clapier au milieu des tuniques de l'estomac. Tout fut incisé, curetté, réuni.

Les suites opératoires furent bonnes, sans réaction locale ni générale; mais, après une amélioration passagère, et malgré les soins du Dr Matthieu, le malade retombe dans l'état où il était auparavant.

Il continue largement l'usage de la morphine.

Il retourne à R..., à peu près dans l'état dans lequel il en était parti.

Plusieurs mois après, il succombait brusquement à une perforation, s'accompagnant de signes d'hémorragie interne.

Obs. XV. — Ricard (inédite). *Sténose pylorique tuberculeuse avec péritonite tuberculeuse.*

Joséphine, âgée de trente-neuf ans, journalière, entre à Saint-Louis, le 9 octobre 1901.

Elle présente un assez long passé dyspeptique. Depuis bientôt dix ans, elle souffre de l'estomac après les repas. Le maximum est environ trois ou quatre heures après l'ingestion alimentaire.

Il y a huit mois, elle commence à vomir. Les vomissements ont d'abord été très irréguliers et la malade a cru d'abord à de petites indigestions. Puis ils sont devenus plus fréquents, bientôt quotidiens. La malade vomit ce qu'elle a mangé au repas précédent. Elle n'a jamais vomi de sang, ni pur ni altéré, pas de mélæna. Depuis deux mois, les vomissements se sont un peu espacés; mais ils sont plus abondants et ont une odeur infecte : présence d'aliments ingérés plusieurs jours auparavant.

La malade présentait assez souvent de la diarrhée. L'amaigrissement est très intense et la malade a perdu toutes ses forces.

A l'examen, on trouve un estomac distendu, descendant jusqu'à trois travers de doigt au-dessous de l'ombilic. Le clapotage est facilement obtenu.

On sent une tumeur vague dans la région pylorique; mais il est impossible d'en préciser les caractères. Toute la zone épigastrique est sensible à la pression.L'estomac n'a pas été insufflé.

Le lavage est difficile et ramène des débris infects.

Pas de sang dans les lavages.

La malade présente des signes nets d'induration du poumon gauche avec ramollissement et craquements humides.

Il est difficile de préciser le début de sa tuberculose; on ne trouve pas d'hémoptysie. Le diagnostic posé est celui de sténose pylorique.

La laparotomie montre qu'il y a un peu de liquide dans le péritoine, un litre environ.

L'estomac, l'épiploon, l'intestin sont parsemés d'un semis tuberculeux.

Les tubercules sont surtout nombreux au niveau de la tumeur pylorique, sur laquelle ils ont l'aspect de grains de mil presque accolés.

La tumeur pylorique est volumineuse, n'est pas adhérente au foie; mais elle est fortement fixée dans la profondeur à la colonne vertébrale; et il existe une grosse masse englobant le pylore, irrégulière blanc grisâtre, de consistance ferme, un peu inégale en certains points.

On fait une gastro-entérostomie postérieure.

Les suites opératoires sont normales; et la malade sort, très améliorée, trois semaines après son opération. On ne l'a pas revue; mais, par des renseignements puisés à l'adresse indiquée, nous avons appris qu'elle était morte dans l'année, de péritonite tuberculeuse, semble-t-il.

Obs. XVI. — Ricard et Chevrier (inédite). *Sténose pylorique tuberculeuse avec ganglions tuberculeux.*

D. Marie, jeune femme, âgée de vingt-huit ans, entrée à Saint-Louis, le 6 juillet 1903.

Elle a déjà fait un séjour assez prolongé dans le service en avril 1901.

Elle présentait à cette époque une adénopathie suppurée, froide, de l'aisselle gauche, qui fut d'abord incisée et curettée, puis complètement excisée.

La patiente n'est malade que depuis deux mois environ. Depuis quelque temps, elle souffre de pesanteurs d'estomac et de difficulté de digestions, sans douleurs vives.

Au mois de mai, elle a été prise de douleurs assez violentes dans la région épigastrique et dans l'hypocondre droit. Elle aurait présenté quelques jours une température assez élevée. Un médecin appelé l'a mise à un régime un peu sévère et au repos.

Les douleurs n'ont pas cessé et bientôt ont apparu les vomissements. La moindre tentative d'alimentation est suivie de douleurs et de vomissements. Le régime lacté fait cesser pendant deux semaines les vomissements, puis ceux-ci recommencent. Ils surviennent à toute heure de la journée et soulagent beaucoup la malade pour un temps, si bien que celle-ci en arrive à les provoquer en introduisant ses doigts dans sa bouche. Les vomissements sont continuels et l'amaigrissement rapide.

La malade entre à l'hôpital.

Elle continue à vomir chaque jour; les vomissements contiennent du lait caillé et sont très acides; pas traces d'aliments anciens, la malade étant au régime depuis deux mois. Jamais de sang.

Toute la région épigastrique est douloureuse; on sent surtout une tumeur, mal limitée, diffuse, dans l'hypocondre droit, dépassant un peu la ligne médiane et descendant un peu au-dessous de l'ombilic. Cette tumeur est impossible à séparer par la palpation de la masse du foie, dont on ne sent pas nettement le bord antérieur.

Elle descend légèrement pendant la respiration. La percussion révèle de la matité devant la partie supérieure de la tumeur, de la sonorité devant la partie inférieure.

La phonendoscopie permet de délimiter le foie qui est petit; il aurait été augmenté de volume au début, au dire du médecin qui a soigné la malade.

La tumeur semble au phonendoscope se continuer avec l'estomac.

L'estomac est distendu et descend à quatre travers de doigt au-dessous de l'ombilic. Il est impossible d'obtenir des ondulations péristaltiques. L'insufflation en montre bien les limites et permet de constater que la tumeur ne bouge pas par l'insufflation stomacale.

Le lavage de l'estomac n'est pas très difficile à pratiquer et l'eau revient propre au bout de 3 ou 4 litres d'eau. Les premières matières extraites ont une odeur butyreuse intense.

L'examen du reste du tube digestif est négatif.

La malade présente cependant une diarrhée rebelle.

Le foie semble petit. La malade n'a jamais été jaune.

A l'auscultation, on reconnaît des lésions tuberculeuses à la période de caverne à gauche; induration à droite.

L'examen des urines révèle une faible proportion d'urée.

On trouve des ganglions assez volumineux dans les deux aines. La chaîne ganglionnaire se poursuit dans la fosse iliaque droite par une masse volumineuse, qu'on suit jusqu'à la bifurcation de l'aorte sur la colonne lombaire.

M. Ricard pose le diagnostic de sténose pylorique, peut-être de nature tuberculeuse.

A l'opération, on trouve une tumeur pylorique très volumineuse, adhérente au foie qui est petit, et fortement fixée à la colonne vertébrale; derrière le pylore on sent une tumeur volumineuse.

La tumeur est vascularisée et a un aspect inflammatoire. Au-dessous de la grande courbure, près du pylore, on voit de petits ganglions. On en enlève deux; cette biopsie nécessite une hémostase un peu longue, les tissus inflammatoires saignant en nappe et se déchirant sous la pince.

Pas de tubercules sur les organes abdominaux visibles.

On pratique la gastro-entérostomie postérieure par le procédé courant dans le service.

Les *suites* sont simples. La malade ne vomit plus; mais elle souffre toujours.

La température oscille autour de 38 le soir; mais la courbe était la même avant l'intervention.

On enlève les fils le dixième jour.

La malade va bien localement; mais elle n'engraisse pas et les forces ne reviennent pas. Les douleurs existent toujours, plus diffuses.

Au bout de trois semaines environ, la malade vomit une ou deux fois; on attribue ces vomissements à ce qu'elle mange trop avidement.

Les vomissements reviennent de temps en temps. Le 6 août, la malade fait 39° et se plaint de souffrir de tout le ventre. Celui-ci n'est pas ballonné; les droits ne sont pas contracturés; mais il existe une douleur diffuse à la pression.

Les jours suivants, les accidents se calment; mais la malade décline de plus en plus.

La douleur se localise à droite comme avant. A l'examen, on constate que la tumeur, loin de se réduire, semble avoir augmenté de volume.

La malade vomit encore de temps en temps. Le 24 août, elle sort, malgré tout ce qu'on fait pour la retenir.

Elle est morte chez elle, quelques semaines après, avec des douleurs abdominales généralisées.

L'autopsie n'a naturellement pu être faite.

L'examen microscopique des ganglions enlevés montre de petits tubercules jeunes, encore ayant leur structure habituelle. Il confirme donc le diagnostic émis.

BIBLIOGRAPHIE

Arloing, *Des ulcérations tuberculeuses de l'estomac*, thèse de Lyon, 1902.
Balthasard et Roux, *Soc. de Biologie*, 1827.
Balzer, Observation Talamon, *Bull. Soc. anat.*, 1878, et *Prog. méd.*, 1879, p. 86.
Barbacci, Une forme rare de tuberculose de l'estomac, *La Sperimentale*, 1890,

p. 475. — Un nuovo caso di tuberculosi gastrica, *Lo Sperimentale*, 1892, p. 249.
Baumgarten, Cité par Barbacci.
Beadles, *British med. Journ.*, 1892, p. 735.
Benda, Cité par Arloing.
Bencke, *Virchow's Hirch's Jahresbericht*, 1851, p. 260.
Besnier, Perforation d'estomac produite de dehors en dedans par ouverture d'un abcès tuberculeux d'un des ganglions abdominaux, *Bull. Soc. anat.*, 1897, p. 115.
Bignon, Hématémèse mortelle, suite d'une perforation de l'estomac chez un enfant de six ans et demi, *Bull. Soc. anat.*, 1853, p. 211 ; et thèse Paris, 1854.
Birsch-Hirchfeld, *Lehrbuch der pathologischen Anatomie*, 1885, II, p. 531.
Bischoff, Cité par Barbacci.
Bock, *Lehrbuch der pathologishen Anatomie und Diagnostic*, Leipzig, 1849, II, Aufl., p. 112.
Bouveret, *Traité des maladies de l'estomac*, 1893.
Breus, *Wiener med. Wochenschr.*, 1878, p. 11.
Brouardel et Gilbert, *Traité de médecine et thérapeutique*, IV.
Bruch, Cité par Barbacci.
Cadéac et Bournay, Rôle microbicide des sucs digestifs sur le bacille de Koch et contagion par les mat. fécales, *C. R. Soc. Biol.*, 1893, p. 599.
Chapt, Ulcère ancien d'estomac. Péritonite par perf. mort., *Bull. Soc. anat.*, 1892, p. 728.
Chaput, Ulcère d'estomac pris pour cancer, *Bull. Soc. anat.*, 1894, p. 914.
Charcot et Bouchard, *Traité de médecine*, t. III.
Charrin, *Défenses naturelles de l'organisme*, 1878.
Chauffard, *Déterminations gastriques de la fièvre typhoïde*, thèse Paris, 1882.
Chevassu, *Bulletin Soc. anat.*, 1902.
Chiari, Ueber einen Fall von perforation des Magens durch tuberkülosen Lymphdrüsen. *Wien. med. Wochenschr.*, 1878, p. 650.
Coats, On one case of tuberculosis of stomach, *Med. Journ. Glascow*, 1886.
Collinet, Ulcère simple d'estomac, *Bull. Soc. anat.*, 1892, p. 634.
Conheim, *Soc. de méd. int. de Berlin*, 1900; et *Congrès de Paris*, 1900.
Cornil et Dobroklonsky, *C. R. Congrès Tub.*, Paris, 1889.
Cornil et Ranvier, *Histologie pathologique.*
Coyon et Legrost, Revue générale, Des sténoses pyloriques, *Gaz. hôp.*, 1898.
Cruveilhier, *Anatomie pathologique générale*, 1842, t. IV, p. 719.
— Maladies de l'estomac, *Atlas d'Anat. path.*, II, XXXI livraisons.
Cunéo, *Étude sur les lymphatiques de l'estomac dans le cancer*, thèse Paris, 1900. — Art. LYMPHATIQUES in *Traité d'Anatomie*, de Poirier.
Debove et Rémond, *Traité des maladies de l'estomac*, p. 225.
Dieulafoy, *Cliniques de l'Hôtel-Dieu*, t. II.
Dupasquier, Thèse Paris, 1903.
Durand-Fardel, Cité par Arloing.
Durante, Sténose tuberculeuse du pylore, *Il Policlinico*, 1894.
Dürck, *Ergebnisse der pathol. Anat.*, de Lübarch et Ostertay, Wiesbaden, 1897, p. 335.
Einhorn, *Acad. med. New-York*, 1894.
— *Journal of Amer. med. Assoc.*, 1899.
Eppinger, Jahrbleichen tub. Geschw. angebreit miliar Tuberk., *Prag. med. Woch.*, 1881, nos 50-51.
Ewald, Tuberkulose des Magens, *Eulenburg's Realencyclopedie*, 1897, p. 373.
Falk, Ueber des Verhalten von Infections toffen in Verdauungs-Rauch, *Virchow's Arch.*, 1883, p. 144.
Forstér, *Anat. Path.*, Leipzig, 1863, t. II, p. 81.
Fournier et Beaufumé, Présence du bacille de Koch dans l'urine des tuberculeux en l'absence des lésions rénales spécifiques, *Soc. Biol.*, 1902.
Frank (E.), *Deutsche med. Wochensch.*, 1884, n° 20.
Freemann Ward, Tum. syphil. et sténose du pylore, *New-York M. Record*, 1900.

Frerichs, Beiträge zur Lehre von der Tuberkulose, *Habilitations-Schrift, Acad. Marburg*, 1882.
Gaillard, *France médicale*, 1880, p. 361.
Gandy, *La nécrose hémorragique des toxémies et l'ulcère simple*, thèse Paris, 1899.
Garel, *Recherches sur les glandes de la muqueuse intestinale et gastrique des vertébrés*, thèse Lyon, 1879.
Gouget, Sclérose rénale; gastrorragie terminale provenant d'un ulcère gastrique latent, *Bull. Soc. anat.*, 1900, p. 26.
Hanau, Beiträge zur Lehre von der acute Webertuberkulose, *Virchow's Arch.*, t. CVIII, p. 221.
Happel et Blumer, A case of pulmonary tuberkulosis associated with round ulcer of the stomach, *Albany med. Journ.*, 1898.
Hartmann, *Études de chirurgie clinique*, 1903.
Hattute, Ulcère tuberculeux de l'estomac, *Gaz. hop.*, 1874, p. 859.
Hayem, Note sur les variations de la capacité stomacale dans les sténoses pyloriques, *Bull. Soc. méd. des hôp.*, 1897.
Hecker, Ueber Tuberkulose im Rinde und Saüghangralter, *Inaug. dissert. München*, 1894.
Jaboulay, De la gastro-duodénostomie, *Arch. prov. de Chir.*, 1892, p. 551.
Jayle et Thiercelin, Ulcère simple d'estomac, *Bull. Soc. anat.*, 1893, p. 81.
Kennedy Dalziel, 30 cas of gastro-enterostomie for non malignant affections of the stomach, *The Lancet*, 1902, p. 503.
Klebs, *Lehrbuch der pathologischen Anatomie*, t. I, p. 137.
Klein, *Stricker's Handbuch der Lehre von den Geweben*, Leipzig, 1871, t. I, p. 392.
Korth, Cité par Arloing.
Krokiewicz, Ein Beitrag zur Lehre von Magengeschwür, *Wien. klin. Wochenschr.*, 1897, p. 1127; 1898, p. 1101.
Kühl, Ueber Tuberkulose Magengeschwur, *Inaug. dissert.*, *Kiel*, 1889.
Laboulbène, *Nouveaux éléments d'anat. path.*, 2880.
Landerer, Cité par Thaon.
Laubry, Perforation d'ulcère d'estomac, *Bull. Soc. anat.*, 1899, p. 1073.
Lava, *Gaz. méd. de Torino*, 1893.
Lebert, *Traité d'anat. path. générale et spéciale*, 1852, t. II, p. 183.
Lelièvre, *L'ulcère de l'estomac chez les tuberculeux*, thèse Paris, 1882.
Letorey, *Contribution à l'étude des ulcérations tuberculeuses de l'estomac*, thèse Paris, 1895.
Letulle, Ganglions lymphatiques pariétaux de l'estomac, *Soc. anat.*, 1889, p. 1093.
Leven, Gastrectasie due à une compression du pylore par des ganglions tuberculeux, *Soc. anat.*, 1901, p. 114.
Liebmann, Cité par Arloing.
Lorey, *Soc. anat.*, 1874, p. 696.
Louis, *Traité de la phtisie*, 1825, p. 70.
Macé, *Société d'obstétrique*, 1899.
Maïer, Cité par Thaon.
Marfan, *Troubles et lésions gastriques dans la phtisie pulmonaire*, thèse Paris, 1887.
Margarucci, Della tuberculosi intestinale e del suo trattamente chirurgico, *Il Policlinico*, 1898.
Mathieu, *Traité des maladies de l'estomac et de l'intestin.*
Mathieu et Rémond, thèse Letorey.
Mattoli, Cité par Patella.
Maydl, Ueber eine neue Metyhod zur Ausfuhrung der Jejunostomie und Gastroenterostomie, *Wien. med. Wochenchr.*, 1892, p. 697.
Mayo Robson, The radical treatment of chronical intestinal peritonitis, *The Lancet*, 1902, p. 851.
Michaelis, *Soc. de méd. int. de Berlin*, 1897.

Orlandi, Contributo alla conoscenza della tuberculose primitive del sistema digerente, *Gaz. med. di Torino*, 1893, pp. 33-34.
Orth, *Lehrbuch der pathologischen Anatomie*, 1887, t. I, p. 713.
Patella, Della stenosi piloriche nei tuberculosi. *C. R. Congrès contre la tuber.*, Naples, 1901, p. 353.
Paulicki, Tuberkulose des Magens mit Perforation und tödtlicher Peritonitis, *Berl. klin. Wochenschr.*, 1867, t. IV, p. 349.
Philippowitch, Cité par Arloing.
Pitt, *Transac. of the Pathol. Soc. of London*, 1887, p. 107.
Porak et Bernheim, *Répertoire universel de gynécologie et d'obstétrique*, 1891, p. 392.
Pozzi, Ulcérat. tubercul. de l'estomac chez un phtisique, *Bull. Soc. anat.*, 1868, p. 386.
Reichmann, *Berlin klin. Woch.*, 1882, p. 606; 1884, p. 21; 1887, p. 199-221-241.
Reymond, Péritonite localisée à la suite de perforation de l'estomac, *Bull. Soc. anat.*, 1894, p. 84.
Robin, *Les maladies de l'estomac.*
Roger, *De la perforation de l'estomac dans la phtisie*, thèse Paris, 1898.
Rokitansky, *Lehrbuch der pathologischen Anatomie*, 1881, t. III, p. 271.
Rousseff, *Des rapports de la tuberculose intestinale et des altérations stomacales dans la tuberculose pulmonaire*, thèse Genève, 1890.
Schenk, *Grundriss der norm. hist. des Menschen*, 1885, p. 132.
Semmer, Tuberkulose und Perlsucht, *Deuts. Zeits.*, J. Thiermed, 1876, p. 209.
Simmonds, Ueber Tuberkulose des Magens, *Münch. med. Wochensch.*, 1900, p. 7.
Sormani, *Rendiconti der R. Instituto Lomb.*, 1884, fasc. X.
Soubeyran, Ulcère d'estomac, hémorragie foudroyante, *Bull. Soc. anat.*, 1902, p. 151.
Still, Ulcérations tuberculeuses de l'estomac chez l'enfant, *British med. Journ.*, 1899, p. 1092.
Stohr, *Lehrbuch des histologie*, 1888, p. 148.
Strauss et Würtz, Action du suc gastrique sur quelques microbes pathogènes, *Arch. méd. exp.*, 1889, p. 370.
Strauss et Würtz, Contribution à l'étude expérimentale de la tuberculose par ingestion, *Arch. méd. exper.*, 1896, p. 689.
Struppler, *Zeits. für Tuberk. und Neilstäthenwesen*, 1900, pp. 206-311.
Tschistowitch, *Annales de l'Institut Pasteur*, 1889, p. 209.
Teissier, *Des lésions de l'endocarde chez les tuberculeux*, thèse Paris, 1894.
Terrier et Hartmann, *Chirurgie de l'estomac.*
Thaon, Des sténoses pyloriques (Revue générale), *Gaz. hôp.*, 1902.
Thiroloix-Dupasquier, Ulcères gastriques, rétrécissement du pylore, *Bull. Soc. anat.*, 1893, p. 241.
Toldt, *Lehrbuch der Gewebelehre*, 1888, p. 452.
Toussaint, *Recueil de méd. vét.*, 1885, p. 332. — *Acad. des Sciences*, 1880.
Tricomi, Contributo clinico alla gastroenterostomia, *Il Policlinico*, 1900, pp. 319-326.
Tripier, Observation de la thèse Arloing.
Weichselbaum, Cité par Arloing.
Weigert, Ueber Venerituberkulose und ihre Beziehung zur tuberkulosen Blutenfection, *Virchow's Arch.*, t. LXXXVIII.
Wilson Fox, *Maladies de l'estomac*, 1872; — art. Tub. de l'estomac.
Ziegler, *Lehrbuch der allgemeinen pathologischen Anatomie*, 1885, p. 172.

ADDENDUM

Observations retrouvées ou parues depuis août 1904.

Godart-Danhieux (*La Policlinique*, 1901, p. 183). *Tuberculose péritonéale simulant un cancer de l'estomac* (résumée).

Mlle S., trente-cinq ans, début par des troubles stomacaux il y a un an. Présente des troubles nerveux, probablement de nature hystérique, bien que son entourage la dise calme. Aucune lésion organique cardiaque ou pulmonaire. Le premier examen relaté ne dénote aucun signe probant de sténose pylorique; et le diagnostic porté est celui d'état dyspeptique réflexe de l'estomac, peut-être d'origine hystéroneurasthénique.

Trois mois après, le second examen permet de reconnaître une sténose indéniable avec une tumeur ayant à peu près la valeur d'un œuf de poule au niveau de l'antre pylorique. Il y a eu des hématémèses abondantes pendant la période qui a séparé les deux examens.

Après avoir remonté la malade, on pratique la gastro-entérostomie au bout d'un mois. Après laparotomie, sortie d'une quantité assez abondante de liquide ascitique; on trouve dans le ventre une grosse tumeur du volume du poing, constituée par des ganglions tuberculeux adhérents entre eux et comprimant l'estomac au niveau du pylore. Sur la séreuse intestinale voisine, on pouvait voir un semis tuberculeux très net. L'estomac était distendu et paraissait tout à fait sain.

La malade meurt dans la soirée. Pas d'autopsie, et par conséquent aucun examen détaillé ni macroscopique, ni microscopique.

Godart-Danhieux (*La Policlinique*, 1904, p. 481. 1er novembre). *Sténose pylorique due à une péritonite tuberculeuse.*

Émile W., menuisier, trente-sept ans. Malade depuis quatre ans. A souffert d'abord de douleurs gastriques sourdes, puis de crampes; vomissements noirâtres. Signes très nets de sténose avec stase. On sent au niveau du pylore une certaine résistance, sans toutefois qu'il soit possible d'affirmer qu'il y ait tumeur à cet endroit. L'estomac se devine sous l'ombilic à trois travers de doigt. A l'opération, un flot ascitique s'échappe du ventre. Le péritoine se montre parsemé de granulations tuberculeuses. L'épiploon est raccorni, forme un gâteau de matière caséeuse, aplati et assez étendu. Le pylore est obstrué par un anneau d'une épaisseur d'un centimètre au moins. Sur le côlon transverse, on constate un point fortement sténosé également. Sur le jéjunum, quelques points sont rétrécis, mais à un moindre degré.

Après avoir élargi le côlon par une section losangique, gastro-entérostomie. Le malade meurt le 4e jour. Pas d'autopsie.

Ruge (*Über primäre Magentuberkulose* [Beiträge zur Klinik der Tuberculose, Bd III, Heft 3). Analysé in *Centralblatt für Chirurgie*, n° 14, 8 avril 1905.]

Un homme de cinquante ans fut amené à la Clinique médicale de Bonn. Il souffrait de fortes pesanteurs d'estomac, de douleurs, de vomissements, et de diarrhée. Il en souffrait depuis longtemps déjà. Comme on s'aperçut qu'il y avait tumeur, on lui fit la laparotomie, le 27 avril. On trouva de la dilatation de l'estomac et un néoplasme tout près du pylore. Une pyloroplastie apaisa les douleurs; mais elles reparurent graduellement et le patient mourut en juin 1904. Le diagnostic clinique et anatomo-pathologique posé fut : carcinome de l'estomac avec métastase étendue dans les côtes, les gan-

glions lymphatiques, le péritoine, la plèvre. Mais l'examen microscopique montre que toutes ces lésions étaient de nature tuberculeuse; les poumons étaient indemnes de tuberculose. Il semblait que tout vînt de l'estomac. La texture et la structure histologique de la masse tuberculeuse était celle d'amas de ganglions tuberculeux. On pensa que l'infection provenait d'absorption de lait, tiré d'une vache atteinte de tuberculose.

Obs. Alessandri (Académie de médecine de Rome, 26 février 1905; in *Presse médicale*, 3 juin 1905, p. 350).

Alessandri présente une jeune femme de vingt et un ans, qui, sans antécédents morbides dignes d'être relevés, était atteinte de troubles gastriques graves, caractérisés par des douleurs après les repas, des éructations, et des vomissements. Il existait de la stase gastrique, et des modifications du suc gastrique caractérisées par de l'anachlorhydrie. La palpation permettait de reconnaître à la région épigastrique l'existence d'une tumeur mobile et douloureuse, appartenant indiscutablement à l'estomac. Le diagnostic de sténose du pylore s'imposait; et l'intervention fit reconnaître l'existence d'une masse qui fut réséquée (gastro-duodénostomie par le procédé de Kocher). Guérison sans incidents. L'examen macro- et microscopique de la pièce que Vo Alessandri présente, en même temps que sa malade, a permis d'en déterminer la nature tuberculeuse.

Communication Poncet et Leriche (Académie de médecine, 30 mai 1905), sur la Tuberculose inflammatoire.

« La tuberculose de l'estomac est une affection rare, dont il existerait deux formes : l'une hypertrophique et l'autre ulcéreuse. Nous pensons qu'à côté de ces deux formes il faut admettre une forme fibreuse d'emblée, lésion créée de toute pièce par la tuberculose inflammatoire. Dans ce groupe viendront se ranger ces cas de sclérose diffuse, qui constituent aujourd'hui une catégorie mal définie, rentrant plus ou moins dans le cadre de la linite plastique. A côté de ces dégénérescences fibroïdes prendront place ces scléroses limitées au pylore, qui en rétrécissent le calibre et donnent lieu à des sténoses plus ou moins serrées, que l'on s'efforce de rattacher à la cicatrisation d'un ulcère, parfois bien hypothétique.

« Ces lésions de tuberculose inflammatoire sont du type scléreux pur; et il est impossible d'y mettre en évidence des éléments spéciaux caractéristiques de la tuberculose causale. »

Cette communication, postérieure à la publication de la première partie de notre article, en appuie certaines conclusions. Elle étend beaucoup le cadre de la tuberculose pylorique, beaucoup plus que nous n'avons osé le faire, car tout ce qu'elle ajoute au cadre que nous avons tracé n'est pas susceptible de vérification.

Elle consacre la théorie de Patella, que nous avons donnée sans nous y rattacher.

DE L'AMPUTATION ABDOMINO-PÉRINÉALE
DU RECTUM CANCÉREUX

PAR MM. LES DOCTEURS

P. GOULLIOUD et **G. FAÏSSE**

Chirurgien en chef de l'Hôpital St-Joseph, de Lyon.

Interne de l'Hôpital St-Joseph de Lyon.

(*Suite et fin* [1]).

Obs. VII. — *Cancer du rectum. Amputation abdomino-périnéale. Guérison.* Mme G..., trente-quatre ans, d'un petit village de l'Ain, entre à l'hôpital Saint-Joseph le 11 avril 1904, pour des douleurs rectales.

Cette femme n'a aucun antécédent héréditaire ou personnel. Elle fait remonter le début de sa maladie au mois de septembre 1903. Elle s'aperçut un jour que ses selles étaient sanglantes; mais, avant cette époque, elle n'avait rien remarqué d'anormal; elle allait à la selle très régulièrement, n'avait jamais de diarrhée.

Depuis le mois de septembre, les selles ont continué à être sanglantes; il y a par moments des périodes de diarrhée et de constipation; mais, d'une manière générale, c'est la constipation qui prédomine.

Enfin, depuis un mois environ, des douleurs très vives se sont montrées; elles siègent à l'anus et s'irradient dans les reins, avec épreintes et faux besoins. La malade est obligée d'aller à la selle au moins 10 fois par jour; et, chaque fois, elle rend, au milieu d'efforts très pénibles, soit un peu de sang, soit des débris fétides.

Mauvais état général. Amaigrissement considérable. Perte de l'appétit.

Toucher rectal. — Tumeur ulcéreuse du rectum, circonscrivant les 3/4 de la circonférence. Le doigt arrive à dépasser la limite supérieure; la limite inférieure siège à 3 ou 4 centimètres au-dessus de l'anus. En arrière, la tumeur est fixe, par adhérence probable au sacrum ou tout au moins aux parties fibreuses environnantes. Par contre, elle semble bien indépendante, en avant, de l'utérus et du vagin.

15 avril 1904. Opération. Amputation totale du rectum par voie abdomino-périnéale. 1er temps abdominal. — Incision ombilico-pubienne et incision iliaque gauche. Par cette dernière, on fait passer l'S iliaque, qui est sectionnée transversalement; le bout inférieur est fermé par un double plan de sutures.

1. Voir le numéro de juin 1905.

L'intestin est alors libéré de son méso, que l'on sectionne entre deux rangées de pinces, puis de ligatures. On ne fait pas la ligature des hypogastriques.

Une mèche de gaze iodoformée est placée dans le petit bassin, au-dessus de l'S iliaque exclue. Fermeture de la paroi abdominale par un seul plan.

Ce temps abdominal est terminé par la confection de l'anus iliaque : 7 points séro-séreux; 2 points musculo-séreux; quelques points muco-cutanés.

2° *temps périnéal.* — Anus fermé par une pince de Kocher. Incision de Lisfranc. En avant, le rectum se laisse bien décoller du vagin. En arrière et sur les côtés, cette manœuvre est moins facile, à cause de fortes adhérences de la tumeur. On ne trouve pas de plan de clivage. Aussi est-on obligé de faire de nombreuses sections, en rasant le plus possible le sacrum. L'hémorragie à ce moment est très abondante (les hypogastriques n'ont pas été liées). Aussi, après l'extirpation du rectum, on laisse quelques pinces à demeure et on tamponne fortement avec une grosse éponge et des mèches de gaze iodoformée.

Sonde à demeure.

Durée de l'opération = deux heures.

La malade est assez affaiblie, malgré le sérum.

Examen de la pièce. — L'intestin réséqué mesure 38 centimètres de longueur.

La tumeur siège à 6 centimètres au-dessus de l'anus; elle est surtout développée en arrière et sur les côtés. Elle est nettement circulaire, grosse comme une pièce de 5 francs (diamètre = 6 centimètres). Elle est bourgeonnante et circonscrite par un rebord saillant.

Sur la face externe du rectum, au même niveau que la tumeur, on sent une masse très épaisse, adhérente à la paroi intestinale. La section montre un énorme ganglion. D'autres ganglions, mais moins importants, sont répandus dans le tissu cellulaire.

Un filet nerveux important a été entraîné avec la tumeur. Il mesure 25 centimètres de longueur; il appartient probablement au plexus sacré.

Examen histologique. — Il s'agit d'un cancer; infiltration épithéliale, s'enfonçant profondément dans la tunique musculaire. Les cellules épithéliales métatypiques sont cylindriques; elles forment des travées pleines, ou des tubes, ou des alvéoles.

Suites opératoires. — Les suites opératoires immédiates ont été pénibles. La malade a eu pendant six jours des vomissements très abondants, d'abord bilieux, puis fécaloïdes. L'anus iliaque ne laissait passer aucune matière, si bien que l'on crut un moment qu'il y avait de l'obstruction intestinale. Enfin, le cinquième jour, l'anus se mit à fonctionner et donna issue à une grande quantité de matières; il y eut encore des vomissements le lendemain. Puis ils disparurent complètement; et, depuis ce moment, la malade va bien; la cicatrisation de la plaie périnéale s'est poursuivie dans les délais normaux.

L'état général est bon.

Cette malade avait donc, comme la précédente, un cancer de l'ampoule rectale, également sténosant, mais moins avancé. L'opération s'exécuta facilement; mais nous eûmes quelques inquiétudes pendant les premiers jours; la malade avait, en effet, des signes d'obstruction intestinale. Mais, heureusement, tout se dissipa bientôt et la malade est actuellement guérie.

L'intérêt de la pièce est surtout dans la présence, dans le tissu cellulaire périrectal, de nombreux ganglions, notamment d'un, au niveau duquel le cancer a rompu la coque ganglionnaire et créé déjà un noyau cancéreux secondaire.

Obs: VIII. — *Diagnostic et résumé : Cancer du rectum chez un homme. Amputation abdomino-périnéale avec ligature des hypogastriques. Mort. A l'autopsie, adhérence et coudure d'une anse grêle.*

A. M..., ébéniste à Saint-Julien-en-Vercors, quarante-six ans, entré à l'hôpital Saint-Joseph le 26 mai 1904 pour un néoplasme du rectum.

Aucune maladie antérieure; ni blennorragie, ni syphilis. Pas d'alcoolisme.

Après avoir constaté pendant quelques mois des filets de sang dans ses selles, le malade a commencé à souffrir au mois d'octobre 1906. En même temps, il constata un peu de tuméfaction de la marge de l'anus et la présence dans le rectum de petites saillies, qu'il pensa être des hémorroïdes internes. Depuis, l'état s'est aggravé progressivement : souffrances, faux besoins fréquents, sang dans les selles, constipation habituelle, matières déformées, amaigrissement appréciable.

A l'examen de l'anus, on constate une tuméfaction hémorroïdaire, qui s'étend sur tout le bord droit.

Au toucher rectal, et à 3 ou 4 centimètres au-dessus de l'anus, on trouve une large plaque indurée, végétante sur les bords, embrassant la paroi postérieure et les deux parois latérales du rectum. Le doigt, en avant, trouve un sillon vertical, où la muqueuse est saine. Il s'agit donc d'un cancer, né sur la paroi postérieure de l'ampoule, mais dont on n'atteint pas les limites supérieures. Il existe une certaine mobilité en masse de la tumeur.

Le malade, qui prétend avoir maigri, est encore doué d'un fort embonpoint.

Ni sucre, ni albumine.

Opération le 1er juin 1904. — Anesthésie au Billroth (120 grammes), sans incident.

Temps abdominal. — On fait d'abord une grande incision abdominale médiane, qui ne montre pas de contre-indication opératoire, ni ascite, ni noyaux de généralisation; puis une incision petite, dans la fosse iliaque gauche.

A travers cette dernière incision, on attire au dehors l'S iliaque; on la sectionne entre deux pinces longues de Kocher, en ménageant avec soin une branche artérielle qui va au bout supérieur. Ce bout supérieur, coiffé

d'une compresse, est récliné dans l'angle de la plaie. Le bout inférieur est fermé par un double surjet à la soie et rentré dans le ventre.

On revient à l'incision médiane; par celle-ci, on isole l'anse oméga, en liant l'artère hémorroïdale supérieure, puis une série de pédicules, plus ou moins vasculaires, soit du côté du méso, soit du côté de l'intestin isolé.

En dédoublant le méso de l'anse oméga en dehors, on arrive sur les artères iliaques primitives, puis, en suivant celles-ci, sur la bifurcation des iliaques externe et interne. Cette dernière est comme cachée sous l'iliaque externe; et, soit à cause de l'embonpoint du malade, soit à cause de cette disposition, cette ligature est beaucoup plus difficile que d'habitude. La graisse empêche de voir les uretères, à l'inverse de ce qui se passe ordinairement.

Par contre le cul-de-sac péritonéal vésico-rectal est moins profond que le Douglas chez la femme et il est assez facile de sectionner le péritoine en avant du rectum sur la vessie. On tasse le gros intestin isolé dans le bassin et par-dessus on porte dans le cul-de-sac postérieur une forte mèche de gaze faiblement iodoformée, dont les bouts supérieurs s'épanouissent dans le bassin.

On ne fait pas de péritonisation du pelvis; le bassin, en effet, est rempli par l'anse intestinale isolée, dont il faudrait faire une recoupe, si l'on voulait péritoniser au-dessus.

Fermeture de l'incision médiane par un seul plan de suture au fil métallique.

On revient à l'incision iliaque et l'on établit l'anus iliaque terminal définitif (points séro-séreux et muco-cutanés).

Temps périnéal. — Sonde à béquille dans l'urètre et nouvelle désinfection rapide des mains et du périnée.

Incision elliptique de Lisfranc; section du raphé ano-coccygien, puis du releveur sur les côtés. En arrière, on décolle avec un tampon la graisse rétrorectale, en suivant la face antérieure du sacrum. On apporte un soin tout particulier au décollement du rectum en avant; ce temps n'est pas très facile. On sectionne de chaque côté les faisceaux antérieurs des releveurs, puis le muscle recto-urétral, en rasant le bulbe, de peur d'ouvrir le rectum; ce que l'on veut éviter par-dessus tout.

Le muscle recto-urétral sectionné, on s'étonne de ne pas rencontrer l'espace décollable recto-prostatique. Est-ce adhérence pathologique à ce niveau? Nous ne le croyons pas. C'est plutôt parce que nous nous sommes tenus trop en avant, en suivant l'urètre. La prostate est entaillée transversalement : ce qu'indique l'écoulement blanchâtre du liquide des vésicules, puis l'issue d'un peu d'urine le long de la sonde, au moment d'un effort de vomissement. Deux points de suture au catgut sont mis sur l'urètre et la prostate rabattue comme un volet.

On achève de décoller le rectum au ras de la prostate en avant et du sacrum en arrière. Bientôt il est extirpé, en entier, et non ouvert. La mèche intra-abdominale, qui le suit, a empêché tout contact avec l'intestin grêle; elle est simplement abaissée.

Pendant ce temps périnéal, il n'y a eu à lier que quelques vaisseaux superficiels : pas d'hémorragie profonde, grâce à la ligature des hypogastriques.

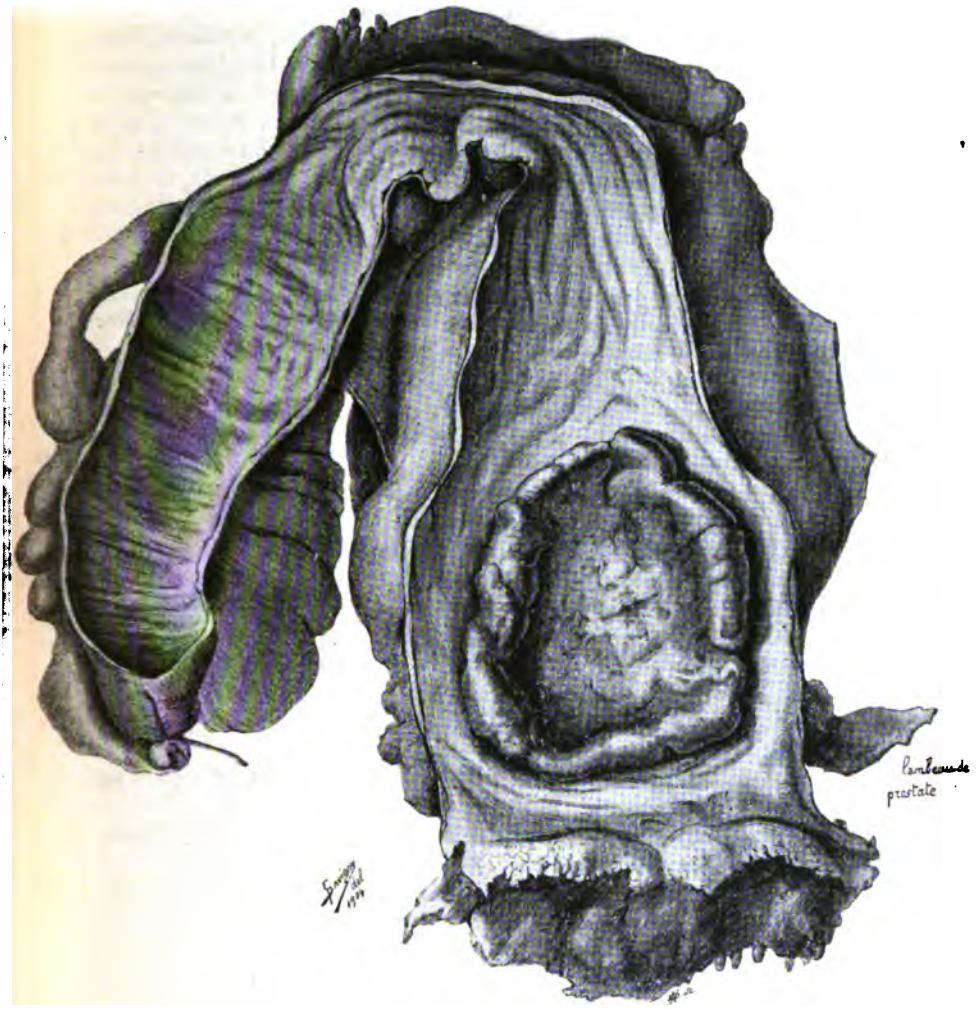

Fig. 7.

L'opération a duré deux heures; injection de 800 grammes de sérum, pendant ce temps. La sonde urétrale est laissée à demeure et fixée.

Description de la pièce (Fig. 7). — Longueur de l'intestin enlevé = 46 centimètres. Sur la face postérieure de l'ampoule, on voit s'étaler un large champignon de forme grossièrement circulaire, avec un diamètre vertical

de 7 centimètres et demi. Le bord est festonné et en saillie, le fond plat et induré.

De chaque côté de la tumeur, on voit environ 1 centimètre de muqueuse saine, qui représente la paroi antérieure de l'ampoule.

Avec le rectum, on a enlevé une épaisse couche de tissu cellulaire, dans lequel se trouvent répandus quelques petits ganglions. La lésion semble bien enlevée. On voit adhérent à l'intestin un petit lambeau de prostate.

Examen histologique (M. Mérieux). — « Il s'agit d'un épithélioma. Celui-ci s'est développé aux dépens des tubes de Lieberkühn; superficiellement, c'est-à-dire dans la muqueuse et immédiatement au-dessous d'elle, la prolifération néoplasique forme des tubes à lumière nette. Plus profondément, la prolifération épithéliale devient beaucoup plus irrégulière, les cellules plus métatypiques; il s'agit véritablement d'une infiltration épithéliomateuse. Celle-ci pénètre dans les couches musculaires de l'intestin. Le métatypisme de la néoformation épithéliale, son activité, nous portent à dire qu il s'agit là d'une tumeur maligne. »

Suites opératoires. — Le soir de l'opération, le malade n'a pas présenté de shock; pas de vomissements anesthésiques; TA = 36,8; pouls excellent à 80.

Morphine et 500 grammes de sérum.

Le lendemain, 2 *juin*, le malade est bien; 37° de température et 100° au pouls.

Le soir, à 5 heures, il commence à avoir des nausées, puis du hoquet; un peu plus tard, vomissement verdâtre; 36°,6 et 112 au pouls.

Le *3 juin* au matin : les vomissements se sont répétés la nuit; le hoquet persiste. Le malade ne se plaint que de cela; il ne souffre pas.

Le ventre est peu ou pas ballonné, la respiration diaphragmatique très ample. Le pouls est à 104. Aucun gaz ne s'est encore échappé par le nouvel anus et on rattache à cette cause les symptômes observés.

Les urines sont abondantes et limpides.

A cause des vomissements, un verre d'eau de Rubinat prescrit n'est donné que dans la soirée.

Le soir, le malade est plus mal. Son pouls est plus rapide à 118 et moins fort, malgré le sérum à haute dose. Température = 36°,4 axillaire. Toujours ni selles, ni gaz. Quelques vomissements jaunâtres plutôt que verts; peu de douleur, plutôt de la prostration. Très peu de météorisme; toujours bonne respiration diaphragmatique.

On pense plus à de la difficulté du rétablissement de la circulation intestinale qu'à de la péritonite. On se propose de faire un anus artificiel sur une anse grêle, si la débâcle ne se produit pas; mais on croit pouvoir attendre le lendemain.

Le *4 juin*, au matin, après une nuit mauvaise, on trouve le malade abattu, les extrémités refroidies, le pouls petit, incomptable; peu de douleur, pleine lucidité; ventre souple et indolore, mais de la dyspnée et un peu de cyanose des membres. L'anus est desséché. On a recueilli des vomissements de coloration brunâtre, fécaloïde, mais sans odeur.

Pensant toujours à de l'obstruction par adhérence, et malgré l'état presque désespéré du malade, on se décide à faire une fistule intestinale dans la fosse iliaque droite, sous anesthésie incomplète. Mais le ventre n'est pas ballonné; et, quand le péritoine est ouvert, aucun liquide ne s'écoule, aucune anse dilatée ne se présente. La fosse iliaque droite est remplie par des anses rétractées, comme un intestin de poulet. Le doigt est donc obligé de pénétrer à une certaine profondeur pour sentir une anse distendue et l'amener à la plaie.

Une fistule intestinale est rapidement établie. Le liquide, qui s'écoule abondant, est identique à celui des vomissements.

Le malade est ranimé par les excitants habituels. Bientôt, il se plaint d'une douleur aiguë dans le membre droit.

Son pouls et sa respiration sont de plus en plus mauvais. Il meurt deux heures après.

Autopsie. — Le ventre ouvert, rien qui rappelle la péritonite. On peut être absolument affirmatif. Pas une fausse membrane, pas une goutte de liquide.

L'épiploon très développé est étendu sous la paroi abdominale. En le tirant, on ramène la mèche de gaze iodoformée de drainage. Il adhère à cette gaze. On enlève ensuite les anses grêles distendues, qui remplissent l'abdomen, en les déroulant à partir de l'angle jéjuno-duodénal. Après avoir ainsi déroulé un mètre et demi environ d'intestin distendu, on rencontre un changement brusque du calibre intestinal; et il a fallu pour l'amener au dehors tirer sur l'extrémité de l'anse distendue, car elle adhérait dans le Douglas.

Tout l'intestin grêle sous-jacent est uniformément réduit comme dans les occlusions intestinales. Il en est de même de ce qui reste du gros intestin.

Ce cas malheureux s'est donc terminé par la mort. Après avoir opéré sept femmes avec succès, nous voyons succomber notre huitième opéré, un homme. Ce fait vient s'ajouter à ceux observés jusqu'ici, qui montrent la plus grande gravité de cette opération chez l'homme.

Tout en connaissant cette gravité, nous crûmes pouvoir employer la méthode abdomino-périnéale; nous savions, en effet, que si les chirurgiens avaient longtemps échoué chez l'homme, alors qu'ils réussissaient chez la femme, le succès de cette intervention était cependant possible; Lanelongue, Gross, et d'autres avaient eu des succès.

Notre malade se présentait du reste dans des conditions favorables : son état général était encore satisfaisant; sa tumeur, quoique assez étendue, était cependant mobile et sans adhérence aux voies urinaires.

L'opération fut menée à bonne fin, comme on a pu le voir dans le compte rendu ; et néanmoins notre opéré succombait le quatrième

jour. Pour nous, il ne saurait y avoir aucun doute : notre malade a succombé à une occlusion post-opératoire par adhérence. Il n'avait pas eu de shock ; son pouls était à 80, le soir de l'opération. Il n'avait pas de péritonite ; il n'en avait pas les symptômes et nous n'en avons pas trouvé les signes à l'autopsie. Mais, ce que nous avons constaté, soit dans le cours de l'opération faite *in extremis*, soit après la mort, c'est l'occlusion par adhérence. Nous avons trouvé à l'autopsie de notre malade une anse grêle haut située, adhérente dans le Douglas la mèche de gaze. Nous avons observé le même accident chez une femme, que nous avions opérée par la méthode de Lisfranc, après ouverture du péritoine et après création concomitante d'un anus iliaque.

Nous savons bien que bon nombre de chirurgiens ont nié cette forme d'occlusion et ont admis qu'il s'agissait d'une forme de péritonite rapide sans exsudat. Pour nous souvent le doute est permis et probablement les deux processus, infection et troubles mécaniques, peuvent être associés. Il est probable qu'il en était ainsi pour plusieurs observations de la thèse de Tuja.

Mais nous sommes aujourd'hui absolument convaincus de la réalité de cette occlusion par adhérence ; et l'observation de notre malade est des plus typiques. Dans celle que nous n'avons fait que signaler, parce qu'elle ne se rapportait pas à notre sujet, la preuve a été donnée par la cessation des accidents à la suite de la création de l'anus artificiel au-dessus de l'adhérence. Nous avons aussi guéri par ce procédé au moins une opérée.

Si certains chirurgiens n'ont pas observé cette forme d'accident, cela peut tenir à des causes diverses, à ce fait peut-être qu'ils recourent plus que nous à la péritonisation des surfaces cruentées. Cependant, en dehors de ces cas, il a été constaté par tous les chirurgiens qu'à la suite des laparotomies compliquées il se forme des adhérences. L'intestin adhère même aux sujets les mieux faits soit du pelvis, soit de la paroi abdominale ; que dire des cas où on laissait un grand Mikulicz dans le bassin ? Ces adhérences sont la cause de ces troubles graves que présentent nombre d'opérées le 2e et le 3e jour après la laparotomie, troubles qui cessent dès les premiers gaz et la première selle.

Pourquoi alors cette gravité si grande dans certains cas ? Cela tient à ce que la coudure est venue s'ajouter à l'adhérence ; et cette coudure est surtout à redouter, quand c'est une anse élevée de l'intestin grêle qui vient adhérer au fond du bassin. — On comprend très bien que, dans ces conditions, la coudure puisse se produire plus nettement. Il semble même que la gravité soit en rapport

avec le niveau du point intestinal adhérent et coudé. Plus ce point est élevé sur l'intestin, plus les réactions sont vives, plus l'évolution est rapide.

Nous avons tenu à donner cette observation très détaillée, car il nous paraît de la plus haute utilité de réunir des faits pour voir si la cause de la mort, chez l'homme, après cette opération, est toujours la même, si elle est à peu près fatale, ou au contraire si l'on peut réussir, en évitant les accidents observés.

III. — Description de la méthode.

Nous donnerons plus loin en détail le manuel opératoire que nous avons employé. Nous voulons simplement pour le moment rappeler en quelques mots en quoi consiste la méthode et en montrer les avantages incontestables.

L'amputation du rectum par la voie combinée est une opération fort complexe, qui emprunte la voie abdominale et la voie périnéale pour arriver à une extirpation large de l'organe. — Par l'abdomen, on sectionne d'abord l'S iliaque; de son bout supérieur, on fait un anus iliaque; le bout inférieur est fermé. Le rectum est ainsi transformé en un long segment intestinal clos, dont on détache par l'abdomen la portion péritonéale et dont on achève l'ablation par le périnée.

Nombreux sont les avantages de ce procédé. Il permet tout d'abord d'enlever les cancers haut situés, les cancers de l'anse recto-sigmoïde. C'était pour ces cas, comme nous le rappelions au début de ce travail, que Trélat déclarait la chirurgie impuissante; tout au plus admettait-il un anus contre nature, quand des phénomènes d'occlusion s'étaient montrés. Il est vrai que, quelque temps après, Kraske préconisait la voie sacrée, pour aborder les tumeurs du rectum; on pouvait évidemment enlever ainsi des néoplasmes élevés. Mais est-il besoin de rappeler combien cette opération de Kraske était pénible et grave? Par la voie abdomino-périnéale, au contraire, l'ablation des cancers haut situés est facile; on pourrait même dire que le siège plus ou moins élevé du cancer a peu d'importance. On peut en effet enlever une très grande longueur d'intestin, sans que la gravité de l'opération soit sensiblement augmentée. C'est ainsi que, pour nos deux prmières opérées, nous avons réséqué dans un cas (Obs. I) 36 centimètres d'intestin, et dans l'autre cas (Obs. II), 59 centimètres. Il s'agissait chez ces deux malades de cancer de l'anse recto-sigmoïde.

La voie périnéale seule eût été insuffisante pour enlever ces tumeurs.

A-t-on affaire, au contraire, à des néoplasmes de l'ampoule rectale? Ici, encore, se voit toute l'importance de la méthode combinée. Ces tumeurs sont évidemment abordables par le périnée; on peut les enlever soit par un Lisfranc typique, soit par une entérectomie avec entérorraphie circulaire. Mais combien fréquentes sont les récidives? C'est ce que nous avons vu chez nos malades des Observations I et IV; chez elles, nous avions voulu faire de la conservation du sphincter, et, comme le cas nous paraissait favorable, nous avions cru pouvoir faire une exérèse suffisante par la voie basse. Or, une de nos opérées (Obs. IV) revint 18 mois après avec une récidive. Chez la seconde (Obs. I), le toucher rectal, quatre mois après l'intervention, faisait sentir une saillie suspecte sur la paroi postérieure du rectum. L'éxérèse par la voie périnéale est donc insuffisante; on n'est pas sûr de dépasser les limites du mal et d'enlever les ganglions suspects.

La voie abdomino-périnéale permet au contraire une extirpation large; nous avons ainsi enlevé pour des cancers de l'ampoule rectale, 35, 27, 30, 31, 38 centimètres d'intestin (Obs. III, IV, V, VI, VII). On ne risque donc pas de ne pas dépasser le mal, en hauteur tout au moins. Toutefois, comme l'un de nous l'a déjà fait remarquer[1], une éxérèse moins étendue serait peut-être suffisante dans bien des cas; et la longueur de l'intestin supprimé n'est pas toujours en rapport avec la longueur de la lésion. C'est le procédé lui-même qui exige une ablation aussi large. Il faut sectionner, en effet, l'S iliaque au niveau du point le plus favorable à l'anus iliaque définitif, et supprimer tout l'intestin sous-jacent. En voulant mettre l'anus iliaque sur un point plus inférieur de l'intestin, pour limiter l'éxérèse, on s'exposerait à un accident redoutable, l'occlusion par coudure de l'S iliaque, tandis que la libération de l'anse oméga par l'abdomen est facile et aggrave peu l'opération. En d'autres termes, on répond à l'indication déjà admise pour nombre de cancers, l'ablation non plus de la tumeur, mais de l'organe, le rectum.

Mais si la voie abdomino-périnéale permet de dépasser la hauteur du mal, elle permet aussi de dépasser sa largeur. Le tissu cellulaire, en effet, est infiltré de ganglions ou de traînées de lymphangite cancéreuse. Tout ce tissu cellulaire sera facile-

1. Goullioud, Communication à la Soc. des sc. méd. de Lyon, *Lyon médical.*

ment enlevé avec le rectum, si l'on prend soin de procéder à l'ablation de l'organe non pas en suivant ses parois, mais en cherchant un plan de clivage sur la face correspondante des organes voisins. Hartmann a déjà insisté sur ce point et reproché à la plupart des observations de ne pas parler de l'éxérèse en largeur, mais seulement de la longueur de l'intestin supprimé. Sans doute, dans toute exérèse bien faite, et quelle que soit la voie suivie, les chirurgiens ont cherché et souvent réalisé cette ablation du tissu cellulaire périrectal. Cependant nous croyons que, dans la profondeur, la méthode abdomino-périnéale permet plus facilement d'arriver au but.

Grâce à ce procédé encore, on peut enlever des tumeurs volumineuses; cet excès de volume même contre-indique toute autre méthode. C'était le cas d'un malade de Lanelongue; c'était aussi le cas du malade de M. Durand.

Un autre avantage encore, c'est de faire une opération aseptique. Le rectum, fermé à ses deux bouts, est semblable à un kyste suppuré; avec un peu de prudence, on arrive à l'enlever sans l'ouvrir, et par conséquent sans que son contenu s'écoule sur le champ opératoire et sans crainte des greffes néoplasiques. Cette manière de faire nous paraît supérieure aux différents moyens que l'on a préconisés pour réaliser cette asepsie, tels que l'anus préalable de M. M. Pollosson[1], ou l'occlusion de l'intestin avec de bonnes pinces de Doyen ou de Kocher. Du reste, dans le Lisfranc avec anus préalable, il s'écoule par le bout inférieur toujours quelques matières et du mucus intestinal : ce qui constitue en somme une double infirmité. Il est donc rationnel de supprimer le segment sous-jacent du rectum, en d'autres termes de faire une amputation abdomino-périnéale.

Enfin, un dernier avantage très appréciable de cette méthode, c'est d'assurer une hémostase préliminaire efficace. David Giordano, nous l'avons déjà dit, avait fait la ligature des hypogastriques; et Quénu a conservé ce temps dans son manuel opératoire.

Pour nous, nous ne l'avons pas fait systématiquement dans tous les cas; nous ne l'avons fait en somme que lorsque les hypogastriques se présentaient à nous facilement. Et, dans ces cas, nous avons pu constater que l'opération se faisait sans perte de sang considérable, surtout si l'on avait pris soin de faire également la ligature des vaisseaux hémorroïdaux supérieurs. Quénu rapporte qu'il lui est arrivé, grâce à la ligature des hypogastriques, de faire

1. Voir thèse de Laguaite, Lyon, 1885.

une amputation abdomino-périnéale, sans avoir à placer une seule ligature.

On voit donc combien sont nombreux les avantages de cette méthode; pour nous résumer, nous dirons qu'elle permet l'ablation large des tumeurs, aussi bien des tumeurs haut situées que des tumeurs bas situées, aussi bien des petites tumeurs que des plus volumineuses; grâce à elle, on peut enlever les ganglions et le tissu cellulaire suspect; et tout cela au milieu d'une asepsie et d'une hémostase complètes.

Ces différents avantages, que Quénu a si bien mis en lumière, ont séduit tous les chirurgiens. Voici, par exemple, ce que dit Lanelongue (de Bordeaux), dans la thèse déjà citée de son élève Paramanada-Muriadassou : « ... La voie abdominale se prête seule à l'extirpation des ganglions préhypogastriques.... Toute la cavité pelvienne s'offre aux yeux de l'opérateur; et ses doigts, instruments intelligents, n'ont qu'à aller chercher le mal où ils le trouvent et à extirper le rectum comme un kyste. » Il reconnaît également l'importance de l'économie du sang, grâce à la ligature des hypogastriques, chez les malades souvent déjà cachectiques et affaiblis par des hémorragies antérieures.

Plus récemment, enfin, Gross[1], dans son travail, trouve à la méthode abdomino-périnéale les avantages suivants : extirpation large, opération aseptique, hémostase préliminaire efficace, et exérèse des ganglions.

Mais, à côté de ces avantages indiscutables, il faut bien reconnaître qu'il y a quelques inconvénients : nous voulons parler de la suppression du sphincter et de l'établissement d'un anus iliaque définitif. C'est là évidemment une infériorité manifeste de l'amputation totale du rectum sur les opérations conservatrices anales, périnéales, abdominales ou sacrées. Mais, à part quelques cas très favorables, où ces diverses méthodes conservent leur indication, il faut, devant le cancer rectal si terrible et si prompt à récidiver, accepter résolument l'anus contre nature. Or, il n'y a point de comparaison entre l'anus établi sur l'S iliaque et l'anus établi sur l'intestin grêle. De plus, l'anus iliaque est infiniment moins pénible que l'anus périnéal ou que l'anus sacré, grâce à la possibilité de le maintenir continent et propre, dissimulé même. Nous en sommes tellement persuadés que, chez un homme à qui nous avions fait un Lisfranc pour un cancer que nous n'avions pas osé attaquer par la voie abdomino-périnéale, parce que nous craignions qu'il fût adhé-

1. Gross, *Revue méd. de l'Est*, 1904, Nancy.

rent à la prostate, nous avons fait secondairement, quelques semaines après, un anus artificiel iliaque; le malade a apprécié cette transformation de son état comme une diminution réelle de son infirmité; et, cependant, le bout restant du rectum est le siège d'une sécrétion glaireuse gênante, à laquelle nous avons déjà fait allusion.

En somme, si l'anus contre nature est et restera une infirmité pour celui qui en est porteur, n'est-il pas de l'intérêt des malades d'acheter au prix du sacrifice de leur sphincter une guérison qui peut être définitive, grâce à la voie abdomino-périnéale?

Du reste, les malades arrivent, par le régime et en se constipant un peu, à régulariser relativement les fonctions de leur nouvel anus. En prenant, le matin, un lavement avec une longue canule, et en consacrant un certain temps à l'évacuation des selles, ils évitent toute issue des matières pendant la journée. Une pelote, avec un ressort analogue à celui d'un bandage herniaire, est l'appareil le plus commode. Les appareils à récipient sont réservés aux périodes accidentelles de diarrhée.

IV. — Résultats.

Quels résultats nous a donnés l'amputation abdomino-périnéale? Sont-ils supérieurs à ceux de l'amputation haute de Lisfranc? La plupart de nos cas sont encore trop récents pour nous fournir une réponse définitive. Cependant notre première intervention date de cinq ans (Obs. I) et succédait, nous le rappelons, à une première opération conservatrice, suivie de récidive. Une autre de nos malades est opérée depuis 26 mois et la guérison se maintient (Obs. II); nous venons de recevoir de ses nouvelles et elle nous dit qu'elle va « aussi bien que possible ». Notre troisième intervention remonte à 15 mois (Obs. III) et notre malade va très bien actuellement. Nos autres opérations ont été faites dans le courant de l'année; il est donc prématuré d'en donner les résultats.

Quénu, le premier, nous a fourni une série de résultats déjà relativement anciens. Les voici : une récidive immédiate et cinq survies sans récidive, constatées après quatre ans, trois ans et trois mois, trois ans et dix-huit mois. Il a rapporté aussi le fait intéressant suivant : chez une opérée, morte trois ans et quatre mois après l'opération à la suite d'une attaque d'apoplexie, aucune récidive pelvienne, aucun ganglion ne fut trouvé à l'autopsie, malgré une recherche minutieuse.

L'avenir nous dira donc quelle est la valeur réelle de cette opé-

ration. Mais il n'y a pas à s'illusionner; il est fort probable que, dans le rectum, comme dans toute autre région, les cas tardivement opérés donneront des récidives plus ou moins rapides; au contraire, les cas diagnostiqués au début et promptement opérés donneront seuls des guérisons durables.

Ce que nous venons de dire n'a rapport, on le voit, qu'aux résultats éloignés. Mais quels sont les résultats immédiats? Ceci nous amène à parler en réalité de la gravité opératoire.

V. — Gravité de cette intervention.

Il serait puéril de nier qu'une opération aussi complexe que l'amputation abdomino-périnéale n'ait pas plus de gravité que les autres interventions. Et cependant cette gravité ne nous paraît pas disproportionnée au but à atteindre. Comme le dit Quénu, cette opération n'a de chance de réussir qu'au prix d'une perfection opératoire absolue et d'une asepsie post-opératoire complète. Or, actuellement, la technique est si bien réglée et les principes d'une rigoureuse asepsie sont si bien appliqués qu'aux insuccès du début ont fait suite de nombreux succès.

Voici, du reste, le tableau de tous les cas publiés, y compris les nôtres [1].

Czerny	1 cas	1 mort.	
Gaudier	1 —	1 —	
Chalot	1 —	1 —	
Reverdin	1 —	1 —	
Bœckel	1 —	1 guérison.	
Giordano	1 —	1 —	
Carl Schwartz	1 —	1 —	
Pyle	1 —	1 —	
Jeannel	1 —	1 —	
Riche	1 —	1 —	
Jonnesco	1 —	1 —	
Lannelongue	2 —	1 guérison et	1 mort.
Gross	2 —	1 —	1 —
Quénu	8 —	4 —	4 —
Goullioud	8 —	7 —	1 —

Ce tableau nous montre que sur 31 cas opérés, il y a eu 11 morts et 20 guérisons : ce qui fait au pourcentage une mortalité de 35,48 p. 100. Nous ferons remarquer que, sur ces 31 opérations, 16 ont été pratiquées chez la femme, avec 15 guérisons et une mort; 15 ont été pratiquées chez l'homme, avec 10 morts et 5 guérisons : ce qui donne chez l'homme une mortalité de 66,6 p. 100, et chez la femme une mortalité de 6,2 seulement.

1. La thèse, récente et très complète, de Manuel renferme plusieurs cas inédits et une statistique plus importante.

On ne peut pas ne pas être surpris par ces chiffres. L'opération est particulièrement grave chez l'homme; c'est là un fait qui a frappé tous les chirurgiens. Au Congrès de Chirurgie de 1897, Quénu disait déjà : « Faudra-t-il établir un pronostic un peu différent chez l'homme et chez la femme, en raison de la facilité plus grande de l'intervention chez cette dernière? C'est possible ». Il semble bien que l'avenir lui ait donné raison.

Dans la statistique de seize opérations qu'il cite dans son Traité sur la Chirurgie du Rectum, il relève que sept interventions ont été pratiquées chez l'homme avec sept morts; sur les neuf, au contraire, qui ont été pratiquées chez la femme, huit ont été suivies de succès.

Plus récemment, Gross trouve une mortalité de 8 p. 100 chez la femme et de 80 p. 100 chez l'homme.

Il est donc indiscutable que l'amputation abdomino-périnéale du rectum est beaucoup plus grave chez l'homme. Mais à quoi faut-il l'attribuer? Ici, les avis sont partagés. Quénu [1] prétend que l'opération est plus bénigne chez la femme, parce que la réparation, la péritonisation des surfaces cruentées est grandement facilitée par la présence de l'utérus et des ligaments larges. C'est possible; mais nous ferons remarquer toutefois que la péritonisation n'est pas un temps opératoire indispensable; nous ne l'avons pas faite d'une façon systématique et complète. De plus, dans un cas (Obs. IV), nous avions fait une hystérectomie antérieure; dans un autre cas (Obs. V), nous avons dû enlever simultanément le rectum et l'utérus fibromateux adhérent par son col au néoplasme; et ces deux malades ont très bien guéri.

Pour Hartmann [2], la gravité de l'intervention tient aux lésions de la paroi antérieure du rectum, plus difficile à éviter chez l'homme. Cette difficulté à détacher le rectum en avant sans l'ouvrir est due à la présence d'adhérences musculaires qui attirent le rectum en avant et le fixent à l'urètre. Ce sont ces adhérences que les Allemands ont décrite sous le nom de *muscle recto-urétral*. L'un de nous a montré l'importance de cette formation musculaire dans la prostatectomie périnéale [3]. Il y a, chez la femme, des adhérences analogues. Mais, chez celle-ci, au lieu d'avoir en avant un plan irrégulier formé par l'urètre, la prostate, etc., on a un plan régulier, continu, constitué uniquement par la paroi postérieure du

1. Quénu, *Bull. et Mém. Soc. de Chir. de Paris*, 1901.
2. Hartmann, *Id.*, 1902.
3. G. Faysse, *De la prostatectomie périnéale*, th. de Lyon, 1904. Voir aussi, à ce sujet, Proust.

vagin. Cette paroi est facile à suivre et l'on évite généralement l'intestin. Chez l'homme, au contraire, il faut compter avec l'urètre, la prostate, etc.

Enfin, il faut faire remarquer aussi que, chez l'homme, les manœuvres sont plus difficiles, car son bassin est haut et étroit, le promontoire moins saillant, et les iliaques plus difficiles à lier. Mais, suivant nous, la grande cause d'aggravation doit tenir aux rapports plus intimes avec les voies urinaires. Chez la femme, le cul-de-sac péritonéal recto-vaginal limite longtemps la lésion en avant, tandis que chez l'homme il est avéré que l'adhérence aux voies urinaires est plus prompte.

Nous avons cherché, dans les observations publiées, à quelles causes pouvait être attribuée la mort. Les renseignements que nous avons ainsi recueillis sont très peu précis. Très souvent, en effet, l'autopsie n'avait pas été faite; d'autres fois, on parle simplement de péritonite. Un opéré de Gross a succombé après quelques jours à un sphacèle de l'extrémité de l'S iliaque au-dessus de l'anus terminal, probablement parce que le mésentère de cette anse était insuffisant. C'est là un accident évitable. Quant à nous, notre huitième opéré, qui était un homme, a succombé à de l'occlusion par adhérence. Nous rapportons longuement son observation, en raison de son importance. Nous avons observé le même accident chez une femme, que nous avions opérée par la méthode de Lisfranc, avec ouverture du péritoine et après création concomitante d'un anus iliaque.

En somme, dans tous les cas, on ne trouve rien de spécial l'homme; l'explication certaine de cette inégalité de gravité chez l'homme et chez la femme n'a pas encore été donnée.

VI. — Manuel opératoire.

La technique opératoire que nous avons suivie se rapproche dans ses grandes lignes de celle indiquée par Quénu. Nous allons passer successivement en revue les différents temps, en insistant, chemin faisant, sur les points qui nous ont paru importants, et sur les modifications que nous avons cru devoir apporter.

L'opération en elle-même peut être divisée en quatre temps.

1er temps. Laparotomie et incision iliaque gauche. — Le malade étant dans la position de Trendelenburg, nous faisons d'emblée une incision médiane ombilico-pubienne, et une incision iliaque gauche pour le futur anus.

La laparotomie médiane nous paraît de beaucoup préférable,

car elle est rapide, donne peu de sang et permet de voir facilement tous les points de la cavité abdominale. Dans un cas (Obs. III), nous fûmes obligés de faire une laparotomie latérale gauche; cette malade, en effet, nous le rappelons, était porteur d'un anus sus-pubien. Aussi l'opération fut-elle plus pénible; cette femme du reste était très grosse et avait une énorme couche adipeuse.

Nous faisons dans ce même temps l'incision de Littre, pour ne pas avoir à y revenir et pour se placer, par là même, dans les meilleures conditions possibles d'asepsie. Il est bon, lorsque l'incision est faite, de repérer le péritoine pariétal avec quelques pinces hémostatiques. Ce repérage est de la plus grande utilité pour la confection définitive de l'anus iliaque.

A travers cette incision, nous passons l'S iliaque repliée en deux et la sectionnons entre deux pinces de Kocher. Le bout supérieur, coiffé d'une compresse, est laissé dans l'angle supérieur de la plaie. Quant au bout inférieur, nous le fermons à deux et même trois plans de suture à la soie fine et très solidement; quelquefois même, nous avons fait par-dessus une suture en bourse. De cette façon, la fermeture est hermétique et l'on peut réduire dans le ventre ce bout inférieur, sans craindre qu'il s'entr'ouvre pendant les manœuvres abdominales. Cette pratique nous donne une sécurité absolue et nous paraît bien supérieure à la technique, qui se contente de coiffer l'extrémité rectale, soit avec un petit sac de caoutchouc, soit avec une compresse de gaze fixée en capuchon avec un fil de soie.

2e *temps. Libération du rectum. Ligature des hypogastriques.* — Le paquet d'intestin grêle est refoulé vers le diaphragme et maintenu par des compresses. On sectionne alors de chaque côté le mésorectum entre deux rangées de pinces, placées du côté du sacrum et du côté de l'intestin isolé. Chemin faisant, on rencontre l'artère hémorroïdale supérieure, que l'on lie.

A ce moment, on peut aussi lier les hypogastriques, suivant l'exemple de David Giordano. Cette ligature n'est pas indispensable; nous ne l'avons pas faite dans trois cas (Obs. I, IV et VII); toutefois, comme nous l'avons déjà dit, elle est très avantageuse. Chez la malade de l'Observation IV, en effet, où la ligature ne fut pas faite, l'hémorragie fut assez abondante; et nous dûmes laisser cinq pinces à demeure. Il en fut de même chez la malade de l'Observation VII, où non seulement nous laissâmes des pinces à demeure, mais nous fûmes encore obligés de tamponner fortement avec des éponges et avec des mèches de gaze iodoformée.

Pour faire cette ligature des hypogastriques, on a à sa disposi-

tion deux procédés. Dans un premier procédé, on va directement les lier, avant de commencer la libération du rectum. Pour cela, le point de repère capital est le bord inférieur du promontoire; de chaque côté de celui-ci, on sent battre à trois centimètres de la ligne médiane les artères iliaques internes ou les primitives, si la division n'est pas encore effectuée. A ce niveau, on incise le péritoine sur une longueur de 4 ou 5 centimètres. D'un coup de sonde cannelée, on récline la lèvre externe de l'incision péritonéale, qui se trouve réclinée en dehors, emportant avec elle l'uretère. On découvre alors l'iliaque primitive, que l'on sent battre; on la suit et on arrive sur l'iliaque externe; si l'on se porte un peu en dedans, on ne tarde pas à découvrir l'artère iliaque interne, que l'on lie, après s'être bien assuré qu'il ne s'agit pas de l'iliaque externe.

Ce que nous venons de dire s'applique à l'hypogastrique droite. A gauche, sa découverte est plus difficile, à cause de l'insertion du méso-sigmoïde qui cache les vaisseaux. Pour faire cette ligature, on peut procéder comme du côté droit; c'est le moyen le plus simple, si l'on a affaire à un méso iliaque court. Si, au contraire, le méso est long, on récline en avant toute l'anse oméga et l'on incise le péritoine juste au-dessous de la naissance de ce méso; on arrive ainsi sur les vaisseaux hypogastriques. Cette recherche est grandement facilitée par la section de l'anse sigmoïde.

Le second procédé consiste à ne faire la ligature des hypogastriques qu'après la section du méso. Celui-ci étant sectionné, et par le fait même de sa section, l'artère iliaque interne se trouve dénudée et l'on n'a qu'à la lier chemin faisant. Ce procédé a encore l'avantage de mettre à nu l'uretère, que l'on pourra récliner en toute sûreté.

C'est cette dernière méthode que nous avons surtout employée, quatre fois sur les cinq cas où nous avons fait la ligature des hypogastriques (Obs. III, V, VI, VIII); et, dans ces cas, cette ligature fut toujours très facile, sauf chez l'homme.

On prolonge l'isolement du rectum le plus bas possible, au moins dans toute sa partie péritonéale; et nous avons soin de sectionner le péritoine au pourtour du rectum dans le fond du Douglas.

L'intestin exsangue est alors tassé au fond du bassin; une compresse de gaze est étalée au-dessus et abandonnée. Elle servira à fermer le bassin et à le drainer.

Ici se place une question que nous considérons comme très importante. Faut-il repéritoniser? Nous ne l'avons fait que trois fois; mais, après ce que nous avons vu chez notre dernier opéré

(Obs. VIII), nous sommes persuadés que c'est là une excellente méthode, et qu'il faut l'employer chaque fois qu'on le peut. Grâce à la péritonisation, en effet, on évitera l'occlusion post-opératoire par adhérence. Ainsi donc, quoique n'ayant pas toujours eu recours à cette péritonisation, nous la considérons cependant comme désirable. Il ne s'agit pas, du reste, de la faire complète; il suffit simplement de rapprocher par quelques points isolés les deux lèvres du méso, en avant et au-dessous du promontoire. Nous dirons même que cette péritonisation ne doit pas être complète, car elle nuirait au bon drainage de la cavité péritonéale.

Mais cette péritonisation est-elle toujours possible? Non, évidemment. C'est ainsi que le méso peut avoir été coupé trop largement; et, dans ces conditions, les deux lèvres ne peuvent être réunies. D'autres fois, le segment rectal que l'on refoule au fond du bassin, coiffé de la mèche de gaze, est trop volumineux; et l'on ne peut suturer le péritoine par-dessus lui. Dans un cas (Obs. IV), pour pouvoir faire quelques points de suture péritonéaux, nous fûmes obligés de faire une recoupe de l'intestin de 25 centimètres.

Dans d'autres cas de laparotomie, où la péritonisation complète n'est pas possible, nous recourons volontiers à un autre artifice. Lorsqu'il s'agit d'hystérectomie, par exemple, nous utilisons l'anse oméga. Plusieurs chirurgiens, Duret, Doyen, s'en servent pour péritoniser le bassin, en la suturant au péritoine vésical ou pelvien; pour nous, nous avons soin de l'étaler simplement entre le pelvis cruenté et les anses grêles.

Mais, dans l'amputation abdomino-périnéale, on n'a plus à sa disposition la portion pelvienne de l'anse sigmoïde. Peut-être pourrait-on alors, tout en faisant l'amputation abdomino-périnéale, faire une résection un peu moindre de l'anse oméga et créer un anus médian ou même latéral droit? De cette façon, l'entrée du bassin serait moins béante pour les anses grêles.

Enfin on termine ce second temps par la fermeture de l'abdomen. Quoique très partisans de la suture à trois plans, que nous avons toujours préconisée, nous estimons qu'il vaut mieux ici se contenter d'un seul plan à fils métalliques; car on n'a pas à redouter alors des infections tardives de fils perdus, au voisinage d'un anus artificiel.

3e temps. Établissement de l'anus iliaque. — Nous établissons l'anus iliaque terminal dans la petite incision iliaque par des points séro-séreux et des points muco-cutanés. Deux points musculo-musculaires ont l'intention de s'opposer au prolapsus intestinal.

Ce temps opératoire pourrait être renvoyé à la fin de l'opération,

ainsi qu'il nous est arrivé de le faire; ce serait même plus correct, à cause des contacts obligés avec le contenu intestinal.

C'est aussi pour cette raison que Quénu ouvre l'intestin le lendemain seulement. Nous n'avons pas vu cependant d'inconvénient à établir l'anus artificiel immédiatement.

Une compresse de gaze fixée à la peau avec du collodion protège la suture abdominale des souillures de l'anus iliaque.

4e temps. Extirpation périnéale. — La malade est mise dans la position dorso-sacrée. Après s'être désinfecté de nouveau les mains, on lave toute la région périnéale à l'éther. Une incision elliptique, incision de Lisfranc, circonscrit l'anus; celui-ci est fermé par une pince de Kocher. On libère peu à peu le rectum, comme dans l'opération de Lisfranc, en sectionnant les releveurs et les pédicules vasculaires. Bientôt, en abaissant le rectum, on arrive à la portion du rectum détachée par l'abdomen; et l'on sort intact, non ouvert, tout le segment isolé du gros intestin.

Il faut, dans ce temps de l'extirpation périnéale, se tenir le plus possible contre le sacrum en arrière, de manière à enlever largement tous les tissus cellulo-fibreux qui recouvrent cet os. Rappelons enfin avec Hartmann les précautions spéciales qu'il faut prendre pour détacher le rectum en avant, sans l'ouvrir.

Nous évitons la résection du coccyx, si possible; car cette résection est le plus souvent inutile et cause des douleurs dans le décubitus horizontal, les premiers jours après l'opération.

Lorsque le rectum est complètement extirpé, il faut abaisser légèrement la gaze laissée dans l'abdomen; elle servira de mèche de drainage.

On termine enfin, en tamponnant légèrement la vaste brèche que l'on a sous les yeux avec des mèches de gaze simple ou modérément iodoformée; et l'on réduit l'incision cutanée par quelques points de suture. Nous plaçons en même temps une sonde à demeure dans la vessie; mais il nous semble qu'il vaudrait peut-être mieux s'en abstenir, car il est bien rare que la vessie ne s'infecte pas, malgré toutes les précautions.

Suites opératoires. — L'opérée doit être surveillée attentivement les premiers jours qui suivent l'opération. En général, pendant l'opération elle-même, nous faisons injecter un litre de sérum artificiel, et un autre litre ou deux dans le courant de la journée. Nous faisons de même le lendemain et même le troisième jour, en un mot tant que notre opéré n'est pas complètement remonté. Un peu de morphine est utile, si les douleurs sont trop vives.

Le 3e jour, comme dans toute autre intervention, nous admi-

nistrons un léger purgatif, et, quand la débâcle s'est produite, on reprend peu à peu l'alimentation.

Le 8e ou le 10e jour, nous enlevons les mèches du pansement, habituellement sous anesthésie légère au chlorure d'éthyle. A partir de ce moment, le pansement est fait tous les deux jours; on lave soigneusement extérieurement la plaie, et l'on met une mèche modérément serrée. La cicatrisation se fait ainsi peu à peu, et demande en général de deux à trois mois, pour être complète.

Si nous voulions tirer quelques conclusions de ce travail, nous dirions qu'en résumé, le sacrifice du sphincter étant admis, l'amputation abdomino-périnéale nous semble une opération large et sûre. Elle réalise incontestablement un notable progrès.

Si nous ne croyons pas qu'elle assure une survie prolongée dans les cas trop avancés, du moins rendra-t-elle possible l'ablation de quelques tumeurs inopérables par d'autres procédés, et permettra-t-elle surtout de mieux enlever les néoplasmes reconnus à temps et aussitôt opérés.

INDEX BIBLIOGRAPHIQUE

Czerny, 1883; in Thèse Finet, Paris, 1896.

Gaudier (de Lille) 1896, *Bull. et Mém. de la Soc. de Chir. de Paris*; et *Revue de gyn. et chir. abd.*, 1897.

Chalot, 1896, *Bull. et Mém. de la Soc. de Chir. de Paris.*

Giordano, 1896, *Clinica Chir.*, Milano.

P. Berger, 1897, *11e Congrès français de Chirurgie*, Paris, 1897.

Reverdin, *Bull. et Mém. de la Soc. de Chir.*, Paris, 1897.

J. Bœckel, *Bull. et Mém. de la Soc. de Chir.*, Paris, 1897.

Lanelongue, *Soc. d'anatomie et de physiologie de Bordeaux*, 1898.

Quénu, 1896, *Bull. et Mém. de la Soc. de Chir. de Paris*, Du choix du procédé opératoire dans l'extirpation du cancer du rectum, *Presse Méd.*, 1897, n° 50. — 1898, De l'extirpation du cancer du rectum par la voie abdomino-périnéale, *Bull. et Mém. de la Soc. de Chir. de Paris*, 1898, p. 706 et 717. — 1901, Extirpation abdomino-périnéale d'un cancer du rectum, *Bull. et Mém. Soc. de Chir. de Paris*, 1901, p. 185. — 1902, Les résultats éloignés sur l'extirpation du rectum cancéreux par la voie abdomino-périnéale chez la femme, *Bull. et Mém. Soc. de Chir. de Paris*, 1902, p. 815.

Quénu et Hartmann, 1899, *Chirurgie du rectum.*

Pyle, 1899, *New-York med. Record.*

Goullioud, 1900, Cancer invaginé recto-sigmoïde. Résection de l'intestin par voie périnéo-vaginale. Amputation totale du rectum par voie abdomino-périnéale ultérieure, *Bull. de la Soc. de Chir. de Lyon*, 1900, p. 85-90.

Discussion : Willard et Durand. — 1903, Amputation abdomino-périnéale du rectum, *Bull. de la Soc. de Chir. de Lyon*, 1903. — 1903, Amputation abdomino-périnéale du rectum, *Lyon médical*, 1903, p. 672-678. — 1904, Amputation abdomino-périnéale du rectum cancéreux, *Bull. de la Soc. des Sc. méd. de Lyon*, 1904. — 1904, Amputation abdomino-périnéale du rectum cancéreux, *Lyon médical*, 24 et 31 juillet 1904.

Paramananda-Muriadassou, 1899, *Contribution à l'étude de l'extirpation du cancer du rectum par la voie abdomino-périnéale*, thèse de Bordeaux, 1899.

Jonnesco, 1900, Extirpation du rectum par la voie abdomino-périnéale, *Bull. et Mém. Soc. de Chir. de Paris*, 1900, p. 771-774. — 1902, id., *Bull. et Mém. Soc. de Chir. de Bukarest*, 1902, p. 88-89.

Berger, 1901, Sur la technique et les résultats de l'extirpation du rectum cancéreux, à propos de la communication de M. le Dr Quénu sur l'extirpation du cancer du rectum par la voie abdomino-périnéale, *Bull. et Mém. Soc. de Chir. de Paris*, 1901, p. 194-198.

Jeannel, 1901, Extirpation abdomino-périnéale du rectum cancéreux, *Arch. méd. de Toulouse*, 1901, p. 385-388; *Arch. prov. de Chir.*, Paris, 1901, p. 321-331.

Riche, 1902, Ablation abdomino-périnéale du rectum (Rapport par M. Hartmann), *Bull. et Mém. Soc. de Chir. de Paris*, 1902, p. 877-881.

Gross, 1903, Cancer du Rectum. Extirpation abdomino-périnéale, *Revue méd. de l'Est*, Nancy, 1903, 321-325, p. 537.

Durand, 1903, *Bull. de la Soc. de Chir. de Lyon*, 1903; et *Lyon médical*, 1903.

Faysse, 1904, Amputation abdomino-périnéale du rectum, *Lyon médical*, 8 mai 1904.

Manuel, 1904, *De l'extirpation du cancer du rectum par la voie combinée*, thèse de Nancy, 1904.

REVUE DES SOCIÉTÉS SAVANTES

SOCIÉTÉ DE CHIRURGIE

Du 17 mai au 14 juin 1905.

M. Godineau (d'Angoulême). — *Corps étranger de l'estomac; gastrotomie; guérison.*

Rapport de M. Faure.

Une fillette de six ans, atteinte d'angine diphtérique, et chez laquelle des irrigations buccales avaient été ordonnées, se débattit avec une telle violence, à la première irrigation, que la canule d'ébonite se détacha du tube de caoutchouc et fut déglutie par l'enfant. Cet accident n'eut aucune suite immédiate; le tube digestif se montra très tolérant. Mais, quand, quatorze jours après l'accident et après guérison de la diphthérie, l'enfant fut amenée à M. Godineau, ce dernier constata que la canule, très facile à sentir à travers la paroi abdominale, était restée dans l'estomac. L'opération, acceptée par les parents, fut pratiquée dix-neuf jours après l'accident : incision médiane; l'estomac est attiré dans la plaie par la grande courbure; on fait, tout près de cette dernière, une incision de deux centimètres sur la face antérieure, et on retire aisément le corps étranger. Suture de la plaie stomacale par une double rangée de points en surjet avec du fil de lin. Guérison rapide.

M. Isambert. — *Hémarthrose du genou symptomatique de la présence d'un corps étranger articulaire.*

Rapport de M. Picqué.

Un canonnier se tord très légèrement le genou en montant à cheval; au bout de quelques instants le genou se tuméfie, et l'on reconnaît l'existence d'une hémarthrose, qui fut aussitôt ponctionnée. Cette hémarthrose subite, survenue sans traumatisme extérieur, fit que M. Isambert s'appliqua à rechercher un corps étranger comme cause de cet accident. Il le trouve sous forme de corps arrondi et aplati, appliqué sur la face antérieure du condyle interne du fémur. Le liquide s'étant reproduit, on pratique l'extraction du corps étranger par arthrotomie. Il s'agissait d'un disque osseux, situé immédiatement derrière la capsule articulaire à laquelle sa face externe était adhérente; et l'examen histologique démontre que le centre de cette plaque était constitué par du cartilage pur.

C'est la troisième observation du même genre que publie M. Isambert. Dans les trois cas, il s'agissait d'hommes vigoureux chez lesquels l'existence

du corps étranger ne s'était manifestée par aucun symptôme avant l'apparition de l'hémarthrose.

M. Routier a observé, dans ces derniers temps, cinq ou six cas d'hémarthroses du genou, survenus après un traumatisme très léger. Dans aucun de ces cas, il n'a pu trouver de corps étrangers.

M. Moure (de Bordeaux). — *Corps étranger des bronches extrait par la méthode bronchoscopique.*

M. Lombart. — Id.

Rapport de M. Sébileau.

Le malade de M. Moure, âgé de soixante-trois ans, avait été pris, au cours de son dîner, d'une violente quinte de toux avec suffocations. Cette toux continua d'une façon opiniâtre, compliquée de quintes convulsives et suffocantes, et accompagnées de dysphagie. On soupçonna un corps étranger des bronches; mais la radiographie ne confirma pas ce diagnostic. Bientôt éclatèrent des symptômes d'infection pleuro-pulmonaire; et la situation du malade s'aggrava rapidement. Malgré le résultat négatif de la radiographie, M. Moure décida de pratiquer la bronchoscopie inférieure. Vingt-cinq jours après le début des accidents, il pratiqua la trachéotomie; et, après avoir anesthésié la muqueuse avec une solution de cocaïne, il introduisit le tube de Kilian. Ce dernier fut poussé doucement dans la trachée, puis dans la bronche droite, puis dans la première branche de bifurcation, et, à 16 centimètres et demi de profondeur, M. Moure aperçut une masse grisâtre, entourée d'un peu de pus; avec la pince de Kilian, il la saisit et la ramena au dehors. C'était un fragment d'os. Après plusieurs jours, pendant lesquels l'état du malade fut assez précaire, l'état s'améliora et la guérison survint.

La malade de M. Lombard, âgée de quarante-cinq ans, en portant à la bouche sa main qui tenait une épingle, fit une brusque inspiration et l'épingle fut avalée. Une douleur cervicale vive et quelques quintes de toux sans expectorations, tels furent les symptômes qui suivirent. La malade entra dans le service de M. Gaudier à Lille; et une épreuve radiographique montra que l'épingle devait être située dans la bronche secondaire inférieure droite. Elle fut ensuite adressée à M. Sébileau, qui la reçut dans son service et pratiqua la bronchoscopie inférieure. Dès que le tube de Kilian eut atteint la bronche secondaire droite inférieure, la pointe de l'épingle fut aperçue se dirigeant dans la grosse branche. Elle fut aisément saisie et retirée en même temps que le tube.

Ces deux observations portent à une cinquantaine le nombre des malades débarrassés d'un corps étranger des bronches par la méthode de Kilian, qui est encore dans son enfance, car les procédés d'éclairage sont encore bien insuffisants. Le rapporteur fait ressortir l'intérêt de ces deux observations, au point de vue du choix entre la bronchoscopie supérieure et la bronchoscopie inférieure; il montra combien, dans les deux cas, cette dernière a été facile et simple, alors que la bronchoscopie par les voies naturelles eût été impossible, au moins dans le premier cas.

M. Bazy. — *Du rétrécissement congénital de l'urètre chez l'homme.*

Le rétrécissement congénital de l'urètre ne saurait plus être mis en doute aujourd'hui; M. Bazy pense que les cas se multiplieraient si on voulait les rechercher et les publier. Il en apporte pour sa part trois qu'il a observés récemment : l'un chez un adulte, les deux autres chez des enfants.

L'adulte, âgé de trente et un ans, lui était adressé pour une rétention d'urine, due à un rétrécissement que le médecin du malade n'arrivait pas à franchir. Le malade niait tout antécédent blennorragique, n'avait jamais fait de chute à califourchon, n'avait reçu aucun coup au périnée, et n'avait jamais eu d'urétrorragie. M. Bazy comptait trouver un de ces spasmes urétraux que l'on rencontre chez les nerveux. Mais l'exploration de l'urètre fit constater l'existence d'un rétrécissement extrêmement serré, un peu long, car une bougie filiforme tortillée s'engageait dans son intérieur et ne le traversait pas complètement. L'urétrotomie interne put être pratiquée; et le malade guérit. M. Bazy n'hésite pas à affirmer le caractère congénital de ce rétrécissement, et s'appuie pour cela tout d'abord sur l'absence d'antécédents, ensuite sur les commémoratifs, le malade disant avoir toujours été obligé de faire effort pour uriner et ayant été tellement bouleversé, après l'opération, par la grande quantité d'urine qu'il avait rendue sans effort dans un si court espace de temps, qu'il faillit avoir une syncope.

Dans les deux autres observations, il s'agit de jeunes gens de seize et dix-sept ans, atteints tous d'eux d'incontinence d'urine, soit nocturne, soit diurne, et chez lesquels M. Bazy trouva ce rétrécissement pénien chez l'un, bulbaire chez l'autre. Le passage des bougies fit disparaître l'incontinence chez l'un et l'autre.

M. Quénu. — *Traitement de delirium tremens par les injections du sérum artificiel.*

Après avoir vu donner du rhum et du vin aux malades atteints de delirium tremens, M. Quénu est arrivé à cette conclusion que la médication par l'alcool est non seulement inutile, mais nuisible. D'autre part, l'administration des opiacés et de chloral ne fait qu'ajouter un poison à un autre. Aussi s'est-il placé à un autre point de vue et a-t-il pensé qu'il fallait considérer ces malades comme des intoxiqués, quel que soit d'ailleurs le mécanisme de cette intoxication, et qu'il fallait avant tout chercher à favoriser l'élimination des produits toxiques. L'emploi du sérum artificiel parut le moyen le plus puissant pour réaliser cette élimination. Depuis plus de huit ans, les alcooliques atteints de délire sont soumis à ce traitement dans son service, et les résultats obtenus ont été bien supérieurs à ceux que donnaient les opiacés et le chloral. M. Quénu a proscrit complètement ces médicaments dans le traitement de delirium tremens, et, s'il devait ajouter un médicament aux injections de sérum, ce serait en cas de faiblesse cardiaque, l'injection sous-cutanée de sulfate de strychnine.

M. Chaput. — *De la restauration rapide des fonctions à la suite des sutures nerveuses secondaires.*

M. Chaput apporte trois observations personnelles, destinées à montrer que la suture nerveuse secondaire peut être suivie de restauration rapide des fonctions.

La première se rapporte à une jeune fille de dix-sept ans, qui tomba sur un tesson de bouteille et se fit une plaie du médius au poignet droit, qui fut d'abord méconnue. Ce n'est que quatre mois après que l'apparition des signes de panaris analgésique sur l'index et le médius correspondants appelèrent l'attention sur cette section; et M. Monod pratiqua alors la suture du médian. Examinée par M. Chaput un an après cette opération, cette malade présentait des troubles trophiques du côté de l'index, du médius et de l'annulaire, avec anesthésie complète. M. Chaput met à nu le médian et le trouve névromateux sur une longueur de 5 à 6 centimètres. Il résèque le névrome et pratique la suture des deux bouts nerveux. Dès les premiers jours qui suivirent l'opération, des modifications se produisirent dans la sensibilité des doigts et au bout de six mois toute la sensibilité était revenue; et la malade se servait de ses doigts comme avant l'accident. M. Chaput ne s'explique pas l'échec de la première suture.

Dans la seconde observation, il s'agit d'un homme de quarante-neuf ans, qui se donne un coup de serpette sur le milieu de la face antérieure du poignet. Au bout de quelques semaines, il s'aperçoit de phénomènes anormaux du côté du bras et de la main. A l'examen on trouve tous les signes d'une section ancienne du médian. M. Chaput pratique l'opération huit mois après l'accident, met le médian à nu, résèque un névrome et place sur le nerf trois points de suture à la soie. Dès le lendemain le malade ressent des fourmillements dans les doigts et au bout d'un mois la sensibilité était revenue complètement.

Dans la troisième observation, il s'agit d'un blanchisseur de trente-huit ans, qui fut blessé, il y a quatorze ans, à la région interne du poignet par un éclat de vitre. Au bout de quelque temps, le malade vit apparaître l'attitude de la griffe cubitale et tous les signes d'une paralysie cubitale. C'est donc au bout de quatorze ans que M. Chaput va à la recherche du nerf coupé, trouve les deux bouts séparés par des tractus fibreux de 6 à 8 millimètres de long, résèque les névromes terminaux des deux, et pratique la suture. Quand on enlève, après un mois, l'appareil immobilisateur, on constate le retour de la sensibilité et de la contractilité musculaire.

MM. Schwartz et Chevrier. — *Du lipome périostique.*

MM. Schwartz et Chevrier rapportent cinq observations personnelles, dans lesquelles des lipomes de différentes régions furent trouvés adhérents au squelette. Un lipome de la région claviculaire adhère à la clavicule par un pédicule osseux; un lipome de la main droite est trouvé adhérent au premier métacarpien; un lipome de la cuisse se montre fixé à une exostose du fémur; il en est de même d'un autre lipome du fémur; enfin un lipome diffus du dos vient s'insérer sur une apophyse épineuse.

Ces lipomes périostiques peuvent occuper les sièges les plus variés; on en trouve aux membres, au crâne et au rachis; mais il faut mettre à part les lipomes intracraniens et intrarachidiens, très rares d'ailleurs, qui ont une symptomatologie spéciale. Leur volume et leur forme sont essentiellement variables. Parfois encapsulés, ils sont le plus souvent diffus. — En ce qui concerne leurs relations avec le squelette, il faut distinguer les lipomes ostéo-périostiques, très rares, qui pénètrent dans l'os, et les lipomes périostiques, qui adhèrent seulement au périoste. Cette adhérence peut être lâche, ou au contraire très serrée; il peut même y avoir fusion complète avec le périoste. Cette adhérence n'est pas toujours unique; et, dans plusieurs observations, on signale plusieurs points de contact entre la tumeur et le périoste. On peut admettre qu'il y a des lipomes primitivement et secondairement périostiques. MM. Lannelongue et Walther admettent que le point d'attache périostique est toujours voisin d'une épiphyse; mais l'étude attentive des faits ne justifie pas cette opinion. — Les auteurs démontrent la pathogénie très obscure de ces lipomes périostiques; ils seraient disposés à admettre une théorie ostéogénique, analogue à celle qui explique les exostoses.

M. Reclus a opéré récemment un fort de la halle d'un lipome à l'épaule, qui adhérait intimement à l'épine de l'omoplate.

M. Reboul (de Nîmes) signale deux faits personnels de fibro-lipomes de la paroi abdominale chez la femme, qui venaient s'insérer sur la face externe de la 9e et de la 8e côte.

M. Routier a observé un jeune garçon de treize ans, atteint d'une tumeur sous-claviculaire fluctuante en apparence et qu'il avait prise pour un abcès froid ossifluent. Il s'agissait d'un lipome pédiculé et inséré sur la clavicule.

M. Tuffier a opéré un énorme lipome profond de la face postérieure de la cuisse chez un homme de cinquante ans. En raison de la fluctuation apparente, on avait porté le diagnostic d'abcès froid. Ce lipome s'insérait sur la face externe de l'ischion.

M. Guinard rapporte une intéressante observation de lipome ostéo-périostique congénital chez une fillette de sept mois. Il s'agit d'une tumeur développée dans la fosse sous-épineuse et qui fut prise pour un abcès froid et ponctionnée sans résultat. Elle avait évolué assez rapidement dans les derniers temps en s'accompagnant de retentissement sur la santé générale, si bien qu'au moment de l'extirpation de la tumeur, qui s'insérait par un pédicule fibreux à l'omoplate au-dessous de la cavité glénoïde, et qui présentait un aspect un peu gélatineux, on pense à un sarcome. L'examen histologique montre qu'il s'agissait d'un lipome pur. L'enfant guérit fort bien. Mais, trois ans après, une tumeur absolument semblable se développe dans la même région, en s'accompagnant des mêmes phénomènes généraux. L'extirpation montra qu'il s'agissait encore d'un lipome pur, s'insérant au même point de l'omoplate. M. Guinard suppose qu'un lobe avait dû échapper à la première opération et s'était développé ensuite.

M. Nélaton a observé deux cas de lipomes ayant une implantation ostéo-périostique. L'un siégeait dans la région occipitale et se continuait par un

pédicule osseux avec l'apophyse occipitale externe. L'autre siégeait dans la région antéro-interne de la cuisse et s'implantait sur le petit trochanter.

M. Broca a eu l'occasion récemment d'enlever un lipome périostique chez un enfant de neuf ans. La tumeur siégeait sur la partie antérieure de la jambe et adhérait à la fois au tendon rotulien et au périoste voisin. En 1894, M. Broca a observé et fait publier deux cas de lipomes adhérents aux parties fibro-tendineuses d'une apophyse épineuse. M. Lannelongue admettait que, dans ces cas, il s'agissait de méningocèles déshabitées, isolées et engraissées. M. Broca n'admet pas cette opinion.

M. Delbet a observé un fibrome périostique de volume énorme, siégeant sur la face antérieure de la cuisse entre le fémur et le quadriceps, et adhérent par un pédicule à la ligne âpre du fémur. M. Delbet ne craint pas qu'on puisse faire bon marché de la théorie de M. Lannelongue, en ce qui concerne les fibrolipomes formant insertion sur la ligne médiane du corps.

M. Kirmisson estime qu'il faut attacher une grande importance au point d'implantation pour la signification à attribuer aux fibrolipomes médians. Il est évident que, s'il n'y a pas de rachischisis et si l'insertion se fait sur une apophyse épineuse, on ne saurait invoquer l'existence d'un sac de méningocèle déshabitée.

M. Monod a opéré il y a quelques jours un lipome s'enfonçant profondément entre le coracoïde et la clavicule en dedans, la voûte acromiale et l'humérus en dehors. Il n'a trouvé nulle part d'adhérence périostique. Il comprend d'ailleurs difficilement l'origine périostique d'un lipome et croirait volontiers que les adhérences que l'on constate sont toutes secondaires.

M. Walther a opéré, en 1892, dans le service de Tillaux, un fibro-lipome périostique, occupant toute la hauteur de la face antérieure de la cuisse, dont il put faire le diagnostic, grâce aux analogies que la tumeur présentait avec des faits publiés par d'Arcy Power, Nennotti et Boursier. Dans toutes ces observations, le lipome s'insérait par un pédicule fibreux au-dessous du petit trochanter.

G. de Rouville. — *Appendicite chronique; erreurs successives du diagnostic; appendicectomie; guérison.*

Rapport de M. Richelot.

Il s'agit d'une femme, de vingt-neuf ans, neuro-arthritique, qui est prise subitement de douleurs dans le ventre avec ballonnement et fièvre. On croit à une pelvi-péritonite d'origine annexielle; et la malade guérit en conservant une douleur dans la fosse iliaque droite. M. de Rouville voit cette malade deux ans après cette crise, à l'occasion de nouvelles douleurs abdominales. Il trouve l'utérus mobile, mais sent quelque chose dans le cul-de-sac latéral droit, et se demande s'il s'agit d'annexite ou d'appendicite.

La malade passe alors en d'autres mains; on l'opère pour lui enlever les annexes. Mais on ne trouve qu'un ovaire droit polykystique, et, après cette opération, les douleurs continuent. La malade subit alors une seconde opération pour rompre les adhérences auxquelles on attribuait les symptômes. Mais les douleurs persistent. C'est alors qu'après six mois M. de Rouville

revit la malade, la trouva dans un état d'émaciation extrême, vomissant continuellement. Il songea à la possibilité d'une appendicite chronique et se décida à enlever l'appendice. Cette opération fut exécutée avec la plus grande simplicité, et quinze jours après la malade était guérie et débarrassée de tous les phénomènes qu'elle avait présentés depuis trois ans. L'examen histologique de l'appendice montra qu'il s'agissait d'une appendicite folliculaire chronique simple.

M. Soulié (d'Alger). — *Quatre observations de résection de la saphène.*

Chez un homme de quarante ans, alcoolique et syphilitique, atteint d'un énorme ulcère de jambe rebelle au traitement spécifique, M. Soulié fit d'abord un nettoyage de la surface de l'ulcère et essaya d'y greffer des fragments de pus, pris sur le ventre d'un lapin vivant. Les greffes se sphacèlent, mais adhèrent par leur face profonde, et deviennent le centre du foyer d'épidermisation. Au bout de deux mois M. Soulié résèque, en outre, sur la saphène interne, deux segments de six centimètres sur le tiers inférieur et le tiers moyen de la cuisse. Dans la même séance, il pratique des greffes d'Ollier-Thiersch. A partir de ce moment, la cicatrisation marcha avec une grande rapidité. Elle est complète et paraît définitive actuellement.

M. Soulié a traité encore par la résection de la saphène un alcoolique, pourvu de grosses varices, d'asphyxie des extrémités. Tous les accidents locaux disparurent après l'opération.

Chez une femme de quarante-huit ans, il extirpa un foyer phlébitique de la grosseur d'une noix et réséqua ce segment de la saphène interne. La guérison se maintint.

Enfin, chez un homme souffrant d'une ancienne phlébite à droite et d'une phlébite récente à gauche, il réséqua un segment de saphène à droite et deux segments à gauche. Le malade était complètemenl guéri au bout d'un mois.

M. Terrier considère les résections incomplètes comme insuffisantes; le mieux, c'est d'extirper complètement l'une des deux saphènes, soit les deux à la fois.

M. Barnsby (de Tours). — *Extraction de deux corps étrangers de l'œsophage au moyen du crochet de M. Kirmisson.*

Rapport de M. Kirmisson:

M. Barnsby adresse deux observations intéressantes d'extractions de corps étrangers de l'œsophage, au moyen du crochet de M. Kirmisson. La première a trait à un enfant de seize mois, qui avala, en jouant, une pièce de 10 francs. M. Barnsby voit l'enfant huit jours après l'accident, et constate, par l'examen radioscopique, que la pièce est enclavée dans l'œsophage, à la hauteur de la fourchette sternale. Séance tenante, M. Barnsby fit une tentative avec le panier de von Græfe, mais sans succès. Il télégraphie alors à Paris pour se procurer le crochet de Kirmisson, et le surlendemain, soit dix jours après l'accident, il put ramener facilement la pièce de monnaie.

La seconde observation a trait à une fillette de sept ans, qui avait avalé un jeton en os de la dimension d'un sou. Elle fut amenée à M. Barnsby quatorze jours après l'accident. Après avoir endormi l'enfant, il put avec la plus grande facilité introduire le crochet, accrocher le corps étranger, et le ramener au dehors.

M. Kirmisson ajoute que chaque jour lui apporte des documents nouveaux sur l'extraction des corps étrangers de l'œsophage à l'aide du crochet œsophagien. M. Gaudier lui écrivait récemment avoir extrait très facilement un sou chez un enfant de six ans, au vingt-neuvième jour de l'accident. Le professeur Masséi (de Naples) put même ramener, avec le même crochet, un sou avalé six mois auparavant par un enfant de trois à quatre ans.

M. Félizet a extrait, avec le crochet de Kirmisson, deux pièces de cinq centimes, avalées simultanément par un enfant de vingt mois. Le crochet introduit et les pièces raccrochées, l'enfant mal tenu dégagea sa main, saisit la tige de l'instrument, et fit lui-même sortir le crochet chargé des pièces de monnaie.

M. Richelot. — *De la dégénérescence du moignon cervical après l'hystérectomie subtotale pour fibromes.*

M. Richelot a recueilli de nouveaux faits de dégénérescence du moignon après le subtotal pour fibromes et apporte six observations.

Les deux premières appartiennent à M. Martin (de Rouen). Dans l'une, l'hystérectomie avait été totale. Ce malade fut revu trois ans après, avec un cancer du fond du vagin. Cette observation, qui paraît contraire à la thèse de M. Richelot, est invoquée par ce dernier comme un argument en sa faveur, car il suppose que le col enlevé était déjà cancéreux au moment de l'hystérectomie et que le cancer du vagin était une récidive.

La seconde malade de M. Martin, opérée d'hystérectomie subtotale le 5 mars 1903, présentait un épithélioma non douteux du col en juin 1904.

La troisième observation appartient à M. Picqué. Une femme de cinquante et un an, opérée en 1893, est revue en 1904 avec un néoplasme envahissant le col et le cul-de-sac.

Une opérée de M. Beurnier, hystérectomisée subtotalement pour fibromes en mai 1904, présentait un néoplasme du col huit mois après avec des signes d'urémie, qui rendait l'intervention impossible et à laquelle elle succomba.

Une femme de quarante ans, opérée par M. Bazy le 30 avril 1903, de l'hystérectomie subtotale, revint deux ans après avec un cancer du moignon cervical.

Enfin M. Labeyrie (de Nantes) a fait en 1900 une hystérectomie subtotale pour fibromes chez une femme de quarante ans, qu'il revit deux ans après avec un épithélioma du moignon qui n'admet plus d'autre intervention qu'une cautérisation thermique.

M. Richelot possède ainsi vingt-deux cas de dégénérescence du moignon cervical après hystérectomie subtotale; il est convaincu que ces faits seraient notablement plus nombreux si tous étaient publiés.

M. Faure persiste à croire que ces faits sont exceptionnels; et son impression est que cette dégénérescence ne se présente pas plus souvent qu'une fois sur 100. Or il croit pouvoir affirmer que la différence de mortalité entre les femmes opérées de totale et de subtotale s'élève à plus de 1 p. 100 en faveur de cette dernière.

M. Tuffier. — *Conservation des ovaires et de l'utérus dans les opérations pour annexites.*

Cédant aux sollicitations d'une malade atteinte de pyosalpingite double et qui désirait conserver la fonction menstruelle, M. Tuffier enleva les deux trompes sans les ouvrir, en conservant les ovaires et l'utérus. La malade guérit, continua à être réglée, et se porta fort bien après cette intervention. Depuis lors, il a pratiqué 31 nouvelles opérations conservatrices du même genre.

M. Tuffier examine d'abord si ces tentatives de conservation sont légitimes. Les deux objections que l'on peut présenter *a priori*, c'est qu'en conservant les ovaires et l'utérus, on conserve les organes infectés, et qu'en supprimant les trompes on oblige la ponte ovarienne à se faire dans le péritoine. En ce qui concerne la première objection, on sait aujourd'hui que les ovaires scléro-kystiques, qui seuls sont à envisager, sont innocents des méfaits qu'on leur imputait autrefois et peuvent sans inconvénients être conservés. Quant à l'utérus, quand il était douloureux après la castration annexielle, il l'était, non pas parce qu'il était lui-même infecté, mais parce qu'on laissait persister aux angles utérins des moignons de trompe. Le manuel opératoire de M. Tuffier supprime cet inconvénient. — L'objection de la ponte ovulaire dans le péritoine tombe devant la constatation de l'expérience. Toutes les opérées de M. Tuffier ont eu des règles régulières, sans accidents; l'ovule tombé dans le péritoine laisse un petit kyste aseptique ou se résorbe.

Le manuel opératoire que M. Tuffier a suivi est fort simple; il attaque, autant que possible, la trompe de l'utérus, vers la corne utérine. Il place une simple pince sur l'origine de la trompe et une seconde pince à un centimètre en dehors; il incise entre les deux, puis isole l'angle utérin muni de la pince avec compresse. Il incise ensuite successivement, au-dessous du corps de la trompe, le ligament large; il décolle tout le corps de la trompe jusqu'à son pavillon et la résout pour ainsi dire et en isolant soigneusement l'ovaire de ces adhérences salpingées et péritonéales. M. Tuffier insiste tout spécialement sur une hémostase parfaite. Quand les deux trompes ont été traitées de cette façon, M. Tuffier traite les deux angles utérins et le trajet intra-utérin des trompes en enfonçant la pointe d'un thermocautère dans le moignon de trompe et son trajet; puis il ferme soigneusement ces deux orifices utérins au catgut profond d'abord, et par deux points de fil de lin passés à la Lembert. On ferme ensuite la cavité abdominale sans drainage.

Les 32 cas opérés ainsi par M. Tuffier ont donné une mort par septicémie tardive, due à un épanchement de sang dans le Douglas, épanchement qui s'est infecté et suppuré. Au point de vue de l'état des malades aussitôt

après l'opération, il faut reconnaître qu'elles sont moins bien que celles qui ont subi la castration totale; elles ont parfois quelques douleurs des molaires. Dans plusieurs cas, M. Tuffier a vu survenir vers le quatrième et cinquième jour une légère élévation de température avec quelques douleurs et des nausées; et le toucher vaginal faisait constater l'empâtement du cul-de-sac postérieur. Il s'agissait d'un épanchement sanguin, qu'on dut évacuer par l'incision du cul-de-sac postérieur.

Quant aux résultats définitifs, M. Tuffier n'a pu revoir que 15 de ses opérées. Deux ont dû être réopérées : l'une d'hystérectomie, parce qu'il s'agissait de lésions tuberculeuses; l'autre de curettage, pour des lésions de métrite fongueuse. Toutes les autres avaient largement bénéficié de l'intervention. Toutes avaient des règles régulières à partir du deuxième mois de l'opération. Trois de ces opérées avaient quelques douleurs quand elles se fatiguaient, mais se déclaraient très satisfaites de leur état.

M. Legueu s'est également préoccupé du souci de réduire au minimum l'exérèse à pratiquer chez les femmes atteintes de salpingo-ovarite, et depuis onze ans a eu l'occasion de pratiquer 17 fois des opérations conservatrices. Toutes ces malades ont guéri. Dix d'entre elles ont été revues; et voici les résultats éloignés.

En ce qui concerne la menstruation, toutes ces malades ont continué à être réglées plus ou moins régulièrement. Chez toutes la santé générale a été bonne; aucune ne présente les phénomènes dits d'insuffisance ovarienne. Mais, au point de vue des phénomènes locaux, chez sept malades les douleurs ont persisté ou se sont reproduites et chez plusieurs ont nécessité une nouvelle opération. Deux malades seulement se trouvent en excellente santé.

Aussi, sans rejeter absolument l'idée de conservation, M. Legueu estime-t-il qu'il faut bien choisir ces cas et se souvenir qu'une conservation outrée ne vaut jamais une castration complète.

M. Routier s'est également laissé tenter par la conservation, mais n'a pas été satisfait des résultats. Le plus souvent, il a observé la persistance des douleurs, l'existence de métrorragies, parfois de nouveaux accidents aigus, de telle sorte qu'actuellement ou bien il n'opère pas, ou bien il pratique la castration totale.

M. Picqué. — *Luxation récidivante de l'épaule.*

M. Picqué présente une femme atteinte de luxation récidivante de l'épaule, chez laquelle il mit en pratique le procédé de Ricard, qui parut donner tout d'abord un excellent résultat. Mais depuis la malade a eu un grand nombre de crises épileptiques; au cours de l'une d'elles la luxation se reproduisit, et M. Picqué dut intervenir à nouveau. Il eut recours à la même incision des parties molles et put constater que le pli qu'il avait fait sur la capsule à la première intervention avait complètement disparu et que la bosselure de la paroi antérieure s'était reproduite. Il pratique une nouvelle capsulorrhapie de la façon suivante : trois grosses soies plates sont passées de dedans en dehors et de bas en haut dans le coraco-biceps, le

sous-scapulaire, la capsule et la voûte acromio-coracoïdienne. Ces trois soies sont serrées en bourse et donnent lieu à un véritable capitonnage musculaire de la face antérieure de l'articulation. Immobilisation de l'épaule dans un appareil plâtré pendant quarante-cinq jours, puis massage et mobilisation. Le résultat fonctionnel paraît parfait.

M. Legueu a revu ces jours-ci un malade auquel il avait fait une capsulorrhaphie pour luxation récidivante de l'épaule; cette luxation s'était reproduite.

M. Rieffel. — *Sur les affections de la bourse séreuse du biceps brachial.*

M. Rieffel a observé en 1903 un charretier qui présentait un épanchement dans la bourse de glissement, située sous le tendon radial du muscle biceps brachial. Ce malade se plaignait d'un peu d'engourdissement et d'affaiblissement musculaire dans l'avant-bras droit, combinés à une certaine difficulté de la flexion du coude et surtout à une impossibilité d'exécuter d'une façon complète les mouvements de pronation de la main. Il portait dans la profondeur du pli du coude une petite tuméfaction assez facile à sentir dans la demi-flexion du coude et la pronation légère de la main. Le malade se souvenait d'avoir ressenti, un mois auparavant, une douleur vive dans le coude, en voulant donner à son cheval un vigoureux coup de fouet. M. Rieffel pense à l'existence d'un hématome ou d'un kyste. L'intervention noua sur une poche kystique qui soulevait le tendon du biceps et était accolée à la tubérosité du radius. De l'incision il s'écoula quelques caillots et du liquide séro-sanguinolent. Il s'agissait donc d'un hématome de la bourse bicipitale en voie de transformation kystique. L'opération fut complétée par l'extirpation. Aussitôt après il fut possible d'exécuter la pronation d'une façon complète.

M. Mignon a eu l'occasion d'enlever une bourse séreuse bicipitale qui présentait les caractères de l'hygroma à grains riziformes.

M. Ricard a également observé un hygroma de cette bourse, mais qui a guéri sans intervention.

M. Souligoux. — *Deux observations de résection iléo-cæcale, l'une pour tuberculose, l'autre pour cancer de la valvule iléo-cæcale, suivies de guérison.*

Rapport de M. Chaput.

Dans le cas de cancer, il s'agit d'un homme de quarante ans, chez lequel les premières manifestations de l'affection remontaient à huit mois. Les phénomènes gastro-intestinaux, accompagnant une tumeur de la fosse iliaque, permirent de poser le diagnostic du cancer du cæcum avec invagination. L'opération fut pratiquée dans la position déclive, au moyen d'une incision médiane. La tumeur fut amenée facilement hors du ventre. M. Souligoux fit la section et la ligature du mésentère et du méso-cæcum; il écrasa l'intestin grêle et le côlon ascendant en terrain sain, puis réséqua les parties malades et enleva quelques ganglions dégénérés du méso-côlon. Il ferma alors en cul-de-sac les deux bouts de l'intestin et pratiqua l'anastomose latéro-latérale iléo-sigmoïdienne. La guérison eut lieu sans complica-

tion. L'examen de la pièce montra qu'il s'agissait d'un épithélioma de la valvule iléo-cæcale ayant entraîné une invagination de l'intestin grêle dans le gros intestin.

Dans la seconde observation, il s'agit d'une jeune fille de quinze ans qui présente des vomissements alimentaires répétés avec des douleurs abdominales prédominant dans la fosse iliaque droite. Au bout de quelque temps une diarrhée chronique s'établit, puis une tuméfaction de la fosse iliaque survint. M. Souligoux pratique une incision latérale et trouve un cæcum volumineux contenant un boudin d'invagination; de gros ganglions occupaient le mésentère et le méso-côlon. Écrasement de l'intestin grêle et du côlon ascendant, qui sont ensuite fermés par un double surjet, l'un muco-musculeux, l'autre séro-séreux. Le mésentère et le méso-côlon sont réséqués en coin avec la plus grande partie des ganglions dégénérés. Les bords du coin sont suturés l'un à l'autre. M. Souligoux établit ensuite une anastomose latérale iléo-côlique, puis fixe l'épiploon à la surface de la ligne de suture. Guérison régulière. La pièce enlevée était constituée par le cæcum, contenant dans sa cavité une volumineuse tumeur tuberculeuse de la région de la valvule iléo-cæcale.

SOCIÉTÉ DE CHIRURGIE DE LYON.

Séance du 18 mai 1905. — *Présidence de M. Horand.*

Symphyse staphylopharyngée.

M. Duffand présente un malade atteint de symphyse staphylo-pharyngée d'origine syphilitique. Il n'existait qu'un faible pertuis entre le pharynx nasal et le pharynx buccal.

Opération avec anesthésie locale à la cocaïne et hémostase au moyen d'adrénaline.

Libération du voile et de la face postérieure des piliers.

Application d'un appareil de Martin.

M. Albertin présente deux malades analogues. La première avait une symphyse complète du voile du palais. Opérée depuis trois ans et demi, elle a un très bon résultat fonctionnel. Son état général s'est bien amélioré.

La seconde n'est opérée que depuis cinq mois.

Ces deux malades avaient une symphyse sclérosante, et non seulement adhérente comme dans le cas de M. Duffand. Le résultat est donc plus problématique. Il faut faire porter un appareil très longtemps.

M. Vallas rappelle l'observation d'une malade opérée il y a deux mois pour une symphyse totale. Tout le succès de la méthode lyonnaise est dû à l'appareil de M. Martin.

M. Martin montre d'abord le premier appareil prothétique qu'il construisit pour empêcher la récidive de ces symphyses. L'auteur l'a modifié récemment, pour faciliter l'application et l'ablation de l'appareil. M. Martin

fixe l'appareil sur les dents. Il y a une plaque palatine, dont la partie postérieure est articulée par une charnière. On met les deux parties sur le prolongement l'une de l'autre pour l'introduire. Après cela, la malade avec le doigt relève la partie postérieure derrière le voile du palais.

M. Leclerc présente deux cas de paralysie du sciatique poplité externe à la suite d'un accouchement.

Dans le premier cas, accouchement difficile, forceps. Bientôt après, paraplégie; puis la malade recouvre ses mouvements; et il ne persiste qu'une paralysie des muscles antéro-externes de la jambe.

MM. Chambard-Hénon et Chanoz ont communiqué une observation analogue à M. Albertin. Sciatique droite pendant la grossesse. Accouchement difficile. Forceps. A la suite, ulcérations de la muqueuse vaginale. Puis paralysie du sciatique poplité externe.

Ce sont des accidents bien connus (Bianchi, Lefèvre, Vinay). Ce sont tantôt des paralysies traumatiques, tantôt des névrites infectieuses.

Dans ces deux cas, la paralysie apparaissant immédiatement après l'accouchement sont traumatiques. Pour Vinay, il s'agit d'une paralysie radiculaire de plexus sacré portant sur le tronc lombo-sacré qui fournit les rameaux du sciatique poplité externe. Le pronostic en est assez favorable, puisque les deux malades sont en voie d'amélioration.

M. Patel rapporte l'observation d'une jeune femme de vingt-sept ans, sans antécédents. Un premier accouchement normal. Au cours d'une seconde grossesse, au 5e mois, douleur violente dans le membre inférieur, paralysie du sciatique poplité externe. Persistance jusqu'à l'accouchement. Forceps au périnée. Après l'accouchement, la malade bougeait un peu mieux le membre inférieur; mais le pied tombait toujours. Au moment où l'auteur vit la malade, on constatait une paralysie du sciatique poplité externe droit. Cette paralysie persiste encore quatre mois après l'accouchement.

Dans ce cas, la paralysie est survenue pendant la grossesse. Ces cas ont été étudiés par Vinay (polynévrites gravidiques). Elles ont été étudiées par Bayle (Th. Lyon, 1896). Ici la paralysie est survenue en pleine santé. Il n'y a aucune infection suppurée. Certains auteurs admettent ici une compression par la tête fœtale du tronc lombo-sacré ou de la veine iliaque interne; d'où œdème du nerf.

Il faut remarquer la grande susceptibilité du sciatique poplité externe pour ces paralysies, qu'on peut rapprocher à ce point de vue du nerf cubital.

M. Vincent n'a jamais vu de cas analogues; mais peut-être, dans certains cas, il paraissait s'être agi de paralysie hystérique, car la paralysie apparut pendant la grossesse et rétrocéda au moment de l'accouchement.

M. Goullioud fait une communication sur l'étalement de l'S iliaque dans les opérations sur le petit bassin. A la fin des laparotomies, il est utile d'étaler l'S iliaque sur le champ opératoire : ce qui empêche les anses grêles d'aller dans le petit bassin.

Dans une myomectomie importante, il existe une surface dépéritonisée sur laquelle les anses peuvent venir adhérer. Il est bon de la couvrir avec l'S iliaque. De même à la fin d'une hystérectomie totale abdominale. On fait

aussi un tablier épiploïque qui empêche les anses grêles d'arriver dans le petit bassin. Cela ne constitue qu'une mesure de prudence, qui n'est pas destinée à remplacer la péritonisation des surfaces cruentées.

On évite les occlusions intestinales post-opératoires; on isole mieux la cavité abdominale de la région opératoire.

L'auteur, en effet, se rappelle des cas où l'S iliaque n'est pas dans le bassin et où on observe une occlusion intestinale post-opératoire. Les adhérences de l'S iliaque n'ont pas le même inconvénient que celle d'une anse grêle.

M. Condamin attire l'attention sur la péritonisation au moyen de l'épiploon, qu'on détache complètement, qui a fait des preuves expérimentalement.

M. Villard est d'avis qu'il faut cloisonner la cavité péritonéale, plus pour éviter l'infection que pour éviter les occlusions post-opératoires. Lorsque le petit bassin est réellement infecté, le cloisonnement est bien meilleur avec des mèches de gaze que par le rapprochement de surfaces péritonéales. L'occlusion intestinale post-opératoire est très exceptionnelle. Ce sont des infections opératoires; la preuve en est que l'anus contre nature ne donne rien dans ce cas.

M. Vallard trouve le procédé de M. Goullioud très bon. Il y a toujours recours. Mais combien de temps l'S iliaque reste-t-il ainsi étalé et empêche-t-il aux anses grêles d'arriver dans le petit bassin?

Séance du 8 juin 1905. — *Présidence de M. Horand.*

M. Bérard présente une malade qu'il a opérée pour une sténose intestinale d'origine tuberculeuse. Les signes que présentait cette malade étaient tout à fait caractéristiques. Elle avait depuis longtemps de la diarrhée et des douleurs abdominales. Dans les derniers temps, elle présentait des coliques intestinales, revenant trois ou quatre heures après l'ingestion des aliments. On constatait des mouvements péristaltiques autour de l'ombilic, et la malade percevait un bruit de gargouillement très net, au moment où les douleurs cessaient. Elle avait de la bacillose pulmonaire. Aussi le diagnostic de la nature de cette sténose était-il assez facile à établir.

A l'opération, on reconnut qu'il s'agissait d'une forme entéro-péritonéale. Il y avait une adhérence de l'intestin à l'utérus; les annexes avaient été aussi touchées par la tuberculose. L'anse rétrécie adhérait à l'utérus; on se contenta de faire une entéro-anastomose latérale à la suture. Amélioration manifeste; diminution de la diarrhée et relèvement de l'état général. Actuellement, elle n'a plus de troubles intestinaux; mais bacillose pulmonaire en évolution.

A ce propos, M. Bérard présente une pièce, recueillie à l'autopsie. Il s'agissait d'un homme, qui avait du péristaltisme surtout dans la fosse iliaque droite; tumeur dans la région cæcale, dont il était difficile de préciser cliniquement la nature tuberculeuse ou cancéreuse. Le malade eut des signes d'occlusion aiguë. Aussi, M. Bérard intervint pour faire une entéro-anastomose. Amélioration rapide. La tumeur sembla diminuer et se mobiliser. Aussi, deuxième intervention le 4 mai dernier. Mais la

tumeur occupait tout le cæcum et le côlon ascendant. Il y avait des traînées ganglionnaires dans l'épiploon; quelques lésions sur l'intestin grêle. Aussi, M. Bérard renonça à l'extirpation de cette masse. Le malade succomba trois semaines après.

A l'autopsie, on put préciser l'étendue de ces lésions. On reconnut sur l'intestin grêle une petite ulcération qui semblait plutôt tuberculeuse. Aussi, en attendant le résultat de l'examen histologique, il faut considérer la tumeur comme étant tuberculeuse et non néoplasique.

M. Rochet fait une communication sur les malformations du méat uretéral. Il a rencontré trois fois une saillie uretéro-vésicale.

Cette malformation a été surtout étudiée en Allemagne, sous le nom d'uretérocèle, de prolapsus de l'uretère, et en France par Albarran et Pasteau (1904).

Dans le cas de rétrécissement congénital de l'uretère, il se forme quelquefois une dilatation sus-jacente, qui ensuite fait saillie dans la vessie; quelquefois il y a coexistence d'hydronéphrose de ce côté.

Les prolapsus de l'uretère sont bien différents. Il y a des prolapsus uniquement muqueux. Le plus souvent, ce sont toutes les tuniques de l'uretère qui s'invaginent dans la vessie; et ce boudin invaginé est recouvert sur toute son étendue par la muqueuse vésicale.

A quoi sont dus ces prolapsus? Pour quelques auteurs (Albarran), la lésion uretérale est primitive; il y a bientôt de l'uretéro-pyélite; et c'est à cette inflammation surajoutée qu'il faut attribuer les douleurs rénales. M. Rochet pense au contraire que les lésions rénales sont primitives et que les lésions de l'uretère sont secondaires. Le prolapsus de l'uretère s'explique de la façon suivante. Les efforts de contraction, que fait l'uretère pour chasser le pus ou les éléments anormaux qui viennent du rein, amènent une hernie de la portion inférieure de l'uretère dans la vessie. Les douleurs sont symptomatiques de ces contractions exagérées. Il en résulte que la thérapeutique de ces prolapsus échoue fatalement, si on n'intervient que sur cette lésion. La constatation de ce prolapsus a une grande valeur séméiologique. Elle indique qu'il y a en arrière une lésion grave du rein.

M. Villard fait une communication sur l'extirpation transversale des cancers du rectum, siégeant au niveau de l'ampoule. L'auteur rapporte l'observation d'un malade qui fut opéré deux fois par ce procédé et qui finit par succomber à une troisième récidive. Depuis, il l'a pratiqué deux fois. Cette technique a été employée déjà par Leduc (de Clermont), en 1891, et Hartmann.

Dans le dernier cas, la tumeur était à 6 centimètres environ de l'anus. Elle remontait assez haut. Le 6e jour après l'opération, le malade eut une selle spontanée. Il n'y a pas d'incontinence. Le résultat est donc bien préférable à l'amputation totale du rectum.

On a autant de jour, quand on a fait cesser complètement la contracture du sphincter que dans le procédé de Lisfranc. Après cette dilatation préalable, la tumeur s'abaisse et devient facilement extirpable.

Voici la technique suivie par l'auteur.

1° Dilatation large du sphincter.

2° Section sus-sphinctérienne du rectum et abaissement de la tumeur. Il vaut mieux ne pas décoller de bas en haut la tumeur, car l'hémostase est toujours à recommencer. Il faut décoller en avant jusqu'au péritoine. A ce moment, on harponne le rectum; on le fait basculer de haut en bas. Par ce mouvement de bascule, on pince les vaisseaux hémorroïdaux à la partie supérieure. On peut enlever en même temps les ganglions situés en avant du sacrum.

3° Il faut abaisser le bout supérieur à la peau et le fixer à la peau. La fermeture immédiate du cul-de-sac péritonéal évite l'infection.

Il s'agit là d'un procédé exceptionnel, qui ne s'applique qu'aux tumeurs de l'ampoule rectale, débutant à 5, 6 centimètres du sphincter, et ne dépassant pas l'extrémité de l'index. Il faut que la tumeur soit mobile. Ce sont donc des cas où l'extirpation par le procédé de Lisfranc est inutile.

M. Vallas a eu recours à ce procédé il y a quelques jours chez un malade qui est sorti ce matin même de l'hôpital. Il est incontestable que cette opération est très tentante, dans les conditions qu'a précisées M. Villard. Il est de toute importance de conserver les fonctions sphinctériennes, toutes les fois qu'on le peut. Il est malheureusement difficile dans quelques cas d'atteindre le cul-de-sac péritonéal, car l'adhérence à la prostate peut gêner ce premier temps de l'intervention. Il ne s'agit donc que d'un procédé applicable à des cas exceptionnels. C'est une opération facile, brillante, et qui donne des résultats fonctionnels excellents. L'écueil probable de la méthode sera surtout les adhérences à la vessie ou à la prostate.

M. Tixier pense qu'ainsi que l'indique Hartmann il faut enlever l'anneau muqueux, de façon que le rectum invaginé adhère plus facilement au sphincter anal. On évite ainsi la formation d'anneaux cicatriciels, qui donnent quelquefois des accidents.

M. Goulliod fait des réserves sur la récidive possible de la tumeur après cette intervention.

M. Bérard a opéré deux malades dans les mêmes conditions : le premier en 1897 dans le service de M. le professeur Poncet, et un autre plus récemment à l'hôpital de la Croix-Rouge.

Séance du 15 juin 1905. — *Présidence de M. Hérand.*

Paralysie du sciatique poplité externe.

M. Patel, à l'occasion du procès-verbal, résume la pathogénie de cette paralysie, telle qu'elle est admise en Allemagne.

De l'hystérectomie abdominale totale dans les suppurations.

M. Condamin fait un rapport sur un travail de M. Sorel (de Dijon). D'une façon générale, M. Sorel ne pratique guère d'opération par voie vaginale. Il établit volontiers un drainage abdomino-vaginal, lorsqu'il y a des suppurations. En général, il préfère l'hystérectomie abdominale totale à la subtotale : c'est aussi l'avis de M. Condamin. Le seul reproche qu'on puisse adresser à

M. Sorel, c'est d'oublier peut-être un certain nombre d'indications de la voie vaginale, qui est si employée dans la pratique lyonnaise.

Appendicite aiguë.

M. Durand rapporte une observation d'appendicite opérée à la quinzième heure; l'appendice était plein de pus contenu sous tension; il était absolument libre dans l'abdomen.

Guérison rapide après drainage. Sans intervention, la perforation aurait abouti rapidement à une péritonite généralisée.

M. Goulliod croit que l'indication de l'opération rapide, dans les premières vingt-quatre heures, est exceptionnelle. Cliniquement, on ne sait jamais si la lésion est encore limitée à l'appendice, ou bien compliquée de péritonite localisée ou généralisée. Il n'est pas certain que l'opérée eût succombé, sans l'intervention précoce. L'immobilisation du malade a une grosse importance dans le pronostic.

En somme, d'autres cas doivent être apportés pour conclure.

M. Bérard. Actuellement, l'opinion classique des Allemands est d'opérer dans les premières vingt-quatre heures; plus tard, chercher à refroidir autant que possible, et préférer appendicectomie à froid.

Tumeur du voile du palais.

M. Latarjet présente un malade opéré pour une tumeur du voile récidivé. Pour aborder la tumeur, on pratiqua la résection de la branche verticale du maxillaire inférieur; ainsi on put enlever largement cette tumeur avec un gros paquet ganglionnaire, sis à l'angle de la mâchoire.

Suites bonnes.

M. Martin. Une prothèse immédiate aurait évité la déviation du maxillaire vers le côté opéré.

Fistules vésico-utérines.

M. A. Pollosson, pour aboutir à la guérison d'une fistule vésico-utérine, a employé le procédé suivant :

1° Incision du cul-de-sac antérieur du vagin et décollement vésico-utérin.

2° Arrivé sur l'orifice utéro-vésical, on pratique une fente médiane et verticale du col utérin, depuis l'orifice cervical jusqu'à la fistule. Ce moyen favorise l'abord de cette fistule, dont le décollement est, dès lors, simple.

3° Suture de la vessie, puis des lèvres de la section du col.

Ce procédé aurait été déjà appliquée par von Herff, cité par Pozzi. En réalité, Herff déconseille ce moyen, qu'il a employé seulement par hasard.

Folet, le promoteur du décollement utéro-vésical, conseille le toucher intravésical qui remplace ainsi la fente du col.

Le voie vaginale paraît la voie de choix dans le traitement des fistules vésico-utérines.

X. Delore.

ACADÉMIE DE MÉDECINE

Présidence de M. L. Colin.

M. L. G. Richelot fait un rapport sur un mémoire de M. Suarez de Mendoza, intitulé : *Nouvelle contribution au traitement des corps étrangers de l'œsophage*. L'auteur rappelle les procédés anciens d'extraction : la propulsion dans l'estomac, la tape dans le dos, la position déclive, l'ingestion de glace, la saignée, le massage du canal œsophagien à travers les parois du cou, enfin la méthode des vomissements. Il ne s'y arrête pas, et tout d'abord s'attache à classer les procédés d'extraction par la voix buccale, suivant qu'ils consistent à saisir le corps étranger par sa partie supérieure (pinces de Cloquet, de Collin), à le saisir par sa partie inférieure (panier de von Gräfe, crochet de Kirmisson), ou à le ramener de bas en haut après avoir dilaté les parois œsophagiennes (parapluie de Fergusson, parasol de Rivière, etc.). L'auteur donne quatre observations et tire les conclusions suivantes :

1° Lorsque le corps étranger de l'œsophage résiste à la propulsion, quand l'introduction du panier de von Gräfe n'est pas possible, soit à cause du spasme œsophagien, soit à cause du volume du corps étranger, la dilatation de l'œsophage à l'aide de l'instrument Colin-Verneuil permet d'introduire le panier et de faire l'extraction.

2° Lorsque le corps étranger, accroché par le panier, résiste aux tractions et qu'on est mis en demeure d'abandonner la séance par crainte de déchirer l'œsophage, le ballon dilatateur de Tarnier, mis en place à l'aide de la bougie conductrice, peut amener le dégagement du corps étranger et permettre son extraction sans blesser les parois. Ces conclusions attirent utilement l'attention, non seulement sur l'emploi du dilatateur Colin-Verneuil, qui n'était pas ignoré, mais aussi sur l'usage qu'on peut faire du ballon Tarnier, qui, en écartant largement les parois œsophagiennes, peut libérer les pointes de certains corps étrangers dangereux, tels qu'un râtelier, et compléter heureusement ce que les olives et le panier ne pouvaient faire.

M. Raymond présente une note de la part de M. F. Ostwalt.

Il s'agit des résultats fort satisfaisants obtenus par M. Ostwalt avec un nouveau *traitement*, qu'il applique depuis l'année dernière, dans *les formes graves de la névralgie faciale, ayant résisté à tous les traitements antérieurs.*

Le traitement en question consiste en injections profondes d'alcool cocaïné ou stovaïné, au niveau des principales branches du trijumeau, à leurs points de sortie mêmes, au niveau de la base du crâne.

Ces injections se montrent aussi efficaces dans les névralgies autres que la névralgie faciale, telles que la névralgie du sciatique, du cubital, du plexus cervical, etc. Plusieurs injections sont parfois nécessaires. Dans

certaines circonstances, il se produit des récidives nécessitant d'avoir recours à de nouvelles injections.

M. Landouzy présente, au nom de M. E. Escat, de Toulouse, *un tube laryngé à jour*, sur lequel sont disposés, sur une ligne hélicoïdale comprenant deux tours complets, des orifices ayant pour but de prévenir et de combattre l'obstruction brusque et l'asphyxie dans le tubage, sans surveillance des diphtériques laryngés. Le Dr Escat se loue fort de ce nouveau modèle de tube, dont l'emploi rendra usuelle l'*intubation*, et cela, en dehors de l'hôpital, dans les milieux de villes et de campagnes, où la surveillance des tubes ne peut s'exercer constante. Grâce à ce nouvel outillage, l'intubation pourra de plus en plus, avec avantage, se substituer à la trachéotomie dans le traitement du croup.

M. A. Poncet lit un mémoire, fait en collaboration avec M. R. Leriche, sur la *tuberculose inflammatoire de l'estomac et de l'intestin*. — Nos études sur le rhumatisme tuberculeux, dit-il, nous ont progressivement amené à admettre, aux côtés de la tuberculose classiqué, à processus histologique bien caractérisé, une *forme septicémique* et une *forme inflammatoire*, dont le champ d'action est tout aussi vaste. C'est des localisations de cette dernière forme, non plus sur les articulations, mais sur l'estomac et l'intestin, que nous désirons entretenir aujourd'hui l'Académie.

1° *Tuberculose inflammatoire de l'estomac.* — C'est une affection rare et son étude est à peine ébauchée.

Il en existerait deux formes : une *hypertrophique*, véritable tuberculose de l'estomac; et une *ulcéreuse*, plus médicale que chirurgicale.

M. F. Arloing a démontré que ce cadre devait être élargi, et il arrive à conclure, d'une étude anatomique et expérimentale très approfondie, qu'à côté des lésions anatomiquement tuberculeuses, il fallait faire place « à des ulcérations dépourvues de toute caractéristique microscopique, engendrées par la toxémie tuberculeuse, véritables ulcérations toxiques, ces différentes variétés n'étant que les mailles d'une même chaîne ».

Il faut aller encore bien plus loin et admettre, à côté des deux modalités ulcéreuse et hypertrophique de la tuberculose gastrique, une forme fibreuse d'emblée, lésion créée de toutes pièces par la tuberculose inflammatoire. La caractéristique de ces tumeurs inflammatoires, généralement prises pour des lésions malignes, réside dans une infiltration de la sous-muqueuse, avec épaississement et organisation fibreuse du tissu conjonctif. La réaction péritonéale est très variable, parfois nulle, rarement très intense. La muqueuse intacte ne porte ni ulcère, ni cancer.

Ces lésions sont désignées généralement sous le nom de linite plastique et elles représenteraient la première étape de la linite confirmée; or, il est curieux de voir que dans nombre d'observations on les a observées chez des tuberculeux. Cette remarque a été nettement formulée par Hanot et Gombault.

A côté de ces « dégénérescences fibroïdes », diffuses ou localisées, de l'estomac, il faut encore comprendre, dans le cadre de la tuberculose

inflammatoire de cet organe, les scléroses limitées au pylore, qui en rétrécissent le calibre et donnent lieu à des sténoses plus ou moins serrées, que l'on s'efforce de rattacher à la cicatrisation d'un ulcère, parfois hypothétique.

La tuberculose inflammatoire peut produire, de toutes pièces, sans ulcération antécédente, une sclérose identique à celle qui réalise le rétrécissement mitral pur.

2° *Tuberculose inflammatoire de l'intestin.* — Du côté de l'intestin, il y a des lésions identiques, qui relèvent de la même pathogénie. On les observe sur l'intestin grêle, dans le segment iléo-cæcal, et sur le gros intestin.

Sur l'intestin grêle, on a relevé, depuis longtemps, des sténoses, uniques ou multiples, qui ne paraissent pas être le résultat de la cicatrisation d'ulcérations préexistantes passées inaperçues, et en dehors des variétés connues de tuberculose chirurgicale de l'intestin grêle, on a été obligé de décrire un type purement inflammatoire, dans lequel, disait-on, « la sclérose curatrice semble étouffer et même faire disparaître toute trace de lésions bacillaires primitives » (Quénu et Judet).

Nous ajouterons qu'au niveau du sein la tuberculose inflammatoire doit être l'origine d'un certain nombre de mastites noueuses, d'étiologie jusque-là douteuse. Semblable remarque s'est imposée à notre esprit pour des thyroïdites subaiguës, chroniques, pour quelques goitres se développant chez des bacillaires.

De même, la notion de la bacillose inflammatoire doit intervenir dans l'explication de ces tumeurs goutteuses du pénis, de ces indurations plastiques des corps caverneux, comparées, depuis longtemps, par les anciens auteurs, aux maladies du « système fibreux » : rétraction de l'aponévrose palmaire, nodosités des gaines tendineuses, etc., dont la relation avec la tuberculose s'affirme de plus en plus, à mesure qu'on examine les malades à ce point de vue. Tous ces faits ne sont, en somme, que la confirmation de cette loi de pathologie générale, que nous avons formulée dès le début de nos travaux sur le rhumatisme tuberculeux, à savoir que « ce qui est vrai, cliniquement, anatomiquement, pour les articulations (rhumatisme tuberculeux articulaire) l'est non moins pour les autres appareils, pour tous les organes, pour tous les tissus. Avec des degrés plus ou moins grands de fréquence, ils sont frappés de la même façon ».

M. Cornil n'entre pas dans les idées générales soulevées par M. Poncet, idées sur lesquelles il y aurait beaucoup à dire; il se contentera d'appuyer sa manière de voir par une observation de tumeur du cæcum.

M. Cornil connaissait très bien ces tumeurs du cæcum, ressemblant à du cancer, que les chirurgiens enlèvent et qui sont, en réalité, de la tuberculose, dont on retrouve les lésions. Dans ces conditions, il y a dix ans, M. Schwartz lui demanda d'examiner une tumeur de ce genre qu'il avait enlevée. A sa grande surprise, M. Cornil ne trouva aucune lésion spécifique de tuberculose : pas de follicule tuberculeux, pas de cellule géante, pas de bacilles. Aussi crut-il qu'il s'agissait d'une *inflammation chronique*

sclérosante du cæcum. L'observation en a été publiée sous ce titre à la Société de Chirurgie. Depuis cette époque, il a examiné plusieurs tumeurs cæcales du même genre, avec follicules tuberculeux et cellules géantes. Et, par cette comparaison rétrospective, il est persuadé que la tumeur de M. Schwartz était bien de nature tuberculeuse.

M. Lancereaux estime qu'on n'est pas en droit d'affirmer la nature tuberculeuse des affections du système fibreux, en particulier de la rétraction de l'aponévrose palmaire, par cela seul qu'on rencontre telle ou telle de ces affections chez un sujet atteint de bacillose.

L'aponévrose palmaire, en effet, est trop peu riche en vaisseaux, pour constituer un terrain favorable au développement des lésions tuberculeuses. D'autre part, les relations de cette rétraction de l'aponévrose palmaire avec le neuro-arthritisme sont trop anciennement établies, pour qu'on puisse accepter sans réserve la théorie de M. Poncet.

M. Poncet a été amené à ces conclusions par ses recherches sur le rhumatisme tuberculeux et la tuberculose inflammatoire. A défaut de toute autre infection, il est nécessaire, dans la pathogénie d'une foule de lésions, d'incriminer la tuberculose, et de la considérer non comme une coïncidence, mais comme la cause dominante de celles-ci.

M. Péraire.

NÉCROLOGIE

M. le Prof. von MIKULICZ-RADECKI (de Breslau).

Un des chirurgiens les plus estimés dans le monde chirurgical, le prof. Johann von Mikulicz-Radecki, professeur ordinaire de chirurgie, et chirurgien en chef à la Clinique de l'Université de Breslau, est mort dans cette ville, à cinquante-cinq ans, le 14 juin dernier, après une longue maladie; il était atteint d'un carcinome de la région stomacale.

Le prof. von Mikulicz était Autrichien; il était né le 16 mai 1850 à Czernowitz. Il avait fait ses études médicales à Vienne (1869-1875). Reçu docteur en médecine en 1875, il était resté attaché à la Clinique du célèbre prof. Billroth, en qualité d'assistant, jusqu'en 1880. Reçu privat-docent en 1880, il avait été nommé, en 1882, professeur ordinaire de chirurgie et directeur de la clinique chirurgicale de Cracovie. Il y resta jusqu'en 1887, puis quitta son pays natal pour une chaire de chirurgie à Königsberg, d'où il passa à Breslau.

Toute sa vie, il s'attacha aux progrès de l'antisepsie et de l'asepsie, dont il modifia et simplifia les procédés. Il remplaça l'acide phénique par l'iodoforme, et inventa des procédés de stérilisation des objets de pansement et de désinfection des mains du chirurgien, pour éviter l'infection des plaies. Suivant l'exemple de son maître, le prof. Billroth, il élargit le domaine de la chirurgie abdominale, alors à son début, et l'enrichit d'un certain nombre de procédés opératoires nouveaux.

Son nom restera attaché au *pansement* qu'il a imaginé et au *drainage* obtenu par celui-ci; à l'extirpation totale ou partielle du sterno-cléido-mastoïdien en cas de torticolis musculaire, à la maladie qui porte son nom, etc. On connaît aussi la résection de Wladimiroff-Mikulicz, qui comprend l'extrémité inférieure des os de la jambe, le tarse postérieur et parfois une partie du tarse antérieur; ses travaux sur l'œsophagoscopie, la gastroscopie, la chirurgie du médiastin, de l'estomac, de la luxation de la hanche, de la maladie de Basedow, etc.

Le prof. von Mikulicz était aussi aimé de ses malades qu'estimé de ses confrères, qui l'avaient élu membre du Comité de l'Association allemande de Chirurgie; et sa mort met en deuil tous les chirurgiens allemands. Il était d'une fort belle habileté opératoire.

Son œuvre est considérable. Nous citerons seulement ses principaux travaux. *Asepsie, antisepsie :* Ueber die Beziehungen des Glycerins zu Coccobac-

teria septica und zur septischen Infection. Berlin, 1878, 75 p., in-8°. — Die antiseptische Wundbehandlung und ihre Technik. *Mitt. d. Vereins der Aerzte in Niederosterreich.* — Zur Sprayfrage. *Langenbeck's Archiv*, 1880. — Ueber die Anwendung der Antiseptik bis Laparotomien mit besonderer Rucksicht auf die Drainage der Peritonealhöhle. *Langenbeck's Archiv*, 1881, Bd XXVI. — Ueber die Verwendung des Iodoforms bei der Wundbehandlung und dessen Einfluss auf fungöse und verwandte Processe. *Arch. f. klin. Chir.*, Bd XXVII. — Die Verwendung des Iodoforms in der Chirurgie. *Wien. Kl.*, 1882. — Ueber einige Modificationen des antiseptischen Verfahrens. *Langenbeck's Archiv's*, Bd XXXI. — Erfahrungen über den Dauerverband und die Wundbehandlung ohne Drainage. *Klin. Jahrb.*, I, 1888. — Ueber Versuche die aseptische Wundbehandlung zu einer wirklich keimfreien Methode zu vervollkomnen. *Deutsche med. Woch.*, 1897. — Ueber die jungsten Bestrebungen die aseptische Wundbehandlung zu verbessern. *Berlin. klin. Woch.*, 18 avril 1898. — Die Desinfektion der Haut und Hände mittels Seifenspiritus. *Deutsche med. Woch.*, Berlin, 1899, n° 24.

Chirurgie abdominale. — Ueber die Ausschaltungtoter Räume aus der Peritonealhöhle. *Arch. f. klin. Chir.*, Bd XXXIII. — Exstirpation solider Geschwülste des Uterus und der Ligamenta lata durch die Laparotomie. *Wien. med. Woch.*, 1879, n° 21, p. 513. — Perforationsperitonitis. *Volkmann's Klin. Vortr.*, 1883. — Ueber einem geheilten Fall von Magenresektion. *Wien med. Woch.*, 1883, n° 41. — Ueber Laparotomie bei Magen und Darmperforation. *Samml. Klin. Vortr.*, Leipz., 1885, n° 262 (Chir. n° 83, 2307-2334). — Zur operativen Behandlung des stenosirende Magengeschwürs. *Arch. f. klin. Chir.*, Bd XXXVI. — Bericht über 103 Operationen aus Magen. *Arch. f. klin. Chir.*, Bd LI, 9-39. — Beiträge zur Technik der Operation des Magencarcinoms. *Arch. f. klin. Chir.*, Bd LVII. — Die chirurgische Behandlung der chronischen Magengeschwürs. XXVI *Congr. der deutsch. Gesellsch. für Chir.*, Berlin, 1897, 21 april. — Ueber die Chirurgie der Gallenvege. *Deutsch. med. Woch.*, Berl., 1899, 16 Feb. — Mikulicz et Kausch (W.). Die Verletzungen und Erkrankungen des Magens. *Handb. d. prakt. Chir.*, Stuttg., 1900, III, 234-316; 392-475. — Zur operativen Behandlung der Prolapsus recti et coli invaginati. *Centralbl. f. Chir.*, 1888, n° 24, p. 53. — Small contributions to the surgery of the intestinal tract. *Am. Surg. Assoc.*, 13 mai 1903. *Centralbl. f. Chir.*, 1904, n° 35, 1031.

Chirurgie des articulations et Orthopédie. — Ueber seitliche Verkrummungen am Knie und deren Heilungsmethoden. *Arch. f. klin. Chir.*, Bd XXIII. — Eine neue osteoplastische Resektion-Methode am Fusse. *Arch. f. klin. Chir.*, 1882, Bd XXVI. — Beiträge zur plastischen Chirurgie der Nase. *Arch. f. klin. Chir.*, Bd XXX, 1884. — Die unblutige Reduction der angeborenen Hüftverrenkung. *Arch. f. klin. Chir.*, Bd IL. — Ueber ausgedehnte Resektionem an langen Rohrenknochen wegen maligner Geschwülste. *Arch. f. klin. Chir.*, L.

Chirurgie du goitre, etc. — Ueber Thymusfütterung bei Kropf und Basedow'scher Krankheit. *Berl. klin. Woch.*, 22 avril 1895, p. 342. — Ueber die Resection des Kropfes. *Centralbl. f. Chir.*, 1885, n° 51, 889, *passim*. — Ueber

Gastroskopie und Œsophagoskopie; *Wien med. Presse*, 1881, XXII, 1405; 1437; 1473; 1505; 1537; 1573; 1629. — Ueber die Extirpation des Knopfknickers beim muscolosum Schiefhalse. *Centralbl. f. Chir.*, 1895, n° 1. — Pharyngotomie behufs Exstirpation maligner Geschwülste der Tonsillargegend. *Deutsche med. Wochensch.*, 1886. — Eigenartigen symmetrischen Erkrankung der Thränen und Mundspeicheldrüsen (*Mikulicz'sche Krankheit*) in den Billroth gewidmeten « Beitragen ». — Mikulicz et Michelson. *Atlas der Krankheiten der Mund und Rachenhöhle*. Berlin, 1892. — Mikulicz et Kümmel. *Die Krankheiten des Mundes*. Iena, 1898.

Mikulicz publia avec les professeurs von Bergmann et Bruns le *Handbuch der praktischen Chirurgie* et était co-directeur des *Beiträge zur Chirurgie* et des *Mittheilungen aus den Grenzgebieten der Chirurgie und Medicin*.

L'Allemagne perd en Mikulicz une de ses célébrités mondiales, car c'était un opérateur hors pair et un excellent professeur. Ses cliniques de chaque jour, ses cours de médecine opératoire, les opérations qu'il pratiquait sans cesse avec une maestria bien connue de ses élèves et des médecins étrangers qui voyagent, ses multiples publications, ses recherches expérimentales, etc., en un mot le travail acharné auquel il s'est livré toute sa vie, n'ont pas été sans accélérer la marche de la terrible affection, qui l'emporte à un âge encore peu avancé.

C'est un nom qui restera dans la médecine opératoire moderne.

M. le Dr Frédéric James GANT (Angleterre).

Frédéric James Gant, chirurgien anglais qui a beaucoup écrit, vient de mourir. Il était né en 1825 à Kingsland, et débuta dans la carrière par l'exercice de la médecine militaire (campagne de Crimée et de Scutari). Il revint exercer à Londres en 1856.

On lui doit de nombreux ouvrages : *The Principles of Surgery* (1864), dont l'édition de 1871 contenait déjà une notice sur la méthode antiseptique de Lister; *Diseases of the Bladder, Prostate gland, and Urethra* (8e édition en 1884); *The students surgery* (1870); *Guide to the examinations by the conjoint Board in England and for the Diploma of F. R. C. S. Eng.*, qui a eu 7 éditions; et une foule d'autres livres et travaux sans relation avec la chirurgie.

Cette année même, il avait publié son *autobiographie*. Il était depuis deux ans vice-président de la *Royal medical and chir. Society*.

Le propriétaire-gérant : Félix Alcan.

Coulommiers. — Imp. Paul BRODARD.

OSTÉO-SARCOME DE L'HUMÉRUS

PROPAGÉ AUX PARTIES MOLLES

AMPUTATION INTERSCAPULO-THORACIQUE. SURVIE DE UN AN

Par le Dr E. JEANBRAU

Professeur agrégé à la Faculté de Montpellier,
Lauréat de la Société de Chirurgie.

L'observation suivante montre, une fois de plus, que la désarticulation interscapulo-thoracique peut donner des survies inespérées, même dans les tumeurs malignes très avancées dans leur évolution.

OBSERVATION.

Il s'agit d'une femme, de quarante et un ans, entrée, le 2 juillet 1902, à l'hôpital suburbain de Montpellier, dans le service de mon maître, M. le professeur Forgue, pour une tumeur du bras gauche.

Histoire de la maladie. — Cette femme n'a jamais été malade jusqu'à l'année dernière; et ses parents sont, à l'heure actuelle, en excellente santé.

Il y a 9 mois, en octobre 1901, elle fut surprise par un orage, éleva son parapluie pour l'ouvrir; et, dans ce mouvement, elle se cassa le bras gauche, qui ne lui avait jamais fait mal jusque-là. Le bras fut immobilisé pendant plusieurs semaines, après lesquelles la malade put se servir de sa main, sans éprouver de douleur au niveau de l'humérus fracturé.

En janvier 1902, l'épaule gauche commença à augmenter de volume. Des pointes de feu, un vésicatoire, le port d'une écharpe ne donnèrent naturellement aucun résultat. Peu à peu, les mouvements du coude et de l'épaule devinrent difficiles, sans qu'il y eût de douleur au repos. En juin dernier, la tuméfaction envahit le bras, le coude, et la partie supérieure de l'avant-bras.

Son médecin conseilla à cette malade d'entrer à l'hôpital de Montpellier pour se faire opérer.

Etat actuel le 2 juillet 1902. — A son entrée dans le service de M. le professeur Forgue, que j'avais l'honneur de suppléer, cette femme était en état général très médiocre.

A l'inspection, son épaule gauche présentait nettement l'aspect classique

du « gigot » des néoplasmes osseux de la racine des membres. Tandis que l'épaule droite est maigre et anguleuse, l'épaule et le bras gauches sont notablement augmentés de volume; et la tuméfaction s'étend jusqu'au dessous du coude. La circonférence du bras gauche, mesurée au ras de l'aisselle

Fig. 1. — Ostéo-sarcome de l'humérus propagé aux parties molles.

malade, donne 38 centimètres, tandis qu'elle est seulement de 21 centimètres du côté sain. L'épaule et le bras sont marbrés par une circulation supplémentaire très développée, qui ne laisse aucun doute sur la nature de l'affection. Mais il n'existe ni battements, ni ulcération.

A la palpation, la région malade est notablement plus chaude que la région correspondante du côté opposé : le bras paraît avoir une température d'au moins deux degrés plus élevée que celle du bras droit. On reconnaît l'existence d'une fracture non consolidée, qui siège à la partie moyenne de l'humérus, au point où se termine brusquement une tumeur ovoïde qui masque le tiers supérieur de l'os. La tumeur, de consistance dure en certains points, se laisse déprimer en d'autres, où l'on perçoit très nettement la sensation de crépitation parcheminée. La mobilité des deux fragments est très grande; mais elle est absolument indolore et ne s'accompagne pas de crépitation.

La clavicule et l'omoplate paraissent saines. Mais le deltoïde, le triceps e le biceps sont nettement indurés et ne se laissent pas déprimer par les doigts. Ces muscles paraissent étalés et adhérents au néoplasme. — Les *mouvements* volontaires de l'épaule et du coude sont impossibles. Mais on peut fléchir et étendre l'avant-bras presque normalement, en fixant l'humérus, sans provoquer de douleur.

Diagnostic. — Il s'agit certainement d'un ostéo-sarcome de l'humérus, à début et à développement insidieux, et qui s'est « révélé » par une fracture spontanée de l'os, dans un mouvement d'élévation du bras. L'examen radiographique nous donne d'ailleurs l'image très nette de la tumeur et de la fracture.

Nous proposons à la malade de tenter la seule intervention logique et de lui pratiquer la désarticulation interscapulo-thoracique. Elle hésite pendant quelques jours, puis se décide le 7 juillet.

Amputation interscapulo-thoracique le 8 juillet 1902. — Celle-ci est pratiquée le 8 juillet, avec l'aide de mon collègue Imbert, et suivant la technique de Berger-Farabeuf. — *Ethérisation.* — Résection de la clavicule; section, entre deux ligatures, de l'artère et de la veine sous-clavières, et ablation du membre supérieur en quelques minutes. Nous n'avons pas fait exactement le tracé de l'incision de M. Berger, pour enlever une plus grande étendue de parties molles en avant et nous éloigner le plus possible de la région envahie. On trouve dans l'aisselle quelques ganglions, du volume d'une noisette, que l'on enlève avant de faire les ligatures. Hémostase soignée. Un drain, gros comme le pouce, est couché au fond de la plaie et sort par une incision, que l'on fait en bas et en arrière de la lèvre postérieure. Le moignon est complètement suturé au crin de Florence. Pansement compressif.

Suites opératoires. Les suites furent très simples. La malade n'eut pas de choc. Le soir du 3e jour, la température monta à 39°; mais la malade, n'ayant pas le facies d'une infectée, je pensai que l'hyperthermie était due à la résorption d'un peu de sang dans la vaste plaie opératoire où persistaient quelques espaces morts, malgré la compression du pansement. Le 6e jour, j'enlevai le drain qui était sec ainsi que la gaze. Le 12e jour, j'enlevai les fils. Réunion par première intention. Quelques jours après la malade sortait guérie.

J'ai eu des nouvelles à plusieurs reprises dans le courant de l'année suivante. Elle se portait parfaitement neuf mois après l'amputation, en 1903. Mais elle mourut en juillet suivant, sans qu'il ait été possible de savoir à quelle affection elle a succombé. Il est probable que la généralisation est survenue après un an de survie en bonne santé apparente; la propagation du néoplasme aux parties molles, l'existence de ganglions dans l'aisselle permet de penser que celle-ci était à peu près fatale.

Examen de la tumeur. — a) *Examen macroscopique.* — Le dessin ci-joint, fait d'après nature aussitôt après l'intervention, représente une coupe sagittale du bras. On voit que le néoplasme s'est substitué à l'humérus dans l'étendue de son tiers supérieur. De couleur gris violacé, il est limité par une

capsule, très nette en certains points ; et il est creusé de trois grandes cavités. A sa partie supérieure, la tumeur remplit la concavité du cartilage articulaire, dont la surface diarthrodiale est intacte. L'articulation scapulo-humé-

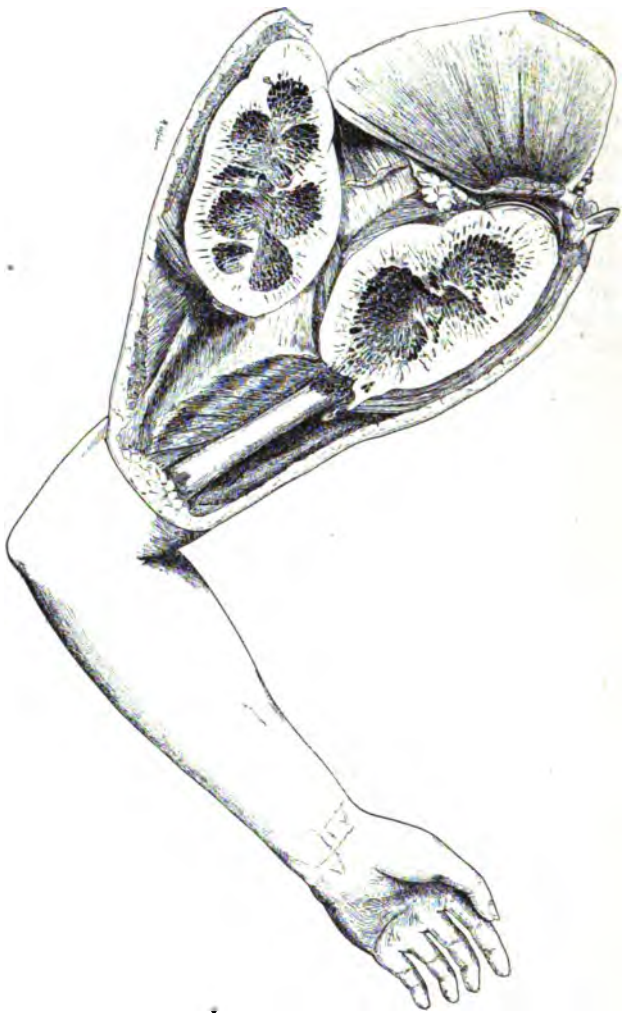

Fig. 2. — *Ostéo-sarcome de l'humérus. Amputation interscapulo-thoracique.* — Sur cette coupe, la tumeur est encapsulée. En plusieurs endroits, cette capsule était détruite et les muscles envahis.

rale paraît d'ailleurs complètement saine. Sur les côtés, le néoplasme a envahi les masses musculaires du bras qui lui forment avec les aponévroses une sorte de capsule jaunâtre.

A l'extrémité inférieure de la tumeur, on voit le fragment inférieur de

l'humérus fracturé, rongé et complètement mobile. Autour de ce qui reste de l'humérus, les muscles du bras sont décolorés et infiltrés par une production ostéoïde à la fois dure et friable. Les cavités, creusées dans la tumeur, sont irrégulières et remplies par un tissu ostéoïde, ramolli, formé d'aiguilles enchevêtrées, dans lesquelles on reconnaît des travées blanchâtres d'appa-

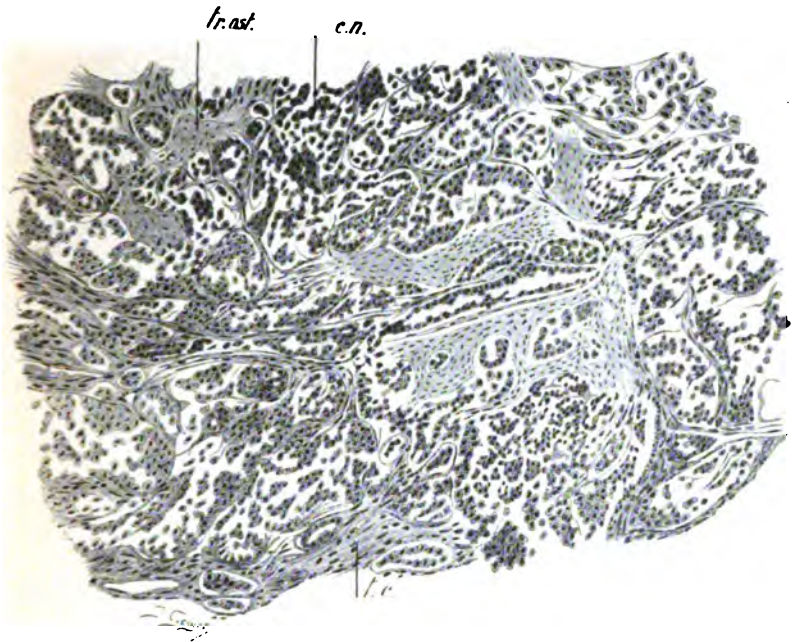

Fig. 3. — Ostéosarcome de l'humérus (obs. 3, oc. 2, Stiassnie). — *Légende* : *tr.*, *travées ostéoïdes*; *c. n.*, *cellules néoplasiques*; *t. c.*, *travées conjonctives*.

rence sarcomateuse. Ces dernières vont se continuer avec le tissu sarcomateux gris compact de la périphérie du néoplasme.

b) *Examen histologique, dû à l'obligeance du professeur Bosc.* — Le néoplasme, dont une coupe est représentée ci-dessus (oc. 2, obj. 3 de Stiassnie), est formé de travées conjonctives (t. c.) renfermant des amas de cellules volumineuses, qui prolifèrent et souvent se disposent pour former des cavités alvéolaires. Les cellules que l'on trouve dans ces cavités sont polymorphes, le plus souvent polygonales ou arrondies, presque toutes volumineuses, et mélangées à des cellules à noyaux multiples. Dans le tissu conjonctif dissocié se constituent des travées ostéoïdes (tr. ost.), autour desquelles la prolifération cellulaire devient intense. Ces cellules sont identiques à celles contenues dans les alvéoles et ont l'aspect caractéristique de volumineuses cellules ostéoblastiques. En certains points, la prolifération cellulaire détruit progressivement les travées conjonctives intermédiaires et forme de larges nappes de cellules irrégulières, parmi lesquelles on reconnaît de nombreuses cellules géantes.

Il s'agit donc d'un sarcome ossifiant de l'extrémité supérieure de l'humérus, ayant détruit le tiers supérieur de l'os, et propagé aux muscles voisins. L'examen histologique de plusieurs fragments du brachial antérieur, du triceps et du deltoïde a en effet permis de reconnaître l'extension du néoplasme aux masses musculaires périosseuses.

Réflexions.

Cette observation répond exactement à la description classique des ostéo-sarcomes des membres. Elle nous paraît cependant offrir quelque intérêt au point de vue chirurgical. Malgré l'extension du néoplasme aux parties molles, rendue évidente à l'examen clinique par la circulation supplémentaire, l'induration des muscles, l'adénopathie axillaire; malgré l'état général mauvais de la malade, qui était presque cachectique, notre opérée n'a pas eu de choc. Elle s'est rétablie rapidement et a vécu un an en excellente santé. Elle se portait si bien « qu'elle regrettait seulement, nous disait-elle dans une lettre, de ne pouvoir travailler et se rendre utile aux siens ».

La bénignité opératoire de cette mutilation, pourtant si considérable, et la possibilité d'une survie longue et même de la guérison, nous paraissent devoir tenir à la technique réglée par MM. Berger et Farabeuf. Cette technique réalise en effet les conditions nécessaires pour : 1° réduire le choc au minimum; 2° éviter la généralisation. Grâce à la ligature préliminaire de l'artère sous-clavière, l'opéré ne perd presque pas de sang; ce qui est important chez un néoplasique affaibli. Si le chirurgien et son aide prennent garde de ne pas tirer brusquement sur le membre, et si l'on coupe le plexus brachial sans le distendre, on ne détermine aucune traction sur la moelle, et on met l'opéré à peu près à coup sûr à l'abri du choc opératoire. L'intervention n'est pas plus grave, en prenant cette dernière précaution, qu'une désarticulation de l'épaule.

On sait depuis longtemps que la désarticulation à distance expose davantage à la récidive que l'amputation au-dessus de la tumeur. Les discussions de 1874, 1877, 1891 et 1892 à la Société de Chirurgie, les mémoires de MM. Chauvel, Poinsot et Schwartz, le rapport de MM. Pollosson et Bérard au Congrès de Chirurgie de 1899 ont bien établi ce fait, qui n'est paradoxal qu'en apparence.

C'est que, au voisinage des ostéo-sarcomes, et même à une distance assez éloignée, à la racine même du membre, les veines sont souvent oblitérées par des thromboses néoplasiques. Or, la bande d'Esmarch, le tube circulaire appliqué sur la cuisse pour faire l'hémostase provisoire, les manipulations du membre pendant

l'opération, ont vite fait de mobiliser des caillots qui iront ensemencer les régions encore saines. Précisément, dans l'interscapulo-thoracique, on ne place pas de bande d'Esmarch, puisqu'on lie l'artère et la veine sous-clavières, après résection de la clavicule. Si on prend la précaution de ne pas trop secouer le membre au cours de ce premier temps opératoire, qui peut être exécuté sans même toucher le bras et sans remuer l'épaule, on évite à peu près sûrement de provoquer une embolie néoplasique, et on met par suite le malade à l'abri d'une récidive dans le moignon.

La généralisation, à échéance plus ou moins lointaine, est donc surtout à craindre après cette désarticulation qui est peu grave, malgré la mutilation qu'elle entraîne. Mais la présence de foyers secondaires dans le thorax, au moment où le malade consent à se faire enlever son membre supérieur, ne peut logiquement être considérée comme une objection à opposer à cette intervention, qui est, nous le répétons encore une fois, une opération facile, peu grave, et aussi radicale que le permet le voisinage des poumons et du cœur.

LA SURVIE
APRÈS
L'AMPUTATION INTERSCAPULO-THORACIQUE
POUR TUMEURS MALIGNES

PAR MM.

E. JEANBRAU et **V. RICHE**

Professeur agrégé — Chef de clinique chirurgicale
à la Faculté de médecine de Montpellier.

Quelle est la gravité de l'amputation interscapulo-thoracique pour néoplasmes malins de l'épaule et du bras?

Quelle est la durée de la survie dont peut bénéficier un malade après cette amputation?

Tels sont les deux points que nous avons voulu préciser, pour donner l'état actuel d'une question que les travaux du professeur Berger ont vulgarisée par la description d'un procédé opératoire universellement adopté depuis 1887, et la publication de ses résultats personnels, dans un ouvrage demeuré classique, et diverses réunions de chirurgiens.

Mais, afin d'arriver à des conclusions ayant une valeur documentaire réellement scientifique, nous ne nous sommes pas bornés à compulser les comptes rendus des congrès et sociétés savantes, pour réunir des observations publiées trop souvent le lendemain de l'intervention, et fréquemment dépourvues de détails importants.

Nous avons entrepris de faire œuvre plus précise; et nous avons écrit à tous les chirurgiens qui, à notre connaissance, ont pratiqué une ou plusieurs amputations interscapulo-thoraciques. Presque tous nous ont répondu avec infiniment de bonne grâce, après avoir pris la peine de revoir ou de s'informer de leurs opérés, et après avoir vérifié les détails cliniques et anatomiques dont nous avions besoin.

Grâce à cette collaboration de plus de soixante chirurgiens français et étrangers, nous avons pu connaître les résultats éloignés de 188 observations. Ils sont trop beaux pour ne pas entraîner la conviction des sceptiques sur le bénéfice que peut procurer, dans les cas en apparence les plus désespérés, l'opération de M. Berger.

Ils sont d'autant meilleurs que, de toutes les opérations pour tumeurs, il n'en est pas qui effraie autant les malades et ne soit aussi longtemps retardée! En effet, les malades, épouvantés à l'idée de cette mutilation, qui leur paraît disproportionnée avec le volume de leur tumeur, dont ils ne peuvent comprendre la malignité, s'y refusent presque toujours pendant un certain temps. L'opération est très souvent consentie alors que le néoplasme a franchi sa capsule et envahi les muscles.

De plus, cette amputation, malgré les apparences, ne réalise pas toujours l'éradication large qui permet d'escompter la guérison. Il y a souvent des infiltrations de la paroi thoracique et des ganglions néoplasiques dans le thorax. Or, on doit admettre que la paroi thoracique constitue ici « la frontière des interventions raisonnables ».

Réséquer les côtes, faire sauter le sternum, comme dans le cas où M. Bergmann dut terminer par la ligature de la veine cave supérieure (!), du tronc brachio-céphalique, et le tamponnement du médiastin, ajouter une thoracectomie à une amputation du membre supérieur en totalité, cela nous paraît un traumatisme opératoire disproportionné au résultat bien hypothétique que l'extension des lésions permet d'espérer.

Malgré ces conditions défavorables, que l'autorité du chirurgien peut prévenir en persuadant son malade du bénéfice de l'opération précoce, l'amputation de Berger-Farabeuf donne des survies fort longues et même des guérisons que l'on peut considérer comme définitives. Presque toujours le malade bénéficie d'une survie suffisante pour légitimer l'intervention, qui, pratiquée selon la technique de M. Berger, constitue une opération *facile*, à peine plus *grave* qu'une désarticulation de l'épaule.

L'enquête et les recherches bibliographiques que nous avons faites (en nous référant toujours aux textes originaux) nous a permis de préciser :

1° La mortalité opératoire ;

2° La durée de la survie des opérés.

Nous avons soigneusement séparé en deux catégories distinctes : 1° les cas où l'examen histologique de la tumeur a été pratiqué; 2° ceux où il n'a pas été fait. Non pas que nous nous permettions de douter de la légitimité de l'intervention lorsque l'auteur a cru utile de ne pas faire pratiquer l'étude histologique du néoplasme, mais parce que cette classification est la seule vraiment scientifique.

On trouvera, dans la thèse de Riche[1], le résumé de toutes les

1. Vincent Riche, *La survie après l'amputation interscapulo-thoracique pour tumeurs malignes*. Thèse de Montpellier, 1904. — Imprimerie Firmin et Montave, à Montpellier.

observations que nous avons pu recueillir dans la littérature ou qui nous ont été obligeamment communiquées. Elles ont été groupées en tableaux, suivant une division anatomique que voici :

A. — TUMEURS MALIGNES VÉRIFIÉES HISTOLOGIQUEMENT.

Tableau I. — Sarcomes globo-cellulaires.
Tableau II. — Sarcomes fuso-cellulaires.
Tableau III. — Sarcomes à myéloplaxes.
Tableau IV. — Diverses variétés histologiques de sarcomes, non précisés par les auteurs ou étiquetés seulement : sarcome.
Tableau V. — Chondromes.
Tableau VI. — Tumeurs malignes diverses.

B. — TUMEURS MALIGNES NON VÉRIFIÉES HISTOLOGIQUEMENT.

Tableau A. — Tumeurs malignes de siège indiqué.
Tableau B. — Tumeurs malignes de siège non indiqué.
Tableau C. — Tumeurs malignes secondaires.

La thèse de V. Riche a été soutenue en juillet 1904. Il nous est parvenu depuis cette date plusieurs observations, ainsi que des détails complémentaires, qui ont modifié les résultats qu'elle contient. Le présent travail a donc pour but d'apporter à la tribune de la Société de Chirurgie les chiffres qu'une étude faite avec le plus grand souci d'exactitude scientifique nous a permis d'obtenir.

Nous joignons à cette statistique, comme référence, le résumé de 125 observations d'amputations interscapulo-thoraciques pour tumeurs vérifiées histologiquement. Il sera facile au lecteur de lire les autres observations dans la thèse de Riche.

Nous adressons tous nos remerciements aux éminents chirurgiens français et étrangers, qui nous ont fait l'honneur de nous donner des nouvelles de leurs opérés, ou de nous fournir des renseignements utiles pour notre travail, et plus particulièrement à MM. les professeurs Berger, Poncet; à MM. les docteurs Ballenghien, Castaing, Dubar, Duret, Gangolphe, Guermonprez, Lardennois, Mondan, Monod, Martel, Morestin, Rochard, Rochet, Schwarz, Tixier, Villar, Vignard, en France; à MM. G. Barling, J. Bell, H.-C. Cameron, Th.-F. Chavasse, C.-T. Dent, C. Heath, R. Jones, H. Lund, K.-A.-J. Mackensée, Macnamara, H.-W. Page, A. Patterson, L.-H. Prince, A.-W.-M. Robson, F.-A. Southam, G.-W. Spencer, T.-J. Verrall, Witehead, Wheelhouse, en Angleterre; à MM. Buchanan, J. Conklin, H. Cushing, W.-D. Hamilton, W.-W. Keen, R. Le Conte, E.-A. Lewis, A.-J. Ochner, C.-B. Porter, N. Senn,

J.-A. Wyeth, en Amérique; Koehler, Th. Kœlliker, Kœrte, Küster, Madelung, Roth, en Allemagne; G. Cavazzani, en Italie; Lenger, en Belgique; Djemil-Pacha, en Turquie; E. Eriksson, en Suède; professeur Dollinger, de Budapest; professeur Ceci, de Pise.

A. — Mortalité opératoire.

I. — *Statistique globale.*

	NOMBRE DE CAS	MORTS	MORTALITÉ P. 100
Cas où l'examen histologique a été fait.....	125	10	8 p. 100
Cas où l'examen histologique n'a pas été fait..	63	11	17,4 p. 100
Total.....	188	21	11,1 p. 100

La différence entre les deux groupes de cas tient certainement à ce que les pièces qu'on a jugé inutile de vérifier au microscope s'accompagnaient de lésions si étendues et si évidemment malignes que le diagnostic s'imposait. Précisément à cause de l'époque tardive où était pratiquée l'intervention, celle-ci entraînait des phénomènes plus intenses de choc chez des malades souvent cachectiques. D'où mortalité post-opératoire plus considérable[1].

II. — *Parallèle entre la mortalité opératoire avant 1887 et après 1887.*

Nous avons réuni :

Avant 1887, 35 cas avec 9 morts. Mortalité..... 29,16 p. 100
Après 1887, 153 cas avec 12 morts. Mortalité..... 7,84 p. 100

Ce rapprochement montre, d'une manière frappante, combien la technique de Berger-Farabeuf, suivie après 1886 par presque tous les chirurgiens, a diminué la gravité de l'intervention.

Plusieurs des morts survenues après 1887 ne sont pas, il est nécessaire de le dire, la conséquence exclusive de l'intervention. On peut défalquer des 12 morts dont nous venons de parler les cas de :

Von Bergmann (amputation suivie de résection du sternum et de la première côte, avec ligature de la veine cave supérieure);

Hœckel, dont le malade était en pleine généralisation néoplasique au moment de l'intervention;

G.-R. Fowler (amputation pratiquée dans des conditions par

1. On trouvera, dans la thèse de Riche, les causes de ces morts opératoires.

trop défavorables, six jours après l'ablation d'une tumeur axillaire et scapulaire);

Lloyd (amputation pour œdème douloureux du membre supérieur consécutif à une récidive de cancer de la mamelle chez une femme cachectique).

Il ne reste plus que *8* morts sur *153* cas; soit une mortalité de *5,2* p. 100. *A peu près une mort sur 20 cas!*

B. — Durée de la survie.

I. — *Amputations I.-S.-T. pour néoplasmes vérifiés histologiquement.*

Sur 125 cas réunis par nous, nous devons défalquer :

10 morts opératoires;

10 opérés non suivis.

Il nous reste donc 105 cas, pour le calcul de survie.

Sur ces 105 cas :

61 étaient morts en octobre 1904;

22 étaient vivants en juin-octobre 1904;

22 ont été perdus de vue, après avoir été suivis de plusieurs mois à plusieurs années.

Voici quelle a été la durée de la survie de ces opérés :

Moyenne de la survie des 61 opérés morts en juin 1904 : 21 mois (exactement 20 mois et 25 jours).

Moyenne *minima* de la survie des 22 opérés survivants en juin 1904 : *5 ans et 2 mois.*

Moyenne *minima* de la survie de 22 opérés perdus de vue : *3 ans et 10 mois* (près de 4 ans).

En faisant la moyenne de ces 105 opérés, nous trouvons que la survie moyenne est de 35 mois, près de *trois* ans. Encore devons-nous faire remarquer que ces chiffres sont des minima pour tous les opérés vivants en 1904 ou perdus de vue.

II. — *Amputations I.-S.-T. pour néoplasmes non vérifiés histologiquement.*

Sur 63 cas réunis par nous, nous devons défalquer :

2 morts opératoires ou rapides, 18 cas non suivis.

Il nous reste donc 34 cas utilisables pour le calcul de survie.

Ces 34 opérés ont vécu en moyenne *35 mois, près de 3 ans.*

Mais nous devons ajouter, comme précédemment, que, sur ces 34 opérés, 12 n'ont pas été suivis au delà d'un certain temps.

CONCLUSIONS.

En 1887, M. le Professeur Berger avait groupé 22 observations d'amputation interscapulo-thoracique pour tumeurs malignes, avec 5 morts, soit une mortalité de 22,72 p. 100. En 1898, M. Berger a publié une seconde statistique, comprenant 46 cas avec 2 morts seulement.

Nos recherches personnelles nous ont permis d'établir les faits suivants dans les cas d'amputation interscapulo-thoracique pour tumeur maligne de l'épaule faite d'emblée, c'est-à-dire non précédée de scapulectomie ni de désarticulation scapulo-humérale :

1° La *mortalité opératoire*, qui était de 29,16 p. 100 avant 1887, est tombée à 7,84 p. 100, depuis que l'asepsie et la technique de Berger-Farabeuf ont été vulgarisées; si l'on ne tient pas compte des faits où des circonstances particulières sont responsables de la mort, la léthalité tombe à 5 p. 100 et même un peu au-dessous;

2° La *survie moyenne* est de *trois* ans : ce qui constitue un résultat presque inespéré, si l'on veut bien se rappeler que cette mutilation n'est acceptée par les malades qu'à une période très avancée de l'évolution de leur néoplasme et qu'elle est souvent pratiquée chez des malades dont l'état général est fort défectueux;

3° La *guérison est possible*, puisque nous avons réuni 24 guérisons constatées depuis plus de 5 ans[1].

Parmi ces 20 cas, rappelons que les opérés de Küster, de Roth et Ochsner vivent depuis plus de dix ans, ceux de Ochsner et Körte depuis plus de 13 ans, celui de Chavasse depuis 15 ans. Un opéré de M. Berger, qu'il avait amputé en 1882, vivait en bonne santé en 1898, 16 ans après. Enfin un opéré d'Ollier vit à Nîmes actuellement, après avoir été amputé à Lyon en 1884; et un malade de Syme est resté guéri 26 ans, après lesquels il a été perdu de vue.

L'étude de ces résultats éloignés est encourageante et nous a paru utile à vulgariser, parce que nombre de médecins sont très sceptiques sur le bénéfice que peut donner à un malade, atteint de sarcome de l'épaule ou du bras et propagé aux parties molles, l'amputation interscapulo-thoracique.

1. Sur ces 24 cas, 4 n'ont pas été suivis d'examen histologique de la pièce. Ils ne sont pas compris dans les tableaux annexés à ce mémoire. — On les trouvera dans la thèse de Riche.

OPÉRÉS CLASSÉS D'APRÈS LA DURÉE DE LA SURVIE.

a) *Survie de 1 à 6 mois.*

	Nos DES OBSERVATIONS		DURÉE DE LA SURVIE
Southam	8	F. 11 ans.	5 mois.
Körte	9	H. 26 —	3 —
Bœckel	16	F. 24 —	5 —
Cabot	18	H. 12 —	6 —
Quénu	24	H. 67 —	4 —
Rochet	26	H. 28 —	au moins 2 mois.
Keen	32	F. 15 —	4 mois.
Buchanan	35	H. 42 —	5 —
Page	39	H. 40 —	4 —
Dent	46	F. 50 —	quelques mois.
Czerny	48	H. 41 —	5 mois.
Monod	51	H. 20 —	3 —
Djémil-Pacha	61	H. 60 —	2 —
Döllinger	68	H. 12 —	au moins 4 mois.
Poggi	79	H. 27 —	au moins 3 mois.
Hœckel	95	H. 50 —	5 mois.
Kennedy	100	H. 38 —	34 jours.
Lund	104	H. 40 —	au moins 4 mois.

b) *Survie de 6 mois à 1 an.*

	Nos DES OBSERVATIONS		DURÉE DE LA SURVIE
Verneuil	3	H. 23 ans.	environ 1 an.
Bell	4	H. 13 —	1 an.
Dubar	15	H. 27 —	11 mois.
Posadas	21	F. 15 mois.	au moins 8 mois.
Lenger	22	H. 34 ans.	11 mois.
A. W. M. Robson	30	H. 38 —	9 mois.
Kölliker	33	F. 56 —	1 an.
Le Conte	44	F. 63 —	au moins 9 mois.
Armstrong	45	F. 20 —	au moins 6 mois.
Reyher	49	H. 53 —	11 mois.
Sondermayer	50	F. 44 —	au moins 9 mois.
Patterson	58	F. 51 —	10 mois.
Kirmisson	60	H. 10 —	7 —
Hœckel	63	F. 12 —	8 —
Lardennois	65	H. 10 —	7 —
Le Conte	67	H. 18 —	9 —
Barling	73	H. 53 —	environ 7 mois.
Prince	77	H. 19 —	8 mois.
May	80	F. 21 —	1 an.
Wyeth	83	H. 54 —	1 an.
Marsh	90	F. 10 —	7 mois.
Villar	101	H. 19 —	1 an.
Jeanbrau	103	F. 40 —	1 an.
Cramwell	113	F. 26 —	11 mois.
Dent	121	F. 53 —	7 mois.

c) *Survie de 1 an à 18 mois.*

	Nos DES OBSERVATIONS		DURÉE DE LA SURVIE
May	5	H. 17 ans.	15 mois.
Lenger	28	H. 33 —	18 —
Keen	31	H. 39 —	13 — et demi.
Vignard	41	H. 24 —	13 —
Cavazzani	42	H. 52 —	au moins 15 mois.
Küster	43	H. 16 —	au moins 1 an.
Ceci	53	H. 29 —	18 mois.
Döllinger	62	H. 17 —	18 —
Bowker	72	H. 16 —	15 —
Hahn	92	H. 20 —	au moins 1 an.
Gangolphe	98	H. 42 —	environ 13 mois.
Morestin	124	F. 45 —	15 mois.
Jones	125	F. 72 —	au moins 15 mois.

d) *Survie de 18 mois à 2 ans.*

	Nos DES OBSERVATIONS		DURÉE DE LA SURVIE
Cameron	19	H. 31 ans.	19 mois.
Pearce Gould	27	H. 34 —	au moins 18 mois.
Buchanan	34	H. 69 —	1 an et 7 mois.
Cushing	37	F. 41 —	2 ans.
Lenger	40	H. 56 —	2 ans.
Le Conte	64	H. 49 —	22 mois et demi.
Kölliker	71	H. 50 —	2 ans.
Lewis	81	H. 47 —	2 ans.
Hœckel	91	F. 28 —	au moins 20 mois.
Fowler	94	F. 51 —	au moins 18 mois.
Brin	115	H. 31 —	au moins 22 mois.
Elliot	118	F. 76 —	2 ans.

e) *Survie de 2 à 3 ans.*

Chavasse	13	H. 21 ans.	au moins 2 ans.
Verrall	29	F. 39 —	2 ans et 1 mois.
Lund	47	H. 20 —	3 ans.
Djémil Pacha	66	H. 39 —	au moins 2 ans.
Hutchison	76	F. 19 —	au moins 2 ans et 7 mois.
Rochard	88	H. 45 —	au moins 2 ans.
Porter	122	H. 55 —	au moins 2 ans et 8 mois.

f) *Survie de 3 à 4 ans.*

	Nos DES OBSERVATIONS		DURÉE DE LA SURVIE
Delorme	12	H. 23 ans.	au moins 3 ans.
Guermonprez	56	H. 46 —	3 ans et 8 mois.
Roth	59	H. 65 —	3 ans et demi.
Bowker	74	H. 50 —	au moins 3 ans.
Barling	75	F. 8 —	au moins 3 ans.
Morestin	114	F. 63 —	au moins 3 ans.

g) *Survie de 4 à 5 ans.*

Hamilton	36	H. 32 ans.	au moins 4 ans et 8 mois.
Cushing	38	H. 32 —	au moins 4 ans et demi.
Page	99	F. 19 —	au moins 4 ans.

h) *Survie de plus de 5 ans.*

Duret	96	H. 32 ans.	au moins 5 ans et demi.

i) *Survie de plus de 6 ans.*

Djémil Pachal	25	H. 50 —	au moins 6 ans et 9 mois.
Senn	82	H. 35 —	au moins 6 ans.
Withehead	120	H. 32 —	au moins 6 ans et 9 mois.

j) *Survie de plus de 7 ans.*

	N° DES OBSERVATIONS		DURÉE DE LA SURVIE
Heath	2	H. 16 ans.	7 ans et demi.
Keen	69	F. 20 —	au moins 7 ans.
Armstrong	70	F. 34 —	7 ans.
Madelung	107	H. 48 —	au moins 7 ans.
Schwartz	112	F. 20 —	au moins 7 ans.
Berger	119	H. 28 —	7 ans et 3 mois.

k) *Survie de plus de 8 ans.*

Barling	23	H. 37 ans.	au moins 8 ans.

l) *Survie de plus de 9 ans.*

Helferich	54	F. 19 ans.	au moins 9 ans.
Houzel	87	F. 33 —	au moins 9 ans.
Park	116	H. 39 —	9 ans.

m) *Survie de plus de 10 ans.*

Küster	52	F. 29 ans.	10 ans et 4 mois.
Roth	57	H. 45 —	10 ans.
Ochsner	111	H. 46 —	au moins 10 ans.

n) *Survie de plus de 13 ans.*

Ochsner	84	F. 19 ans.	au moins 13 ans.
Körte	109	H. 41 —	au moins 13 ans et demi.

o) *Survie de plus de 15 ans.*

Chavasse	108	H. 40 ans.	au moins 15 ans.

p) *Survie de plus de 16 ans.*

Berger	106	H. 27 ans.	au moins 16 ans.

RÉFÉRENCES.

TUMEURS MALIGNES VÉRIFIÉES PAR L'EXAMEN HISTOLOGIQUE

I. — SARCOMES GLOBO-CELLULAIRES.

1. — **KENNETH MAC LEOD** (de Calcutta). *Edimb. med. Journ.*, 1869, vol. XV, 367; et *Ind. med. Gaz.*, Calcutta, 1867, II, 224.

H., 2 ans. — *Siège du néoplasme* : humérus. — *Opération* : 30 juin 1867. Mort. Sarcome globo-cellulaire. — *Causes de la mort* : shock opératoire. Sujet très débile. — *Survie* : **nulle.**

2. — **C. HEATH** (de Londres). *British med. Journ.*, 10 juillet 1886, p. 66, et communication personnelle.

H., 16 ans. — *Siège* : humérus, clavicule, bord axillaire de l'omoplate. — *Opér.* : 4 juillet 1883. Guérison. Sarcome globo-cellulaire. — *Mort* : janvier 1891; généralisation. — Tumeur apparue il y a 2 ans à la suite d'un traumatisme. Peau et muscles envahis. Trois opérations ultérieures pour récidive. — *Survie* : **7 ans et demi.**

3. — **VERNEUIL** (de Paris). Sambucy, Th. Paris, 1883, n° 36, p. 37, et *Union méd.*, Paris, 1884, XXXVII, 1-4.

H., 23 ans. — *Siège* : humérus, omoplate, aisselle. — *Opér.* : 2 novembre 1883. Guérison. Sarcome globo-cellulaire. — *Mort* : fin 1884; généralisation. — Tumeur apparue depuis 7 mois, muscles envahis, fracture spontanée. Récidive juillet 1884. — *Survie* : **Environ 1 an.**

4. — **J. BELL** (d'Edimbourg). *Edimb. med. Journ.*, 1885-1886, I, p. 168, et communication personnelle.

H., 13 ans. — *Siège* : humérus, clavicule, aisselle. — *Opér.* : mai 1885. Guérison. Sarcome globo-cellulaire. — *Mort* : Généralisation un an après. — Tumeur apparue depuis plusieurs mois, ayant envahi la peau. Hémostase par compression à l'aide de tiges d'acier passées sous la clavicule. — *Survie* : **Un an.**

5. — **B. MAY** (de Birmingham). *Annals of Surgery*, 1888, VIII, p. 437.

H., 17 ans. — *Siège* : humérus droit. — *Opér.* : avril 1888. Guérison. Sarcome globo-cellulaire. — *Mort* : Généralisation 15 mois après. — Tumeur apparue il y a 6 mois, très volumineuse, remplissant l'aisselle; pas de ganglions. — *Survie* : **Quinze mois.**

6. — **TRENDELENBURG** (de Bonn). Keller. *Ueber die Extirpat. der Scapula.* Inaug. dissert., Bonn, 1889.

H., 47 ans. — *Siège* : omoplate gauche. *Opér.* : 30 mai 1888. Mort. Sarcome globo-cellulaire. — *Mort* : Le lendemain, shock. — Tumeur du volume de la tête, apparue seulement depuis six semaines. Sujet leucémique. — *Survie* : **Nulle.**

7. — **VON BERGMANN E.** (de Berlin). Nasse. *Arch. für klin. Chir.*, XXXIX, p. 909.

F., 36 ans. — *Siège* : humérus, épaule. — *Opér.* : 2 juillet 1889. Mort en 2 heures. Sarcome globo-cellulaire. — *Mort* : Shock opératoire. — Énorme tumeur envahissant tous les muscles de l'épaule et se prolongeant jusqu'au sternum. Résection de la première côte, d'une portion du sternum et ligature de la veine cave supérieure. — *Survie* : **Nulle.**

8. — **F. A. SOUTHAM** (de Manchester). *Brit. med. Journ.*, 1889, II, p. 1334 et communication personnelle.

F., 11 ans. — *Siège* : omoplate droite. — *Opér.* : 25 août 1889. Guérison. Sarcome globo-cellulaire. — *Mort* : 5 mois après. Généralisation (Chavasse). — Tumeur apparue il y a 6 mois à la suite d'une chute sur l'épaule. — *Survie* : **Cinq mois.**

9. — **W. KÖRTE** (de Berlin). *Deutsch. med. Wochenschr.*, 1892, n° 12, p. 266, et communication personnelle.

H., 6 ans. — *Siège.* : omoplate droite. — *Opér.* : 31 mai 1891. Guérison. Sarcome globo-cellulaire. — *Mort* : 3 mois après. Généralisation. — L'opération avait été précédée d'un grattage de la tumeur. — *Survie* : **Trois mois.**

10. — **F. TRÈVES** (de Londres). *Lancet*, London, 1891, II, p. 1159.

F., 43 ans. — *Siège* : humérus droit. — *Opér.* : 5 juin 1891. Guérison. Sarcome globo-cellulaire. — Non suivie. — Articulation de l'épaule et deltoïde envahis. Tumeur d'origine centrale apparue 15 mois auparavant. Douleurs très vives. — *Survie* : **Inconnue.**

11. — **L. DUBAR** (de Lille). *Bull. méd. du Nord*, Lille, 1891, p. 446, et communication personnelle.

F., 11 ans. — *Siège* : épaule gauche. — *Opér.* : 15 juin 1891. Mort. Sarcome globo-cellulaire. — *Mort* : Shock, seize heures après l'opération. — Enfant chétive, très affaiblie. Énorme tumeur apparue il y a 6 mois. Muscles envahis. A noter : l'absence de la 1re côte, d'où difficulté pour la ligature des vaisseaux sous-claviers. — *Survie* : **Nulle.**

12. — **DELORME** (de Paris). *Sem. méd.*, 1892, p. 252. *Bull. Soc. de Chir.*, 1892, XVIII, p. 446.

H., 23 ans. — *Siège.* : humérus. — *Opér.* : mars 1892. Guérison. Sarcome globo-cellulaire. — Non suivi au delà de 3 ans. — Entorse de l'épaule deux ans auparavant. Omoplate saine, mais synoviale envahie. — *Survie* : **Au moins 3 ans.**

13. — **T.-F. CHAVASSE** (de Birmingham). *Lancet*, London 1892, II, p. 471-73, et communication personnelle.

H., 21 ans. — *Siège.* : omoplate droite. — *Opér.* : 20 mai 1892. Guérison. Sarcome globo-cellulaire. — Non suivi au delà de 2 ans. — Tumeur apparue cinq semaines avant l'opération. — *Survie* : **Au moins 2 ans.**

14. — **H. KUMMEL** (de Hambourg). *Deutsch. med. Woch.*, 1893, XIX, 1187.

H., adulte. — *Siège* : épaule. — *Opér.* : 13 mai 1893. Guérison. Sarcome globo-cellulaire. — Non suivi. — Tumeur des parties molles apparue il y a 6 ans à la suite d'une contusion de l'épaule. Ablation; la vérification histologique montre du chondro-fibrome. Récidive et transformation sarcomateuse. — *Survie* : **Inconnue.**

15. — **L. DUBAR** (de Lille). *Bull. méd. du Nord*, Lille, 1895, XXXIV, p. 1-10, et communication personnelle.

H., 27 ans. — *Siège* : humérus, omoplate, clavicule. — *Opér.* : 11 juillet

1894. Guérison. Sarcome globo-cellulaire. — *Mort* : 4 juin 1895. Généralisation. — Tumeur apparue il y a trois mois. Pas de ganglions. Douleurs intolérables. — *Survie* : **11 mois.**

16. — **G. BŒCKEL** (de Strasbourg). *Gaz. méd. de Strasbourg*, 1896, XXV, 73.

F., 24 ans. — *Siège* : humérus. — *Opér.* : 20 mars 1895. Guérison. Sarcome globo-cellulaire. — *Mort* : Fin août 1895. Généralisation. — Pas de traumatisme antérieur. Trois mois auparavant on avait enlevé la tumeur et réséqué les 2/3 supérieurs de l'humérus. — *Survie* : **5 mois.**

17. — **KŒHLER** (de Berlin). *Berl. Klin. Woch.*, 1895, 1044, et communication personnelle.

H., 34 ans. — *Siège* : humérus. — *Opér.* : 23 août 1895. Guérison. Sarcome globo-cellulaire. — Non suivi. — Début de la tumeur quelques mois auparavant. Fracture spontanée. Muscles et capsule articulaire envahis. — *Survie* : **Inconnue.**

18. — **A.-T. CABOT** (de Boston). *Boston med. and surg. Journ.*, 1896, CXXXV, p. 411.

H., 12 ans. — *Siège* : omoplate droite. — *Opér.* : 12 février 1896. Guérison. Sarcome globo-cellulaire. — *Mort* : 6 mois après. Généralisation. — Tumeur apparue il y a 4 mois à la suite d'un traumatisme. Aisselle envahie. Articulation saine. — *Survie* : **6 mois.**

19. — **H.-C. CAMERON** (de Glasgow). *Glasgow med. Journ.*, 1895, XLVI, p. 302, et communication personnelle de D. Dickie.

H., 31 ans. — *Siège* : aisselle gauche de la clavicule à la 7me côte. — *Opér.* : 2 mars 1896. Guérison. Sarcome globo-cellulaire. — *Mort* : septembre 1897. Généralisation. — Veine axillaire envahie par la tumeur. — *Survie* : **19 mois.**

20. — **W.-W. KEEN** (de Philadelphie). Communication personnelle.

H., 49 ans. — *Siège* : omoplate et aisselle. — *Opér.* : 19 mars 1896. Mort. Sarcome globo-cellulaire. — *Mort* : 20 mars 1896. Anurie. — *Survie* : **Nulle.**

21. — **A. POSADAS** (de Buenos-Ayres). *Revue de Chirurgie*, 1897, XVII, p. 805.

F., 15 mois. — *Siège* : épaule et bras gauches. — *Opér.* : 12 juin 1896. Guérison. Sarcome globo-cellulaire. — Non suivie après 8 mois. — Tumeur apparue il y a 6 mois, de volume énorme. Circonférence supérieure à celle du thorax. Muscles du bras et de l'épaule envahis ainsi que l'articulation du coude. — *Survie* : **Au moins 8 mois.**

22. — **LENGER** (de Liège). *Ann. de la Soc. belge de chirurgie*, 1899, VII, et communication personnelle.

H., 34 ans. — *Siège* : humérus gauche. — *Opér.* : 26 août 1896. Guérison. Sarcome globo-cellulaire. — Récidive dans l'épaule droite. Mort 11 mois

après. — Apparition de la tumeur 2 mois avant l'opération. — *Survie* : **11 mois.**

23. — **M. BARLING** (de Birmingham). *Brit. med. Journ.*, 1898, I, p. 883, et communication personnelle.

H., 37 ans. — *Siège* : humérus. — *Opér.* : 19 février 1897. Guérison. Sarcome globo et fuso-cellulaire. — Non revu après 8 ans. — Tumeur apparue 7 mois auparavant. Fracture spontanée. — *Survie* : **Au moins 8 ans.**

24. — **QUÉNU** (de Paris). Claisse, *Bull. Soc. Anat. de Paris*, 1897, LXXII, 287, et communication personnelle.

H., 67 ans. — *Siège* : humérus, omoplate. — *Opér.* : 19 mars 1897. Guérison. Sarcome globo-cellulaire. — 4 mois après. — Tumeur apparue 6 mois auparavant. Fracture spontanée. Ganglions et muscles de l'épaule envahie. — *Survie* : **4 mois (Berger).**

25. — **DJÉMIL PACHA** (de Constantinople). *Gaz. méd. d'Orient*, 1898, XIiii, 319, et communication personnelle.

H., 50 ans. — *Siège* : humérus droit. — *Opér.* : 7 septembre 1897. Guérison. Sarcome globo-cellulaire. — Vivant le 16 juin 1904 sans récidive. — Tumeur apparue et extirpée quelques mois après. Récidive. Muscles envahis. Articulation saine. Douleurs très vives irradiées. — *Survie* : **Au moins 6 ans et 9 mois.**

26. — **ROCHET** (de Lyon). Martel, *Prov. méd.*, Lyon, 1898, XII, 77, et communication personnelle.

H., 28 ans. — *Siège* : humérus. — *Opér.* : 10 décembre 1897. Guérison. Sarcome globo-cellulaire. — Non suivi après 2 mois. — Enorme tumeur, fracture spontanée, peau et ganglions envahis, douleurs vives. — *Survie* : **Au moins 2 mois.**

27. — **PEARCE GOULD** (de Londres).

H., 34 ans. — *Siège* : Omoplate, humérus. — *Opér.* : janvier 1898. Guérison. Sarcome globo et fuso-cellulaire. — Vivant en 1899, sans récidive. — Le malade avait déjà subi l'amputation du bras au-dessus du coude pour tumeur. — *Survie* : **Au moins 18 mois.**

28. — **LENGER** (de Liège). *Ann. de la Soc. belge de chirurgie*, 1899, VII, 125, et communication personnelle.

H., 33 ans. — *Siège* : humérus droit. — *Opér.* : 25 mars 1898. Guérison. Sarcome globo et fuso-cellulaire. — *Mort* : un an et demi après, récidive dansle moignon. — Tumeur apparue en février 1898, ganglions envahis. — *Survie* : **Un an et demi.**

29. — **VERRALL** (de Brighton). *Lancet*, Londres, 1900, I, 382-83, et communication personnelle.

F., 39 ans. — *Siège* : humérus, omoplate. — *Opér.* : 1er avril 1898. Guérison. Sarcome globo et fuso-cellulaire. — *Mort* : 2 mai 1900. Généralisation. — Tumeur apparue depuis cinq mois. — *Survie* : **2 ans et 1 mois.**

30. — **A.-W.-M. ROBSON** (de Londres). *Lancet*, Londres, 1899, I, 273, et communication personnelle.

H., 38 ans. — *Siège* : Récidive d'un néoplasme du membre supérieur. — *Opér.* : 19 juin 1898. Guérison. Sarcome globo-cellulaire. — *Mort* : 18 mars 1899, sans récidive. — Tumeur apparue d'abord à la main en 1895, 3 ablations successives pour récidives. — *Survie* : **9 mois.**

31. — **W.-W. KEEN** (de Philadelphie). Communication personnelle.

H., 39 ans. — *Siège* : Aisselle jusqu'à la clavicule. — *Opér.* : 21 juillet 1898. Guérison. Sarcome globo-cellulaire. — *Mort* : septembre 1899. Généralisation. — Parties molles envahies. — *Survie* : **13 mois et demi.**

32. — **W.-W. KEEN** (de Philadelphie). Communication personnelle.

F., 15 ans. — *Siège* : Clavicule, omoplate, humérus. — *Opér.* : 20 novembre 1898. Guérison. Sarcome globo-cellulaire. — *Mort* : Généralisation 4 mois après. — *Survie* : **4 mois.**

33. — **TH. KOLLIKER** (de Leipzig). *München Med. Woch.*, N° 2, 1900, XLVII, 53, et communication personnelle.

F., 56 ans. — *Siège* : Epaule droite. — *Opér.* : 9 février 1899. Guérison. Sarcome globo-cellulaire. — *Mort* : un an après, pneumonie grippale (?). — Tumeur du volume d'une pomme, apparue depuis quelques mois, ganglions envahis. — *Survie* : **Un an.**

34. — **J.-J. BUCHANAN** (de Pittsburg). *Philad. med. J.*, 1900, VI, 73-82 et 26-37 (Tableaux et figures), et communication personnelle.

H., 69 ans. — *Siège* : humérus. — *Opér.* : 7 août 1899. Guérison. Sarcome globo et fuso-cellulaire. — *Mort* : 10 mars 1901. Généralisation. — En août 1898, ablation de la tumeur. Depuis, 3 opérations pour récidives, muscles envahis. — *Survie* : **Un an et 7 mois.**

35. — **J.-J. BUCHANAN** (*l. c.*) et communication personnelle.

H., 42 ans. — *Siège* : humérus. — *Opér.* : 19 septembre 1899. Guérison. Sarcome globo-cellulaire. *Mort* : février 1900. Généralisation. — Tumeur apparue il y a 3 ans, 7 ablations successives. — *Survie* : **5 mois.**

36. — **W. HAMILTON** (de Columbus). *Philad. med. J.*, 1900, V, 464, et communication personnelle.

H., 32 ans. — *Siège* : humérus et omoplate. — *Opér.* : 15 octobre 1899. Guérison. Sarcome globo-cellulaire. — Vivant, sans récidive le 15 juin 1904. — Traumatisme l'année précédente. Muscles envahis. Ablation complète de la clavicule. — *Survie* : **Au moins 4 ans et 8 mois.**

37. — **H. CUSHING** (de Baltimore). *Annals of Surgery*, Philad., septembre 1902, et communication personnelle.

F., 41 ans. — *Siège* : aisselle gauche. — *Opér.* : 26 décembre 1899. Guérison. Sarcome globo-cellulaire. *Mort* : un an après, récidive et mort deux ans après. — Deux ans avant, ablation d'un nœvus à l'avant-bras gauche. En mai 1899, à la suite d'un traumatisme de l'épaule gauche,

apparition d'une tumeur de l'aisselle. Douleurs très vives irradiées. Malade très affaiblie. — *Survie* : **2 ans.**

38. — **H. CUSHING** (de Baltimore). *Ibid.*, et communication personnelle.

H., 32 ans. — *Siège* : humérus. — *Opér.* : 2 janvier 1900. Guérison. Sarcome globo-cellulaire. — Vivant en juin 1904 sans récidive. — Tumeur apparue il y a 5 mois. — Douleurs très vives. Etat général bon. Fracture pathologique. Cocaïnisation du plexus brachial faite dans le but d'éviter le shock, qui ne se produisit pas. — *Survie* : **Au moins 4 ans et demi.**

39. — **H.-W. PAGE** (de Londres). *Lancet*, 1901, I, 550, et communication personnelle.

H., 40 ans. — *Siège* : Omoplate droite. — *Opér.* : 9 janvier 1900. Guérison. Sarcome globo-cellulaire. — *Mort* : 19 mai 1900, récidive et généralisation. — Tumeur apparue deux ans avant, ayant augmenté rapidement depuis 4 mois. Le 24 janvier, nodules sur la cicatrice. Réouverture et ablation des ganglions. Le 30 mars, nouvelle récidive. En avril, fracture spontanée du col du fémur. — *Survie* : **4 mois.**

40. — **LENGER** (de Liège). Observation inédite, communication personnelle.

H., 56 ans. — *Siège* : humérus. — *Opér.* : 10 janvier 1900. Guérison. Sarcome globo-cellulaire. — *Mort* : janvier 1902, généralisation. — Tumeur apparue il y a environ cinq mois et siégeant à la partie supérieure de l'humérus gauche. — *Survie* : **2 ans.**

41. — **V. VIGNARD** (de Nantes). *Gaz. méd. de Nantes*, 31 mai 1902, et communication personnelle.

H., 24 ans. — *Siège* : humérus, région scapulaire, partie inférieure du creux sus-claviculaire, creux axillaire. — *Opér.* : 5 février 1902. Guérison. Sarcome globo-cellulaire. — *Mort* : 14 mars 1903, généralisation. — Envahissement de tous les muscles de l'épaule. Etat général bon. — *Survie* : **13 mois.**

42. — **G. CAVAZZANI** (de Venise). Communication personnelle.

H., 52 ans. — *Siège* : clavicule et omoplate. — *Opér.* : 18 mars 1903. Guérison. Sarcome globo-cellulaire. — Vivant en juin 1904 sans récidive. — Résection d'une partie de l'omoplate pour un ostéome (?) en avril 1902. — *Survie* : **Au moins 15 mois.**

43. — **KÜSTER** (de Marbourg). Observation inédite, communication personnelle.

H., 16 ans. — *Siège* : humérus. — *Opér.* : 30 juin 1903. Guérison. Sarcome globo-cellulaire. — Vivant en juin 1904. — Résection de l'humérus le 28 avril 1902. Récidive rapide. — *Survie* : **Au moins 1 an.**

44. — **R. LE CONTE** (de Philadelphie). Observation inédite, communication personnelle.

F., 63 ans. — *Siège* : région deltoïdienne droite. — *Opér.* : 31 juillet 1903. Guérison. Sarcome globo-cellulaire. — Vivante fin avril 1904, avec récidive. — Tumeur apparue 3 ans avant, traitée d'abord par l'excision, en mai 1901 et janvier 1903. En janvier 1994, récidive, actuellement du volume d'une orange, traitée par les rayons Rœntgen. — *Survie* : **Au moins 9 mois,**

45. — **G.-E. ARMSTRONG** (de Montréal). Communication personnelle.
F., 20 ans. — *Siège* : humérus gauche et cavité glénoïde de l'omoplate. — *Opér.* : 26 janvier 1904. Guérison. Sarcome globo-cellulaire. — Vivante, sans récidive, en juillet 1904. — *Survie* : **Au moins 6 mois.**

46. — **C.-T. DENT** (de Londres). Communication personnelle.
F., 50 ans. — *Siège* : humérus. — *Opér.* : (?). Guérison. Sarcome globo-cellulaire. — *Mort* : généralisation quelques mois après. Mauvais état général. — *Survie* : **Quelques mois.**

II. SARCOMES FUSO-CELLULAIRES.

47. — **E. LUND** (de Manchester). *British. med. J.*, 1880, II, 617, et communication personnelle.
H., 20 ans. — *Siège* : Humérus. — *Opér.* : 3 octobre 1879. Guérison. Sarcome fuso-cellulaire. — *Mort* : 3 ans après. Récidive et généralisation. Tumeur apparue il y a 5 mois à la suite d'une entorse. — *Survie* : **Trois ans.**

48. — **J. CZERNY** (d'Heidelberg). *Arch. für. klin. Chir.*, Berlin, 1888, XXXVII, 131.
H., 41 ans. — *Siège* : Parties molles de la région axillaire (insertion humérale du grand pectoral). *Opér.* : 15 juillet 1884. Guérison. Sarcome fuso-cellulaire. — *Mort* : décembre 1884. Tuberculose laryngo-pulmonaire. Tumeur apparue en mars 1883 dans l'aisselle. 18 mois auparavant, on avait enlevé un sarcome de cette région. — *Survie* : **Cinq mois.**

49. — **KARL REYHER** (de Saint-Pétersbourg). Simon, Inaug. Diss., Würtzburg, 1894.
H., 53 ans. — *Siège* : Épaule. — *Opér.* : 5 février 1887. Guérison. Sarcome fuso-cellulaire — *Mort* : 11 mois après. Généralisation. Tumeur apparue en mars 1886 et enlevée en juillet ; récidive en octobre, opération en février 1887. Greffe cutanée avec de la peau de grenouille. — *Survie* : **Onze mois.**

50. — **R. SONDERMAYER** (de Cracovie). *Wiener med. Woch.*, 1889, XXXIX, 1121.
F., 44 ans. — *Siège* : Humérus. — *Opér.* : 23 mars 1888. Guér. Sarcome fuso-cellulaire. — Non suivie après 9 mois. Tumeur du volume d'une tête d'enfant apparue depuis environ deux mois. Fracture spontanée, muscles envahis. — *Survie* : **Au moins 9 mois.**

51. — **E. MONOD** (de Bordeaux). *Bull. Soc. de Chir.*, 1891, XVII, 120, et communication personnelle.

H., 20 ans. — *Siège* : Humérus. — *Opér.* : 9 octobre 1888. Guérison. Sarcome fuso-cellulaire. — *Mort* : Trois mois après. Généralisation. Apparition de la tumeur 6 mois auparavant; muscles envahis, articulation saine, pas de ganglions; état général assez bon. — *Survie* : **Trois mois.**

52. — **KUSTER** (de Marbourg). Finkelstein, Inaug. Diss., Berlin, 1889, et communication personnelle.

F., 29 ans. — *Siège* : Humérus. — *Opér.* : 7 mars 1889. Guérison. Sarcome fuso-cellulaire. — *Mort* : 22 juillet 1889. Généralisation. Fracture de l'humérus droit en 1878; plus tard deux nouvelles fractures qui guérissent. Après la dernière, apparition d'une tumeur opérée en 1886 par résection de l'humérus et de la cavité glénoïde. Récidive et opération de Berger. — *Survie* : **10 ans et 4 mois.**

53. — **CECI** (de Gênes). Costa, *Arch. di Ortop.*, X, 22, 1893, et communication personnelle.

H., 29 ans. — *Siège* : Omoplate gauche. — *Opér.* : 28 mai 1890. Guérison. Sarcome fuso-cellulaire. — *Mort* : Un an et demi plus tard de cystite grave. Sans récidive. — *Survie* : **18 mois.**

54. — **H. HELFERICH** (de Greifswald). Frank, Inaug. Diss., Greifswald, 1895, p. 2.

F., 19 ans. — *Siège* : Humérus. Omoplate et clavicule. — *Opér.* : 31 octobre 1890. Guérison. Sarcome fuso-cellulaire. — Vivante en 1899. Tumeur du volume d'une tête d'enfant apparue deux ans auparavant. Opération en deux temps : d'abord désarticulation de l'épaule, puis ablation de l'omoplate. Pas de récidive en 1899 (Buchanan). — *Survie* : **Au moins 9 ans.**

55. — **K. Mc. LEOD** (de Calcutta). *Ind. med. Gaz.*, 1891, XVI, 147.

F., 15 ans. — *Siège* : ? — *Opér.* : 23 mars 1891. Guérison. Sarcome fuso-cellulaire. — *Mort* : Date inconnue. Généralisation. Tumeur apparue il y a 3 mois. — *Survie* : **Inconnue.**

56. — **GUERMONPREZ** (de Lille). Masson, *Bull. Soc. an. clin. de Lille*, 1893, VIII, 140, et com. pers. de l'auteur et du docteur Ballenghien.

H., 46 ans. — *Siège* : Humérus et Omoplate. — *Opér.* : 21 octobre 1893. Guérison. Sarcome fuso-cellulaire. — *Mort* : 25 juin 1897. Tumeur apparue deux mois avant l'opération. Malade émacié, souffrant atrocement. Opération en deux temps. Muscles envahis. Fracture spontanée. — *Survie* : **3 ans et 8 mois.**

57. — **ROTH** (de Lübeck). *Münch. med. Woch.*, 1895, 940, et com. pers.

H., 45 ans. — *Siège.* : Humérus. — *Opér.* : 2 novembre 1893. Guérison. Sarcome fuso-cellulaire. — *Mort* : Fin 1903, de maladie intercurrente, sans récidive. Excision préalable de la tumeur. — *Survie.* **10 ans.**

58. — **PATTERSON** (de Glasgow). Communication personnelle.

F., 51 ans — *Siège* : Omoplate. — *Opér.* : 14 juin 1894. Guérison. Sarcome fuso-cellulaire. — *Mort* : 10 mois après. Généralisation. Tumeur

apparue il y a six mois, pas d'envahissement ganglionnaire. — *Survie* : **10 mois.**

59. — **ROTH** (de Lübeck). *Münch. med. Woch.*, 1895, 960, et comm. person.

H., 65 ans. — *Siège* : Humérus. — *Opér.* : 27 août 1895. Guérison. Sarcome fuso-cellulaire. — *Mort* : février 1899, de pneumonie grippale (?) — *Survie* : **3 ans et demi.**

60. — **KIRMISSON** (de Paris). Berger, *Rev. de Chir.*, 1898, XVIII, 861.

H., 10 ans. — *Siège* : Humérus. — *Opér.* : 27 avril 1896. Guérison. Sarcome fuso-cellulaire. — *Mort* : 26 novembre 1896. Généralisation. Tumeur enflammée à la suite d'une ponction exploratrice. En septembre 1896, ablation de récidive sur la paroi thoracique. — *Survie* : **7 mois.**

61. — **DJÉMIL PACHA** (de Constantinople). *Gaz. méd. d'Orient*, 1898, XLII, 319, et communication personnelle.

H., 60 ans. — *Siège* : Humérus et omoplate. — *Opér.* : 21 mars 1897. Guérison. Sarcome fuso-cellulaire. — *Mort* : 2 mois après. Généralisation. Tumeur apparue deux mois avant l'opération; ganglions et muscles envahis; douleurs très vives irradiées. — *Survie* : **2 mois.**

62. — **G. DOLLINGER** (de Budapesth). *Orsovi hetilep. szem.*, 1899, XXVI, 274, et communication personnelle.

H., 17 ans. — *Siège* : omoplate. — *Opér.* : 12 mai 1898. Guérison. Sarcome fuso-cellulaire. — *Mort* : 8 novembre 1899; généralisation. Mort par généralisation 18 mois après. — *Survie* : **18 mois.**

63. — **HŒCKEL** (de Stettin). Könitzer, *Deutsche Zeitsch. für Chir.*, 1899, 514.

F., 12 ans. — *Siège* : humérus. — *Opér.* : 5 janvier 1899. Guérison. Sarcome fuso-cellulaire. — *Mort* : 8 mois après; généralisation. Traumatisme six semaines auparavant. Tumeur du volume d'une tête d'enfant. — *Survie* : **8 mois.**

64. — **R. LE CONTE** (de Philadelphie). *Annals of Surgery*, septembre 1899, XXX, 260, et communication personnelle.

H., 49 ans. — *Siège* : clavicule et omoplate. — *Opér.* : 12 avril 1899. Guérison. Sarcome fuso-cellulaire. — *Mort* : 25 février 1901; généralisation. Tumeur apparue trois ans et demi auparavant et excisée deux fois; parties molles envahies. En 1900, ablation d'une récidive sur la paroi thoracique. — *Survie* : **22 mois et demi.**

65. — **LARDENNOIS** (de Reims). *Union méd. du Nord-Est*, Reims, 1902, XXVI, p. 137-141, et communication personnelle.

H., 10 ans. — *Siège* : humérus et omoplate. — *Opér.* : 29 août 1901. Guérison. Sarcome fuso-cellulaire. — *Mort* : mars 1902; généralisation. Ganglions et muscle trapèze envahis. — *Survie* : **7 mois.**

66. — **DJÉMIL PACHA** (de Constantinople). Observation inédite; communication personnelle.

H., 39 ans. — *Siège* : humérus. — *Opér.* : 1901. Guérison. Sarcome fuso-cellulaire. — Vivant en juin 1904. — Début quatre mois avant l'opération; muscles et glanglions sains. — *Survie* : **Au moins 2 ans.**

67. — **R. LE CONTE** (de Philadelphie). *Annals of Surg.*, octobre 1902, et communication personnelle.

H., 18 ans. — *Siège* : humérus. — *Opér.* : 24 avril 1902. Guérison. Sarcome fuso-cellulaire. — *Mort* : janvier 1903; généralisation. — Tumeur apparue six mois avant l'opération, ganglions et muscles envahis. — *Survie* : **9 mois.**

68. — **G. DOLLINGER** (de Budapesth). Communication personnelle.

H., 12 ans. — *Siège* : humérus droit. — *Opér.* : 18 mars 1904. Guérison. Sarcome fuso-cellulaire. — Vivant, sans récidive, en juillet 1904. — *Survie* : **Au moins 4 mois.**

III. — Sarcomes a myéloplaxes.

69. — **W.-W. KEEN** (de Philadelphie). *American Journal of the Medical Sciences*, 1894, CVII, 680, et communication personnelle.

F., 20 ans. — *Siège* : humérus, omoplate, articulation scapulo-humérale. — *Opér.* : 20 novembre 1893. Guérison. Sarcome à myéloplaxes. — Non revue après 7 ans. — Tumeur apparue trois ans avant l'opération. — *Survie* : **Au moins 7 ans (Buchanan).**

70. — **G. E. ARMSTRONG** (de Montréal). *Montreal med. Journ.*, 1896, XXIV, 666, et communication personnelle.

F., 34 ans. — *Siège* : humérus, clavicule, omoplate. — *Opér.* : 12 janvier 1895. Guérison. Sarcome à myéloplaxes. — *Mort* : 1902. Tuberculose pulmonaire. — Tumeur apparue deux mois avant l'opération. Il y a deux ans, fracture de l'humérus dans une crise d'éclampsie. En 1900, signes de tuberculose pulmonaire qui entraîne la mort en 1902. — *Survie* : **7 ans.**

71. — **TH. KOLLIKER** (de Leipzig). G. Franck. *Münch. med. Woch.*, 1897, XLIV, 536, et communication personnelle.

H., 50 ans. — *Siège* : omoplate gauche. — *Opér.* : 30 octobre 1896. Guérison. Sarcome à myéloplaxes. — *Mort* : Deux ans après; généralisation — Traumatisme un an avant. Tumeur volumineuse, grosse comme une tête d'enfant. — *Survie* : **2 ans.**

72. — **R. S. BOWKER** (de Sydney). *Australas. med. Gaz.*, Sydney, 1897, XVI, 13, et communication personnelle.

H., 16 ans. — *Siège* : tête de l'humérus et cavité glénoïde. — *Opér.* : 15 novembre 1896. Guérison. Sarcome à myéloplaxes. — *Mort* : 15 mois après; généralisation. Sans récidive locale, mais après plusieurs hémoptysies. — *Survie* : **15 mois.**

73. — **M. BARLING** (de Birmingham). *British med. Journ.*, 1898, I, p. 883, et communication personnelle.

H., 53 ans. — *Siège* : extrémité supérieure de l'humérus ; épaule ; aisselle. — *Opér.* : 8 février 1897. Guérison. Sarcome à myéloplaxes. — *Mort* : mort de généralisation ; 7 mois après. — Tumeur apparue trois ans et demi avant et fracture spontanée de l'humérus à ce moment. 6 mois après l'opération, récidive et généralisation. — *Survie* : **Environ 7 mois.**

74. — **R.-S. BOWKER** (de Sydney). Communication personnelle.

H., 50 ans. — *Siège* : Tête de l'humérus. — *Opér.* : 1900. — Guérison. Sarcome à myéloplaxes — Vivant en 1903. Fracture spontanée. Articulation de l'épaule saine. — *Survie* : **Au moins 3 ans.**

75. — **M. BARLING** (de Birminghan). Observation inédite, communication personnelle.

F., 8 ans. — *Siége* : Omoplate. — *Opér.* : 1901. Guérison. — Sarcome à myéloplaxes. — Vivante en avril 1904. — *Survie* : **Au moins 3 ans.**

76. — **J.-A. HUTCHISON** (de Montréal). Communication personnelle.

F., 19 ans. — *Siège* : Humérus. — *Opér.* : 16 janvier 1902. Guérison. Sarcome à myéloplaxes. — Vivante sans récidive, en août 1904. — Tumeur apparue 18 mois avant l'opération. — *Survie* : **Au moins 2 ans et 7 mois.**

77. — **L.-H. PRINCE** (de Palmyra). Communication personnelle.

H., 19 ans. — *Siège.* : Humérus. — *Opér.* : 11 avril 1903. — Guérison. Sarcome à myéloplaxes. — *Mort :* 8 mois après l'opération. Généralisation. Tumeur apparue trois mois avant l'opération. — *Survie* : **8 mois.**

IV. — Diverses variétés de sarcomes.

78. — **E.-A. MALING** (de Londres). *British med. Journ.*, 1886, vol. I, p. 500, et vol. II, p. 1161.

H., 50 ans. — *Siège* : Humérus et omoplate. — *Opér.* : 22 janvier 1886. Guérison. Sarcome à cellules mixtes. — *Mort* Généralisation et mort à une date inconnue. Tumeur apparue il y a un an. Parties molles envahies. — *Survie* : **Inconnue.**

79. — **POGGI** (de Bologne). *Bul. de Soc. méd. de Bologne*, 1888, XXI, 66, et Adelmann.

H., 27 ans. — *Siège* : Omoplate. — *Opér.* : 13 octobre 1886. Guérison. Fibro-sarcome. — Non suivi après 3 mois. Tumeur apparue depuis un an, à la suite d'un traumatisme violent. — *Survie* : **Au moins 3 mois.**

80. — **B. MAY** (de Birmingham). *Annals of Surger.*, 1888, VIII, 435.

F., 21 ans. — *Siège* : Humérus. — *Opér.* : Juin 1887. Guérison. Sarcome périostique ossifiant à cellules mixtes. — *Mort* : Un an après, récidive dans les ganglions cervicaux. Tumeur apparue il y a 2 ans. Adénopathie. Tumeur secondaire dans l'aisselle. État général bon. — *Survie* : **Un an.**

81. — **E.-A. LEWIS** (de Brooklyn). *Annals of Surgery*, 1890, II, p. 88, et communication personnelle.

H., 47 ans. — *Siège* : Humérus et cavité glénoïde. — *Opér.* : 29 avril 1889. Guérison. Ostéosarcome à cellules mixtes. — *Mort* : Généralisation 2 ans après. Traumatisme de l'épaule, il y a 18 mois. Muscles envahis. Ostéite raréfiante de l'humérus et du col de l'omoplate. — *Survie* : **Deux ans.**

82. — **N. SENN** (de Chicago). Communication personnelle.

H., 35 ans. — *Siège* : Omoplate. — *Opér.* : 1890. Guérison. Ostéosarcome. — Non suivie après 6 ans. — *Survie* : **Au moins 6 ans (Buchanan).**

83. — **JOHN A. WYETH** (de New-York). *N.-York med. Journ.*, 1891, I, p. 57, et communication personnelle.

H., 54 ans. — *Siège*: Épaule. — *Opér.*: 14 octobre 1890. Guérison. Sarcome. — Un an après, généralisation. Neuf mois avant, ablation d'une tumeur du triceps. Récidive. Muscles envahis. Ablation de toute la clavicule. — *Survie* : **Un an.**

84. — **A.-J. OCHSNER.** (de Chicago). *Annals of Surgery*, Philadelphie, 1895, XXII, 736, et communication personnelle.

F., 19 ans. — *Siège* : humérus. — *Opér.* 4 avril 1891. Guérison. Ostéosarcome. — Vivante en juin 1904. — Apparition de la tumeur 2 ans avant. Malade faible et anémiée. Shock opératoire considérable. — La malade s'est mariée depuis l'opération. — *Survie* : **Au moins 13 ans.**

85. — **C.-B. PORTER** (de Boston). *Boston medic. and surg. Journ.*, 1903, CLVIII, 366, et communication personnelle.

H., 25 ans. — *Siège* : Épaule. — *Opér.* : 29 novembre 1893. Mort : fibrosarcome. — Mort de shock opératoire. — Il y a 2 ans, douleurs dans l'épaule. Plâtrd. La tumeur apparaît alors dans l'aisselle; malade très affaibli lors de l'opération. — *Survie* : **Nulle.**

86. — **N. SENN** (de Chicago). In Buchanan, et communication personnelle.

H., 25 ans. — *Siège* : Aisselle. — *Opér.* : 1895. Mort. Sarcome. — *Mort* : ?. — *Survie* : **Nulle.**

87. — **G. HOUZEL** (de Boulogne-sur-Mer). *Arch. provinc. de Chir.*, 1896, p. 13, et communication personnelle.

F., 33 ans. — *Siège* : Humérus droit. — *Opér.* : 25 juillet 1895. Guérison. Sarcome ossifiant. — Vivante sans récidive en avril 1904. — Tumeur apparue depuis plus d'un an. État général bon. — *Survie* : **Au moins 9 ans.**

88. — **E. ROCHARD** (de Paris). Communication personnelle.

H., 45 ans. — *Siège* : Humérus. — *Opér.* : mai 1896. Guérison. Ostéosarcome. — Non suivi après 2 ans. — *Survie* : **Au moins 2 ans.**

89. — **CECI** (de Gênes). Communication personnelle.

H., 46 ans. — *Siège* : Humérus. — *Opér.* : 19 novembre 1896. Guérison. Sarcome. — Non suivie. — *Survie* : **Inconnue.**

90. — **F. MARSH** (de Birmingham). *Birm. med. Rev.*, avril 1897, 37, et communication personnelle.

F., 10 ans. — *Siège* : Humérus. — *Opér.* : 1er février 1897. Guérison. Sarcome. — *Mort* : 7 mois après, généralisation. — La tumeur intéressait la tête humérale. — *Survie* : **7 mois.**

91. — **HŒCKEL** (de Stettin). Kœnitzer, *Deutsch Zeitsch. für Chir.*, 1899, 594.

F., 28. — *Siège* : Humérus. — *Opér.* : 30 avril 1897. Guérison. Sarcome. — Non revue après 20 mois. — Tumeur apparue il y a 8 mois. Il y a 2 mois fracture spontanée. L'extrémité supérieure de l'humérus était détruite par la tumeur. Muscles envahis. — *Survie* : **Au moins 20 mois (Buchanan).**

92. — **E. HAHN** (de Berlin). Gessner, *Deutsch. med. Woch.*, 1898, XXIV, 109.

H., 20 ans. — *Siège* : Humérus. — *Opér.* : 31 mai 1897. Guérison. Sarcome à cellules mixtes. — Non suivi après un an. — Résection de la tête humérale en mars 1897. — *Survie* : **Au moins 1 an.**

93. — **HŒCKEL** (de Stettin). Kœnitzer, *loc. cit.*

F., 63 ans. — *Siège* : Omoplate et articulation de l'épaule. — *Opér.* : 12 novembre 1897. Mort. Ostéosarcome. — *Mort* : 3 heures après l'opération, de shock. — Il y a 3 mois, douleurs et tumeur de l'épaule. — *L'autopsie montra que le foie était atteint.* — *Survie* : **Nulle.**

94. **R.-S. FOWLER** (de Brooklyn). *Annals of Surgery*, 1900, XXXI, 54.

F., 51 ans. — *Siège* : Humérus. — *Opér.* : 23 juillet 1898. Guérison. Ostéo-sarcome. — Non revue après 18 mois. — Tumeur apparue 18 mois avant, enlevée par un chirurgien. Récidive après 6 mois. Femme anémique. Peau ulcérée. Muscles et ganglions envahis. — *Survie* : **Au moins 18 mois.**

95. — **HŒCKEL** (de Stettin). Kœnitzer, *loc. cit.*

H., 50 ans. — *Siège* : Parties molles de l'épaule, deltoïde, aisselle, sein. — *Opér.* : 25 octobre 1898. Guérison. Sarcome. — *Mort* : 5 mois après, récidive et généralisation. — Les os n'étaient pas intéressés. — *Survie* : **5 mois.**

96. — **H. DURET** (de Lille). *Arch. intern. de Chir.*, 1904, p. 127, et communication personnelle.

H., 32 ans. — *Siège* : aisselle. — *Opér.* : 24 novembre 1898. Guérison. Sarcome alvéolaire. — Vivant en avril 1904. Tumeur apparue il y a 2 mois. Amaigrissement considérable. Pas de ganglions. — *Survie* : **Au moins 5 ans et demi.**

97. — **G. DOLLINGER** (de Budapesth). Communication personnelle.

H., 42 ans. — *Siège* : bras. — *Opér.* : 11 mars 1899. — Guérison. Sarcome. — Non suivi. — *Survie* : **Inconnue.**

98. — **GANGOLPHE** (de Lyon). *Bull. de Soc. de Chir. de Lyon*, 1899-1900, II, 279, et communication personnelle.

H., 42 ans. — *Siège* : humérus. — *Opér.* : 1899. Guérison. Ostéosarcome. — *Mort* : Environ 13 mois plus tard par généralisation. — La tumeur occupe l'épaule et empiète sur le thorax. — *Survie* : **Environ 13 mois.**

99. — **H.-W. PAGE** (de Londres). *Lancet*, 1901, I, 550, et communication personnelle.

F., 19 ans. — *Siège* : épaule droite. — *Opér.* : 25 mars 1900. Guérison. Sarcome à cellules mixtes. — Vit encore en mars 1904. — Tumeur apparue un an avant. Le 6 mars, l'incision exploratrice décèle un sarcome. Récidive locale en 1901. — *Survie* : **Au moins 4 ans.**

100. — **R. KENNEDY** (de Glasgow). Observation inédite. Communication personnelle de Patterson.

H., 38 ans. — *Siège* : humérus gauche. — *Opér.* : 26 juillet 1900. Guérison. Ostéosarcome, — *Mort* : 29 août 1900. Généralisation. — Fracture spontanée de l'humérus. — *Survie* : **34 jours.**

101. — **F. VILLAR** (de Bordeaux). *Journal de Méd. de Bordeaux*, 1900, XXX, 753, et communication personnelle.

H., 19 ans. — *Siège* : aisselle droite. — *Opér.* : Septembre 1900. Guérison. Sarcome. — *Mort* : Généralisation, un an après. — Tumeur axillaire volumineuse apparue 2 mois avant, appliquée contre l'articulation scapulo-humérale et englobant les vaisseaux axillaires. Probablement développée aux dépens des ganglions. Malade cachectique lors de l'opération. — *Survie* : **Un an.**

102. — **JEANNEL** (de Toulouse). Castaing, *Toulouse médic.*, 1901, p. 9, et communication personnelle de Castaing.

H., 17 ans. — *Siège* : humérus. — *Opér.* : 1 décembre 1900. Guérison. Ostéosarcome. — Non suivi. — Pas d'adénopathie. Fracture double de l'humérus : l'une à la partie moyenne du bras, l'autre au niveau du col chirurgical. — *Survie* : **Inconnue.**

103. — **E. JEANBRAU** (de Montpellier). *Bulletin de la Soc. de Chir.*, 1905, et communication personnelle.

F., 40 ans. — *Siège* : humérus. — *Opér.* : 6 juillet 1902. Guérison. Ostéosarcome alvéolaire. — *Mort* : Juillet 1903. Généralisation (?). — Fracture spontanée de l'humérus au niveau du néoplasme. — *Survie* : **Un an.**

104. — **F. B. LUND** (de Boston). *Boston med. and surg. Journal*, 1903, p. 409.

H., 40 ans. — *Siège* : aisselle et plexus brachial. — *Opér.* : 10 octobre 1902. Guérison. Sarcome à grosses cellules. — Vivant sans récidive en février 1903. — Fracture du bras 11 mois avant. Signes de paralysie du nerf

médian. Tumeur apparue dans l'aisselle 9 mois et demi après la fracture. prise pour une tumeur de nature inflammatoire. Douleurs très vives. — *Survie* : **Au moins 4 mois.**

V. — CHONDROMES.

105. — **C. MACNAMARA** (de Londres). *Lancet*, London, 1878, vol. I, p. 669, et communication personnelle.

F., 24 ans. — *Siège* : Épaule droite, omoplate, clavicule, muscles pectoraux. — *Opér.* : 1878. Mort. Chondrosarcome. — *Mort* : Shock, le lendemain. Tumeur de la grosseur d'une tête d'enfant, existant depuis 4 ans. Il avait été impossible, en raison du volume et des connexions de la tumeur, de trouver et de lier les vaisseaux, d'où hémorragie abondante. — *Survie* : **Nulle.**

106. — **PAUL BERGER** (de Paris). Paris, 1887, Masson, édit., 35-53.

H., 27 ans. — *Siège* : Racine du membre supérieur droit. — *Opér.* : 28 octobre 1882. Guérison. Enchondrome. — Vivant en 1898 (Berger). A 12 ans, amputation de l'avant-bras à sa partie inférieure, pour une tumeur de la main à marche lente, ayant débuté au petit doigt à l'âge de 2 ans. A 17 ans, début de la tumeur actuelle, qui depuis un an augmente rapidement de volume et s'est ulcérée il y a 8 mois. — *Survie* : **Au moins 16 ans.**

107. — **MADELUNG** (de Strasbourg). Grisson, *Deutsche Zeitsch. für Chir.*, 1888, XXVII, 238, et communication personnelle.

H., 48 ans. — *Siège* : Humérus et omoplate gauches. — *Opér.* : 9 décembre 1886. Guérison. Enchondrome. — Vivant en août 1903 sans récidive. 6 ans auparavant, résection de la tête humérale pour un enchondrome. — *Survie* : **Au moins 7 ans.**

108. — **Th.-F. CHAVASSE** (de Birmingham). *British med. Journ.*, 1890, I, 131, et communication personnelle.

H., 40 ans. — *Siège* : Humérus — *Opér.* : janvier 1889. Guérison. Enchondrome. — Vivant en mai 1904, sans récidive. Tumeur apparue il y a 10 ans. — *Survie* : **Au moins 15 ans.**

109. — **W. KÖRTE** (de Berlin). *Deutsche med. Woch.*, 1892, 265, et communication personnelle.

H., 41 ans. — *Siège* : Humérus. — *Opér.* : 17 janvier 1891. Guérison. Enchondrome avec ossification partielle. — Vivant en mai 1904, sans récidive. Tumeur de la grosseur d'une tête d'enfant. — *Survie* : **Au moins 13 ans et demi.**

110. — **R. FRANK** (Vienne). *Intern. Klin. Rundschau*, Vienne, 1893, VII, 819, et in Buchanan.

H., 45 ans. — *Siège* : Omoplate. — *Opér.* : 1er février 1893. Guérison.

Enchondrome. — Non suivie. Cinq opérations partielles de 1884 à 1892. — *Survie* : **Inconnue.**

111. — **A.-J. OCHSNER** (de Chicago). *Annals of Surgery*, 1895, XXII, 736, et communication personnelle.

H., 46 ans. — *Siège* : Clavicule et région sus-épineuse. — *Opér.* : 1er juin 1894. Guérison. Chondrosarcome avec prédominance de cellules rondes. — Vit encore en juin 1904. Tumeur apparue il y a 4 mois, à développement rapide. État général assez bon. *Survie* : **Au moins 10 ans.**

112. — **SCHWARTZ** (de Paris). *Bullet. Soc. Chir.*, 1896, XXII, 830, et communication personnelle.

F., 20 ans. — *Siège* : Humérus. — *Opér.* : 18 décembre 1896. Guérison. Enchondrome myxomateux. — Vivante en 1903, sans récidive. Tumeur apparue 9 ans avant l'opération. Pas de douleurs. Pas de ganglions. — *Survie* : **Au moins 7 ans.**

113. — **D.-J. CRANWELL** (de Buenos-Ayres). *Revista Societad Medicina Argentina*, 1900, II, et communication personnelle.

F., 26 ans. — *Siège* : Humérus droit. — *Opér.* : 6 février 1899. Guérison. Chondrosarcome. — *Mort* : Janvier 1900, généralisation. Tumeur apparue 6 mois auparavant, plus grosse qu'une tête d'adulte. — *Survie* : **Onze mois.**

114. — **MORESTIN** (de Paris). *Bull. Soc. Anat. de Paris*, 1900, II, et communication personnelle.

F., 62 ans. — *Siège* : Humérus. — *Opér.* : 5 janvier 1900. — Guérison. Chondrome en voie de prolifération active. — Vivante fin 1902, sans récidive. Pas d'envahissement des parties molles; pas de ganglions, mais état général médiocre. Aussi avait-on fait d'abord en juillet 1899 la résection des 3/4 supérieurs de l'humérus. Récidive en décembre 1900 et amputation interscapulo-thoracique. — *Survie* : **Au moins 3 ans.**

115. — **BRIN** (d'Angers). *Bull. soc. Chir. de Paris*, 1903, p. 429, et comm. personn.

H., 31 ans. — *Siège.* : Humérus. — *Opér.* : février 1903. Guérison. Chondrome. — Vivant en décembre 1904, sans récidive. Tumeur apparue depuis environ 1 an, du volume d'une tête de fœtus. — *Survie* : **Au moins 22 mois.**

VI. — Tumeurs malignes diverses.

116. — **R. PARK** (de Buffalo). Communication personnelle.

H., 39 ans. — *Siège* : humérus et omoplate. — *Opér.* : 1891. Guérison. Epithélioma. — *Mort* : Janvier 1900. Récidive. — Énorme tumeur développée sur une brûlure. — *Survie* : **9 ans.**

117. — **G.-W. SPENCER.** *Clinical Society's Transactions*, London, 1895, XXXVIII, et communication personnelle.

H., 21 ans. — *Siège* : épaule. — *Opér.* : 14 septembre 1894. Guérison.

Lymphosarcome. — *Mort* : Quelque temps après, de cause inconnue. — En 1889, traumatisme de l'épaule et apparition de la tumeur quelque temps après. Ablation de la tumeur à deux reprises et résection de la clavicule en 1893. Nouvelles récidives. Bon état général. — *Survie* : **Inconnue.**

118. — **E.-F. ELLIOT** (de Southampton). *Lancet*, London, 1896, vol. II, 1364.

F., 76 ans. — *Siège* : omoplate. — *Opér.* : 31 mai 1896. Guérison. Myxosarcome. — *Mort* : 2 ans après l'opération. Récidive et généralisation. — Tumeur apparue 5 ans auparavant. Enlevée douze fois. — *Survie* : **2 ans (Buchanan).**

119. — **PAUL BERGER** (de Paris). *Rev. de Chirurgie*, 1898, n° 10, p. 863, et communication personnelle.

H., 28 ans. — *Siège* : humérus. — *Opér.* : 10 mars 1897. Guérison. Myxome. — Vivant en juin 1904. — Tumeur apparue en décembre 1896. Myxome à marche rapide. Ganglions et muscles envahis. — *Survie* : **Au moins 7 ans et trois mois.**

120. — **WALTER WITHEHEAD** (de Manchester). *British med. Journ.*, 29 mars et 3 mai 1902, et communication personnelle.

H., 32 ans. — *Siège* : Membre supérieur droit. — *Opér.* : 2 septembre 1897. Guérison. Molluscum fibrosum. — Vivant en juin 1904. — Fracture du bras droit à 6 ans. Un an après, apparition d'une tumeur comprenant peu à peu tout le membre supérieur, sauf la main. Tumeur ulcérée, ganglions envahis. En 1898, ablation d'une récidive sur la paroi thoracique. — *Survie* : **Au moins 6 ans et 9 mois.**

121. — **C.-T. DENT** (Londres). *Brit. med. Journ.*, 1898, I, 690, et communication personnelle.

F., 53 ans. — *Siège* : aisselle et omoplate. — *Opér.* : 22 octobre 1897. Guérison. Carcinome. — *Mort* : 7 mois après, généralisation. — Amputation du sein en 1894. En 1896, ablation d'une récidive sur la cicatrice. En 1897, récidive dans les ganglions axillaires. — *Survie* : **7 mois.**

122. — **C.-B. PORTER** (de Boston). *Boston med. and. surg. Journ.*, 1898, CXXXIX, 389, et communication personnelle.

H., 55 ans. — *Siège* : aisselle et bras. — *Opér.* : 29 janvier 1898. Guérison. Épithélioma. — Vivant en octobre 1900. — Amputation de l'avant-bras pour cancer de la main en octobre 1897, récidive sur la cicatrice au-dessus du coude et dans les ganglions axillaires. — *Survie* : **Au moins 2 ans et 8 mois.**

123. — **G. RYERSON FOWLER** (de Brooklyn). *Annals of Surg.*, 1900, XXXI, 57.

H., 75 ans. — *Siège* : bras et aisselle. — *Opér.* : 19 juin 1899. Mort. Carcinome alvéolaire — *Mort* : Shock, le lendemain. — Tumeur apparue il y a 5 mois, ulcérée. Le 23 juin, ablation de la tumeur axillaire et des muscles

pectoraux. 6 jours plus tard, amputation interscapulo-thoracique. — *Survie* : **Nulle.**

124. — **MORESTIN** (de Paris). *Bullet. Soc. An. Paris*, 1901, III, 492, et communication personnelle.

F., 45 ans. — *Siège* : aisselle. — *Opér.* : 8 juillet 1901. Guérison. Carcinome. — *Mort* : Octobre 1902. Récidive et généralisation. — En 1897, amputation du sein gauche pour squirrhe. En 1898, ablation d'une récidive axillaire. En 1900, nouvelle récidive axillaire, ablation suivie de la résection des vaisseaux axillaires, des nerfs musculo-cutané et cubital. Douleurs irradiées extrêmement violentes. — *Survie* : **15 mois.**

125. — **ROBERT JONES** (de Liverpool). *Medic. Press a Circ.* Lond., 1903, CXXVI, 376, et communication personnelle.

F., 72 ans. — *Siège* : humérus et omoplate. — *Opér.* : Janvier 1903. Guérison. Endothéliome. — Vivante en avril 1904. — Tumeur apparue il y a quelques mois, fracture spontanée. Opération en 2 temps : d'abord, désarticulation de l'épaule, puis ablation de l'omoplate. — *Survie* : **Au moins 15 mois.**

TROIS NOUVEAUX CAS
D'AMPUTATIONS INTERSCAPULO-THORACIQUES

DONT DEUX PRATIQUÉES
POUR DES TUMEURS DE L'EXTRÉMITÉ SUPÉRIEURE DE L'HUMÉRUS

SUIVIS DE QUELQUES CONSIDÉRATIONS
SUR LES RÉSULTATS ET SUR LES INDICATIONS DE CETTE OPÉRATION, ET D'UNE MODIFICATION DE SON MANUEL OPÉRATOIRE

Par le Dr BERGER

Professeur à la Faculté de médecine de Paris.

L'important travail de MM. Jeanbrau et Riche, sur la survie observée après l'amputation interscapulo-thoracique pratiquée pour tumeurs malignes de l'épaule, appelle l'attention sur les résultats de cette opération et m'engage à entrer plus avant dans l'étude de cette question et dans la considération de ses indications qui s'y rattache de si près. Je le ferai en me fondant sur les faits qu'ils ont recueillis et soumis à un rigoureux contrôle et sur ma propre statistique à laquelle j'ajoute trois observations nouvelles, dont deux ont été mentionnées sommairement, cette année, dans une présentation à la Société de Chirurgie.

De l'ensemble de ces documents on verra, je l'espère, se dégager avec une netteté parfaite l'indication, actuellement solidement établie, de l'amputation totale du membre supérieur dans tous les cas de tumeurs malignes de l'extrémité supérieure de l'humérus; rien ne peut résister à la certitude donnée par les chiffres, lorsque ceux-ci reposent sur un nombre suffisant de faits recueillis avec une minutieuse exactitude et analysés avec soin. J'ajoute que la pratique assez étendue que j'ai de cette opération m'a conduit à proposer une modification du manuel opératoire que j'ai conçu et exécuté en 1882 pour la première fois, définitivement réglé avec le concours de M. Farabeuf, et publié en 1887, et qui a été depuis lors adopté par le plus grand nombre des opérateurs.

On sait que le principe de cette opération réside dans la succession de deux actes, dont le premier consiste dans la recherche et dans la ligature préalable de l'artère et de la veine axillaires ou sous-clavières, pratiquées à la faveur de la résection de la partie moyenne de la clavicule. C'est ce temps de l'opération que je propose de simplifier en lui substituant la résection complète de toute la partie interne de la clavicule. Je termine ces considérations sur la technique opératoire, par quelques conseils sur le traitement post-opératoire et sur le pansement auxquels on ne saurait donner trop d'importance, quand il s'agit d'obtenir la réunion par première intention d'une plaie de cette étendue.

Voici l'exposé de ces faits nouveaux qui, joints à mes observations antérieures, font de ma petite statistique, concernant cette opération, une statistique intégrale.

Observation. I. — *Sarcome de l'extrémité supérieure de l'humérus gauche; amputation interscapulo-thoracique : guérison rapide de l'opération; mort cinq semaines après l'opération par généralisation de la tumeur.*

Mme G., agée de 25 ans, m'est adressée par M. le Dr Picqué qui veut bien me confier le soin de pratiquer sur elle l'amputation interscapulo-thoracique qu'il juge nécessaire.

Cette jeune femme est accouchée au mois d'avril 1904; à ce moment elle ne ressentait aucun symptôme alarmant du côté de l'épaule, mais, au cours de sa grossesse, cette région avait été le siège d'un traumatisme violent déterminé par la chute d'une échelle.

Ce ne fut qu'au mois de mai dernier que l'affection s'annonça par des douleurs assez vives dans le membre supérieur gauche, douleurs qui étaient d'abord calmées par des applications chaudes; ces douleurs disparaissaient même quand la malade travaillait ou que son attention était occupée; mais bientôt elles s'accrurent et il s'ensuivit une gêne croissante des mouvements.

Au mois de septembre Mme G. eut l'idée malheureuse de suivre un traitement par les massages à la Salpêtrière; sous l'influence de ces manipulations les douleurs augmentèrent beaucoup et la tuméfaction de l'épaule apparut, si bien qu'au mois d'octobre tout travail était devenu impossible.

Depuis un mois les douleurs sont devenues intolérables et continuelles; l'épaule gauche a pris un volume énorme, l'impotence fonctionnelle est totale; le membre supérieur gauche tout entier a été envahi par l'œdème et la fièvre s'est installée en permanence en déterminant une élévation presque constante de la température à 38° et plus. L'appétit a disparu ainsi que le sommeil, les forces ont rapidement décliné et c'est dans un état d'épuisement extrême et presque cachectique que la malade s'est présentée à l'hôpital Bichat d'où M. le Dr Picqué à bien voulu la diriger sur le service de clinique de Necker, où elle est entrée le 9 janvier 1905.

État de la malade lors de son admission. La tumeur occupe tout le moignon de l'épaule gauche; elle a à peu près le volume d'une tête d'adulte;

elle proémine surtout vers les régions antérieures où elle fait un relief sphérique, tandis qu'en arrière elle est aplatie (fig. 1).

La tumeur déborde en haut le niveau de l'acromion; celui-ci paraît englobé dans son développement, mais l'articulation acromio-claviculaire en reste distincte; le creux sus-claviculaire n'est ni effacé ni envahi. Du

Fig. 1.

côté du bras, la tumeur s'étend jusqu'aux insertions du deltoïde; en avant elle paraît le prolonger dans l'épaisseur du grand pectoral qui est envahi dans toute sa partie externe; en arrière elle infiltre le muscle, sus-épineux et ceux de la fosse sous-épineuse. Elle remplit l'aisselle et ce n'est qu'avec beaucoup de peine qu'on peut introduire les doigts entre elle et la paroi thoracique; on ne sent pas d'engorgement ganglionnaire dans l'aisselle; il n'y a pas non plus de ganglions engorgés dans le creux sus-claviculaire.

La peau n'adhère nulle part à la tumeur; en arrière elle a conservé ses caractères normaux; en avant elle est très amincie et semble près de se rompre; elle a conservé néanmoins sa mobilité sur la tumeur : mais elle présente une coloration violacée et elle est sillonnée par de nombreuses arborisations vasculaires.

La tumeur est chaude au toucher : en avant elle est élastique, tendue et

paraît même fluctuante; en arrière la consistance est ferme et même dure : elle ne présente nulle part de pulsations; on n'y trouve pas de coque osseuse, ni de crépitation parcheminée.

La mensuration de l'épaule donne 0 m. 52 centimètres de plus grande circonférence à la partie la plus saillante de la tumeur, 0 m. 50 au dessus de l'articulation acromio-claviculaire, 0 m. 58 au point où la tumeur se continue avec le bras.

Le membre supérieur gauche présente un œdème considérable qui s'étend jusqu'au poignet; les battements de l'artère radiale sont nettement perceptibles.

La malade éprouve une sensation d'engourdissement dans tout le membre supérieur; elle y ressent des élancements très vifs : le moindre contact au niveau de la tumeur lui arrache des plaintes.

L'omoplate suit le membre supérieur dans tous les mouvements; toute espèce de mobilité a disparu de l'articulation scapulo-humérale. Tous les mouvements sont excessivement douloureux.

L'état général, sauf le dépérissement et la fièvre dont la malade est depuis quelque temps atteinte, ne présente rien de particulier à noter.

La sonorité de la poitrine est normale à gauche comme à droite, l'auscultation ne révèle aucune altération des bruits respiratoires.

Les urines ne renferment pas d'albumine; le foie paraît un peu gros; — l'examen du sang n'a pas été pratiqué.

La température vespérale dépasse 38° et atteint parfois 39°.

L'amputation du membre dans la contiguïté du tronc est pratiquée le 11 janvier 1905 avec l'aide de M. le Dr Picqué.

Opération. — Anesthésie chloroformique facile : les cheveux, nattés, sont entourés d'une bande stérilisée, tout le côté du tronc, ainsi que l'épaule, sont nettoyés avec le plus grand soin (la préparation aseptique de la région avait été commencée la veille). La malade est couchée légèrement inclinée sur le côté droit; l'épaule gauche, relevée par un coussin dur, est placée tout au bord de la table, sur laquelle repose le membre supérieur.

Incision longitudinale, un peu trop bas placée, pratiquée sur la clavicule même, depuis le chef externe du sterno-cléido-mastoïdien, jusqu'à l'articulation acromio-claviculaire.

Malgré la précaution que l'on prend de lier la veine de communication de la veine céphalique avec la veine sous-clavière, un écoulement sanguin, dépendant de la section d'un réseau veineux très abondant qui se rattache à la tumeur, gêne les premiers temps de l'opération.

La dénudation, la section de la clavicule au niveau du chef externe du cléido-mastoïdien, la résection de sa partie moyenne jusqu'à deux centimètres de son articulation acromiale, sont exécutées comme d'ordinaire. Le muscle sous-clavier est excisé; on reconnaît avec le doigt l'aponévrose de l'omoplathyoïdien, facile à voir, et au-dessous de ce muscle on découvre et on divise entre deux ligatures l'artère cervicale transverse.

La veine sous-clavière est profondément située, cachée par un paquet de graisse contenant quelques ganglions petits, d'apparence saine, que l'on

extirpe. Mais la saillie de l'extrémité interne de la clavicule recouvre la veine axillaire et gêne beaucoup les recherches; au bout de dix minutes d'efforts infructueux pour dénuder le tronc veineux, je me décide à extirper l'extrémité interne de la clavicule : celle-ci, saisie avec un davier est dénudée à la rugine; basculée en avant elle se rompt très nettement immédiatement en dehors de la surface articulaire interne qui reste intacte, adhérente aux ligaments de l'articulation sterno-claviculaire : celle-ci n'est pas ouverte.

Dès lors on a un accès très facile vers la partie la plus interne de la plaie opératoire; ce n'est plus qu'un jeu de dénuder la veine, puis l'artère sous-clavière, de les sectionner entre deux ligatures, portées sur chacun de ces vaisseaux à deux centimètres d'intervalle, de sectionner ensuite les troncs du plexus brachial. Il a fallu néanmoins, pour éviter la tension trop grande du bord inférieur de la plaie, débrider l'aponévrose clavi-pectorale par un coup de ciseaux donné verticalement de haut en bas.

On passe au 2e acte, à l'extirpation du membre. La section faite dans l'interstice pectoro-deltoïdien ne s'accompagne que de peu de perte sanguine. Le grand, le petit pectoral sont coupés assez loin de leurs insertions externes et supérieures; l'aisselle s'ouvre largement, on saisit la thoracique externe, et on poursuit la séparation de l'omoplate et du tronc, jusqu'à ce que le bord spinal de l'omoplate et les portions du grand dentelé qui s'y insèrent, deviennent très aisément visibles dans toute leur étendue.

L'incision cutanée antérieure, longeant l'interstice pectoro-deltoïdien, passant sous l'aisselle, avait été conduite jusqu'au-dessous de l'angle inférieur du scapulum; à ce niveau, le grand dorsal est coupé entre deux pinces clamp, puis le membre est rejeté sur le tronc : une incision légèrement convexe en dehors, réunit l'extrémité externe de l'incision claviculaire, et l'extrémité inférieure de l'incision antérieure, dessinant un lambeau cutané qui est rapidement disséqué : les insertions du trapèze à l'omoplate sont sectionnées. Saisissant le membre par le bras, j'attire fortement l'épaule pendant que les lambeaux antérieur et postérieur sont rétractés en dedans et avec le couteau, j'abrase les bords supérieur et spinal du scapulum en coupant toutes les insertions musculaires qui s'y font.

La scapulaire supérieure, qui donne un bouquet de rameaux artériels vers l'angle supérieur de l'omoplate, est saisie, ainsi que tous les vaisseaux qui saignent au niveau des sections musculaires.

Le tissu cellulaire de l'aisselle, celui qui double le grand et le petit pecroral, sont disséqués et enlevés avec le plus grand soin. Il n'y a pas de ganglions engorgés dans l'aisselle; toutes les sections musculaires paraissent saines; j'en excise néanmoins une certaine partie, surtout au niveau du grand pectoral.

L'hémostase (faite au cagtut avec le plus grand soin) est très longue : on applique des ligatures sur plus de vingt vaisseaux artériels sous-veineux qui ont été sectionnés.

Un énorme drain est placé dans une vaste ouverture que l'on a fait aussi bas et aussi en arrière que possible; un autre gros tube est placé dans la

plaie et sort par son angle inférieur que l'on a eu soin de fendre nettement avec les plans pouvant faire poche et retenir les liquides ; deux drains sont placés aux angles de l'incision claviculaire.

Toute la plaie est réuni en T par une quinzaine de points de suture au crin de Florence. Compression très solide avec un appareil ouaté, appliqué sur les barres, par-dessus un pansement à la gaze et à l'ouate stérilisés.

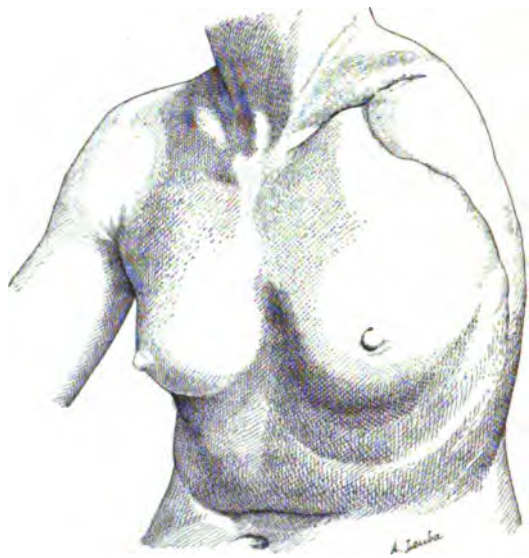

Fig. 2.

L'opération a duré une heure à peine et la plus grande partie de ce temps a été prise par l'hémostase et par les sutures.

La malade paraît avoir bien supporté l'opération ; elle a perdu peu de sang et elle reste suffisamment colorée ; — le pouls est bon, mais rapide. Aussitôt après l'opération on injecte 1 000 grammes de sérum.

Ce que les suites de l'opération eurent de remarquable, ce fut la cessation immédiate et complète de la douleur : aussi l'opérée revint-elle aussitôt à la vie, put dormir sans morphine, reprit son appétit : elle engraissait à vue d'œil dès les premiers jours. Il n'y eut qu'un seul jour une élévation de 37°,8 ; tout le reste du temps la température se maintenait entre 36°,4 et 36°,8 ; — Le cinquième jour les drains furent supprimés ; les sutures furent enlevées, le neuvième jour l'opérée se levait : elle quitta l'hôpital le 30 janvier, sans porter de pansement.

Le pansement avait été changé le lendemain de l'opération puis tous les deux jours jusqu'au neuvième jour (fig. 2).

L'opérée était retournée chez elle à Asnières ; elle était revenue depuis lors à Paris faire exécuter le moulage destiné à la fabrication de l'appareil que je comptais faire exécuter pour elle, quand, le 17 février, je reçus un mot

de son mari qui me faisait savoir qu'elle était atteinte d'une pleurésie; je le vis le lendemain il me confirma cette nouvelle; je lui demandai le 20 au

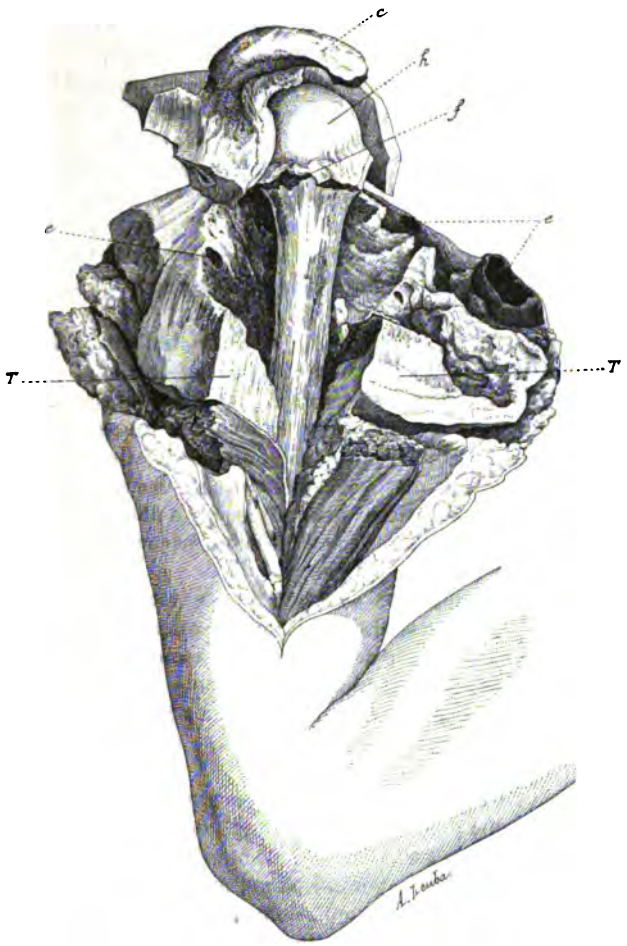

Fig. 3. — *h*, tête humérale; *f*, fracture spontanée du col de l'humérus; T, T, tumeur; *e*, *e*, épanchements sanguins contenus dans la tumeur; *c*, apophyse coracoïde.

matin des nouvelles par dépêche; la réponse m'apprit le jour même le décès de sa femme.

Voici la note qui m'a été remise par M. le Dr Herrenschmidt, chef du laboratoire de clinique chirurgicale, sur l'examen de la tumeur qu'il a fait avec le plus grand soin.

Examen de la tumeur. — Le membre supérieur gauche, enlevé par amputation interscapulo-thoracique, présente, développée autour de l'extrémité

supérieure de l'humérus, une tumeur du volume d'une tête d'enfant qui fait devant le creux de l'aisselle une saillie considérable. Le point le plus élevé est fluctuant : c'est la collection d'où on a retiré, la veille de l'opération, du sang macéré. Dans l'aisselle on trouve quelques ganglions augmentés de volume.

La tumeur est fendue de haut en bas par sa face interne et l'humérus mis à nu dans sa moitié supérieure; mais en même temps celui-ci se sépare en deux fragments au niveau d'une fracture préexistante, oblique en bas et en dedans, située au col chirurgical, et la pièce entière se trouve ainsi divisée en deux portions comprenant, la principale l'humérus jusqu'à la fracture, l'autre la tête humérale et l'omoplate (fig. 3).

Le néoplasme engaine étroitement le tiers supérieur de l'humérus et, au niveau de la partie moyenne du bras, émerge d'un cône creux que forment les muscles rejetés en dehors.

La surface de coupe est irrégulière et de coloration variée, blanche avec traînées rougeâtres et points hémorragiques au voisinage de l'os, plus uniformément gris blanche à la périphérie. La consistance diffère avec le changement d'aspect. — En avant, sous la peau, se trouve un grand décollement que remplit un caillot cruorique. La tumeur n'est pas entourée d'une capsule qui permette de l'isoler aisément; tous les muscles qui vont s'insérer à la gouttière bicipitale ont disparu sans trace et, d'une façon générale, les muscles et cordons vasculo-nerveux au tiers supérieur du bras ont été ou détruits ou repoussés excentriquement.

Tissus sains et tissus malades sont réunis par une zone imprécise; les muscles les plus voisins de la limite, encore reconnaissables, ont déjà une teinte grisâtre qui suppose une dégénérescence néoplasique commençante.

La portion de tumeur qui s'est séparée avec la tête humérale et l'omoplate offre les mêmes caractères macroscopiques. Elle s'étend principalement en avant de la capsule articulaire, et l'articulation a conservé une certaine mobilité.

Les muscles de l'omoplate ont conservé leur couleur et leur consistance naturelles; ils ne pourraient être envahis que tout à fait au voisinage de la capsule articulaire. Après section de la tête humérale, l'articulation ouverte est trouvée indemne, les cartilages normaux ; mais la capsule extrêmement épaisse, dure et blanchâtre, est manifestement cancéreuse. De même qu'au niveau de la cavité glénoïde, l'omoplate est partout ailleurs saine. Il s'agit très probablement d'une tumeur sarcomateuse, mais son point de départ est difficile à fixer. Cependant le décollement épiphysaire qui s'est produit, le développement de la tumeur, très exactement répartie tout autour de cette fracture, doivent faire admettre comme certaine une origine humérale.

Examen microscopique.

L'examen microscopique a porté sur les points les plus variés de la tumeur; sur les portions d'*apparence vasculaire* ou hémorragique, sur les *portions fibroïdes*, sur une partie de la *capsule articulaire* qui au toucher était particulièrement dure et rugueuse, sur les *muscles* de l'omoplate et sur les *ganglions* de l'aisselle.

Les fixations ont été faites dans différents liquides, les inclusions dans la paraffine.

Portions vasculaires. — La tumeur est constituée par un tissu uniformément cellulaire troué de lacunes et de canaux vasculaires, intimement lié aux éléments nobles; elle n'a pas d'architecture de soutien, car on peut ne pas tenir compte de quelques faibles faisceaux conjonctifs jetés de ci, de là, sans ordre. On rencontre des lacs hémorragiques interstitiels, et, plus loin, à une certaine profondeur, des zones de dégénérescence granuleuse. Les cellules composantes n'ont pas une forme générale commune; elles sont grandes ou petites, rondes, ovales, polygonales ou cylindriques, extrêmement nombreuses et serrées, unies entre elles par une substance finement granuleuse comme le protoplasma et sécrétée par lui. Les vaisseaux, pas très abondants, n'ont pour la plupart d'autre paroi que les cellules mêmes du néoplasme.

Les grandes cellules contiennent fréquemment plusieurs noyaux (deux, trois, et même dix à quinze) avec un reticulum chromatique et nucléole. Ces détails nucléaires sont en général nettement visibles; l'abondance des mitoses est frappante.

A mesure qu'on s'éloigne de la périphérie on voit certaines cellules d'abord isolées, dont le noyau se fragmente ou disparaît; elles deviennent de plus en plus nombreuses et on tombe dans des zones dégénérées, de coloration rose, granuleuses et parsemées de débris nucléaires. Mais ces zones ne sont jamais très étendues.

Dans une autre préparation provenant d'un point également vasculaire, mais avec un fond plus blanc, on trouve les lacunes vasculaires vides de sang, les hémorragies interstitielles plus ou moins organisées; nulle part les éléments du sang circulant. Les cellules sarcomateuses sont plus petites, quelques groupes sont fusiformes, les formes multinucléées sont rares. La substance interstitielle est plus abondante, amorphe; elle subit une sorte de dégénérescence hyaline et subdivise la masse des cellules sarcomateuses en petits groupes par interposition de trabécules entranastomosés qui finissent par prendre vis-à-vis du parenchyme de la tumeur une certaine indépendance.

Portions blanchâtres. — La structure générale est la même sauf en ce que les cellules sarcomateuses ne constituent plus seules la tumeur; parmi elles on voit des cellules conjonctives normales, des fibrilles conjonctives, et les formes intermédiaires entre la cellule conjonctive et la cellule néoplasique.

Capsule. — Dans la capsule, deux aspects, déjà ébauchés précédemment, se caractérisent mieux. Il s'agit de la substance intercellulaire que nous avons vue d'abord dans les portions médullaires, sous forme d'une sécrétion protoplasmique intercellulaire avec les réactions colorantes du protoplasma.

Dans ce stroma nous avons vu apparaître ici quelques fibres conjonctives, nous avons assisté là à son épaississement et à sa dégénérescence hyaline. Ces formations conjonctives contenaient des cellules propres; les formations hyalines en étaient privées ou n'en renfermaient que quelques-unes, petites,

arrondies, comprimées. Ce stroma amorphe se colorait en rouge vif par l'éosine et la fuchsine acide.

La transformation précédente est encore plus accentuée au niveau de la capsule articulaire : les trabécules hyalins offrent l'aspect du tissu ostéoïde, rouge brillant, et prennent maintenant, dans la préparation, une place aussi importante que les cellules sarcomateuses séparées en groupes plus ou moins confluents.

Muscles de l'omoplate et grand pectoral. — Le grand pectoral est sain. Le sous-épineux présente quelques faisceaux en dégénérescence granuleuse et une sclérose interfasciculaire commençante; pas de cellules néoplasiques; le sus-épineux est œdémateux et les faisceaux musculaires, gonflés, ont perdu leur striation transversale. Le sous-scapulaire n'est pas non plus envahi par le néoplasme, mais certains faisceaux sont en état de dégénérescence granulo-graisseuse et la striation transversale a disparu.

Ganglions. — Un ganglion axillaire examiné ne contenait aucune métastase néoplasique, mais faisait preuve d'un certain état irritatif par la présence de travées conjonctives et de vaisseaux jeunes.

Diagnostic microscopique. — Sarcome à cellules polymorphes, avec zones de dégénérescence hyaline de la substance intercellulaire pouvant aller jusqu'à la formation de tissu ostéoïde, mais ne se pétrifiant nulle part.

L'examen de la pièce ne peut laisser de doute sur l'origine de la tumeur; il s'agit bien d'un sarcome central de l'humérus ayant débuté par la zone juxta-épiphysaire, l'ayant détruite et ayant de la sorte déterminé une sorte de décollement épiphysaire. On a pu également constater que les muscles scapulaires étaient plutôt le siège d'altérations produites par le voisinage de la tumeur qu'ils n'étaient envahis par la néoplasie sarcomateuse. Quoique celle-ci parût diffuse et ne pût se distinguer des parties encore saines par des limites bien nettes, on pouvait donc espérer que l'extirpation du mal avait été complète; les ganglions de l'aisselle et les sus-claviculaires semblaient indemnes et rien n'indiquait qu'il y eût, au moment de l'opération, un commencement de généralisation.

Ce fut néanmoins ce que démontra la suite des accidents. Malgré le retour rapide, et en apparence complet à la santé qui put être constaté, lorsque, quinze jours après sa guérison, la malade vint se représenter à l'hôpital, la complication, subite et tout à fait inattendue, qui enleva l'opérée en quelques jours, ne peut être attribuée qu'à une pleurésie hémorragique due à l'envahissement de la plèvre par généralisation de l'affection sarcomateuse dont elle était atteinte.

Ce cas est le premier où j'ai eu recours à la résection de l'extrémité interne de la clavicule pour faciliter la ligature de la veine axillaire; gêné dans la recherche et dans la dénudation de celle-ci

par la saillie du fragment claviculaire au-dessous duquel le sang s'accumulait dans une dépression profonde et masquait les vaisseaux qu'il s'agissait de découvrir, je trouvai plus simple et plus sûr de dénuder rapidement le fragment interne et d'achever son extirpation en lui imprimant un mouvement de torsion qui fit céder le tissu osseux au niveau de l'extrémité articulaire; celle-ci resta fixée au sternum par les ligaments qui l'y unissaient, sans que l'articulation sterno-claviculaire fût ouverte : l'extrême facilité avec laquelle je pus alors terminer la dénudation et la ligature des vaisseaux me montra que l'extirpation de l'extrémité interne de la clavicule, substituée à la résection de sa partie moyenne, constituait pour la technique de l'opération une véritable simplification.

Obs. II. — *Chondrome récidivé de l'extrémité supérieure de l'humérus gauche. Amputation interscapulo-thoracique. Guérison.*

Joseph L., âgé de cinquante-deux ans, m'est adressé le 16 mars 1905 à l'hôpital : il porte une énorme tumeur occupant la partie supérieure du bras gauche et l'épaule; elle a été déjà l'objet de plusieurs opérations.

Cette tumeur s'est développée peu après un traumatisme accidentel, un coup de corne que le malade reçut en 1888 à la face interne du bras. En 1889, la tumeur était assez volumineuse pour donner à la partie supérieure du bras une circonférence de 0 m. 38 centimètres; elle fut enlevée par Péan. Au bout de deux ans une récidive commençait à se manifester pour laquelle une nouvelle ablation fut pratiquée par le même chirurgien en 1893. La tumeur, localisée à la région interne du bras, avait à peu près le volume d'une orange. A la suite de cette extirpation il y eut un nouvel intervalle de trois ans, au bout duquel la tumeur réapparut : elle subit trois opérations successives d'extirpation pratiquées par M. le docteur Bousquet à Clermont, en 1898, 1899 et 1900. Ce n'est qu'après cette dernière intervention que la néoplasie envahit les parties postérieures du bras, et qu'apparut la paralysie dont est atteint le membre. Enfin, en 1902, une dernière intervention fut tentée à l'hôpital international à Paris. Deux ou trois mois après celle-ci la tumeur réapparaissait et atteignait graduellement le volume énorme qu'elle présente aujourd'hui.

Celui-ci est figuré par un moulage qui reproduit la forme du membre; la tumeur occupe l'épaule et la partie inférieure et supérieure du bras; son volume s'accroît des régions inférieures vers la région scapulaire; la forme générale rappelle la comparaison classique avec la manche à gigot. La masse qui la constitue est formée de plusieurs bosselures juxtaposées, séparées par des sillons : de ces bosselures, l'une occupe la partie interne du bras, une autre remplit l'aisselle, une troisième recouvre le moignon de l'épaule, une quatrième, située en arrière, englobe les parties postérieures du bras, s'étend jusqu'à l'omoplate dont elle fait disparaître le bord axillaire; elle recouvre toute la fosse sous-épineuse et elle déborde en bas l'angle supérieur de l'omoplate (fig. 4).

L'omoplate est donc comme enchassée dans la tumeur ; celle-ci néanmoins part bien de l'humérus auquel elle adhère; on peut délimiter le bord supérieur de la clavicule, l'acromion et l'épine de l'omoplate qui en sont indépendants, et surprendre encore quelques mouvements légers dans l'articulation scapulo-humérale.

Le muscle grand pectoral ne semble pas envahi; l'aisselle est simplement remplie par la masse néoplasique, et ce n'est qu'avec beaucoup de difficultés

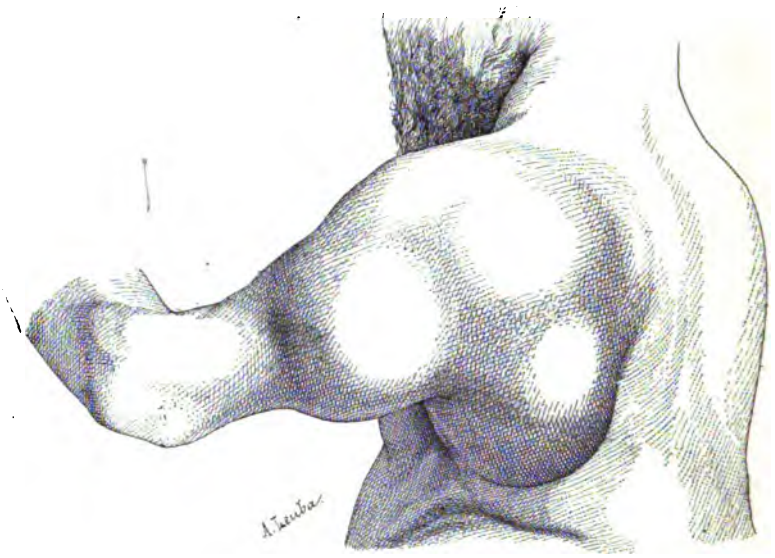

Fig. 4.

que l'on peut glisser le bout des doigts entre celle-ci et la cage thoracique. La saillie que fait la tumeur à ce niveau montre le membre supérieur dans l'abduction constante et très prononcée (fig. 4).

La peau qui recouvre la tumeur est partout mobile, mais elle est extrêmement amincie au niveau de ces bosselures les plus saillantes, et, en ces points, elle prend une coloration rouge ou violacée; elle présente de nombreuses varicosités, des pelotons de petites veines variqueuses de nouvelle formation; les veines sous-cutanées sont dilatées et se dessinent sous la peau surtout en avant et au niveau de la région scapulaire postérieure.

La consistance de la tumeur est dure, cartilagineuse; elle n'est pas dépourvue d'une certaine élasticité surtout au niveau des saillies formées par les bosselures; la masse principale qui englobe l'omoplate présente même une véritable fluctuation en son point le plus saillant.

L'omoplate, la tumeur et le membre supérieur sont mobiles sur la paroi thoracique; leur déplacement se fait en masse, sans qu'on perçoive aucun mouvement dans l'articulation scapulo-humérale (à part la mobilité très limitée que nous avons déjà signalée). — Ce déplacement en masse de

l'omoplate et du membre supérieur sur le thorax permet un certain degré d'élévation du membre.

La plupart des muscles du bras sont étalés à la surface de la tumeur et encore doués de leur contractilité : c'est le cas pour le deltoïde, pour le biceps et même en partie pour le brachial antérieur qui se contracte encore, mais qui est fixé par la tumeur et dont la rétraction empêche l'avant-bras de s'étendre complètement sur le bras. Le triceps brachial est atrophié et dégénéré. A l'avant-bras et à la main on constate une paralysie complète de tous les muscles innervés par le nerf radial, par conséquent des groupes musculaires de la région externe et postérieure de l'avant-bras. La motilité est conservée mais diminuée dans le domaine des nerfs médian et cubital. Les mouvements de flexion des doigts existent encore, mais ils se font sans force; il y a un peu d'atrophie des muscles interosseux et de ceux de l'éminence thénar. La sensibilité cutanée est partout intacte.

Le malade ne ressent aucune douleur spontanée; les explorations multipliées qu'il a subies sont néamoins devenues un peu douloureuses. On n'observe nulle part de troubles trophiques, la croissance des ongles et des poils est normale; l'avant-bras est fort amaigri et la masse des muscles, dont le pouvoir contractile est conservé, est elle-même très diminuée.

Les battements de la sous-clavière dans le creux sus-claviculaire sont fuciles à percevoir. Le pouls de la radiale est supprimé. Il n'y a pas d'engorgement des ganglions du creux sus-claviculaire : la difficulté des explorations ne permet pas de juger de l'état des ganglions axillaires.

L'Amputation interscapulothoracique est pratiquée le 24 mars 1905 à l'amphithéâtre de clinique, avec l'aide de M. Guibé.

Anesthésie chloroformique : nettoyage scrupuleux de la région. La barbe du malade est entourée d'un couvre-bouche, l'avant-bras, le coude et toute la région thoracique et dorsale de serviettes stérilisées.

1er acte. Résection de la clavicule et ligature des troncs vasculaires. — Incision le long du bord antérieur de la clavicule; de nombreux vaisseaux artériels et veineux nécessitent l'application de pinces et des ligatures; — la clavicule, dénudée en son milieu, est sectionnée : sa partie interne, rapidement isolée, est extirpée avec le davier et la rugine; la partie externe, sectionnée à la pince courante près de l'ap. coracoïde. — Le sous-clavier réséqué, la veine se voit aussitôt très accessible dans la plaie, mais fortement tendue par les aponévroses et assez difficilement isolable à cause d'une grosse collatérale dépendant des thoraciques antérieures qui s'y jettent; — isolée, elle est soulevée par un catgut double; l'artère, facile à trouver et à isoler aussitôt en dehors, est liée d'abord, puis sectionnée entre les deux ligatures portant sur l'axillaire; le nerf du grand pectoral la croisait en avant; — puis la veine est liée de même et sectionnée.

On trouve facilement l'artère cervicale transverse sous l'omoplathyoïdien, on la lie et on la coupe, puis on coupe les branches du plexus brachial.

2e acte. Ablation du membre. 1er temps. — Dissection du lambeau antérieur, très laborieuse à cause de l'amincissement de la peau, des cicatrices

résultant des opérations antérieures. — Section des pectoraux chargés sur le doigt, sans grande hémorragie, dégageant de la fente interscapulo-thoracique; section de la mammaire externe entre deux ligatures; ablation de nombreux ganglions axillaires engorgés; section du grand dorsal, le tout assez pénible à cause du lobe axillaire de la tumeur qui masque toute l'aisselle.

Fig. 5.

2e *temps*. — Dissection du lambeau postérieur-externe très difficile à cause de l'amincissement et presque de l'adhérence de la peau, qu'on traverse même en un point. On récline le grand lambeau de peau en arrière du bord spinal, puis, les lambeaux étant écartés, on désinsère le trapèze et, en un coup de couteau, on abrase les insertions musculaires des bords supérieur et postérieur du scapulum; l'artère scapulaire postérieure est aussitôt saisie et liée ainsi que les branches anastomotiques artérielles et veineuses qui donnent.

L'hémostase est très longue et pénible : elle nécessite une foule de ligatures au catgut. Il faut réséquer ensuite une large zone de peau exubérante tant au lambeau antérieur qu'au postérieur.

Suture longue, avec drainage par un énorme drain perforant postérieur et inférieur, passant sous le grand dorsal, deux très gros drains sortant par l'angle inférieur, deux autres dans les angles supérieurs. Pansement très large à la gaze stérilisée, appareil ouaté compressif.

Le malade a perdu peu de sang. L'opération en tout a duré plus d'une heure et demie.

Les suites de l'opération furent des plus simples : le 1er jour on injecte 1000 grammes de sérum; le pouls était encore un peu faible le soir, la face un peu plus pâle que de coutume.

Le lendemain, le pansement, qui était traversé, fut renouvelé; 500 grammes de sérum furent injectés.

Le troisième pansement est fait le 27 mars, l'état général et l'état local ne laissaient rien à désirer.

Les derniers pansement furent faits le 8e et le 10e jour pour l'ablation des tubes à drainage et des sutures : la réunion était complète sauf au niveau des orifices laissés ouverts par le drainage.

L'opéré n'a jamais eu de fièvre ni de malaise; il a commencé à se lever le 9e jour; le 12 avril il fut présenté à la société de chirurgie (fig. 5). Il partait pour son pays le lendemain.

Examen anatomique de la tumeur par M. le Dr Herrenschmidt, chef du laboratoire de clinique.

A. — Description macroscopique.

Aussitôt après l'ablation interscapulo-thoracique du membre, la pièce est dégagée des parties molles superficielles qui l'entourent, allégée de l'avant-bras et de la main, puis fixée dans le liquide conservateur de Kaiserling.

La tumeur, qui s'est développée surtout dans le creux axillaire et à la partie postérieure de la moitié supérieure de l'humérus, maintient le bras écarté du bord axillaire de l'omoplate sous un angle de 80-90 degrés.

Elle est fixée au deux tiers supérieurs de l'humérus qu'elle entoure complètement, sauf une mince bande qui reste libre en avant et en dehors, au niveau de la longue portion du biceps.

Elle mesure dans sa totalité 17 centim. de hauteur sur 17 centim. de largeur et 13 centim. dans son diamètre antéro-postérieur. Mais sa forme n'est pas massive; elle est plurilobée, et les encoches profondes qui sillonnent sa surface permettent de distinguer deux masses principales et plusieurs lobes secondaires.

La masse la plus importante, supéro-interne, occupe le creux de l'aisselle et le tiers supérieur de l'humérus; la seconde, inféro-externe, est développée autour du tiers moyen de l'humérus.

Le gros lobe axillaire a le volume d'une forte tête de fœtus; il est lui-même irrégulier et bosselé à sa surface. Comprimé entre l'omoplate d'une part et l'extrémité supérieure de l'humérus d'autre part, il monte jusqu'à la capsule articulaire gléno-humérale, sans lui adhérer, et déborde le bord axillaire de l'omoplate dans le creux sous-scapulaire et dans la fosse sous-épineuse, sans davantage adhérer aux muscles correspondants. A cette masse principale se soude étroitement la masse inférieure, composée de deux lobes.

L'un, ayant le volume d'une boule de croquet, occupe la face postérieure du tiers moyen de l'humérus qu'il déborde de toutes parts; développé principalement en arrière, il se confond en haut avec la masse déjà décrite et se perd en bas dans le triceps à l'union du muscle avec le tendon. — L'autre, du volume d'un œuf de dinde, est inséré à la face antéro-intérieure de l'humérus; il fait suite au lobe précédent, et confine en haut à la masse principale, séparée du lobe antérieur par un profond sillon déterminé par la résistance du paquet vasculo-nerveux.

La coloration de ces masses néoplasiques est gris-bleuâtre dans son ensemble. En certains points, où l'enveloppe fibreuse est plus épaisse, la couleur devient blanchâtre, et l'on distingue mieux le réseau vasculaire qui parcourt la capsule.

La consistance est variable ; élastique, presque dure pour la masse supérieure, elle est pseudo-fluctuante pour la masse inférieure.

Différentes coupes et fenêtres pratiquées dans la tumeur permettent de

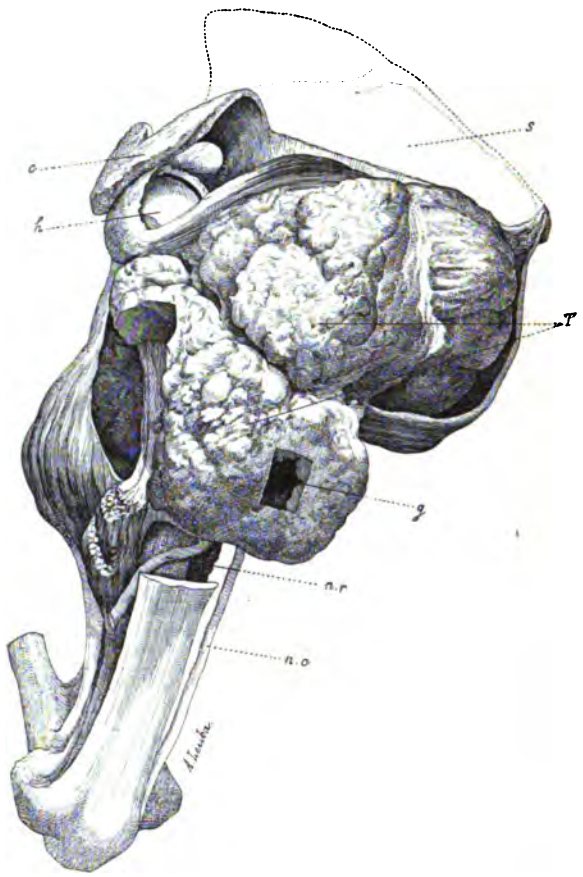

Fig. 6. — *h*, tête humérale ; *c*, apophyse coracoïde ; S, omoplate ; T, tumeur ; *g*, fenêtre ouverte dans la tumeur et montrant la géode dont elle est creusée ; *n*, *r*, nerf radial ; *n*, *c*, nerf cubital.

confirmer macroscopiquement sa nature cartilagineuse, et l'état de dégénérescence muqueuse de ses portions centrales.

Rapports avec les organes voisins.

I. Vue antérieure. — Le muscle *sous-scapulaire* était intact et entièrement indépendant de la tumeur. Il a été enlevé sur la pièce.

Le *grand rond*, distendu, aminci, a pris la forme d'un hamac dans la concavité duquel repose, sans lui adhérer, la masse néoplasique principale. Le muscle est ainsi visible de la pointe de l'omoplate jusqu'au sillon de

séparation des deux masses, au fond duquel il disparaît sous le petit lobe de la masse inférieure.

Celui-ci est situé exactement sous le *coraco-huméral* et sous la *courte portion du biceps* qu'il soulève et fait bomber en avant et en dedans. Sa face externe est limitée par la longue portion du *biceps et de son tendon*. Le coraco-huméral, superficiel depuis son insertion supérieure jusqu'au sillon qui limite les deux lobes de la masse inférieure, disparaît là dans la direction de son insertion humérale. Le court biceps a été sectionné pour laisser voir la tumeur sous-jacente, le coraco-huméral pour montrer le trajet du nerf *musculo-cutané*, également soulevé et tendu.

Les nerfs *médian* et *cubital*, qui cheminent d'abord verticalement entre les deux masses, sont repoussés en avant et en dedans avec le muscle coraco-huméral; ils parcourent ensuite le sillon interlobaire inférieur et reprennent à la hauteur des insertions du brachial antérieur leur direction normale.

Le muscle *brachial antérieur* est intact; ses insertions supérieures confinent aux limites de la tumeur en avant.

II. Vue postérieure (fig. 6). — Ici, les deux parties de la tumeur sont presque complètement fusionnées. On aperçoit le bord postérieur du grand rond.

Le *petit rond* est étalé sur la partie supéro-interne de la tumeur et adhère à la membrane d'enveloppe de celle-ci.

Les *muscles épineux*, normaux, ont été enlevés.

Le *triceps* a le plus souffert du développement de la tumeur.

Si l'on met à part son tiers inférieur, qui est en dehors des limites du néoplasme, on constate que du tiers supérieur il ne reste rien et que le tiers moyen n'est représenté que par quelques fibres de son bord externe, repoussées au contact du brachial antérieur.

Une large section pratiquée à ce niveau dans la tumeur montre le *nerf radial* emprisonné et comprimé par la masse inférieure contre l'humérus dans la gouttière de torsion.

B. — Description microscopique

Les excisions et fenêtres qui ont été pratiquées en différents points de la pièce ont permis de voir que les grands lobes du chondrome, solides dans leurs portions périphériques étaient de plus en plus mous à mesure que l'on approchait du centre; que ce ramollissement n'aboutissait pas à une liquéfaction, mais à une sorte de transformation muco-gélatineuse sans production de cavité kystique réelle; que nulle part il n'y avait ni suppuration, ni calcification, ni dégénérescence graisseuse massive.

Sur les surfaces de coupe, la lobulation, déjà visible extérieurement, se poursuit jusqu'à une certaine distance de la surface; des septa conjonctivo-vasculaires, issus de la membrane d'enveloppe, forment les limites de ces lobules intérieurs.

Les fragments épais conservent la teinte bleuâtre déjà signalée; minces-ils sont tout à fait transparents. La consistance des fragments cartilagineux

excisés est de beaucoup moindre que celle du cartilage hyalin ordinaire; on peut les plier, et les couper avec l'ongle.

Les fixations pour examen histologique ont été faites dans l'alcool, le formol, les liquides de Zenker et de Zellyenizky.

Les coupes, en paraffine, colorées par les procédés habituels et par l'orcéine, pour nous assurer qu'il n'existait pas de fibrilles élastiques, ont donné les résultats suivants :

Le cartilage en question est du cartilage hyalin, mais il ne reproduit pas le type normal; il en est dévié dès les premières couches sous-périchondrales, par une production abondante de mucine qui lui donne un caractère particulier; d'autre part sa vitalité paraît être toute momentanée, parce qu'à une faible distance déjà de la périphérie, beaucoup de capsules sont déshabitées et se fondent les unes dans les autres.

Aspect général. Dans le tissu fondamental homogène, clair, les chondroplastes apparaissent entourés d'une zone plus foncée d'épaisseur variable. Le tissu fondamental ou intermédiaire est d'ailleurs peu abondant, et d'une façon très générale les capsules sont excessivement nombreuses, surtout au voisinage de l'enveloppe conjonctive. Celle-ci pousse dans la profondeur des travées nourricières qui, à partir d'un centimètre de la surface, sont très délicates et visibles seulement au microscope. A côté de zones où le tissu intermédiaire est hyalin on en voit d'autres où il se compose d'un réticulum extrêmement fin de filaments de mucine, et ces zones n'ont pas une topographie régulière, on les trouve aussi bien au contact du périchondre que dans la profondeur.

Capsules. Le nombre des chondroplastes est extraordinaire; par places il y en a une telle accumulation que la substance intermédiaire, criblée de trous, est réduite à un système de travées. Le bord net et tranchant qui limite normalement la cavité des chondroplastes ne s'observe pas ici d'une façon générale; il en est de même pour les couches régulièrement concentriques des capsules. Les contours sont souvent flous aussi bien du côté du tissu fondamental que du côté des chondroblastes; et cet aspect semble tenir à ce que les cellules cartilagineuses sécrètent une substance mucoïde qui remplit parfois en totalité la cavité ordinairement libre (par rétraction consécutive à la fixation) entre la capsule et la cellule, et tenir d'autre part au fait que les filaments mucoïdes les plus excentriques ne se fondent pas en une substance homogène comme dans le cartilage hyalin vrai, mais persistent avec l'aspect réticulo-filamenteux.

Le volume et l'ordonnance des capsules sont tout à fait irréguliers. Au contact immédiat du périchondre seulement il est possible de trouver des files de chondroblastes.

Il y en a d'énormes, il y en a de très petits; on en voit qui contiennent une ou plusieurs cellules vivantes ou mourantes, d'autres qui ne renferment plus que du mucus, et, se fusionnant entre eux, produisent encore des zones de cartilage plus ou moins filamenteux.

Cellules. Les chondroblastes, très rétractés, à contours irréguliers, ne paraissent bien vivants qu'au voisinage de l'enveloppe et des travées con-

jonctivo-vasculaires. A une faible distance déjà le noyau perd sa colorabilité, le corps cellulaire se réduit à des proportions infimes. Nous avons signalé plus haut la grande quantité de chondroplastes qui ne contiennent plus que le produit sécrété par leur cellule.

Les cellules cartilagineuses sont dans certains chondroblastes au nombre de quatre, même huit, et l'on voit des familles de chondroblastes. Mais si leur effort de prolifération est manifeste, leur fragilité est tout aussi certaine.

Origine de la tumeur. La nécessité de ne pas trop mutiler la pièce macroscopique ne nous a permis de faire à ce sujet qu'une exploration limitée. Un fragment de périoste ruginé au niveau du tiers supérieur de l'humérus, a donné à l'examen microscopique des images identiques à celles fournies par les fragments périchondraux. Or nous avons pu constater que le seul point où la tumeur était adhérente à un organe voisin, était aussi son point d'implantation à la partie supérieure de la face postérieure de l'humérus. Il est légitime de penser que là est également son point d'origine, c'est-à-dire dans le périoste voisin de l'épiphyse, dans ce périoste qui, au cours du développement, a cessé en dernier d'être du périchondre.

Conclusion. — La tumeur décrite plus haut est un *myxo-chondrome.* Ce n'est pas tant un chondrome qui subit progressivement de la périphérie au centre une dégénérescence myxomateuse, qu'une tumeur dans son ensemble myxo et chondroformative. Dès le début les cellules qui la composent sont le siège d'une hyperactivité extraordinaire, mais maladive et déviée dans son effet; elles sont fragiles, édifient une substance plus mucoïde que réellement hyaline, et meurent rapidement après cet effort fourni.

Les tumeurs chondroïdes molles de ce genre sont capables de faire des métastases. Dans le cas actuel, un ganglion axillaire trouvé sain prouve qu'il n'existait pas de propagation régionale.

Ce cas de myxochondrome de l'extrémité supérieure de l'humérus est intéressant à cause du nombre de récidives qui se sont produites à la suite de tentatives d'extirpations de plus en plus rapprochées. Malgré ces récidives, la tumeur paraissait complètement indépendante des organes voisins, muscles, vaisseaux et nerfs, et les lésions que ceux-ci présentaient pouvaient être attribuées aussi bien, et plutôt même, aux tentatives opératoires qui avaient été dirigées contre la tumeur, qu'à la compression exercée sur eux par celle-ci.

Ici, le point de départ de la tumeur était manifestement périostique; l'humérus est resté intact et, même dans les radiographies pratiquées avant l'opération, on avait pu constater la conservation parfaite de sa continuité. La surface de l'os est un peu irrégulière et rugueuse au niveau des parties qui donnent implantation à la tumeur, mais elle ne présente aucune altération profonde.

La nature de la tumeur, quoique relativement bénigne, ne com-

porte peut-être pas un pronostic aussi favorable que s'il se fût agi d'un chondrome véritable : il y a lieu néanmoins d'espérer que l'extirpation complète qu'a permise l'amputation totale du membre supérieur sera suivie d'une guérison définitive comme elle l'a été chez le deuxième de mes opérés qui, atteint d'un myxome de l'extrémité supérieure de l'humérus, est encore actuellement en bonne santé et sans trace de récidive, plus de huit ans après l'opération.

Instruit par le souvenir des cas précédents, je recourus ici d'emblée à la manière nouvelle que je préconise pour aller à la recherche des troncs vasculaires : je sectionnai la clavicule vers sa partie moyenne, au point où elle est le plus facilement accessible, et, après avoir dénudé rapidement tout le fragment interne en le soulevant avec un davier, je l'extirpai en désinsérant les ligaments sterno-claviculaires par un mouvement de torsion imprimé à l'os; puis je réséquai le fragment externe au ras des insertions du deltoïde. Je pus constater que la résection de la clavicule et la découverte des vaisseaux étaient réellement facilités par cette modification du procédé opératoire.

Les amputations interscapulo-thoraciques que j'ai pratiquées sont au nombre de 6[1] :

La première, en 1882, pour un chondrome de l'extrémité supérieure de l'humérus, a été suivie de guérison. — L'opéré est mort à la fin de l'année 1897, sans récidive constatée[2].

La seconde a été faite en 1896, pour un myxome de l'extrémité supérieure de l'humérus, il y a juste neuf ans; l'opéré vit encore et est en bonne santé[3].

La troisième, en 1902, pratiquée pour un sarcome de l'omoplate, a été suivie de mort, survenue le neuvième jour après l'opération[4].

La quatrième malade, opérée en 1905, pour un sarcome à cellules polymorphes de l'extrémité supérieure de l'humérus, a très rapidement guéri; mais elle a succombé à la généralisation moins d'un mois et demi après l'opération.

La cinquième opération, pratiquée également cette année pour

1. On trouvera plus loin la relation du sixième fait dans lequel j'ai eu recours à l'amputation interscapulo-thoracique pour un sarcome ganglionnaire de l'aisselle : cette opération a été suivie de guérison.

2. Paul Berger, *L'amputation du membre supérieur dans la contiguïté du tronc*, Paris, Masson, 1887.

3. Du même, *Revue de chirurgie*, t. XVIII, oct. 1898, p. 861.

4. Du même, *Congrès français de Chirurgie*, XVe session, 25 octobre 1902, p. 850.

un myxo-chondrome des extrémités supérieures de l'humérus, a été suivie d'une guérison que l'on peut espérer être durable.

Ainsi, sur 6 amputations interscapulo-thoraciques, 4 que j'ai pratiquées pour des tumeurs volumineuses, parfois énormes, de l'extrémité supérieure de l'humérus, ont été suivies d'une guérison opératoire rapide. Dans le premier cas seulement celle-ci a été retardée par la suppuration causée par un drain qui avait été perdu dans les parties molles. Dans les trois autres cas, la réunion complète par première intention a été obtenue; dans les deux derniers, la guérison était achevée en moins de dix jours.

Le cas qui s'est terminé par la mort concernait un sarcome diffus, à marche très rapide. Malgré les conditions très défavorables où, dans le cas en question, s'était faite l'opération, je me demandai si le siège de l'affection n'a pas eu quelque influence sur l'issue malheureuse de l'intervention, et si les tumeurs de l'omoplate ne comportaient pas, au point de vue de l'amputation interscapulo-thoracique, un pronostic plus grave que les tumeurs de l'humérus. Réunissant les statistiques d'Adelmann, de Paci, de Tito-Costa, de Wilhelm Schultz, de Rodolphe Wanach, de Russell S. Fowler, de J.-J. Buchanan, de A. Rostirolla à la mienne [1], je pus réunir 69 observations d'amputations interscapulo-thoraciques, pratiquées pour tumeurs de l'humérus, comprenant 66 guérisons et 3 morts seulement, soit 4,34 p. 100 de mortalité, tandis que les mêmes statistiques, sur 25 cas d'amputations interscapulo-thoraciques pour tumeurs de l'omoplate, donnent 20 guérisons et 5 morts, soit 25 p. 100 de mortalité.

La statistique que viennent de recueillir MM. Jeanbrau et Riche, et dont ils ont contrôlé eux-mêmes tous les éléments, me permet de reprendre l'étude de cette question sur des documents d'une rigoureuse exactitude et d'une authenticité parfaite. Pour cela, je me suis fondé sur les 125 cas d'amputations interscapulo-thoraciques pratiquées pour des tumeurs dont la nature avait été déterminée par un examen histologique, cas que ces auteurs ont réuni dans les tableaux synoptiques qui accompagnent leur travail, et je me suis borné à y ajouter mes trois dernières observations qui ne sont pas comprises dans ces tableaux et où l'examen histologique de la tumeur a été fait avec le plus grand soin.

Pour étudier les résultats fournis par ces 128 cas, tant au point de vue de la bénignité ou de la gravité de l'opération elle-même, qu'au point de vue de son efficacité, de la survie des opérés, de la

1. Paul Berger, *L'amputation du membre supérieur dans la contiguïté du tronc*, Paris, Masson, 1887.

fréquence des récidives et des généralisations suivant la nature des tumeurs, j'ai réparti les observations en trois catégories comprenant :

1° Les opérations pratiquées pour des tumeurs de l'extrémité supérieure de l'humérus;

2° Celles qui ont été pratiquées pour des tumeurs de l'omoplate;

3° Celles dans lesquelles l'omoplate et l'humérus étant envahies à la fois, le siège initial de la tumeur n'a pu être déterminé avec certitude; cas auxquels j'ai ajouté ceux de tumeurs développées primitivement dans les parties molles, dans l'aisselle, dans les ganglions.

Dans chacune de ces catégories, j'ai tenu compte, à part des tumeurs malignes proprement dites, des *sarcomes* de toutes les variétés, en y comprenant même les variétés plus bénignes qui méritent dans l'appréciation des résultats éloignés une mention particulière, telles que les tumeurs à myéloplaxes et les myxomes; enfin, quelques rares épithéliomes et des endothéliomes plus rares encore.

J'ai, de l'autre part, rangé les *chondromes*.

I. — Mortalité opératoire.

1° *Tumeurs de l'humérus.*

A. — 64 amputations interscapulo-thoraciques, pratiquées pour des *tumeurs malignes de l'extrémité supérieure de l'humérus*, n'ont donné que 2 morts : soit 3,12 p. 100 de mortalité. Ces cas de morts sont ceux de Kenneth Mac-Leod, opération pratiquée sur un enfant de deux ans, pour une tumeur énorme, sarcome globo-cellulaire, s'étendant du coude à l'omoplate, qui était englobée dans la tumeur, et celui de v. Bergmann, dans lequel il fallut ajouter à l'amputation interscapulo-thoracique la résection partielle de la première côte et du sternum et pratiquer la ligature de la veine cave supérieure.

B. — 9 amputations interscapulo-thoraciques, pratiquées pour des *chondromes de l'humérus*, n'ont pas donné de cas de mort.

Au total, 73 cas d'amputations interscapulo-thoraciques, pour des tumeurs de l'extrémité supérieure de l'humérus, ont donné 2 cas de mort, soit 2,75 p. 100 de mortalité.

Ces tumeurs étaient le plus souvent très volumineuses, parfois énormes : le plus grand nombre englobait l'omoplate et l'extrémité externe de la clavicule.

2° *Tumeurs de l'omoplate.*

L'amputation interscapulo-thoracique, dans 20 cas de *sarcomes de l'omoplate*, a donné 5 morts, soit 25 p. 100 de mortalité.

Dans les cas de Trendelenburg, de C.-B. Porter, de Hœckel la mort, survenue le lendemain, fut rapportée au shock opératoire; dans celui de W.-W. Keen à l'anurie. Dans le 5e cas, qui est le mien, la mort fut causée par la septicémie.

Une opération pour *chondrome* fut suivie de guérison.

Au total 21 amputations interscapulo-thoraciques pour tumeurs de l'omoplate ont donné 5 morts : soit 23,80 p. 100 de mortalité.

3° *Tumeurs de provenance incertaine, tumeurs des parties molles; tumeurs malignes diverses.*

Ces tumeurs ont donné une mortalité également assez élevée : 35 cas ont donné 4 morts, soit 11,24 p. 100 de mortalité.

Dans l'un des cas (Macnamara) il s'agissait d'un chondro-sarcome ossifiant, développé probablement aux dépens de l'omoplate : la mort fut due à l'anémie produite par l'hémorragie opératoire : l'artère sous-clavière n'avait pu être liée dans les premiers temps de l'opération.

Dans un cas de Dubar (de Lille) la mort fut aussi causée par le shock : il s'agissait d'une enfant de 11 ans très affaiblie; la ligature préalable des vaisseaux sous-claviers avait rencontré de grandes difficultés. Ce fut également au shock que succomba l'opéré de G. Ryerson Fowler, qui, six jours auparavant, avait subi l'extirpation d'un carcinome alvéolaire de l'aisselle : le sacrifice du membre avait été reconnu nécessaire au cours de cette opération. La cause de la mort n'est pas indiquée dans le cas de N. Senn (de Chicago).

On voit que ces chiffres confirment avec une évidence qui la rend absolument incontestable, l'opinion que j'avais émise sur la gravité comparée de l'amputation interscapulo-thoracique suivant qu'elle est pratiquée pour des tumeurs de l'extrémité supérieure de l'humérus ou pour les tumeurs ayant débuté par l'omoplate ou par les parties molles de l'épaule, notamment par l'aisselle.

Cette gravité beaucoup plus grande de l'opération, dans ces derniers cas, tient à des causes multiples :

1° à la difficulté que rencontrent souvent la recherche et la ligature des vaisseaux sous-claviers ou axillaires : on sait que c'est à l'hémostase préalable, réalisée par cette ligature pratiquée à la faveur de la résection de la clavicule dans un premier acte opératoire, qu'est due la sécurité qui résulte de l'économie du sang au cours de l'amputation interscapulo-thoracique.

MM. Jeanbrau et Riche ont, dans leur mémoire, comparé les résultats fournis par cette opération avant 1887 et, depuis cette époque, c'est-à-dire avant et après le moment où a été adoptée la technique opératoire que mon ouvrage sur l'amputation du membre

supérieur dans la contiguïté du tronc avait pour but d'exposer et de faire prévaloir. Si l'on s'en rapporte aux chiffres que donnent ces auteurs, la mortalité inhérente à l'opération, qui était de 29,16 p. 100 avant cette date, est depuis lors tombée à 7,84 p. 100. Sans rapporter uniquement aux perfectionnements de la technique cette amélioration considérable des statistiques, il faut reconnaître que le principe d'assurer l'hémostase par une opération préliminaire, constituant le premier acte du plan opératoire, a sa part dans cet heureux résultat. — Or il ressort de l'examen des observations que lorsque la tumeur a débuté par l'omoplate ou par l'aisselle, ce premier acte rencontre des difficultés dues aux changements de rapports que le développement de la tumeur a infligés aux vaisseaux, bien plus fréquemment que lorsque c'est l'extrémité supérieure de l'humérus qui a été le point de départ de la néoplasie.

2° Quand la tumeur s'est développée primitivement dans l'omoplate ou dans les parties molles de l'épaule, l'envahissement des muscles qui s'insèrent aux parois thoraciques est très fréquent; l'ablation aussi large que possible de ces muscles est donc la condition obligée d'une extirpation complète; il en résulte des délabrements très étendus qu'on évite dans les amputations interscapulo-thoraciques pratiquées pour les tumeurs de l'humérus; dans celles-ci, en effet, les seuls muscles envahis sont les muscles scapulaires, le deltoïde, parfois le grand pectoral, qui est d'un abord et d'une dissection plus aisée que le trapèze, l'angulaire, le rhomboïde, le grand dentelé surtout qui, dans les tumeurs malignes de l'omoplate, sont envahis ou tout au moins suspects. J'ai pu m'assurer de l'aggravation qui résultait pour l'opération de ces conditions, au point de vue de son étendue, de l'importance de la perte de sang, des décollements produits par l'ablation des muscles envahis, des menaces de suppuration et des chances d'infection septique consécutive, dans le cas d'amputation interscapulo-thoracique que j'ai pratiqué pour un sarcome de l'omoplate très volumineux, diffus et à développement rapide, cas qui s'est terminé par la mort, et depuis lors dans une opération de *résection* de l'omoplate que j'ai dû pratiquer dans un cas à peu près analogue mais dans lequel l'angle externe de l'omoplate, l'articulation scapulo-humérale et le membre supérieur étaient indemnes. Cette opération fut également suivie d'accidents d'infection à terminaison mortelle, chez un sujet affaibli et en très mauvais état antérieur.

Dans l'un et l'autre cas, l'extirpation des muscles et particulièrement du grand dentelé, poursuivie aussi loin que possible, a déterminé une perte de sang notable à cause des innombrables

anastomoses vasculaires que l'on intéresse dans cette dissection des insertions musculaires; elle a laissé d'énormes décollements où, malgré le drainage, se sont faites des accumulations de sang et de caillots qui sont devenues le point de départ des accidents septiques.

Je n'hésite donc pas à dire que : peu grave, très sûre, et le plus souvent facile, quand elle est motivée par des tumeurs malignes de l'extrémité supérieure de l'humérus, l'amputation interscapulo-thoracique est une opération beaucoup plus dangereuse et plus difficile, quand on doit la pratiquer pour une tumeur maligne de l'omoplate ou primitivement développée dans les parties molles de l'aisselle.

II. — Guérisons définitives, récidives, généralisations.

Il est ici de toute nécessité de distinguer entre les tumeurs malignes proprement dites et les chondromes; ces derniers, qui s'observent fréquemment à l'épaule, comportant au point de vue des récidives locales et des menaces d'infection générale, un pronostic naturellement bien moins grave que les moins mauvaises des tumeurs réputées malignes.

La considération des résultats éloignés de l'opération ne peut être fondée que sur l'examen des cas où la vérification histologique de la nature de la tumeur a été faite; parmi ces cas nous avons à distinguer ceux où la tumeur s'était développée aux dépens de la tête de l'humérus, de ceux où son point de départ était à l'omoplate ou dans les parties molles, de ceux enfin où le siège primitif de la tumeur n'a pas été déterminé avec précision. Dans chacun de ces ordres de fait, nous avons fait le relevé des cas où la mort est survenue, un temps plus ou moins long après l'opération, par récidive ou par généralisation; de ceux où la mort est survenue par le fait d'une autre affection, tout à fait indépendante de l'affection maligne pour laquelle l'opération avait été pratiquée; de ceux dans lesquels les opérés sont encore en vie ou ont été perdus de vue, encore indemnes de récidive, après avoir été suivis un temps plus ou moins long après l'opération; de ceux enfin où les opérés n'ont pas été suffisamment suivis. — En défalquant de la statistique de MM. Jeanbrau et Riche, accrue de notre propre statistique, les cas où l'opération a été suivie de mort, nous avons réuni les chiffres suivants :

1° *Sarcomes de l'humérus.* — Le nombre des cas dans lesquels l'amputation a été suivie de guérison étant de 62; — sur ce chiffre,

sont morts de récidives ou de généralisations constatées un temps plus ou moins long après l'opération, 30 opérés;

sont morts d'affections indépendantes, 3 opérés;

survivent encore ou ont été perdus de vue en bonne santé un certain temps après l'opération, 24 opérés;

n'ont pas été suffisamment suivis, 5 opérés.

Ainsi, pour cette classe d'observations, les récidives ou généralisations constatées atteignent la proportion de 48,38 p. 100 des sujets ayant survécu à l'opération :

La proportion des sujets restés indemnes au moment où ils ont cessé d'être suivis, ou actuellement encore en vie indemnes de récidive, est de 38,70 p. 100, parmi lesquels un grand nombre malheureusement et même probablement le plus grand nombre sont voués à une généralisation plus ou moins prochaine.

2° *Sarcomes de l'omoplate*; 15 opérés sur 20 ont survécu à l'amputation interscapsulo-thoracique; sur ce chiffre :

sont morts de récidives ou de généralisations constatées plus ou moins longtemps après l'opération, 10 opérés,

Sont encore vivants ou vivaient sans récidive au moment où ils ont été perdus de vue un temps plus ou moins long après l'opération, 5 opérés;

D'où la proportion suivante entre ces deux ordres de faits :

Généralisations et récidives constatées, 66,66 p. 100.

Survivants ou perdus de vue en bonne santé, 33,33 p. 100.

3° *Sarcomes d'origine incertaine, tumeurs des parties molles, sarcomes divers*, 31 opérés sur 35 ont survécu à l'opération; sur ce chiffre :

sont morts de récidives ou de généralisations constatées un temps plus ou moins long après l'opération, 20 opérés;

mort d'une cause étrangère à l'affection, 1 opéré;

survivent actuellement ou étaient sans récidive lorsqu'ils ont été perdus de vue un temps plus ou moins long après l'opération, 6 opérés;

n'ont pas été suffisamment suivis, 3 opérés.

Dans cette classe de faits nous trouvons donc la proportion suivante entre les opérations suivies de récidive de généralisation et celles où les terminaisons n'ont pas été observées.

Généralisations et récidives constatées, 68,96.

Survivants ou perdus de vue en bonne santé, 20,68.

En faisant compte à part des résultats fournis au point de vue de la récidive par les amputations interscapsulo-thoraciques pratiquées pour les tumeurs malignes de l'extrémité supérieure de l'humérus

et de celles pratiquées pour les tumeurs malignes d'autre origine, nous obtenons les proportions que voici :

Amputations interscapulothoraciques.	Pour tumeurs malignes de l'extrémité supérieure de l'humérus.	Pour tumeurs malignes d'une autre origine.
Récidives ou généralisations constatées.....	48,38 p. 100	73,17 p. 100
Survivants ou perdus de vue en bonne santé un temps plus ou moins long après l'opération.....	38,70 p. 100	26,82 p. 100

Il est inutile d'ajouter que cette relation n'indique pas la proportion réelle des cas où le mal a réapparu sous forme de récidive ou de généralisation après l'amputation interscapulo-thoracique et de ceux où les opérés sont définitivement restés indemnes; il faudrait malheureusement beaucoup en rabattre; mais, pris tels qu'ils existent, ces chiffres font voir néanmoins que la proportion des récidives et des généralisations consécutives à l'opération pratiquée pour les tumeurs malignes de l'humérus, est moins élevée que celle qui est due aux tumeurs malignes d'une autre origine et particulièrement aux tumeurs de l'omoplate.

Ainsi, l'amputation interscapulo-thoracique se montre plus favorablement dans les cas de tumeurs malignes de l'extrémité supérieure de l'humérus, non seulement en raison de sa moindre gravité, mais au point de vue de ses résultats éloignés et de sa plus grande efficacité. — Cela n'a rien qui doive surprendre : pour les tumeurs de l'humérus, l'amputation du membre dans la contiguïté du tronc est l'amputation éloignée, l'opération large qui se fait dans les parties saines; elle réalise donc le but qu'on doit se proposer dans le traitement des tumeurs malignes et plus spécialement dans celui des ostéosarcomes des membres : pratiquée pour les tumeurs de l'omoplate, cette opération est l'amputation de nécessité, faite à proximité de la tumeur et trop souvent dans des tissus envahis ou tout au moins suspects de l'être : elle est donc une opération insuffisante ou tout au moins précaire.

III. — Durée de la survie observée a la suite des amputations pour sarcomes.

MM. Jeanbrau et Riche, réunissant dans leur statistique les chondromes aux tumeurs malignes, sont arrivés à des résultats beaucoup trop favorables relativement à la durée de la survie qui fait suite à l'opération interscapulo-thoracique. C'est ainsi que la survie moyenne de cinq ans et deux mois que ces auteurs indiquent pour

les opérés survivant encore actuellement, celle de trois ans et dix mois pour les opérés perdus de vue, va se trouver très notablement réduite si nous nous bornons à envisager les cas de sarcomes et si nous faisons disparaître de cette statistique trop optimiste les longues survies de quinze, de treize, de dix ans, qui se rapportent toutes à des opérations pour chondromes.

1° *Sarcomes de l'humérus.* — La survie moyenne chez les opérés qui ont succombé à la récidive ou à la généralisation de la tumeur a été dix-neuf à vingt mois, pour les 30 cas où cette terminaison a été observée.

Elle a été de trois ans et sept ou huit mois, près de quatre ans, chez ceux des opérés qui sont encore vivants ou chez ceux qui ont été perdus de vue, indemnes de récidive, quelque temps après l'opération.

Parmi les succès les plus durables nous citerons ceux d'Ochsner (plus de 13 ans), de Houzel (9 ans), de Berger (8 ans), de Schwartz (7 ans), dont les opérés sont encore en vie. Dans mon cas, il s'agissait d'un myxome de l'extrémité supérieure de l'humérus; dans celui de Schwartz, d'un myxo-chondrome, c'est-à-dire de tumeurs d'un pronostic relativement favorable. Une opérée de Helferich était encore en vie en 1899, neuf ans après l'opération. — Parmi les tumeurs qui ont donné lieu à de longues survies, nous trouvons plusieurs cas de sarcomes giganto-cellulaires, de tumeurs à myéloplaxes, comme ceux de Keen et d'Armstrong, où la survie a été de plus de huit ans. Une très longue survie ne met néanmoins pas toujours à l'abri de la généralisation, et c'est à celle-ci que succomba une opérée de Küster, plus de dix ans après l'amputation.

Dans un très grand nombre de cas ce fut très rapidement que se manifesta la récidive, ou que des accidents de généralisation déterminèrent la mort; il n'en est pas où ces accidents se soient montrés aussi précoces que chez ma dernière opérée, qui succombait à une manifestation de généralisation pleurale moins d'un mois et demi après l'opération, après une guérison et quelques semaines de santé en apparence parfaite.

2° *Les sarcomes de l'omoplate* ont fourni une survie moyenne sensiblement plus courte; celle-ci a été de treize à quatorze mois, chez les opérés qui ont été enlevés par une récidive ou par la généralisation, et de deux ans et demi pour ceux qui ont survécu et qui étaient encore indemnes de récidive quand ils ont été perdus de vue.

3° *Les tumeurs malignes de provenance diverse* ou d'origine indéterminée, ont donné, comme chiffre moyen de la survie, dix-neuf

à vingt mois dans les cas de récidive ou de généralisation; un peu plus de quatre ans pour les cas où ces terminaisons n'ont pas été observées; chiffres qui, on le voit, s'écartent peu de ceux observés pour les opérations pratiquées pour des tumeurs de l'humérus.

4° Ce sont, comme on pouvait le prévoir, les *chondromes* qui donnent les plus beaux résultats définitifs et les succès les plus durables à la suite de l'amputation interscapulo-thoracique. Pour les chondromes de l'humérus, nous trouvons deux cas de survie de plus de quinze ans, un de treize et demi, deux de sept ans, un de trois ans, un de un an et dix mois, un de quelques mois; tous ces opérés vivent encore, sauf celui qui fait le sujet de ma première observation et qui a succombé au bout de plus de quinze ans de bonne santé, sans récidive, à une affection dont la nature n'a pu être établie. Un seul opéré pour chondrome a succombé à une récidive survenue onze mois après l'opération. Dans ce cas, rapporté par Cranwell (de Buenos-Ayres), il s'agissait probablement d'un chondro-sarcome.

Un opéré de chondrome de l'omoplate (Macnamara) a succombé à l'opération; — un autre (Frank) n'a pas été suivi pendant un temps suffisant; — un chondrome de la clavicule (Ochsner) n'avait pas récidivé plus de dix ans après l'amputation interscapulo-thoracique qui avait été rendue nécessaire par cette tumeur.

On le voit, les résultats définitifs fournis par l'opération dans les cas de chondromes, sont des plus favorables, puisque nous n'avons à enregistrer qu'un fait de récidive, et encore ne s'agissait-il pas, peut-être, d'un chondrome véritable; et cependant, plusieurs des chondromes qui ont guéri par l'amputation interscapulo-thoracique avaient motivé des interventions multiples suivies de récidives : mon premier opéré avait, à l'âge de douze ans, subi l'amputation de l'avant-bras; mon dernier avait passé par plus de six tentatives d'extirpation de la tumeur. Les opérés de Madelung et de Morestin avaient subi, quelque temps auparavant, la résection de l'extrémité supérieure de l'humérus. Ainsi, mortalité nulle ou presque nulle, guérison définitive presque assurée, tel est le bilan de l'amputation totale du membre supérieur appliquée au traitement des chondromes.

De tout ce qui précède, il résulte que l'indication de choix de l'amputation interscapulo-thoracique est constiuée par les tumeurs malignes de l'extrémité supérieure de l'humérus. Cette opération n'est ni plus grave, ni plus mutilante que la désarticulation scapulo-humérale, et seule elle peut mettre à l'abri des récidives résultant des infiltrations néoplasiques qui se font dans les muscles scapu-

laires et qui, partant de la tête humérale, vont gagner l'omoplate; nous avons fait voir, dans un travail antérieur, que la résection de l'omoplate pratiquée pour une récidive de tumeur maligne consécutive à la désarticulation de l'épaule, est plus grave et ne présente pas l'efficacité de l'amputation interscapulo-thoracique faite d'emblée. C'est donc à celle-ci qu'il faut avoir recours dès l'abord, dès qu'on a reconnu l'existence d'une tumeur maligne de l'extrémité supérieure de l'humérus, alors même que l'omoplate et les muscles scapulaires ne semblent pas envahis par la tumeur. Le sacrifice de la clavicule et de l'omoplate n'augmentent en rien la gravité de l'opération; il rend au contraire celle-ci plus facile et plus sûre quand la tumeur est volumineuse, et il ajoute d'inappréciables chances de guérison durable et de survie notable en reculant les limites de l'intervention très loin au delà des territoires envahis.

Resterait à discuter l'intervention limitée, économique, laissant à l'opéré la disposition d'un membre encore utile après l'extirpation de la tumeur pratiquée soit par la résection de la tête humérale, soit par son évidement.

On connaît les faits heureux où cette pratique a été suivie d'un succès durable, dans les observations de Heurtaux, de Bœckel, de Nasse, de Krause, de Lejars, observations auxquelles on pourrait ajouter bien d'autres; mais combien pourrait-on citer aussi de cas de récidives consécutives à ces opérations économiques.

L'intervention limitée n'est autorisée que lorsqu'on est en présence d'une tumeur de petit volume, encore au début de son évolution, surtout lorsqu'on peut supposer qu'il s'agit d'une néoplasie d'une nature moins maligne que les sarcomes proprements dits, et telle qu'une tumeur à myéloplaxes, un myxome ou surtout un chondrome. En ce cas, une incision exploratrice, pratiquée sur la tumeur au moment de l'opération, peut permettre de recourir à l'examen direct du tissu pathologique et même à une constatation histologique sommaire. Si le résultat de cette exploration est favorable, on peut limiter l'intervention à l'acte nécessaire et suffisant pour débarrasser très complètement le membre de toute la production néoplasique; s'il en est autrement on procédera de suite à l'amputation totale. Telle est la conduite que j'ai suivie chez le second de mes opérés.

On sait que l'extirpation des chondromes expose à des récidives fréquentes; mais celles-ci se faisant le plus souvent sur place, et la généralisation de cette sorte de tumeur étant rare, on peut attendre pour sacrifier le membre que celui-ci se trouve compromis par le développement de la tumeur ou par l'opération nécessitée par son

exérèse. En ce cas, l'amputation interscapulo-thoracique assure, d'une manière presque absolue, la guérison définitive, sans faire courir de dangers réels au malade, alors même que la tumeur présente les dimensions les plus colossales; les faits que nous avons rapportés et cités, nos observations personnelles, sont à cet égard tout à fait probants.

Quand la tumeur a pour siège primitif l'omoplate, quand elle a pris naissance dans les parties molles, dans l'aisselle, la détermination à prendre est plus sujette à discussion : l'amputation interscapulo-thoracique est plus grave; elle présente moins de chances de succès durable que lorsqu'on a affaire à une tumeur de la tête humérale; l'extirpation de la tumeur lorsqu'elle est possible sans sacrifier le membre supérieur, la résection de l'omoplate qu'on extirpe avec la tumeur quand elle en est le siège originel, peuvent suffire; l'ablation du membre supérieur, quand il n'est pas lui-même atteint par la néoplasie et quand les vaisseaux et les nerfs qui s'y rendent peuvent être ménagés, n'ajoute rien aux garanties données par l'opération, mais elle est souvent rendue nécessaire par les conditions contraires à celles que nous venons d'indiquer. L'amputation interscapulo-thoracique est alors une opération de nécessité, justifiée par l'impossibilité où l'on est d'enlever la tumeur sans sacrifier le membre. C'est ce que va montrer le récit de la troisième opération, que nous avons tout récemment eu l'occasion de pratiquer.

Nous résumons donc ce qui se dégage des faits que nous venons d'analyser au point de vue des indications de l'amputation interscapulo-thoracique dans les quelques propositions que voici :

L'amputation interscapulo-thoracique doit être proposée dès le début dans tous les cas de tumeurs malignes de l'extrémité supérieure de l'humérus.

Il ne peut y avoir de réserves que pour les tumeurs de petit volume, présentant un moindre degré de malignité, telles que les tumeurs à myéloplaxes, les myxomes et surtout les chondromes, pour lesquelles l'extirpation limitée ou la résection de la tête de l'humérus peuvent être adoptées, mais seulement lorsqu'on s'est assuré, par une constatation directe, de la nature relativement bénigne de la néoplasie à laquelle on a affaire.

Les chondromes de l'extrémité supérieure de l'humérus nécessitent parfois l'amputation interscapulo-thoracique, à cause de leur énorme développement; l'opération, dans ces cas, quel que soit le volume de la tumeur, est une opération des meilleures et des plus sûres.

Les tumeurs malignes de l'omoplate, les tumeurs malignes de l'aisselle et du moignon de l'épaule ne justifient l'amputation interscapulo-thoracique que lorsque la conservation du membre supérieur n'est plus compatible avec l'extirpation totale de la tumeur.

Deux mots encore sur le *manuel opératoire* et sur la modification que je viens de lui faire subir. On sait que, dans le procédé que j'ai décrit et employé tout d'abord, j'ai eu recours à la résection de la partie moyenne de la clavicule pour pratiquer la ligature préalable des vaisseaux axillaires (ou sous-claviers). Pour cela, après avoir dénudé avec la rugine la clavicule, je la sectionnais au ras des insertions du chef externe du sterno-cléido-mastoïdien, en dirigeant le trait de scie suivant un plan oblique de haut en bas, de dedans en dehors, et d'avant en arrière. Puis, soulevant le fragment externe avec un davier et achevant son isolement avec la rugine, je le sectionnais avec des cisailles, au niveau du tubercule d'insertion du deltoïde.

Pratiquées de la sorte, la section de la clavicule et la résection de son fragment moyen sont assez difficiles; le passage de la sonde de Blandin, la section oblique faite à la scie au ras du chef externe du sterno-cléido-mastoïdien sont gênés par le peu de distance qui sépare de la première côte l'extrémité interne de la clavicule; presque toujours cette section se fait trop en dehors, et le fragment interne de la clavicule, même si elle a été coupée au bon endroit, fait une saillie qui, dans toutes mes opérations, a rendue très laborieuse la dénudation de la veine axillaire; l'obstacle que cette saillie apporte au temps le plus délicat de l'opération est d'autant plus appréciable que le fragment interne de la clavicule est plus long. Cette saillie, d'ailleurs, a des inconvénients pour la réparation; elle peut compromettre la réunion de la partie interne de l'incision, et, même après la guérison, elle soulève les téguments d'une manière disgracieuse et parfois gênante à cause des frottements qui en sont la conséquence. Dans mes trois dernières opérations, j'ai pris le parti de sectionner la clavicule à sa partie moyenne, qui est la plus saillante, la plus facile à dénuder et à couper avec la scie, sans m'inquiéter d'ailleurs du sens que je donne à cette section. Puis, saisissant avec le davier l'extrémité du fragment interne, je le soulève et je le dénude rapidement avec la rugine jusqu'à l'articulation sterno-claviculaire, en en détachant les insertions du faisceau externe du sterno-cléido-mastoïdien; un mouvement de torsion, imprimé à ce fragment, suffit alors pour désinsérer les ligaments qui l'unissent au sternum; s'ils résistent, on les sectionne en un

instant avec la pointe du bistouri à résection, agissant à découvert. Puis, débarrassé de toute la partie interne de la clavicule, on dénude et on résèque le fragment externe au niveau du tubercule d'insertion du deltoïde.

L'espace que l'on gagne de la sorte est considérable, et la vue que l'on se crée sur la veine axillaire permet de la reconnaître, de l'isoler du plan aponévrotique où elle se trouve comprise, de la dénuder, de passer les fils au-dessous d'elle tout à fait à découvert, en voyant tout ce que l'on fait, et non point au fond d'une cavité dont la surface de section de la clavicule masque le fond et où s'accumule aussitôt le sang fourni par la section ou par la rupture de petites veines superficielles. Dans mes trois dernières opérations, cette modification du procédé opératoire primitif a beaucoup abrégé et facilité l'opération. Dans l'un de ces cas, au moment où je cherchais à désinsérer les ligaments de l'articulation sterno-claviculaire par une torsion imprimée à la clavicule, celle-ci s'est rompue au niveau de son extrémité articulaire qui est restée en contact avec le sternum, sans que l'articulation eût été ouverte; je l'ai laissée en place sans m'en occuper davantage.

Je viens de dire le grand avantage que je trouve à pratiquer l'extirpation du segment interne de la clavicule; quels peuvent être ses inconvénients? Au point de vue de l'opération il n'y en a aucun, si l'on pratique cette extirpation après section de la clavicule à sa partie moyenne et de dehors en dedans, au lieu de procéder, comme l'avait tenté Mussey, par désarticulation de cette extrémité interne, ce qui est des plus difficile et très dangereux. Peut-on craindre que le sang ne s'accumule dans le godet que crée, vers l'orifice supérieur du médiastin, la suppression de l'extrémité claviculaire? Dans les deux cas où j'y ai eu recours, le drain, que j'ai placé dans cette petite cavité, a pu être retiré sans inconvénient dès les premiers jours. L'on supprime, il est vrai, les insertions du chef externe du sterno-cléido-mastoïdien, mais on fait disparaître aussi la saillie disgracieuse et gênante que, sous l'influence de la contraction de ce faisceau musculaire, le fragment claviculaire fait sous les téguments. Toutes ces objections ne peuvent compenser le très réel avantage qui résulte de la facilité plus grande, de la recherche et de la ligature de la veine. *Je conseille donc formellement, dans le premier acte de l'amputation interscapulo-thoracique, de substituer à la résection de la partie moyenne de la clavicule, la résection de toute son extrémité sternale, pratiquée après section de la clavicule à sa partie moyenne.*

Je reviens enfin sur l'importante question de *drainage* de la plaie.

Dans l'amputation interscapulo-thoracique comme à la suite de la résection de l'omoplate, il est absolument nécessaire d'assurer l'évacuation complète des liquides, qui seule peut permettre la réunion complète par première intention; or celle-ci est la seule garantie efficace contre les infections dont on ne peut limiter l'intensité et l'étendue, quand elles s'emparent d'une plaie aussi vaste. J'ai pu, sur le sujet que j'ai vu succomber à la septicémie à la suite d'une amputation totale du membre supérieur pratiquée pour un sarcome de l'omoplate, en acquérir la trop convaincante certitude. Pour effectuer ce drainage il faut ouvrir largement, par une section nette, faite verticalement avec les ciseaux, les culs-de-sac qui se forment entre la paroi thoracique et les ventres des muscles grand dentelé et grand dorsal, qui, sectionnés à leurs insertions supérieures, se détachent du tronc et déterminent de la sorte la formation de poches où le sang fourni par les anastomoses musculaires s'accumule. L'introduction de drains dans ces culs-de-sac ne suffit pas; il faut, par une large incision des muscles en question, ouvrir ces cavités jusqu'à leur fond. Il faut en outre passer au travers des téguments ou des couches musculaires en arrière et en bas, le plus loin possible, un ou deux tubes à drainage de la grosseur du pouce qui aboutissent à la partie la plus déclive de la plaie opératoire, et laisser en outre de très gros drains, pénétrant très loin, dans tous les angles de l'incision qu'on réunit complètement par la suture dans tout le reste de son étendue. Le pansement, traversé par le suintement liquide, *doit être changé tous les jours*; au bout de 4, 5 ou 6 jours, les drains peuvent être successivement retirés. La guérison est alors complète vers le 10e ou le 12e jour au plus tard.

C'est à ces précautions que j'ai dû de voir mes trois derniers opérés guérir sans la moindre réaction fébrile, dans le minimun de temps que puisse demander la réparation d'une plaie opératoire quelconque.

Ce travail était déjà sous presse, quand une nouvelle occasion de pratiquer l'amputation interscapulo-thoracique se présenta dans mon service de clinique de l'hôpital Necker. Cette fois il ne s'agissait plus d'une tumeur de l'humérus ni même de l'omoplate, mais d'une énorme tumeur maligne de l'aisselle, dont je tentai l'extirpation; au cours de celle-ci, une hémorragie massive due à la déchirure de l'artère axillaire et l'impossibilité reconnue de mener à bien l'opération commencée, me contraignirent de recourir au sacrifice du membre supérieur tout entier. Voici la relation de ce cas, qui s'ajoute aux précédents pour compléter ma statistique.

Obs. III. — *Sarcome ganglionnaire de l'aisselle : tentative d'extirpation, rupture de l'artère axillaire; amputation interscapulo-thoracique de nécessité.*

L. H., âgé de soixante ans, chiffonnier, aveugle depuis plusieurs années, est admis à Necker, salle Malgaigne n° 16, le 14 juin 1900, porteur d'une énorme tumeur de l'aisselle droite, à début récent, à marche extrêmement rapide. — Il nous rapporte, comme antécédent qui mérite d'être retenu, que sa mère serait morte d'un cancer de l'estomac.

Ce ne fut que cette année même, au mois de janvier, qu'il s'aperçut, dans l'aisselle droite, de l'existence d'une glande de la grosseur d'une noisette. Cette glande était mobile et indolente; elle s'accrut de telle façon qu'au mois de juin elle dépassait le volume d'une tête d'adulte.

Cette tumeur est bosselée, elle recouvre la paroi thoracique antérieure et latérale jusqu'au bord inférieur du grand pectoral; elle remplit l'aisselle; en arrière elle recouvre l'omoplate dans toute l'étendue de la fosse sous-épineuse; enfin elle s'accole à la face interne du bras, qu'elle tient écarté du tronc. Elle est recouverte par une peau distendue et amincie au dernier point, présentant en plusieurs endroits, mais surtout aux points les plus saillants de la tumeur, un développement vasculaire tout particulier, constitué par des faisceaux, des réseaux, des bouquets de vaisseaux de dernier ordre. De grosses veines dilatées rampent sous les téguments.

La peau, très mobile à la circonférence de la tumeur, est tellement distendue, au niveau des bosselures les plus saillantes, qu'elle semble adhérente; particulièrement amincie au niveau du pôle inférieur de la tumeur, elle est tout près de se rompre; elle est néanmoins partout mobile sur les parties sous-jacentes et sans adhérences réelles avec celles-ci, même en ce point.

La masse de la tumeur est solide; elle présente néanmoins des rayons d'inégale circonstance, et, par places, les plaques dures ont l'aspect d'une sorte de blindage; mais, au niveau du point le plus inférieur et le plus saillant, on constate l'existence d'une fluctuation assez nette, qui se continue plus profondément dans le reste de la tumeur.

Cette tumeur est absolument mobile sur les parties profondes et sur les plans sous-jacents. Elle est indépendante de la paroi thoracique; elle n'adhère nullement au bras et il existe une sensibilité certaine entre elle et l'omoplate; on peut affirmer qu'elle n'a pas eu un point de départ dans le squelette.

Les vaisseaux huméraux disparaissent au-dessous d'elle, mais les battements de l'artère humérale, comme ceux des artères de l'avant-bras sont conservés, et, malgré la dilatation des veines du membre supérieur, il n'y a pas d'apparence d'oblitération par compression des troncs vasculaires. La sensibilité et la mobilité du membre supérieur sont intacts; il n'existe donc pas de compression nerveuse.

La sensation dure que la tumeur donne au niveau de la paroi antérieure de l'aisselle ne paraît pas se continuer très haut; les doigts introduits avec peine au-dessous d'elle dans le creux axillaire ne peuvent néanmoins déli-

miter sa partie supérieure. Elle paraît constituée par une masse unique, et l'on ne trouve pas, dans l'aisselle ni sur les parois thoraciques, d'autre noyau, d'autre bosselure indiquant l'engorgement d'autres ganglions lymphatiques.

Il n'existe pas d'engorgement des ganglions sous-claviculaires; il n'existe nulle part, ni dans l'aisselle opposée, ni aux aines, d'autres engorgements

Fig. 7.

ganglionnaires; l'état général est suffisamment conservé, malgré un certain degré de faiblesse et d'amaigrissement; il n'y a pas d'œdème des extrémités inférieures; les testicules sont normaux; on ne trouve aucune tumeur cutanée ou sous-cutanée sur toute la surface du corps. Les organes thoraciques paraissent en bon état; il n'y a ni dysphagie, ni dyspnée, ni aucun signe pouvant faire croire à une adénopathie occupant le médiastin; la sonorité des deux côtés de la poitrine est normale. L'exploration de l'abdomen fait reconnaître une augmentation assez manifeste de la matité splénique et un peu d'hypertrophie du foie dont le bord déborde le rebord costal. Pas de troubles digestifs, pas d'ascite. Urines normales.

La circumvallation de la tumeur donne les dimensions que voici (fig. 7) :

Circonférence de l'épaule au niveau de l'aisselle : à droite, 74 centimètres; à gauche, 40 centimètres.

D'avant en arrière, la tumeur mesure 40 centimètres de diamètre.

Transversalement, du bord interne du bras à la paroi thoracique, elle mesure 28 centimètres.

Le développement rapide de cette tumeur, sa forme régulière, son indépendance du squelette, la mobilité des téguments, enfin l'absence de tout phénomène inflammatoire ou douloureux, tout démontre qu'on a affaire à une tumeur maligne, à un sarcome développé aux dépens des ganglions de l'aisselle. Comme la tumeur est ou paraît très mobile, que les vaisseaux et les nerfs du plexus brachial ne paraissent pas comprimés, on peut espérer en pratiquer l'extirpation complète sans produire de lésions incompatibles avec la conservation du membre supérieur.

Préalablement à l'opération, une ponction aspiratrice avait été faite dans la partie fluctuante de la tumeur; on avait retiré de la sorte une soixantaines de grammes de sérosité louche, renfermant des globules rouges, des polynucléaires, quelques cellules très grandes à noyau opaque, quelques cellules fusiformes : rien, en un mot, qui pût éclairer sur la nature histologique de la tumeur.

L'examen du sang, pratiqué par M. Herrenschmidt, avait donné :

Globules rouges : 3 600 000.

Globules blancs : 16 000.

Il y avait donc une anémie et une leucocytose légère. La proportion qualitative des globules blancs était normale, sauf en ce qui concernait les éosinophiles, dont on comptait 3 à 4 p. 100.

Opération le 19 juin 1905. — La tumeur est découverte par une grande incision dirigée verticalement sur la face antérieure. On la sépare des téguments et des aponévroses; mais, en arrivant à l'aisselle, on constate : 1) que la veine axillaire dilatée est accolée intimement à la tumeur sur une très grande étendue et que de nombreuses branches veineuses, également très dilatées, semblent pénétrer dans son intérieur; 2) que la tumeur se prolonge jusqu'à la clavicule; qu'à ce niveau elle est mal circonscrite et paraît englobée dans un épaississement du tissu cellullaire qui a une consistance lardacée et qui paraît entourer aussi les vaisseaux axillaires. La tumeur d'ailleurs est recouverte par le muscle grand-dorsal, étalé sur sa surface et auquel elle adhère intimement; ce muscle est coupé entre deux pinces-clamps.

La partie antérieure de la tumeur étant ainsi dégagée, on cherche à la contourner en arrière pour la séparer des vaisseaux; mais à ce moment, et quoique je n'aie agi qu'avec le doigt et par décollement, une hémorragie artérielle colossale se produit en un jet tel que l'artère axillaire seule peut le donner. Une pince est aussitôt placée sur la source de cette hémorragie, (qui pourrait être aussi fournie par la rupture du tronc de la scapulaire inférieure et du circonflexe à son origine). D'ailleurs la tumeur parait beaucoup moins circonscrite, plus diffuse, plus adhérente que cela ne paraissait tout d'abord. L'amputation totale du membre supérieur, seule ressource possible, est aussitôt décidée.

1er acte. — La clavicule est découverte par une incision longitudinale, dénudée, sciée à sa partie moyenne; toute son extrémité interne est isolée à la rugine et extirpée non sans quelque difficulté. Le sous-clavier est coupé, ainsi que son aponévrose.

La veine sous-clavière apparaît très gonflée (comme l'index environ); des branches s'abouchent avec elle presque au niveau de la clavicule (veines thoraciques antérieures). Elle est difficile à isoler et à dénuder; on passe avec précaution au-dessous d'elle une double anse de catgut et on la récline en dedans.

Alors seulement apparaît l'artère sous-clavière-axillaire, qu'on ne voit qu'après avoir rétracté la veine en dedans; cette artère est facile à dénuder; elle est coupée entre deux ligatures placées à 2 centimètres d'intervalle, la supérieure sur la sous-clavière, l'inférieure sur l'axillaire.

L'artère cervicale transverse est aisément trouvée au-dessous de l'omo-platohyoïdien; elle est liée.

Les nerfs du plexus brachial sont chargés sur le doigt et sectionnés.

2e *acte.* — 1° Incision de la peau, des muscles grand et petit pectoral, rejoignant l'incision faite sur la tumeur et ouvrant largement l'aisselle; on dégage la face antérieure de l'omoplate jusqu'à son bord spinal.

2° Grande incision convexe postérieure, partant de l'extrémité externe de l'incision claviculaire et allant rejoindre l'incision postérieure au niveau de l'angle inférieur de l'omoplate. Dissection rapide de ce lambeau, section du trapèze au ras de ses insertions à l'omoplate; puis, d'un seul coup de couteau, on abrase toutes les insertions musculaires qui se font au bord supérieur et au bord spinal de l'omoplate; le membre est complètement détaché; on saisit aussitôt la scapulaire postérieure, qui donne plusieurs jets par un bouquet de branches artérielles.

Hémostase très longue; plus de trente ligatures furent posées, sur des branches musculaires surtout; un drainage fut établi aux angles interne et externe de l'incision claviculaire; on mit deux très gros drains à l'angle inférieur de l'incision verticale, et un énorme drain perforant fut placé très bas dans le dos.

La réunion en T des incisions fut pratiquée au crin de Florence, la paroi thoracique fut enveloppée d'un pansement compressif à la gaze stérilisée descendant au-dessous de la ceinture; l'opéré n'avait perdu que peu de sang; il n'était pas trop affaissé. La première journée fut bonne; on administra 1500 grammes de sérum; champagne en boisson.

Le lendemain l'état est satisfaisant; pouls plein et assez fort; dès le matin on donne encore 500 grammes de sérum.

Le premier pansement a lieu le surlendemain; le suintement sanguin qui imprègne le pansement est modéré.

Deuxième pansement le 7e jour; on retire tous les drains, sauf un des drains inférieurs. La réunion est complète, le suintement presque nul.

L'opéré se lève le 8e jour; depuis deux jours déjà, il s'assied lui-même dans son lit pour prendre ses repas; son état est parfait; il ignore encore le sacrifice qu'il a dû subir.

Les fils sont retirés le 29 juin; la guérison est complète; l'opéré se lève et va au jardin. Il sait que son membre a dû être enlevé et il s'applaudit d'avoir supporté sans plus de douleur cette opération (fig. 8).

Examen anatomique de la pièce par M. le Dr Herrenschmidt, chef du laboratoire de clinique chirurgicale :

19 juin. Le membre supérieur, apporté au laboratoire aussitôt après l'ablation, est immédiatement disséqué.

La tumeur, de forme ovoïde, légèrement lobulée, du volume d'une tête

Fig. 8.

d'adulte, assez mobile, et fluctuante, occupe tout le creux de l'aisselle et bombe principalement en arrière.

Elle est entourée par les muscles du voisinage, mais sans que ceux-ci soient adhérents. On les soulève et les écarte très aisément.

De même, la tumeur n'a aucun point d'adhérence ni avec l'humérus ni avec l'omoplate. Le paquet vasculo-nerveux est soulevé et court sur une certaine longueur à la surface de la tumeur; mais ici encore il n'y a pas d'envahissement néoplasique secondaire; la tumeur est en totalité entourée d'une coque fibreuse, et les gros vaisseaux sont fixés sur la coque par des tractus conjonctifs, mais sont isolables au bistouri, sans ouvrir la masse néoplasique.

En avant de cette tumeur encapsulée principale, et indépendante d'elle, se trouve un groupe secondaire de nodules durs, conglomérés, du volume d'une mandarine, également bien encapsulés.

La tumeur, isolée, pèse 2050 grammes.

Après ouverture, le contenu apparaît pour un tiers environ solide, gris

rougeâtre, demi-dur, avec l'aspect ordinaire du sarcome; les deux autres tiers sont une bouillie épaisse, gris-rouge verdâtre, avec de nombreuses parcelles solides détachées; c'est une portion importante dégénérée de la tumeur, mais sans effraction à travers la capsule.

La tumeur secondaire présente sur la coupe macroscopique l'aspect de sarcome que donnait la partie solide de la masse principale.

Des fragments sont prélevés dans les zones consistantes en différents points des deux masses et fixés dans l'alcool et dans le sublimé, pour l'examen histologique.

Examen histologique. — Les coupes, faites en trois points différents, montrent la même structure.

La tumeur se compose essentiellement de cellules arrondies et grandes; mais on y voit aussi quelques formes allongées et polygonales.

En général le noyau est unique, tantôt opaque, tantôt visible avec sa structure intime; mais les cellules à deux, trois et même six noyaux ne sont pas rares. Il en existe d'énormes, avec un noyau extraordinairement volumineux.

Les mitoses sont fréquentes et souvent irrégulières.

Ces cellules sont disposées sans ordre définissable et séparées par groupes ou même isolées individuellement par un réticulum très épais, en certains points véritablement fibreux, mais dont les mailles sont trop serrées pour qu'on puisse y voir une structure alvéolaire.

Dans cette charpente les capillaires sanguins sont très nombreux; quelques-uns pénètrent dans les zones purement cellulaires, et ils ont presque toujours une paroi qui leur est propre.

A côté de l'apparence générale ci-dessus décrite de la tumeur, on trouve des territoirés plus ou moins importants où les cellules néoplasiques sont en pleine dégénérescence : le réticulum subsiste et dans ses mailles on ne trouve plus que des corps protoplasmiques sans noyaux ou des noyaux fragmentés. A un degré plus avancé, le réticulum disparaît à son tour; il ne reste qu'une bouillie amorphe.

Ailleurs il y a une tendance suppurative, caractérisée par l'infiltration dans le tissu néoplasique de leucocytes polynucléaires; en d'autres points enfin, on rencontre des hémorragies interstitielles, mais toujours assez faibles.

Le diagnostic entre lymphosarcome et sarcome pur ganglionnaire est difficile à trancher à première vue.

Cependant le polymorphisme des cellules, leur volume extraordinairement inégal, l'existence d'éléments plurinucléés en grand nombre, l'épaisseur frappante du réticulum, la facilité de dégénérescence granulo-graisseuse sur une grande échelle, et l'intégrité clinique d'autres groupes ganglionnaires, de même que du foie et de la rate, font pencher en faveur du sarcome pur. Dans cette hypothèse, de même d'ailleurs que dans celle du lymphosarcome, un point seulement sort du cadre ordinaire : c'est la parfaite encapsulation (pour une tumeur aussi volumineuse, cela est rare), c'est le manque d'infiltration dans les organes du voisinage.

Le lymphosarcome a une structure beaucoup plus régulière quant au

volume des cellules, le réticulum de soutien reste délicat, la tendance dégénérative du parenchyme est faible.

En résumé le diagnostic histologique de sarcome ganglionnaire est le plus vraisemblable, et, puisque tous les organes paraissent sains, il est permis de dire sarcome ganglionnaire primitif.

L'opération, dans ce dernier cas, relève d'une indication toute différente de celle qui a déterminé les autres opérations de cette espèce que j'avais jusqu'à présent pratiquées. Ici, c'est un accident survenu au cours de l'extirpation d'une tumeur ganglionnaire de l'aisselle, qui contraignit à recourir d'urgence à l'amputation totale du membre supérieur.

On peut se demander si, après la rupture de l'artère axillaire, il n'eût pas été possible de continuer l'opération commencée et d'achever l'extirpation de la tumeur sans sacrifier le membre; l'examen anatomique de la pièce, en révélant l'adhérence étendue des vaisseaux et des nerfs du plexus brachial au tissu pathologique, a fait reconnaître qu'il eût été impossible de suivre le plan primitif sans produire de nouvelles lésions vasculaires; or l'hémorragie qui s'était produite au début de l'opération avait été trop importante pour que l'on pût exposer le malade à un nouvel accident de ce genre. La multiplicité des tumeurs ganglionnaires, leur adhérence au tissu cellulaire profondément modifié qui les entourait, leurs rapports avec les vaisseaux que ces tumeurs recouvraient et entouraient à la partie supérieure de l'aisselle eussent transformé cette extirpation en un véritable désastre.

Du moment où le sacrifice du membre était devenu nécessaire, l'amputation interscapulo-thoracique était l'opération la plus sûre, et la seule en rapport avec le but que l'on se proposait d'atteindre. Il fallait avant tout assurer l'hémostase par la ligature préalable des gros troncs vasculaires et ouvrir une voie très large vers l'aisselle; la désarticulation scapulo-humérale n'eût répondu ni à l'une ni à l'autre de ces indications. On a vu avec quelle sûreté et avec quelle rapidité l'amputation du membre dans la contiguïté du tronc a pu être exécutée, sans aucune préparation particulière et sans aucun retard. C'est certainement une des amputations les mieux réglées et les plus simples à pratiquer dans les cas d'urgence; ici encore, nous avons pu constater la sécurité absolue que donne la ligature préalable des vaisseaux axillaires ou sous-claviers, et combien le champ opératoire se trouve dégagé par l'extirpation de toute la partie interne de la clavicule, bien préférable, à ce point de vue, à la résection de sa partie moyenne.

Quoique le malade fût assez affaibli et dans un état fort précaire, il supporta parfaitement cette énorme mutilation, accrue du volume de la tumeur et aggravée par l'hémorragie qui s'était produite au début de l'opération. De même que dans les deux cas qui ont précédé celui-ci, dès le premier jour nous avons pu considérer le succès de l'opération comme certain; le choc opératoire avait été bien supporté; grâce à l'hémostase très soigneusement faite et au large drainage, il ne s'est produit aucune accumulation de sang sous les lambeaux, et la réunion par première intention fut obtenue d'une manière complète. Aussi, malgré les conditions défavorables où s'est faite cette opération, le résultat immédiat a-t-il été aussi bon que possible. Pour ce qui est du résultat définitif, on comprend les réserves que doivent imposer la nature de la tumeur et le siège de son développement originel; le pronostic d'un sarcome primitif des ganglions axillaires est peut-être un peu moins mauvais, au point de vue des chances de récidive et de généralisation, que celui d'un lymphosarcome. Le fait seul que l'opéré ait pu résister au choc déterminé par l'opération peut autoriser à croire qu'il n'était pas encore cachectique et que la généralisation de la néoplasie n'était pas encore chez lui un fait accompli. Bien des mois se passeront avant que l'on puisse fonder à cet égard des espérances sur quelques probabilités; mais, de toutes les interventions, celle qui fut pratiquée est certainement la seule qui pût assurer au malade le maximum de garanties et mettre toutes les chances favorables de son côté.

Je termine ce travail en résumant ma statistique personnelle d'amputations interscapulo-thoraciques.

J'ai pratiqué six fois cette opération : quatre fois pour des tumeurs de l'humérus (deux chondromes, un myxome, un sarcome); une fois pour une tumeur de l'omoplate (sarcome); une fois pour une tumeur de l'aisselle (sarcome).

Un seul de mes opérés (sarcome de l'omoplate) a succombé à l'opération.

Des autres, l'une (sarcome de l'humérus) a succombé à une généralisation très rapide.

Deux autres (chondrome de l'humérus et sarcome de l'aisselle) ont été trop récemment opérés pour qu'on puisse parler d'un résultat définitif.

Des deux derniers, l'un (chondrome de l'humérus) a survécu plus de quinze ans en bonne santé et menant une existence active; le dernier (myxome de l'humérus) est actuellement en bonne santé, neuf ans après l'opération.

DE

L'ÉVACUATION MÉTHODIQUE DE L'INTESTIN

(LAVAGE ET ÉLECTRISATION) PAR L'ENTÉROTOMIE COMBINÉE AU CATHÉTÉRISME OU A L'EXPRESSION DES ANSES DANS LES OCCLUSIONS MÉCANIQUES AIGUES

(RECHERCHES CADAVÉRIQUES[1])

PAR MM.

L. PINATELLE et **G. RIVIÈRE**

Ex-interne des Hôpitaux de Lyon. Interne des Hôpitaux de Lyon.

Jusqu'à ces dernières années, le traitement palliatif et le traitement curatif de l'occlusion ont été trop généralement opposés l'un à l'autre comme deux méthodes rivales. Nous entendons ici par traitement palliatif celui qui ne tend qu'à la seule évacuation de l'intestin dilaté; par traitement curatif celui qui rétablit la continuité du calibre intestinal, qu'il supprime ou qu'il contourne l'obstacle. Anus contre nature et laparotomie ont de fait leurs indications respectives bien tranchées dans les cas extrêmes, mais aussi combien floues dans la grande majorité des cas limites. Ce problème, dont la résistance générale du malade, l'habileté et l'outillage de l'opérateur, la précision du diagnostic préopératoire, l'état de distension des anses et d'inflammation de la séreuse, le siège et la nature de l'obstacle, sont les principales données, est un de ceux qui exigent du chirurgien le plus de saine et judicieuse clinique, en même temps que le plus de promptitude et de suite dans la décision. Il y a lieu de se demander si, dans nombre de ces cas, les deux méthodes *rivales* ne devraient pas devenir d'utiles *alliées*, soit que *l'une facilite opératoirement l'exécution de l'autre*,

1. Nous préférons publier isolément ces simples recherches expérimentales, désirant attendre un nombre suffisant de faits bien choisis pour conclure à leur application pratique. Nous ferons connaître ultérieurement les résultats cliniques obtenus en collaboration avec M. Vignard, chirurgien des hôpitaux, ou observés dans le service de notre maître, M. le Prof. Jaboulay.

soit surtout que *l'une et l'autre répondent à des indications différentes*, susceptibles d'être combinées dans l'intérêt des malades.

Voyons en quelques mots d'historique ce qui a été fait jusqu'ici dans cette voie de l'évacuation intestinale, associée au traitement de l'obstacle, ses indications et ses procédés.

I. — Historique.

A. Indications. — Elles peuvent être groupées sous deux chefs principaux.

1° *Simplifier les manœuvres opératoires pendant la recherche de l'obstacle* (Madelung), *ou la réintégration des anses éviscérées* (Bœckel), *et partant réduire le choc inhérent aux manipulations d'un intestin surdistendu.*

Tel fut chronologiquement le premier avantage reconnu de cette association. A quel chirurgien n'est-il pas arrivé, en effet, de rechercher avec un peu trop d'obstination la cause d'une occlusion, au milieu d'anses dilatées, mal contenues par les mains d'un aide ou par les compresses, faisant brusquement apparition au milieu du champ opératoire? Pour se débarrasser de leur voisinage gênant et dangereux, recourait-on à l'éviscération (procédé non inoffensif sur un intestin souvent enflammé), ce n'était que reculer la difficulté. Il fallait bien tôt ou tard retrouver ces anses indociles pour les réintégrer; l'impatience du chirurgien, mauvaise conseillère, accrue par la fatigue d'une opération longue et la nécessité de la terminer rapidement, expliquait les manœuvres de force auxquelles on recourait si souvent (malgré les tractions des lèvres de la plaie et la compresse de Kümmel), pour pouvoir enfin refermer l'abdomen, par-dessus quels traumatismes, quelles crevées de la séreuse!

La nécessité de l'évacuation préalable de l'intestin dans ces cas frappa Madelung en 1887. Avant lui, ni Peyrot[1], ni Trèves[2], ni Obalinsky[3], quelques années après, n'en font mention. Vogt[4], dans sa thèse, s'occupe bien des ponctions capillaires de l'intestin; mais ce procédé dangereux et insuffisant ne saurait trouver place ici. Madelung[5] le premier, en 1887, dit expressément : La laparotomie dans les occlusions aiguës n'aura fait de progrès que « lorsque nous aurons trouvé le moyen de vider de leur contenu les anses surdi-

1. Thèse d'agrégation, 1880.
2. *Intestinal obstruction*, London, 1884.
3. *Laparotomie eigener 110 Fälle*, 1894.
4. Thèse de Paris, 1881.
5. *Arch. f. klin. Chir.*, 1887; *16e Congrès Chir. allemand*, 1887. Voir *Sem. méd.*, 1887, p. 154.

latées, avant de procéder à la recherche et au traitement de l'obstacle[1] ». Madelung fut suivi dans cette voie surtout par Bœckel, Rehn, Kümmel, Mikulicz et Max Schede en Allemagne; en France par Terrier, Le Dentu, Maunoury, Michaux, Legueu, Peyrot, Nélaton, Chaput, Picqué. Ces auteurs comprirent différemment le problème de l'évacuation intestinale, et le réalisèrent par des procédés variés, comme nous le verrons plus loin; ils s'entendaient sur l'indication commune, dont le résultat devait être double : réduire le choc opératoire dans un cas donné, étendre à d'autres cas les limites du traitement curatif de l'obstruction. Ils ne concevaient d'ailleurs l'évacuation intestinale que comme pouvant favoriser la recherche de l'obstacle, et en méconnaissaient un deuxième avantage, mis en relief plus récemment, et que nous résumerons ainsi :

2° *Désintoxiquer immédiatement le malade et détendre l'intestin forcé et paralysé par sa surdistension.*

On reconnut en effet que l'ablation seule de l'obstacle n'est pas toujours aussi curative qu'elle prétend l'être. Le malade dont l'occlusion est levée peut mourir, non seulement de shock ou de péritonite, mais bien de la simple continuation de son *intoxication stercorémique* et de l'*iléus paralytique* consécutif à l'occlusion, auxquels il convient d'ajouter un autre facteur, insuffisamment mis en relief et sur lequel insiste M. Jaboulay; nous voulons parler des effets, sur la respiration et le cœur, de l'augmentation rapide de la *tension abdominale*[2].

1. « Wenn wir Mittel und Wege finden, die überfüllten Därme von ihrem Inhalt teilweise zu befreien, bevor wir an das Aufsuchen des Hindernisses herantreten. »

2. Que cette augmentation de tension ait d'ailleurs son siège dans l'intestin ou en dehors de lui. « Aussi rapporterons-nous brièvement le fait suivant qui a la valeur d'une expérience. M. Jaboulay venait de fermer un anus chirurgical grêle ancien, dont le bout inférieur avait d'abord paru suffisant; rapidement, se développèrent des symptômes graves, rapportés d'abord à une sténose opératoire, puis à de la péritonite. Réintervention au 4e jour, désunion des lèvres de la plaie. A peine le péritoine est-il ouvert, que des gaz sans odeur et sous tension s'échappent en abondance, en sifflant à travers l'incision, et que l'abdomen s'affaisse aussitôt dans de notables proportions. Immédiatement, sur le lit d'opération, un changement à vue se produit dans l'état de la malade. Cette femme, à la voix cassée, au pouls misérable, qui donnait l'impression d'une moribonde, se déclare guérie; sa respiration devient plus profonde, son pouls, plus lent et plus fort. Elle guérit dès lors rapidement, avec une fistule intestinale apparue quelques jours après. »

Aussi bien qui ne regrette, dans l'impossibilité de supprimer ainsi d'un coup la tension abdominale siégeant dans l'intestin, que l'éviscération prolongée, si rationnelle, n'ait pas reçu jusqu'ici de solution pratique: qui ne répugne à l'obligation de refermer à double tour de cadenas un abdomen surdistendu, après réviscération?

L'opération a rétabli avec succès la continuité du tube digestif; ce n'était peut-être pas là l'indication la plus vitale. Elle laisse sur 2 ou 3 mètres d'intestin dilaté plusieurs litres de gaz et de liquides toxiques, où pullulent tant de germes; leur filtration se fait à travers toutes les tuniques intestinales; leur résorption a lieu aussi bien au niveau de la séreuse que de la muqueuse digestive. Pourquoi s'accommoder de cette stagnation dangereuse, qu'il serait aisé de faire cesser immédiatement et qui demandera de longs jours pour disparaître, à supposer que l'intestin désocclus reprenne spontanément ses fonctions. Or la réalité des ileus paralytiques persistant à la suite d'étranglements herniaires ou d'occlusions n'est plus à démontrer; on en a même observé dans ces cas, à la suite de l'établissement d'un anus artificiel, par lequel les anses paralysées n'arrivent pas toujours à évacuer leur contenu. Que l'intestin soit *inhibé par la péritonite septique transsudative* ou *forcé par la surdistension*, sa *parésie* relève toujours par l'un ou l'autre mécanisme de la *stagnation stercorale*; et, le meilleur moyen de lui rendre ses fonctions, c'est de l'évacuer le plus vite et le plus complètement possible [1].

Cette indication fut posée tout d'abord par Heidenhain [2]; l'auteur préconisait les compresses sèches et chaudes de Kümmel et recommandait de vider, puis de recoudre, en cours de séance, l'intestin grêle ou gros, surtout s'il est surdistendu, visant principalement la « parésie intestinale ultérieure, dont meurent souvent les malades après lever de l'obstacle ». Ces idées sont devenues plus ou moins classiques par la suite. C'est ainsi qu'au Congrès des Chirurgiens de Berlin de 1903, W. Braun [3] propose l'iléostomie temporaire dans tout ileus aigu, en même temps que le traitement de l'obstacle. Cette année enfin, la Société de Chirurgie de Lyon [4] s'est montrée particulièrement favorable à cette méthode, même au cours des occlusions chroniques.

Aussi bien n'est-il pas douteux que l'évacuation systématique immédiate et totale de l'intestin occlus présenterait de nombreux avantages, dût-on même terminer par un simple anus contre nature, en même temps qu'elle allégerait beaucoup le pronostic et étendrait considérablement les limites de la laparotomie curative.

1. Nous laissons en effet ici de côté, comme moyen illusoire, les lavages salés chauds du péritoine, d'ailleurs non inoffensifs, auxquels Englisch (*Lancet*, 26 sept. 1903, p. 881) attribue le double avantage de diminuer la tension et l'absorption des anses, augmentée par leur desséchement opératoire.

2. *Arch. f. klin. Chir.*, 1897, IV, 211.

3. *Vereinig. der Chirurgen Berlin's* et *Centralbl. f. Chir.*, 1903.

4. Voir séances des 21 et 28 avril in *Lyon médical*, 1904, I, p. 1184 et 1241 (Gangolphe, Vallas, Gouilloud, Bérard, Tixier).

La question est plutôt de savoir comment, avec quels risques, et jusqu'à quel point cette évacuation de l'intestin peut être réalisée.

B. PROCÉDÉS. — On a préconisé dans ce sens l'évacuation gastrique ou rectale, les ponctions capillaires de l'intestin, enfin et surtout les divers types d'entérotomie ou d'entérostomie.

L'évacuation par les voies naturelles est un procédé partiel et d'exception. Si la *sonde stomacale* diminue le shock des vomissements répétés et supprime le danger des vomissements trachéaux pendant l'anesthésie, elle ne peut prétendre que dans les occlusions très hautes à être réellement évacuatrice; et son rôle nous paraît avoir été bien exagéré dans ce sens par Rehn [1]. Il en est de même de la *sonde rectale*, grâce à laquelle Moyniham [2] put, à travers un volvulus détordu de l'S iliaque, évacuer tout le gros intestin dilaté. Les *ponctions capillaires de l'intestin*, étudiées expérimentalement par Vogt [3], puis par Le Dentu [4] au point de vue de la cicatrisation ultérieure de la paroi, déjà proscrites par Verneuil, sont aujourd'hui à peu près universellement repoussées, comme un moyen infidèle et dangereux. Nous nous étendrons plus longuement sur l'*entérotomie* et l'*entérostomie*. A vrai dire la limite entre ces deux opérations n'est pas tranchée, puisque l'on a pu attendre une demi-heure et plus avant de fermer une entérotomie, et d'autre part établir une entérostomie pour 24 heures et moins avant de réintervenir.

a) L'*entérotomie* est la première en date, car elle pare surtout à la gêne opératoire créée par la dilatation des anses qu'elle ne saurait prétendre évacuer complètement. Nous retrouvons ici Madelung [5] son parrain, et, parmi ses plus chauds défenseurs, Terrier [6], Bœckel [7], Mikulicz, Michaux et Legueu [8]. On la pratique soit, suivant Madelung, pour la recherche de l'obstacle, soit, d'après Bœckel, pour la réintégration après éviscération. Si l'ouverture intestinale est jugée nécessaire, le mieux est assurément de l'établir au plus tôt. Sur la plus déclive des anses dilatées accessibles, préalablement attirée et maintenue en dehors de l'abdomen, on pratique une incision longitudinale de 3 à 4 centimètres suivant son degré de distension, de façon qu'après retrait de ses parois les lèvres de la plaie se prêtent

1. Ueber die operat. Behandl. des Darmverschlusses, *Arch. f. klin. Chir.*, 1887, p. 553.
2. Cinq cas de volvulus, *Edinburg med. Journ.*, août 1903, p. 142.
3. *Loc. cit.*
4. *Acad. de Méd.*, 1890.
5. *Loc. cit.*
6. *Soc. de Chir.*, 1887.
7. Rapport Le Dentu, *Acad. de Méd.*, 1890, XXIII, p. 491; et *Sem. méd.*, 1890, p. 151.
8. *Soc. de Chir.*, 1897.

encore à une suture dans le sens du conduit intestinal, qui n'en réduira pas le calibre. On obtient aussi l'issue immédiate de gaz et de liquides en grande abondance; et l'anse incisée s'affaisse; mais cette évacuation n'est que partielle et segmentaire et s'arrête bientôt; des coudes, formant cloisons étanches, isolent un segment très court en amont et en aval duquel l'intestin reste aussi dilaté qu'auparavant. Pour partielle que soit cette évacuation, elle peut suffire aux cas de ballonnements légers ou surtout limités; bien souvent elle est illusoire; les bénéfices ne sont pas en proportion des dangers d'une brèche intestinale. Que l'on ne se hâte pas néanmoins de la suturer avant la fin de l'opération. Les cloisons étanches formées par les coudures des anses sont des cloisons mobiles; elles se déplacent au cours des manœuvres abdominales; les compartiments dilatés voisins se vident partiellement dans le segment évacué intermédiaire. D'où le précepte déjà formulé par Madelung de laisser l'incision intestinale ouverte pendant un quart d'heure et plus, en y introduisant une sonde pour déverser les matières au dehors (il n'avait en vue, d'ailleurs, *ni le cathétérisme, ni l'aspiration*). Même ainsi prolongée, cette évacuation lente et successive de l'intestin n'est bien souvent que relative; un aide spécial doit être préposé à l'anus artificiel, au voisinage duquel il est malaisé de conduire aseptiquement une opération.

b) L'*entérostomie* aboutit au contraire à une évacuation lente, mais complète[1], et répond ainsi à la double indication ci-dessus formulée; on l'a comprise de fait de deux façons; et nous devons distinguer ici l'entérostomie préalable, et l'entérostomie associée à la laparotomie.

L'entérostomie *préalable* est l'opération de Max Schede[2], défendue depuis par Maunoury[3], Comte[4], Peyrot, Nélaton, Chaput et Picqué[5]; on la ferait suivre de la laparotomie de quelques heures ou de quelques jours suivant les cas. Mais, si c'est de quelques heures, la situation s'est-elle bien modifiée; l'évacuation intestinale est-elle plus complète qu'après une simple entérotomie en cours de séance; et cela vaut-il d'opérer en deux temps? Si c'est de quelques jours, l'entérostomie préalable n'est plus qu'un mot et ne diffère en rien de l'anus contre nature pur et simple, dont elle partage les avantages et

1. Sauf les cas rares déjà signalés où l'anus a été inefficace de par son siège trop élevé au-dessus de l'obstacle, ou la parésie trop avancée de l'intestin.
2. *16e Congr. all. de Chir.*, 1887.
3. *Congr. de Chir.*, 1893.
4. Rev. gén. sur le traitement de l'occlusion intestinale, *Sem. méd.*, 1895, p. 109.
5. *Soc. de Chir.*, 1897.

les dangers, sur lesquels nous ne prétendons pas nous étendre ci. En pratiquant un anus contre nature dans l'occlusion, ne réserve-t-on pas toujours l'opportunité d'une intervention ultérieure dirigée contre l'obstacle? En pratiquant une entérostomie « préalable », fait-on autre chose que de s'inspirer de même des circonstances, et peut-on prétendre pouvoir exécuter une opération réglée, dont le second temps serait ajourné d'avance à trois ou quatre jours après le premier?

L'entérostomie *associée* répond à une autre indication; elle se place après le traitement de l'obstacle extirpé ou contourné pour combattre la stercorémie et la parésie intestinale ultérieure. Comme telle, elle présente de grands avantages, bien supérieurs à ceux de la simple entérotomie proposée tout d'abord par Heidenhain dans ce but; et c'est à elle que se sont rattachés dans la suite la plupart des partisans de cette indication cités plus haut. Il est toujours loisible de la faire porter dans ce cas au bon endroit, c'est-à-dire au point le plus déclive, immédiatement au-dessus du siège de l'occlusion, et, avec l'ennui d'une fistule d'ailleurs spontanément curable, on obtient l'évacuation de l'intestin le plus complètement et le plus rapidement possible.

II. — Expériences.

Nous nous sommes demandés s'il ne serait pas possible de combiner en les multipliant les avantages de ces deux méthodes; de réaliser, avant tout essai de recherche et de traitement de l'obstacle, une évacuation immédiate de l'intestin, aussi complète et plus rapide que celle de l'entérostomie, par une simple entérotomie combinée, sur l'intestin grêle, au *cathétérisme aspirateur* ou à l'*expression* des anses. Nous avons entrepris dans ce but des recherches cadavériques, qui nous ont donné satisfaction presque en tous points et que nous allons exposer sans préjuger de leur application clinique. Quelques remarques préalables sont ici nécessaires.

Nous avons expérimenté sur l'intestin grêle injecté de gaz ou de liquides; nous croyons en effet ne pas avoir à compter sur le vivant avec des difficultés tenant au *contenu* intestinal, partant de ce fait que dans l'occlusion aiguë avec ballonnement notable (à laquelle s'adressent ces recherches) il n'existe plus de matières solides à une très faible distance de l'obstacle; si l'on en reconnaissait par la palpation, l'entérotomie serait reportée plus haut. En un point seulement, les données pratiques nous paraissent devoir différer assez sensiblement des conditions expérimentales; l'intestin occlus est d'ordinaire

plus dilaté que l'intestin même insufflé du cadavre, mais il est par contre beaucoup moins résistant. Cette *friabilité de l'intestin* et du *mésentère infiltré* dans l'occlusion aiguë est l'objection de fond que nous nous sommes tout d'abord posée, avec le regret de ne pouvoir la résoudre expérimentalement; nous ne pouvons y répondre pour l'instant que par notre sensation de n'avoir développé aucune distension, aucun frottement anormal sur l'intestin, aucune tension sur le mésentère, au cours de nos expériences.

A. Cathétérisme aspirateur. — Cette réserve faite, nous sommes arrivés à évacuer par le cathétérisme aspirateur après entérotomie, en moins de dix minutes et sans manœuvre de force, l'intestin grêle du cadavre artificiellement distendu de liquide ou de gaz, d'une façon complète et pratiquement en toute longueur; c'est-à-dire en cathétérisant sur 50 centimètres de sonde 1 m. 50 d'intestin, de part et d'autre de la bouche artificielle.

Soit une sonde de caoutchouc, plutôt que de gomme, de 9 millimètres de diamètre interne et 13 millimètres de diamètre externe. Avec cette épaisseur de paroi, cette sonde présente à peu près le degré de souplesse et de résistance requises pour cheminer aisément et impunément dans l'intestin. Son calibre intérieur est suffisant; son calibre extérieur ne nécessite pas pour son introduction une brèche longitudinale de plus de 2 centimètres : ce qui est, vu la rétraction ultérieure des tuniques dilatées, assez inférieur à ce que l'on pourrait obtenir s'il en était besoin. Son extrémité simplement arrondie présente un orifice terminal de même calibre que le tube; on peut y introduire à frottement un embout rigide d'une longueur inférieure à 4 ou 5 centimètres, et qui, tout en restant dans les limites de calibre intérieur et extérieur du tube, lui donne plus de résistance pour prendre les courbes de l'intestin. La longueur de la sonde est de 1 m. 50, dont 50 centimètres destinés à être introduits; le reste pour permettre le jeu d'un appareil aspirateur, tel que celui de Potain par exemple.

Une anse intestinale est attirée et incisée longitudinalement sur 2 centimètres environ, puis la sonde introduite. Le siège de l'entérotomie importerait relativement peu en pratique, pourvu que ce soit sur une anse dilatée (il ne peut d'ailleurs être toujours établi avec certitude au début). En effet, une entérotomie basse (au voisinage de l'obstacle) permettrait d'en utiliser l'orifice comme anus artificiel, au cas où l'on voudrait ainsi terminer l'opération; une entérotomie haute donnerait par contre l'avantage d'évacuer l'intestin dans l'un et l'autre sens, c'est-à-dire plus aisément ou sur une plus grande longueur. Un aide spécial est dès lors préposé à la bouche

intestinale, qu'il tient fixée par des pinces, en repérant les lèvres ou par des fils passés dans l'attache mésentérique; il pousse doucement la sonde par intervalles, sur les ordres du chirurgien, et peut d'autre part commander le jeu du robinet du flacon aspirateur. L'opérateur dévide lentement les anses dans l'intérieur de la cavité abdominale au devant de la sonde. Celle-ci pénètre aisément au

Fig. 1.

début par simple pression; par la suite, le chirurgien doit avoir soin de faire doucement effort de la paume de la main sur l'embout pour le guider dans les courbes, en même temps que, de l'autre, il lisse superficiellement les anses embrochées et irrégulièrement empilées sur la sonde pour en égaliser les anneaux, répartissant ainsi uniformément la tension du mésentère. A la limite d'incursion de la sonde (qui nous a paru *a priori* prudente sur le vivant), — nous avons pu aller deux fois plus loin sans lésion sur le cadavre, — celle-ci est introduite de 50 centimètres et gantée de 1 m. 50 d'intestin; elle décrit la moitié ou les trois quarts d'une circonférence autour de l'axe de l'éventail mésentérique développé par 30 centimètres de diamètre environ (fig. 1).

Dans ces conditions, le cheminement de la sonde est aisé; mais l'évacuation n'est que très relative. Le contenu intestinal n'est aspiré qu'en partie par la sonde qui ne représente souvent que le quart ou le cinquième du calibre de l'intestin; le reste reflue autour d'elle et cet affaissement incomplet des anses embrochées vient pour

sa part entraver bientôt la progression du tube. On ne peut d'ailleurs y remédier par une aspiration plus énergique, car le premier effet d'une aspiration trop forte ou seulement trop brusque à l'intérieur de l'intestin est d'en invaginer et d'en avaler les tuniques voisines. On doit alors faire cesser le vide dans l'appareil et désinvaginer parfois de plusieurs centimètres l'intestin hors de la sonde. La vidange complète de l'intestin ne peut s'obtenir que par l'aspiration faible et continue, sans à-coups, et par l'évacuation complète et segmentaire de l'intestin, tronçonné en compartiments étanches, vidés successivement à fond. Dans cet ordre d'idées, nous avons expérimenté soit un dispositif instrumental spécial, d'ailleurs peu compliqué, soit la simple compression manuelle, qui nous paraît à la fois plus expéditive, plus inoffensive et tout aussi efficace. Exposons néanmoins rapidement le premier procédé.

A quelques millimètres de l'extrémité de notre sonde, adaptons-lui circonférenciellement, sur une longueur de 4 ou 5 centimètres par exemple, une *ampoule de caoutchouc* mince. Cette ampoule sur la coupe aura l'aspect d'un tunnel ou d'une gouttière dont les bords rentrés seront collés sur le caoutchouc de la sonde, ou mieux d'une gaine séreuse à double paroi, d'une chambre à air de pneumatique, qui serait collée sur jante sur toute l'étendue de sa face interne; l'adhérence est intime. Ce bourrelet pneumatique se continue en arrière avec un mince tube de 2 mm. de diamètre, sur 50 cm de longueur, courant parallèlement à la sonde à la surface de laquelle il peut être collé, et se terminant par un robinet. Tout ce dispositif, l'ampoule dégonflée, n'augmente pas de plus de 2 mm. le diamètre externe de la sonde portée ainsi à 15 mm. au maximum, au moment de son introduction. On peut alors insuffler l'ampoule (elle peut se dilater au delà du quadruple des dimensions extérieures de la sonde) pour lui faire prendre le contact de la paroi intestinale, et modifier facultativement en cours de route son degré de dilatation. Une pression minime du caoutchouc sur la muqueuse suffit d'ailleurs à établir une cloison absolument étanche entre les anses vides empalées par la sonde et les anses dilatées abordées par le bec de l'instrument. Mais le cheminement de l'appareil est naturellement moins facile que celui de la sonde sans ampoule; il faut compter un supplément d'une dizaine de minutes pour une manœuvre spéciale, ici nécessaire, et consistant à ganter d'intestin l'ampoule terminale entre le pouce et l'index; si faible que soit en effet la pression requise du caoutchouc, elle entraîne et refoule l'intestin au devant de la sonde, si l'on se contente de repousser directement celle-ci. Il en résulte ainsi une prolongation appréciable de l'opération, et surtout une série de frottements tangentiels à la séreuse, qui, quoique minimes, nous paraissent par leur totalisation n'être pas négligeables *à priori* sur la séreuse enflammée du vivant. On peut d'ailleurs introduire la sonde dégonflée jusqu'au bout de sa course et ne l'insuffler qu'à ce moment. Dans cette hypothèse, au

lieu de figurer un piston foulant creux, aspirant à l'aller par un orifice terminal, elle représente une curette en parapluie, écouvillonnant l'intestin, et aspirant au retour par un ou deux yeux latéraux [situés cette fois en deçà de l'ampoule]. Le retrait de la sonde insufflée s'effectue sans difficulté, si, au lieu de l'exécuter brusquement, on se contente de décoiffer l'ampoule successivement et par tractions douces, des anses intestinales, au fur et à mesure de leur évacuation; et de la sorte tout le frottement se réduit à celui du caoutchouc sur la muqueuse; ce qui est insignifiant. Malheureusement l'introduction de la sonde est limitée du fait de la distension relative des anses qu'elle traverse; on en est finalement réduit à pratiquer à l'aller une évacuation partielle, que l'on complète au retour, grâce à l'insufflation de l'ampoule. Cette dernière manœuvre, se plaçant à la limite d'excursion de la sonde, peut être précédée de l'expression manuelle d'un dernier segment dilaté de l'intestin, jugé inabordable par la sonde. On obtient finalement ainsi l'évacuation pratiquement totale dont nous parlions au début.

Il nous paraît donc difficile en pratique de réaliser le cloisonnement de l'intestin par compression excentrique au moyen de la sonde; par contre la simple compression extérieure, à l'aide des doigts, appliqués en arrière de l'embout, est à la fois moins dangereuse, plus rapide, et tout aussi effective. Soit l'entérotomie pratiquée sur une anse fixée en dehors de l'abdomen par un ou deux fils transmésentériques, isolés entre des compresses, et dès lors confiée à un aide en même temps que la sonde assujettie à l'aspirateur. Celle-ci a été introduite, coiffée de son embout en verre, de diamètre légèrement supérieur, car son extrémité conique, au besoin encochée d'une fente hélicoïdale mousse [1], en facilite la pénétration à frottement doux à travers les tuniques intestinales. Le chirurgien saisit l'intestin entre le pouce et l'index de chaque main, en deux points voisins de l'incision et distants l'un de l'autre de 30 centimètres environ; il isole ainsi un premier compartiment étanche que va aborder la sonde. Soit sa main gauche par exemple placée de ce côté; à l'arrivée du bec mousse de l'instrument, elle s'entr'ouvre pour l'admettre à frottement et se refermer aussitôt sur la sonde qu'elle étrangle. L'aspiration étant amorcée, l'évacuation du premier segment intestinal commence aussitôt; elle s'achève par la compression déterminée à l'aide du rapprochement des deux mains. Quand elle est complète, la main gauche change de position; rejetant l'anse ridée autour de la sonde, et croisant la main droite, elle vient se reporter à 30 centimètres en amont d'elle. La main droite admet alors de

1. L'embout, ainsi vissé dans l'intestin, peut, avec un diamètre double de celui de la sonde, passer sans déchirure à travers une incision de 3 centimètres seulement. Il devra être construit en verre moulé ou mieux en métal, vu la minceur de la languette terminale.

même à frottement le bec de la sonde dans le second segment intestinal ainsi délimité[1], etc.

Ce mouvement concourt à la fois à l'évacuation de l'intestin par

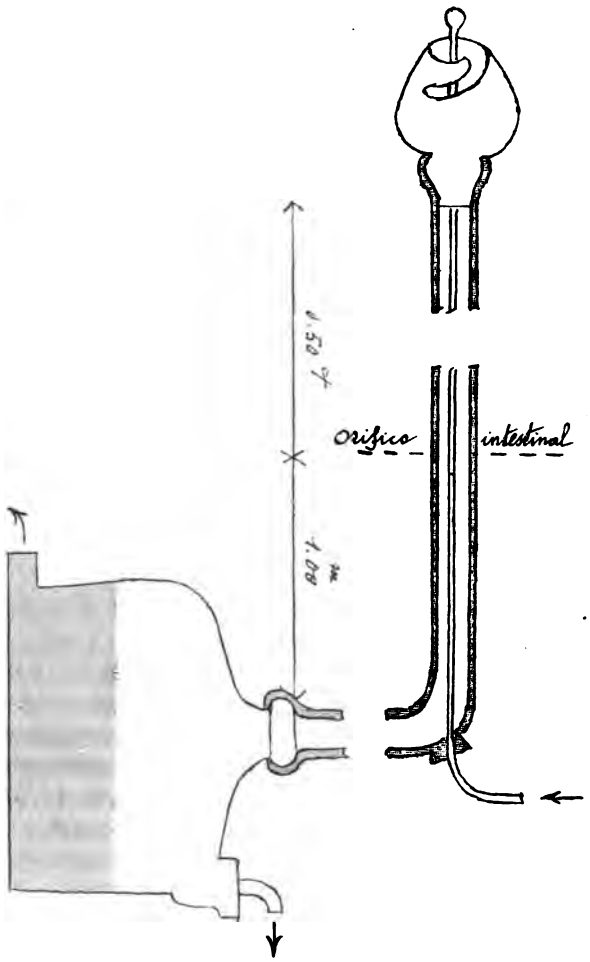

Fig. 2.

segments et au cheminement de la sonde au-devant de laquelle

1. Sur l'intestin flasque du cadavre, il faut parfois confier à un aide la compression au niveau du col de la sonde, pour se réserver ainsi une main pour l'expression du segment intestinal délimité. Mais, en réalité, les anses surdistendues s'évacueront toujours spontanément sur le vivant, dès qu'on en aura déplissé les coudes de proche en proche, pour les mettre par la sonde en communication avec le flacon aspirateur.

il porte successivement les anses intestinales évacuées. Si cette manœuvre courte, *a priori* peu traumatisante, s'est répétée 5 fois de part et d'autre de l'entérotomie, 3 mètres d'intestin grêle ont été ainsi traités. Il nous semble donc *a priori* inutile de pratiquer deux boutonnières à l'intestin pour obtenir une évacuation plus complète, sous réserve du cas où une friabilité excessive du mésentère indiquerait de restreindre en deçà de 1 mètre le cheminement de la sonde. Nous n'avons intentionnellement pas parlé ici du gros intestin, qui, représentant un tube inerte de gros calibre, s'évacue aisément par l'aspiration, avec ou sans compression extérieure, dès que la sonde a franchi la valvule iléo-cæcale.

L'évacuation totale des matières pratiquée pourrait être complétée, pendant le retrait de la sonde, et sans perte de temps appréciable, du *lavage* et de l'*électrisation* de l'intestin. Supposons un tube mince de 2 millimètres d'épaisseur, plongeant à l'intérieur de la sonde, dont il ne rétrécit pas sensiblement la lumière, et susceptible d'ailleurs d'être introduit au moment voulu, l'évacuation intestinale terminée; par ce tube, une douche filiforme de sérum artificiel chaud, un véritable tourbillon peut être projeté dans un segment d'intestin soumis d'autre part à l'aspiration de la sonde, réalisant ainsi une véritable chasse d'eau, provoquant l'exosmose des lymphatiques gorgés et introduisant d'emblée dans l'organisme une dose massive de sérum. Ce tube porte-t-il avec lui un fil métallique, se transforme à volonté en un pôle électrique plongeant dans une solution salée, isolée par le caoutchouc de la sonde qui l'engaine; le pôle opposé préalablement fixé en un point quelconque de l'abdomen, il suffit dès lors de retirer lentement la sonde pour électriser l'intestin en toute longueur. M. Jaboulay considère en tout cas l'électrisation péritonéale des anses et de leurs plexus mésentériques comme un procédé inoffensif à ajouter à la simple entérotomie, dans les cas où le collapsus du malade contre-indiquera les manœuvres intra-intestinales dont nous avons parlé (fig. 2).

B. Expression et laminage des anses. — Dans un autre ordre d'idées, nous avons expérimenté *l'expression* méthodique des anses; ces manœuvres extrinsèques, peut-être plus traumatisantes sur le vivant que le cathétérisme, sont par contre d'exécution plus simple. L'expression d'une grande longueur d'intestin entre les doigts n'étant ni pratique ni inoffensive, nous avons fait construire dans ce but une pince à rouleaux spéciale, substituant au frottement le *laminage* des anses sous une compression douce et réglable; cet instrument présente de plus l'avantage d'être d'une asepsie plus sûre et de permettre l'électrisation.

Cette pince figure un U allongé en acier dont les branches, normalement écartées de 2 centimètres environ, peuvent être amenées au contact au moyen d'une vis à pression. Autour de leurs extrémités, comme axes, tournent sur pointe deux cylindres creux [de 1 et demi à 2 centimètres de diamètre sur 8 centimètres de longueur [soit les dimensions de l'index] figurant les mors de la pince et arrondis en doigt de gant à leur extrémité libre (mésentérique). Le montage de ces pièces est aisé et leur glissement très doux.

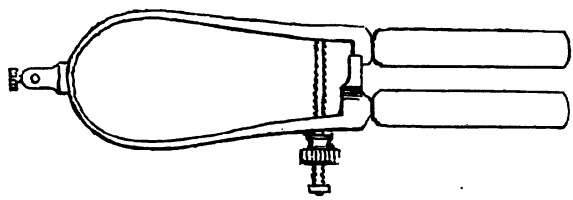

Fig. 3. — Pince à laminage. Demi-grandeur.

L'anse de l'U est arrondie en un manche court; en avant la vis à pression; sur le talon, une borne électrique unique. Une pince à électrisation bipolaire avec deux rouleaux de pôles contraires eût été inutilement compliquée, le second pôle pouvant se placer à volonté sur un point quelconque de la paroi, de l'intestin ou du mésentère. [Voyez figure 3].

L'intestin est saisi à quelque distance de l'angle duodéno-jéjunal, s'il est dilaté jusque-là. On l'introduit entre les mors de la pince qui débordent à la fois le bord libre et le bord mésentérique, et dont on règle à volonté, au moyen de la vis, le degré de compression. L'instrument doit être tenu bien dans l'axe de l'éventail mésentérique, visant son attache pariétale, de telle sorte que l'intestin lui reste constamment perpendiculaire. Les anses sont une à une tirées doucement par le milieu des cylindres du laminoir et reposées aussitôt dans l'abdomen. On doit arriver ainsi, dans la majorité des cas, à vider l'intestin entérotomisé sans reprise, comme nous avons pu le faire dans toutes nos expériences; on surveillera néanmoins attentivement la tension des anses en aval, prêt à s'arrêter en plaçant une pince caoutchoutée au point où l'on serait parvenu, pour se porter tout d'abord plus bas, fragmentant ainsi l'onde stercorale. Tout cela exige une éviscération partielle de moins de dix minutes; après quoi, l'obstacle devenu accessible, on exprime de même à rebours le segment intestinal compris entre lui et la fistule.

L'électrisation de l'intestin se produit d'elle-même au cours de

ces manœuvres. Quant au lavage, nécessitant une seconde expression des anses, il nous paraît ici plus dangereux qu'utile.

Avec ou sans modifications de détail, le principe reste de la possibilité de l'évacuation pratiquement totale de l'intestin sur le cadavre en dix minutes, à l'aide d'instruments et de manœuvres simples, à première vue très applicables en clinique. S'il en était ainsi, quel avantage n'y aurait-il pas à pouvoir dès le début de l'opération transformer en anses flasques ces anses monstrueuses. Dût-on terminer par un anus, la méthode n'aurait pas été inutile, ayant répondu au mieux et au plus vite à l'indication symptomatique la plus urgente de l'occlusion, créée par la stercorémie et l'iléus paralytique, « l'évacuation intestinale ». Elle conduirait de plus sans coup férir à la découverte de l'obstacle, après utilisation certaine à double fin et avec économie possible du temps consacré si souvent en pure perte à des recherches dangereuses à travers les anses ballonnées. Si l'on ne pouvait ni supprimer ni contourner même cet obstacle, dans ces conditions autrement favorables, on en connaîtrait tout au moins le siège, la nature et les dangers; on l'aurait repéré, fixé à la paroi, isolé par des compresses protectrices du reste de l'abdomen. En dehors des cas très sévères, ne pouvant supporter rien de plus qu'un anus pur et simple, en dehors des cas très favorables, peu aigus, à ballonnement modéré, et à obstacle facilement accessible et curable, le rôle de l'évacuation totale préalable de l'estomac et de l'intestin, au début de l'intervention, serait appelé *a priori* à rendre des services dans la thérapeutique si souvent navrante des occlusions aiguës.

Addendum I. — Au cours de ces diverses manœuvres (sondage et surtout expression), ainsi d'ailleurs qu'au cours de l'entérotomie simple, telle qu'on la pratique couramment, il y a lieu de se préoccuper d'une façon plus effective de la contamination du péritoine par les matières contre lesquelles la contention des anses saines, le luxe des tampons et des compresses placées et échangées, nous paraissent d'ordinaire insuffisants. Quoi de plus simple que d'établir sur l'intestin un branchement, une tubulure étanche conduisant les matières hors du lit d'opération? Un embout en aluminium, tel que celui que nous avons fait construire d'après le bouton anastomotique de M. Jaboulay et que nous représentons ci-contre (voyez fig. 4), continué par un tube de caoutchouc réalise cette disposition.

Un aide pratiquant la coprostase sur un court segment d'intestin, on faufile une ligature en bourse, au centre de laquelle l'intestin est incisé sur une longueur de 1 centimètre à 1 centimètre et demi. La languette terminale du bouton y étant introduite; on le visse doucement; sa fente hélicoïdale s'insinue peu à peu dans la boutonnière qu'elle distend, puisqu'elle se charge sur le col de l'instrument. Il ne reste plus qu'à serrer d'un nœud et d'une

boucle la ligature en bourse et à lâcher les écluses. Tout ceci ne demande pas plus de temps qu'il en faut pour la description.

On peut alors se livrer, systématiquement ou partiellement, aux diverses manœuvres décrites plus haut, laminer l'intestin, ou le cathétériser, cette fois « à couvert ». Dans le cas d'une simple entérotomie, on pourra au moins se risquer, en toute tranquillité d'esprit, au traitement de l'obstacle, en laissant l'intestin, électrisé ou non, se vider à son gré par défécations

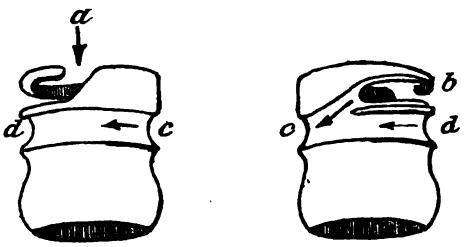

Fig. 4. — Embout d'évacuation.

successives pendant toute la durée de l'intervention, au fur et à mesure que se découdront les anses voisines. A la fin de l'opération, nous revenons à notre fistule; la coprostase est reprise par un aide, la ligature en bourse dénouée, l'embout dévissé. Cette même ligature en bourse va nous servir à nouveau pour terminer l'opération, suivant le cas, par fermeture de la brèche créée, anastomose intestinale ou fistulisation à la peau. Dans le premier cas, la ligature serrée à fond est enfoncée sous un plan de sutures séro-séreuses. Dans le deuxième cas, elle est nouée autour d'une branche d'un bouton anastomotique. Dans le troisième cas enfin, elle étrangle une sonde molle introduite dans l'intestin; un rang de points séro-séreux fixe tout autour l'anse intestinale à la paroi; nous avons ainsi le dispositif des tubes de Paul et Mixter, et, avec cette valvule à la Fontan, sans sutures muco-cutanées, toutes les chances d'obtenir une fistule temporaire.

Add. II. — *A priori*, ces essais d'évacuation systématique de l'intestin ne nous paraissent applicables qu'à quelques cas d'occlusions aiguës *mécaniques*. Sans doute, dans les *péritonites*, cette indication reste majeure; sans doute l'entérostomie y voit augmenter de jour en jour le nombre de ses partisans théoriques [1], et même de ses succès, quand elle est très précoce [2]; mais on doit ici se contenter de la simple fistulisation de l'intestin avec ou sans tubes de Paul et Mixter, les manœuvres que nous avons décrites devenant dangereuses sur une séreuse enflammée.

Nous ne prétendons pas davantage qu'elles puissent jamais servir en cas d'empoisonnement suraigu à poursuivre le poison au delà de l'estomac, ni à découvrir la source d'une entérorragie.

1. Voir, parmi les indications les plus récentes : Heidenhain, *Arch. f. klin. Chir.*, Bd. 67, et *31e Congr. de Chir. all.*, Berlin, 1902; *Soc. de Chir. de Lyon*, 1904; Greenough, *Boston med. a. surg. Journ.*, 1904.
2. Voir les intéressantes statistiques de Greenough.

LA CHIRURGIE DU CŒUR

Par Paul GUIBAL (de Béziers),
Ex-interne des hôpitaux de Paris.

(*Suite* [1].)

SUTURE DE LA PLAIE CARDIAQUE. CARDIORRAPHIE.

On peut poser en règle générale que toute plaie du cœur reconnue doit être suturée. Si l'absence de suture peut ne pas offrir de danger, lorsqu'il s'agit d'une éraillure superficielle, il n'en saurait être de même lorsque la plaie entame profondément le muscle cardiaque. On sait que, dans ces cas, sous l'effort de la pression intracardiaque, la plaie peut devenir pénétrante secondairement; la gravité de cette complication plaide en faveur de la suture, qui n'est par elle-même ni très difficile, ni dangereuse.

On peut pourtant relever dans la littérature médicale quelques cas heureux dans lesquels la plaie, non pénétrante le plus souvent, ne fut pas suturée, mais seulement tamponnée. En 1895, Rosenthal, avons-nous déjà dit, fit sur un chien une plaie pénétrante du cœur, qu'il tamponna avec de la gaze iodoformée; l'animal survécut. Deux ans auparavant, Marks [2] avait pu constater, à la faveur d'une large brèche thoracique, une plaie du cœur pouvant admettre l'extrémité du doigt sur une longueur d'un pouce. Il se contenta de tamponner le péricarde et obtint la guérison. Ferraresi [3] se trouva de même en présence d'une plaie peu profonde du myocarde, qui avait donné un épanchement de sang abondant; il craignit que la suture du cœur ne provoquât une syncope mortelle (on était en 1896); et il exerça une compression sur la plaie du cœur avec de la gaze bouillie. L'hémorragie s'étant arrêtée, il pratiqua un tamponnement du péricarde et guérit son malade. Williams [4], après avoir écarté un large volet thoracique, aperçut à travers l'ouverture du péricarde une plaie du ventricule droit, placée à un demi-

1. Voir le numéro de juin 1905.
2. Marks, *Medical Fortnight*, St-Louis, 1893.
3. Ferraresi, *Gaz. med. di Roma*, janv. 1896.
4. Williams, *Medical Record*, New-York, 1897.

pouce de l'artère coronaire droite, entre deux de ses branches; la plaie, large de quelques centimètres, mais peu profonde, ne saignait pas. L'opérateur ne fit aucune suture, mais lava le péricarde avec une solution saline, referma en partie le sac fibreux et le draina. La guérison ne fut interrompue que par une thoracotomie pour épanchement pleural. Il est vraisemblable que ces trois cas ont trait à des plaies non pénétrantes et constituent des faits exceptionnellement heureux qu'on aurait tort d'escompter en général. Cependant la jeune blessée de Podrez avait une plaie pénétrante du ventricule droit, comme il put s'en rendre compte par l'exploration au style du trajet de la balle; elle guérit cependant, malgré l'absence de toute suture.

Ces faits n'ont rien qui doive surprendre, puisqu'on sait que les plaies du cœur, abandonnées à elles-mêmes, sont susceptibles de se cicatriser spontanément. Nous avons suffisamment insisté sur ce point.

Mais cette issue favorable doit être considérée comme exceptionnelle, et on ne doit pas l'attendre; sinon on s'exposerait à des mécomptes. Nicolaï [1] ferma le péricarde, après avoir constaté une plaie du cœur, et son malade mourut. Nous avons vu plus haut que le tamponnement ne put pas arrêter l'hémorragie de la plaie du cœur, plaie méconnue d'ailleurs, chez le malade de Finkelstein; il en fut de même pour le malade de Stern, dont l'état était si précaire que l'auteur se contenta de glisser une bande de gaze derrière le cœur et de remettre en place le volet thoracique.

La conclusion s'impose donc que le tamponnement est un moyen d'hémostase insuffisant, que les guérisons qui lui reviennent doivent être tenues pour rares, et qu'il doit disparaître pour faire place à la suture de la plaie cardiaque.

Cette suture comprend en général les trois temps suivants : *hémostase temporaire de la plaie*; *immobilisation relative du cœur*; *passage et ligature des fils*.

L'*hémostase* peut-être réalisée, soit par le rapprochement des lèvres de la plaie à l'aide de pinces, soit par l'introduction d'un doigt dans son trajet, soit par l'extraction au dehors du cœur saisi à pleine main.

On a proposé différents modèles de pinces qui sont à deux ou quatre dents, à pointes fines, analogues aux pinces intestinales. L'hémostase a été obtenue soit par le resserrement des deux mors d'une seule pince, soit par le croisement de deux ou quatre pinces

1. Nicolaï, *in* Fassi, *Acad. R. di Roma*, 1896-97 (1re obs.).

saisissant chacune une lèvre de la plaie (Pomara). Mais, si ce moyen peut convenir aux oreillettes ou au ventricule droit, on n'en saurait dire autant du ventricule gauche; à cause de l'épaisseur de ses parois, de la rapidité et de la violence de ses mouvements, on doit craindre que les pinces déchirent le muscle et agrandissent la plaie. Leur emploi n'est guère à conseiller.

Lorsque la plaie est pénétrante, le doigt introduit arrête bien l'hémorragie; si la plaie est petite, l'auriculaire peut remplir l'office, comme dans les cas de Carnabel et de Ninni. Si le doigt ne peut entrer facilement, ou encore lorsque la plaie est non pénétrante, la pression du doigt éloigne le cœur; ce qui gêne les manœuvres ultérieures. Ramoni, trouvant deux plaies, en obtura une avec un doigt de la main gauche et fit boucher l'autre, de la même façon, par son aide. Ninni tint ainsi la plaie fermée et empêcha l'écoulement du sang, pendant que la main libre agrandissait la brèche thoracique jugée insuffisante.

L'introduction du doigt dans la plaie, outre qu'elle assure l'hémostase, permet d'attirer le cœur au dehors et de l'immobiliser pendant le placement du premier fil de suture (Milesi, Parrozani).

Lorsque ces deux procédés, pincement, occlusion avec le doigt, sont impraticables, reste la ressource de saisir le cœur à pleine main, de l'empaumer, la paume embrassant sa face postérieure, et de l'attirer dans la brèche thoracique. Cette manœuvre, exécutée par Janari, Riche, Savariaud, Guinard, etc., assure à la fois l'hémostase et l'immobilisation du cœur.

Cette *immobilité relative du cœur* est indispensable pour la mise en place des fils. En effet, le principal obstacle à la suture provient des mouvements du cœur, qui sont extraordinaires, dit Rehn. Le cœur, écrit Fontan, « présente des ressauts désordonnés que les secousses du diaphragme et le recul du poumon viennent ajouter aux mouvements physiologiques de l'organe central de la circulation ». Les artifices, que les chirurgiens ont imaginé pour assurer l'hémostase provisoire, comme l'immobilisation, ont varié suivant les circonstances. Janari empaume la face postérieure du cœur et rapproche les lèvres de la plaie avec la pulpe du 1er et du 3e doigt; il passe un premier fil, lâche le cœur, et noue avec les deux mains. Plusieurs saisissent la pointe du cœur entre le pouce et l'index[1].

1. C'est la manière que recommande M. Guinard. « Inutile d'essayer de tenir le cœur par le ventricule droit qui est mollasse, gluant, glissant, fuyant, sans reliefs notables, comme un poisson sans écailles. Mais il n'en est pas de même du ventricule gauche. Au-dessus de la pointe, placez le pouce gauche en avant et pincez le ventricule à ce niveau sous le médius placé en arrière à la hauteur correspondante. Vous avez là une prise solide, car les doigts sont calés par trois

Watten dut glisser deux doigts derrière le bord droit du cœur (il opérait à droite du sternum) et l'appuyer contre le sternum; il put ainsi passer le premier fil. Fontan saisit la pointe du cœur avec une pince de Kocher; mais il en résulta des mouvements tumultueux violents. Horodynski, Fontan saisirent à l'aide d'une pince la commissure inférieure de la plaie et purent ainsi passer les points; Lastarca, Giordano, Niétert, Tully, Vaughan arrivèrent au même résultat en fixant avec les pinces les lèvres de la plaie; Noll, en saisissant avec une pince de Péan le péricarde viscéral au-dessous de l'artère coronaire; Ninni, tenant son doigt en crochet dans la plaie, attira le cœur au dehors et sur son doigt passa le premier fil; Maselli, Parlavecchio, Ninni, furent contraints de jeter le premier fil à l'aveugle, sur l'index gauche repérant la plaie, parce qu'ils étaient gênés par l'étroitesse de la plaie thoracique ou aveuglés par le sang.

Ce premier fil, une fois noué, leur servit à immobiliser et à attirer le cœur. La suite de la suture est en général plus facile.

Est-il un temps de la révolution cardiaque, auquel on doive donner la préférence pour piquer le myocarde? Jugeant d'après ses expériences sur les animaux, Rehn conseille de piquer en diastole; le muscle, n'étant pas en contraction, se laisserait traverser plus facilement. Pour Bode, il faudrait piquer le ventricule droit en diastole et le ventricule gauche en systole. La pratique chirurgicale, assez étendue aujourd'hui et se basant sur un nombre considérable de faits, montre que ces distinctions sont oiseuses, et qu'il faut piquer le cœur quand on peut.

Sur la nature et la forme de l'aiguille employée par les auteurs, nous manquons en général de renseignements. Carnabel s'est servi de l'aiguille de Reverdin; Fontan, Isnardi de l'aiguille de Hagedorn. Toute aiguille est bonne, à la condition qu'elle ne déchire pas, car la déchirure des bords de la plaie est un danger, en ce qu'elle allonge et complique l'opération, et qu'elle prolonge l'hémorragie. Cette déchirure est surtout à craindre lorsque les mouvements du cœur sont tumultueux, que la main travaille mal à l'aise, et que les parois du cœur sont friables (cas de Ramoni). Nous nous sommes servi, dans nos expériences sur le chien, d'aiguilles courbes, rondes, analogues aux aiguilles à intestin, mais un peu plus grosses et pouvant admettre un catgut n° 2; jamais elles n'ont déchiré; l'hémorragie qu'elles déterminaient était minime et leur

reliefs franchement saillants et durs : en-dessus, c'est la cloison interventriculaire; en dehors, c'est le bord gauche épais du ventricule; enfin, en bas, c'est le tourbillon massif de la pointe. » (Guinard, Soc. de Chir., *Loc. cit.*).

courbure très forte, en demi-cercle, nous a semblé beaucoup faciliter la suture; une pince à forcipressure ordinaire formait un porte-aiguille parfait.

Comme fil à suture, il est indifférent d'employer la soie ou le catgut. On a accusé la soie de donner lieu à des adhérences cardio-péricardiques; mais ce reproche ne semble pas basé sur des faits, si l'on s'en tient à la relation des autopsies pratiquées plusieurs jours après l'opération. On trouve bien citées des adhérences; mais elles dépassent largement la région de la cicatrice, occupent parfois même tout le pourtour du cœur, et paraissent être de nature infectieuse [1].

On pouvait craindre, d'autre part, que la résorption rapide du catgut laissât une cicatrice affaiblie ou exposée à la rupture secondaire. Les observations, en nombre suffisant, montrent que cette crainte n'est pas fondée, car la cicatrisation des plaies du cœur se fait avec la plus grande rapidité; et aucun chirurgien n'a à regretter, à l'heure actuelle, de s'être servi de catgut.

La majorité des auteurs ont fait la suture par points séparés. Ce paraît être le procédé de choix. Un à cinq points suffisent, suivant les dimensions de la plaie. Il n'y a qu'à affronter les lèvres de la plaie, sans trop serrer les fils, car le muscle cardiaque se déchire et se coupe sur le fil très facilement. Un très petit nombre d'opérateurs, parmi lesquels Fontan, Launay, ont exécuté un surjet. manière peut-être plus rapide. Mignon et Sieur ont fait leur suture du ventricule droit, moitié par points séparés, moitié en bourse. Enfin, pour les oreillettes, Villar [2] conseille la ligature de la plaie, qui serait plus rapide et d'exécution plus facile que la suture, à cause de la faible épaisseur des parois auriculaires.

Elsberg a cru pouvoir établir, par l'examen histologique de plaies expérimentales produites sur le cœur du chien, que la constitution de la cicatrice dépend du mode de suture. C'est ainsi que le surjet mortifierait les fibres musculaires interposées aux anses et que la cicatrisation se ferait par du tissu fibreux peu résistant et exposé à la dilatation consécutive et à l'anévrysme. Avec des points séparés, au contraire, la cicatrice serait fibreuse au niveau des

1. Le cœur de l'opéré de Launay (voir plus loin l'observation) présentait une symphyse péricardique presque totale, quoique la suture eût été faite au catgut.

Le chien opéré par M. Léo de la même manière et sacrifié deux mois après présentait une bride, reliant la cicatrice linéaire du cœur au péricarde pariétal, le péricarde étant sain partout ailleurs. Cette bride avait 6 millimètres de largeur, 1 d'épaisseur, 10 de hauteur près du cœur et 15 environ près du péricarde. Elle ne paraissait pas gêner l'animal.

Voyez Léo, *Traitement chirurgical des plaies du cœur*, Th. de Paris, 1904.

2. *Loco citato.*

points seulement et musculaire dans l'intervalle qui les sépare. L'auteur en conclut qu'il faut donner la préférence aux points séparés, en les faisant le plus espacés possible.

M. Guinard[1] proclame la nécessité de faire des points perforants, pour assurer à la fois la rapidité et l'herméticité de la suture. Presque tous les chirurgiens ont été d'un avis contraire et ont cherché à respecter l'endocarde. Ils craignaient que le trajet de l'aiguille ne donnât lieu à une hémorragie sérieuse, comme chez le second malade de Fontan qui observa une hémorragie systolique par les trous de l'aiguille. On peut redouter aussi que le fil ne détermine des coagulations sanguines, point de départ possible d'embolies. Quoique les observations manquent pour établir et réfuter le bien-fondé de cette crainte, il semble cependant plus prudent de s'abstenir des points perforants.

On observe, d'ailleurs, des caillots sur la cicatrice endocardiaque, en l'absence de tout fil, comme l'ont constaté Brachini, Manici-Janari et Fontan. Ce dernier avait traversé l'endocarde, et, quoique le catgut se fût cassé et n'eût pas été laissé en place, il trouva un caillot au niveau de la cicatrice. Fontan se demande si la plaie endocardique n'a pas été le point de départ de ce caillot dont l'extrémité libre était friable, et s'il ne faut pas mettre sur son compte tous les accidents qui survinrent dans la suite (endartérite ou phlébite de la cuisse droite, foyer d'infarctus pulmonaire, foyer purulent cérébral) et qui se terminèrent au bout de trois mois par la mort (voir l'observation).

Au niveau des ventricules la paroi est généralement assez épaisse pour permettre de respecter l'endocarde; mais Fontan fait observer que cette épaisseur offre les plus grandes variations : « d'un sujet à l'autre cette épaisseur mesurée dans la même région varie encore, et, en pratiquant un certain nombre d'autopsies, j'ai constaté que chez les hommes, dans la force de l'âge, l'épaisseur au niveau du point blessé (15 millimètres au dessus de la pointe, sur le ventricule gauche) variait entre 3 et 8 millimètres ».

Sur les oreillettes la difficulté est très grande; aussi Giordano fut-il obligé de prendre, en même temps que les bords de la plaie de l'oreillette, le péricarde pariétal, cherchant une adhérence capable de donner une solidité plus grande à la cicatrice. Son malade mourut d'infection. Ninni put suturer sans peine une plaie de l'oreillette; l'autopsie, pratiquée 5 jours après la mort, lui montra que la plaie restait fermée, même après ablation des fils de suture.

1. Guinard, *Soc. de Chir.*, séance du 29 juin 1904

Schwering, plus heureux, a suturé une plaie de l'oreillette droite et a obtenu la guérison de l'opéré; de même Kappeler a suturé et guéri une plaie de l'oreillette gauche. La suture des oreillettes est donc possible; quant à la ligature, proposée par Villar, elle n'a pas été essayée chez l'homme.

Processus histologique de la cicatrisation des plaies du cœur.

L'étude des phénomènes histologiques qui suivent la suture des plaies du cœur a été poursuivie avec soin par Elsberg[1], à qui nous l'empruntons.

L'auteur fait remarquer que les fibres cardiaques ne possèdent pas de sarcolemme et s'anastomosent de telle sorte que le cœur peut être considéré comme une seule fibre musculaire richement ramifiée. D'où proviennent les fibres musculaires qui comblent en partie l'aire cicatricielle? Pour les uns elles naîtraient des fibres du tissu conjonctif interfibrillaire (Valdeyer, Weber, Hoffmann, Robert, Zenker); pour d'autres les fibres nouvelles émaneraient des anciennes. D'une façon générale les fibres musculaires sont peu abondantes dans la cicatrice qui se comble surtout de tissu fibreux.

L'examen du cœur des animaux montre :

Après 24 heures, la plaie est infiltrée de globules blancs et rouges; les lèvres de la plaie sont séparées par de la fibrine. Les capillaires voisins sont dilatés et remplis de sang. Les leucocytes sont surtout nombreux entre les faisceaux musculaires qui avoisinent la plaie. La pigmentation des fibres musculaires, décrite par Renaut, Virchow, Rindfleisch, est inconstante.

Après 48 heures, l'infiltration leucocytaire est énorme; les fibres comprimées par les sutures présentent des signes de dégénérescence (infiltration granuleuse, défaut de coloration du noyau).

4e jour; la plaie est infiltrée de petites cellules rondes; les fibres musculaires ont en partie disparu ou sont réduites à leur périmysium ratatiné. Tout autour l'accroissement du tissu conjonctif est manifeste; on voit de nombreuses cellules fusiformes, qui sont certainement de jeunes fibres conjonctives.

7e jour; la plaie est remplie de ces cellules fusiformes; le tissu conjonctif est surtout abondant sous l'épicarde et sous l'endocarde qui lui ont donné naissance.

10e jour; ce tissu continue à se transformer en tissu fibreux,

1. Elsberg, Ueber Herzwunden und Herznaht, nebst histologischen Untersuchungen über die Heilung von Herzwunden, *Beitr. z. klin. Chir.*, 1899, XXV, 426.

quoiqu'il reste encore des éléments jeunes. Le péricarde viscéral est épaissi au voisinage de la plaie et montre des cellules géantes avec 3-4-10 noyaux, quelques-unes renfermant des fragments de fibres musculaires dégénérées. Ces grosses cellules existent partout autour de la plaie.

Après 4 semaines, la plaie est comblée de tissu conjonctif adulte, qui dans toutes les directions s'insinue entre les fibres musculaires normales.

L'auteur a remarqué que, dans les plaies fermées par un surjet, la ligne était exclusivement comblée par du tissu conjonctif. Dans les sutures à points séparés, au contraire, le tissu conjonctif n'existait qu'autour des sutures, et des fibres musculaires normales remplissaient l'espace laissé entre elles. Comme une cicatrice à fibres musculaires est indubitablement plus solide et moins exposée à la dilatation anévrysmatique qu'une cicatrice fibreuse, Elsberg conseille d'abandonner la suture en surjet pour la suture à points séparés, de faire les points aussi peu nombreux que possible, de traverser seulement le péricarde et la partie superficielle du muscle [1].

Drainage du péricarde et de la plèvre.

Parmi les 66 observations qu'on lira plus loin, la suture complète du péricarde et de la plèvre, sans drainage, a été faite dix fois. La plèvre étant intacte, le péricarde avait été seul incisé chez les malades de Giordano et de Rénon; le premier guérit, le second succomba à des lésions de tuberculose associée fort probablement.

Dans les huit autres cas les deux séreuses auraient été ouvertes, un seul malade mourut : celui de Parrozani, du fait de l'anémie. Les sept autres guérirent, dont quatre sans aucun incident (Fontan [1re Obs.], Parlaveccio, Parroani [1re Obs.], Riche). Chez les opérés

1. M. Cornil a fait l'examen de la cicatrice du cœur d'une chienne opérée par M. Léo (Voir Léo, *loco cit.*, p. 142) et sacrifiée après 2 mois. La suture avait été faite par trois points séparés au catgut n° 2. La cicatrice présente la forme d'un tronc de cône, à base sous-péricardique (5 millim.), et à sommet sous-endocardique tronqué (1 millim. 1/2). Elle est formée de tissu fibreux, et on ne rencontre quelques fibres musculaires que sous l'endocarde; à la limite du tissu cicatriciel, entre lui et le tissu musculaire, se présentent quelques îlots arrondis de calcification. « Le tissu conjonctif de la cicatrice s'insinue entre les faisceaux musculaires voisins, qui sont séparés les uns des autres par des faisceaux fibreux plus ou moins épais suivant toute la longueur de la cicatrice... Les faisceaux musculaires à la périphérie de la cicatrice sont à peine atrophiés, vus aussi bien en coupe longitudinale qu'en coupe transversale... L'endocarde au niveau de la cicatrice paraît normal. Il s'agit en somme d'une cicatrice essentiellement solide et résistante, qui n'aurait jamais cédé sous l'effort de l'impulsion cardiaque, si puissante qu'on la suppose. »

de Wolff (3e Obs.), de Fontan (2e Obs.), de Vogel, la guérison fut retardée par des accidents infectieux.

Ces beaux résultats plaident évidemment en faveur de la suture sans drainage, qui, en chirurgie cardiaque comme en toute chirurgie, doit être préférée. Mais elle n'est possible que s'il n'existe aucun doute sur l'état aseptique des séreuses à la fin de l'opération. Il faut pour cela que la plaie accidentelle n'ait pas souillé les séreuses et que l'opération ait pu être conduite dans des conditions d'asepsie régulière.

Comme ces conditions ne peuvent pas toujours être remplies, soit à cause de la hâte avec laquelle l'opération est commencée dans la crainte de voir le malade succomber, soit à cause des dispositions défectueuses tenant au milieu, à l'aide, etc., il s'ensuit que le drainage sera souvent obligatoire. Et, en fait, les chirurgiens y ont eu recours dans le plus grand nombre de cas.

Les façons de réaliser le drainage ont beaucoup varié. Quelques-uns drainent seulement la plèvre et ferment le péricarde ; d'autres, au contraire, suturent la plèvre et drainent le péricarde. Le drainage des deux cavités est fait par un trajet unique, dans certains cas où la cardiorraphie a été exécutée par voie transpleurale. Ce procédé est le plus détestable, car le passage du drain péricardique à travers la plèvre et la communication large des deux séreuses font que l'infection se transmet aisément de l'une à l'autre. Or, un blessé peut résister à une pleurésie ou à une péricardite; mais il succombe à peu près fatalement à la pleuro-péricardite purulente, comme le prouve la lecture détaillée des observations qu'on trouvera plus loin.

Un bon moyen, s'il était possible, serait de suturer le bord postérieur de l'incision pleuro-péricardique au feuillet externe de l'incision pleurale, de manière à isoler la grande cavité-pleurale, comme après la néphrectomie transpéritonéale on suture les feuillets antérieur et postérieur du péritoine pariétal. En vertu du même principe, Savariaud avait doublé les feuillets pleuraux avec le bord antérieur du poumon pris dans des anses de catgut; le malade mourut et, à l'autopsie, on trouva le bord du poumon sphacélé dans les points où les anses de fil l'étranglaient.

Ces inconvénients disparaissent en partie par le drainage séparé de la plèvre et du poumon, en distançant le plus possible les orifices de déchargement. Par des soins minutieux et attentifs, apportés dans la surveillance du pansement, l'infection, lorsqu'elle survient, peut rester limitée à une des deux séreuses; et c'est là le principal avantage de la méthode. Mais, pour que le drainage

puisse être ainsi disposé, il faut que l'ouverture du péricarde ait été extra-pleural; c'est encore un avantage à ajouter à cette méthode opératoire qui a été étudiée plus haut [1].

Il est inutile de dire ici les utilités du drainage : écoulement du sang échappé à l'épongement, de la sérosité, du pus, qui le rendent obligatoire dans certaines conditions. Il ne faut cependant le considérer que comme une pratique de nécessité, car ses inconvénients sont nombreux. A chaque inspiration l'air entraîne dans la plèvre et le péricarde les germes qu'il contient; le pneumothorax persiste et avec lui la large cavité pleurale, qui s'infecte si facilement par la plaie extérieure ou par la plaie du poumon. Enfin, d'un orifice de drainage infecté le pus peut passer à l'autre et le contaminer, surtout si le suintement est abondant [2]. Il faut bien savoir cependant qu'il y a deux agents de communication de l'infection contre lesquels le chirurgien est désarmé : les fils qui ferment la plaie pleuro-péricardique, et les rapports de voisinage étroit entre les deux séreuses.

Concluons : le drainage ne sera pas institué si l'opération se poursuit dans de bonnes conditions d'asepsie. Le péricarde et la plèvre étant fermés avec soin, on pourra, comme l'a préconisé H. Delagénière en chirurgie pulmonaire, aspirer ensuite l'air du pneumothorax. Si le drainage s'impose, il sera fait séparément pour le péricarde et la plèvre; les orifices de sortie des drains seront écartés l'un de l'autre autant qu'il sera possible.

Anesthésie.

En compulsant les 66 observations de cardiorraphie menée à bien qu'on trouvera plus loin, on voit que l'anesthésie a été pratiquée régulièrement 31 fois : à l'aide du chloroforme 20 fois, de l'éther 7 fois; 4 fois la nature de l'anesthésique n'est pas indiquée. 16 fois les chirurgiens ont opéré sans anesthésie, de propos délibéré; les malades se trouvaient alors dans un état syncopal, ou dans une faiblesse telle que la taille du lambeau ne déterminait

1. M. Guinard a pratiqué une pleurotomie postérieure sur son opéré, pour éviter la rétention de sang dans la plèvre, dès la fin de l'opération. Cet auteur pense que ce drainage est utile, mais qu'il doit être fait le lendemain ou quarante-huit heures après l'opération, pour éviter toute hémorragie nouvelle (*Société de Chirurgie*, Paris, 29 juin 1904). — Vogel a exécuté ce drainage immédiat par résection de la 8e côte sur la ligne scapulaire postérieure.

2. Un malade, opéré par M. Lemaître, dans le service de M. Rochard, « est mort le septième jour et après un emphysème sous-cutané généralisé, dû à la présence du drain. M. Lemaître pense que son malade aurait guéri sans cet accident. » C'est donc un nouveau méfait à mettre sur le compte du drainage (Rochard, in *Société de Chirurgie*, même séance).

aucune douleur. L'opération put être menée ainsi jusqu'au bout; et les malades de Brachini, de Niétert, par exemple, ne reprirent connaissance qu'après mise en place du lambeau. Le blessé de Mignon et Sieur était dans un état syncopal qui permit au chirurgien de relever le lambeau sans provoquer de réaction; mais, une fois le péricarde ouvert et le cœur décomprimé, le blessé se réveilla et s'agita si bien qu'il fallut l'endormir pour pouvoir continuer. L'opéré de Mancini-Janari ne reçut un peu de chloroforme qu'au début, pendant la taille du lambeau; la suite de l'opération fut poursuivie sans qu'il fût nécessaire de donner de nouvelles doses d'anesthésique.

Dans 19 cas, il n'est pas dit si l'anesthésie fut ou non pratiquée, mais la lecture des observations donne l'impression que souvent on a dû y avoir recours.

C'est que, exception faite pour les malades plongés dans le coma ou si abattus qu'ils peuvent passer pour morts (Giordano), l'anesthésie favorise considérablement l'intervention. On peut, d'ailleurs, chez les animaux, comparer la facilité de l'opération, suivant que l'animal est ou n'est pas anesthésié. Dans ce dernier cas, d'après Villar[1], les muscles abdominaux et le diaphragme présentent des mouvements saccadés, violents; la traumatopnée est intense, éclaboussant le voisinage du sang épanché dans la plèvre, les battements du cœur sont tumultueux. Nombre de malades non endormis présentent des phénomènes semblables.

Si donc, chez un malade sans connaissance, on peut retarder l'anesthésie jusqu'au réveil qui suit souvent la décompression du cœur, il y a avantage, au contraire, à administrer régulièrement le chloroforme ou l'éther, lorsque la connaissance est conservée. Les avantages que confère l'anesthésie dépassent de beaucoup les inconvénients qu'elle peut présenter et qui sont minimes, car la plupart des chirurgiens s'accordent à reconnaître que ces blessés supportent l'anesthésie aussi bien que pour une opération quelconque sur les membres. C'est l'opinion professée par M. Fontan dont l'expérience est grande en matière de chirurgie cardiaque : « Sans lui toutes les manœuvres sont plus dures, plus compliquées. Je crois vraiment que je ne me chargerais pas de pareilles interventions si l'on m'interdisait l'usage du chloroforme. »

1. *Congrès français de Chirurgie*, 1902.

Soins post-opératoires.

Ils n'offrent ici rien de spécial et sont les mêmes qu'après toute hémorragie grave. Colombino fit la ligature des quatres membres, avant d'entreprendre l'opération. Giordano, sur son 3e opéré, pratiqua une injection intraveineuse de 1 000 cc. de sérum, aussitôt après la cardiorraphie; puis il continua son opération par la suture du péricarde et de la plèvre. On pourrait, dans le même esprit, faire exécuter l'injection intraveineuse ou sous-cutanée, par un aide, dès la cardiorraphie achevée. Il serait, au contraire, imprudent de faire l'injection avant la suture, car l'augmentation de la tension sanguine peut détacher un caillot favorable, faire renaître ou accroître l'hémorragie interne, exagérer la compression du cœur. Il faut commencer par mettre à nu le cœur et le suturer : d'abord le bistouri et l'aiguille; puis la seringue et le sérum.

Dans son lit le blessé sera couché la tête basse, réchauffé avec soin; on le soutiendra par des injections de caféine, d'huile camphrée, etc.

Du choix d'un procédé.

Le chirurgien peut trouver, dans l'ensemble des procédés opératoires qu'on a vus plus haut, des indications suffisantes pour fixer sa conduite dans n'importe quel cas de chirurgie cardiaque. Il est évident, par ailleurs, qu'on ne saurait prôner un procédé comme unique et exclusif, prétendant convenir à tous les cas de plaie du cœur, car celles-ci se présentent dans des conditions trop dissemblables.

Cependant la plaie thoracique siège en général à gauche du sternum, dans la ligne précordiale; les deux ventricules et la pointe sont les portions du cœur le plus souvent atteintes par le traumatisme. Un procédé peut s'appliquer à tous ces cas : c'est celui qu'ont décrit MM. Terrier et Reymond et que nous résumerons d'après ces auteurs.

Soins préopératoires. Soins d'asepsie.

Il paraît superflu d'insister sur la nécessité d'une bonne asepsie, car c'est là une règle de chirurgie générale. Cependant, si on examine les observations de cardiorraphie, on voit que presque tous les malades sont morts de complications infectieuses, et qu'un petit nombre seulement ont succombé à l'hémorragie. Sans doute certaines de ces infections furent dues à la plaie accidentelle, au corps vulnérant qui avait souillé la plaie en même temps qu'il la

créait; mais c'est là l'exception; presque toutes les contaminations viennent de l'acte opératoire.

La psychologie du chirurgien est facile à saisir; il voit un blessé qui va mourir et il n'a qu'un souci : fermer au plus vite la plaie par laquelle la vie s'écoule avec le sang; de l'asepsie il n'a cure ou il en oublie un instant les rigides principes. Brachini n'exécute qu'une « désinfection rapide »; la plaie est suturée, le malade paraît réchapper; mais il meurt cent quarante-deux heures après l'opération, avec une péricardite et une pleurésie purulentes. Giordano ne désinfecte pas le champ opératoire; il n'a pas le temps; son opéré a aussi une pleurésie putride, avec fièvre élevée, diarrhée septique; et il succombe le 19e jour. Il n'y a qu'à parcourir les observations qui suivent pour se convaincre de l'illogisme d'une pareille conduite. Cette précipitation apportée par le chirurgien à ouvrir le thorax quand même, malgré une asepsie insuffisante, donne un semblant de satisfaction, sauve le malade pour quelques jours seulement. Car, avec des séreuses aussi favorables à l'infection que la plèvre et le péricarde, lorsque l'infection est de plus favorisée par le dépôt d'un peu de sang et par la faiblesse du sujet, une asepsie imparfaite est une asepsie nulle.

Sans doute le danger est pressant; mais quel temps faut-il pour que les règles de l'apsepsie soient observées? A l'hôpital, où le service « qui reçoit » a en permanence une instrumentation prête, on peut dire qu'une demi-heure suffit largement, en se pressant un peu, pour assurer le lavage des mains, du champ opératoire, l'anesthésie, etc. A la ville, à la campagne, si le chirurgien est surpris en défaut, une heure peut être suffisante, deux heures au plus, pour faire bouillir et refroidir l'eau de lavage, bouillir les compresses, les instruments, disposer une table, choisir un appartement convenable, organiser l'éclairage, etc.; si le blessé ne peut pas attendre ce laps de temps minimum, autant dire que son état est au-dessus des ressources de la chirurgie.

Il ne faut, ni s'attarder et laisser le blessé saigner à blanc, ni se précipiter et l'opérer en le vouant à l'infection et à la mort, mais prendre seulement le temps juste nécessaire pour intervenir aseptiquement.

1° *Tracé du lambeau.* — Le lambeau est quadrangulaire à charnière externe. Son bord inférieur suit le sixième espace; le bord vertical monte un peu en dedans du bord gauche du sternum qui devient visible après rétraction des téguments; le bord supérieur, variable avec le siège de la plaie cutanée, avec le siège présumé de la blessure cardiaque, est sur la quatrième côte, sur la troisième,

sur le deuxième espace intercostal. Ces incisions vont à fond jusqu'aux os et aux muscles intercostaux qu'elles respectent.

2° *Rabattement du volet.* — Le pont cartilagineux qui unit les sixième et septième cartilages est dénudé, sectionné et enlevé. Le vide ainsi créé va servir à insinuer la rugine progressivement à la face profonde des cartilages, à les détacher peu à peu du périchondre; en même temps chaque cartilage est coupé au ras du sternum; le volet est libéré de dedans en dehors, une main soulevant le bord interne du volet; l'autre s'insinuant, coiffée d'une compresse, entre sa face profonde et les parties molles. Le décollement, dépasse le point où les côtes vont être fracturées; celles-ci sont brisées à la cisaille ou par flexion, chacune étant fracturée séparément. La compresse insinuée sous elles empêche que des pointes n'aillent trouer la plèvre. La mammaire peut être liée à chaque bout.

3° *Refoulement de la plèvre.* — La plaie traumatique de la plèvre est agrandie, la cavité et le poumon explorés, celui-ci réparé rapidement, s'il est blessé. Puis cette plaie est fermée et on commence le décollement du cul-de-sac. On l'attaque à sa partie inféro-interne, là où il se porte obliquement en dehors; le doigt en crochet l'entraîne en dehors et en haut; ce décollement est continué progressivement de bas en haut; à sa face profonde le cul-de-sac adhère peu au péricarde; à sa face superficielle, il adhère au contraire fortement au triangulaire que l'on détache du sternum et qu'on récline avec la plèvre. Une deuxième compresse, enfoncée dans le cul-de-sac pleuro-péricardique, cache la plèvre.

4° *Ouverture du péricarde.* — La plaie du péricarde est agrandie et l'incision menée verticalement ou en T, s'il faut explorer les oreillettes, ou en ⊥, s'il faut examiner la face postérieure du cœur. Ses bords sont saisis avec des pinces.

5° *Cardiorraphie.* — Le meilleur moyen pour immobiliser le cœur est, avons-nous déjà vu, de le fixer entre le pouce et l'index de la main gauche, ou de l'empaumer à plaine main, pendant qu'un aide tire sur les pinces du péricarde. On se sert soit d'une aiguille de Reverdin, soit d'une aiguille de Hagedorn; on emploie indifféremment soie ou catgut, surjet ou points séparés. Pour explorer la face postérieure du cœur, on peut le renverser en haut comme Launay, ou mieux, comme Bouglé, le faire tourner de gauche à droite, sur son pédicule.

Si, par ce moyen, on ne peut atteindre l'oreillette droite ou la base du cœur, on prolonge jusqu'au bord droit du sternum les incisions horizontales; on dénude la face profonde de cet os, on le

sectionne par deux coups de cisaille et on le renverse en dehors sur les cartilages qui se fléchissent simplement ou se luxent.

6° *Fermeture du péricarde de la plèvre. Remise en place du volet.* — Le péricarde est fermé par un surjet, de même la plèvre après suture du poumon, si elle est nécessaire. Le drainage est assuré, si on le juge utile, en séparant les deux drains, qui passent, l'un par l'angle interne, le second par l'angle externe du lambeau. Le volet est remis en place.

Corps étrangers. Traitement.

Nous avons vu plus haut que l'enfoncement des aiguilles dans le cœur ou à son contact comporte un pronostic réservé, que les accidents immédiats peuvent êtres graves, ou que, après un temps d'accalmie de longueur variable, la mort peut survenir brusquement. Il s'ensuit que toute aiguille enfoncée dans le cœur devra être extraite; si le chas dépasse les téguments, on l'enlèvera aussitôt, à l'exemple de Hahn[1], Foot[2], Prior[3]; ces derniers procédèrent lentement, avec des mouvements prudents de rotation. Cette pratique ne semble pas être très recommandable, car dans sa retraite lente, une aiguille peut blesser le cœur qui vient se déchirer sur elle; on sait en effet que les ponctions du cœur sont inoffensives à la condition d'être rapidement menées. D'autre part, si le bout de l'aiguille est tordu, comme dans le cas de René Le Fort[4], les mouvements de torsion provoquent des désordres plus grands qu'un retrait direct.

Lorsque l'aiguille disparaît sous la peau, on incise largement celle-ci pour trouver la tête. Ainsi agirent Callender[5], Sengensse[6], Turner[7], cités par Loison. Hill[9] put extraire une aiguille enfoncée à travers le 5e espace, grâce à la cocaïne; Vigot[8] employa le chlorure d'éthyle. Le Fort avait préparé tout ce qui était nécessaire pour faire une intervention plus large, si des accidents graves étaient survenus; après quelques minutes de malaise le blessé revint à son état normal et guérit. En général, on se tiendra de même prêt à faire l'ouverture du péricarde.

1. Hahn, *XVIe Congrès all. de Chir.*, 1887.
2. Foot, Suicidal wound of the heart with a pin, *Dubl. J. of med. Sc.*, V, 85.
3. Samuel Prior, An unusual case of wound of the heart, *Lancet*, 1897.
4. Le Fort, *Écho méd. du Nord*, Lille, 1900.
5. Callender, *Anat. chir. Trans.*; in Loison.
6. Sengensse, *Annal. de la polyclin. de Bordeaux*, 1894.
7. Turner, *Loc. cit.*
8. Vigot, *Année méd. de Caen*, 1901.
9. Hill, Wounds of the heart with report of seventeen cases, *Med. Record*, 1900, p. 921.

Cela est surtout vrai lorsque le corps étranger est plus volumineux qu'une aiguille ordinaire. Le malade de Tillaux survécut un an à l'enfoncement d'une longue tige de fer dans la région du cœur; mais, si l'on avait à traiter un cas pareil, mieux vaudrait procéder à l'enlèvement, en s'outillant au préalable pour une péricardotomie.

Lorsque l'aiguille est profonde, enfoncée partiellement dans le cœur, l'extraction peut être impraticable. Nous avons vu que Stelzner fit ainsi une péricardotomie inutile. Foy, après ouverture du péricarde, vit un bout de l'aiguille à la surface du ventricule gauche; il incisa le myocarde superficiellement; mais l'aiguille s'enfonçait à chaque systole et il ne put la retirer. Pareille aventure arriva à Macdougall. D'ailleurs ces trois sujets guérirent sans accidents.

Les balles sont généralement bien tolérées dans le cœur, nous l'avons vu plus haut. Il faut donc parer aux accidents immédiats d'hémorragie qu'elles peuvent provoquer et si la balle est accessible on l'enlève; il est par contre inutile de faire subir au cœur de nombreuses violences, comme fit Podrez, lorsque la balle est profonde. Lorsqu'une plaie par balle dans la région précordiale ne détermine aucun accident, on doit s'abstenir de toute intervention. Trendelenburg montrait récemment, à la Société allemande de Chirurgie, les radiographies d'un blessé qui avait une balle dans le cœur et n'en souffrait pas. Il était d'avis de ne rien faire, et cette conduite nous paraît sage.

Mais si la balle, placée dans le cœur ou à son voisinage, détermine des troubles nerveux, une intervention doit être tentée. Comme exemple de ces troubles et de cette intervention, nous pouvons citer le cas récent de M. Tuffier [1]. Il s'agissait d'un soldat qui avait reçu une balle de revolver dans la région du cœur, par la deuxième espace intercostal gauche. La cicatrisation fut si rapide qu'on crut que la balle n'avait pas pénétré. C'est seulement quelques semaines plus tard que le malade commença à souffrir de troubles angineux, de douleurs précordiales vives, localisées au cœur, sans irradiation dans les bras, survenant presque chaque jour après les repas ou un effort léger, durant 2 ou 5 heures. Palpitations fréquentes survenant en dehors des crises douloureuses. Dans les antécédents ni éthylisme, ni syphilis; seulement tabagisme léger.

La radiographie révèle que la balle est sur la face latérale

1. Tuffier, Extraction d'une balle implantée dans la paroi de l'oreillette gauche du cœur, *Soc. de Chir.*, octobre 1903.

gauche de la base du cœur dont elle suit les mouvements, et qu'elle est à la hauteur du 3e espace. Suivant les indications du compas de M. Contremoulins, qui montre la balle à 5 centimètres de profondeur, M. Tuffier réséque trois centimètres de la 2e côte et de son cartilage, refoule en dehors le cul-de-sac pleural gauche, sent enfin la balle au contact de l'oreillette gauche, dont il perçoit le frémissement, et l'extrait à l'aide d'une pince. Dès ce jour le malade a été guéri de tous les troubles fonctionnels qui le gênaient.

Il semble bien que la balle, collée à l'oreillette, qui à chaque contraction râpait sur elle et s'y irritait, fut la cause de ces accidents, puisque son ablation a suffi pour les faire cesser.

Quant à la technique opératoire, elle a été très facilitée par le compas de M. Contremoulins qu'il y aurait avantage à utiliser dans les cas semblables.

Plaies du cœur sans plaie du péricarde.

Nous savons que dans ces plaies, assez fréquentes, le principal danger réside dans la compression du cœur par le sang épanché dans la cavité péricardique. Il y a donc lieu d'intervenir rapidement pour libérer le cœur et réparer sa blessure; on l'atteindra par un large volet qui permettra d'agir efficacement; quant à la plaie, on la traitera par les moyens habituels. Il faut cependant savoir que le résultat pourra être annulé par l'existence de graves lésions endocardiaques, telles que ruptures de piliers ou de valvules, déchirures de la cloison.

Cette méthode est plus chirurgicale que celle de Mansell-Moullin qui se contenta d'ouvrir et de drainer le péricarde. Nous la préférons aussi à la voie diaphragmatique que suivit Mauclaire[1] dans un cas d'écrasement du thorax. La critique de ce dernier procédé a été faite plus haut.

Analyse des observations cliniques de chirurgie du cœur.

Le nombre des interventions entreprises pour plaie du cœur est aujourd'hui considérable, et il s'accroît chaque jour. Il est assez grand pour qu'on puisse juger dès maintenant si la chirurgie cardiaque tient les promesses qu'elle a fait entrevoir à ses promoteurs.

Pour que ce jugement soit éclairé, il nous semble que les inter-

1. Mauclaire, Écrasement antéro-postérieur du thorax, contusion du cœur, exploration du diaphragme et du cœur par voie diaphragmatique, *Gaz. des Hôpitaux*, juin 1902.

ventions pour plaie du cœur ne doivent pas être examinées en bloc, car les conditions dans lesquelles elles ont été menées sont trop dissemblables. Il faut faire entre elles une distinction, basée sur ce fait que la cardiorraphie a été ou n'a pas été faite. Nous étudierons donc :

A) les cas où la cardiorraphie n'a pas été tentée;

B) ceux où elle a été tentée, mais non exécutée;

C) ceux où la cardiorraphie a été faite.

A. — *Cas où la cardiorraphie n'a pas été tentée.*

Westermann ne voit pas la plaie péricardique; il n'ouvre pas cette séreuse et ignore la plaie du cœur que révèle l'autopsie.

Stern et Finkelstein, après avoir pénétré dans le péricarde, ne découvrent pas la plaie du cœur. Finkelstein (*loc. cit.*) fait une brèche thoracique trop étroite et croit que le cœur est sain; l'autopsie montra qu'il portait une plaie sur le ventricule gauche. Stern (*loc. cit.*) se trouve en face d'un blessé qui a reçu une balle pénétrant à droite du sternum; il fait le lambeau de Rotter à gauche et ne peut découvrir la plaie, qui siégeait sur l'oreillette droite; le malade meurt deux heures après, malgré le tamponnement du péricarde.

Plusieurs chirurgiens ont vu directement la plaie du cœur et ne l'ont pas suturée. Spencer trouve une plaie du ventricule droit qui ne saigne pas; il se contente du tamponnement; son malade guérit. Williams (*loc. cit.*), Marks (*loc. cit.*) obtiennent par le même procédé un résultat heureux. Wennerström[1] trouve une plaie voisine de la pointe, profonde de 5 millimètres, longue de 2 centimètres; le tamponnement lui procure aussi un succès. Nous avons déjà vu que Podres avait guéri son malade sans suturer la plaie. Nicolaï[2] est le seul chirurgien à qui cette méthode ait donné une mort. Ferraresi trouve une plaie peu profonde, ne paraissant pas pénétrante; craignant que la suture détermine l'arrêt du cœur, il tamponne seulement le péricarde et guérit son malade. Enfin, nous devons signaler, en le mettant un peu à part des cas précédents, celui de Mansell-Moulin, qui guérit son malade par la seule péricardotomie; il convient de signaler que la réalité d'une plaie du cœur n'était rien moins que démontrée chez ce blessé. En somme, étant donné la nature de l'intervention pratiquée chez ces malades et le résultat obtenu, on doit conclure que la plaie du cœur, si elle existait, était bénigne.

1. Wennerström, *Upsala Läkareförenings Förhandlinger*, *W. F. L.*, VIII, p. 95 (1re observ.).
2. Nicolaï; in Tassi, *loco cit.* (1re observ.).

B. — *Cas où la cardiorraphie commencée n'a pu être achevée.*

Dans tous ces cas la mort est survenue; quant à l'impossibilité de mener à bien les sutures, elle a tenu à des causes diverses. Zulehner (*loco cit.*) semble avoir été gêné par l'étroitesse de la brèche thoracique; Guidone [1], Marion [2], Gibbon [3], opéraient des malades affaiblis par l'abondance de l'hémorragie et qui moururent sur la table pendant que le chirurgien passait les points de suture; Walcker [4] ne put faire la suture, parce que les fils coupaient le muscle cardiaque; et il dut se contenter du tamponnement qui n'empêcha pas la mort.

C. — *Cas où la cardiorraphie a été terminée.*

On pourra lire plus loin 66 observations de suture du cœur.

Le ventricule gauche a été le plus souvent frappé : trente et une fois; soit une proportion de 46,9 p. 100. Cinq fois il y avait deux plaies (cas de Brachini, Tuzzi, Launay, Riche, Weinlechner); le malade de Walcker avait au cœur six plaies non pénétrantes et deux plaies pénétrantes.

Après le ventricule gauche, c'est le ventricule droit qui offre la plus grande vulnérabilité; il est atteint vingt-deux fois : ce qui donne une proportion de 33,3 p. 100. La plaie est généralement unique; mais elle était double dans les deux cas de Ramoni et de Bouglé.

La plaie siégeait sur la pointe du cœur sept fois, sur l'oreillette droite deux fois (Ninni, Schwering), sur l'oreillette gauche deux fois (Giordano, Kappeler). Le sillon interventriculaire était seul intéressé une fois (Brachini); chez le blessé de Giordano l'artère coronaire gauche était sectionnée seule, sans qu'il existât d'autre lésion du myocarde; au contraire, dans le cas de Cappelen, le ventricule gauche était touché en même temps que l'artère.

Si, nous plaçant maintenant à un autre point de vue, nous envisageons les résultats de l'intervention, nous voyons qu'elle a donné la guérison vingt-six fois, soit une proportion de 39,3 p. 100, et qu'elle a été suivie de mort quarante fois, soit une proportion de 60,7 p. 100.

Ce pourcentage des guérisons est sensiblement supérieur à celui que relevait naguère Salomon : pour 42 cardiorraphies il trouvait

1. Guidone, *Gazz. int. di med. prat.*, Napoli, 7 avril 1900.
2. Marion, *Presse médicale*, Paris, mars 1899.
3. Gibbon, A case of penetrating wound of the heart unsuccessful attempt at suturing, *Pens. med. J.*, Pittsburg, 1903.
4. Walcker, *Berliner klin. Woch.*, déc. 1900 (1re obs.).

un cas incertain, treize guérisons, soit 32,2 p. 100; et vingt-huit morts, soit 68,8 p. 100.

Il semble donc que la mortalité diminue à mesure que les chirurgiens se familiarisent davantage avec la chirurgie cardiaque et qu'ils en possèdent mieux les indications et le manuel opératoire. Ces résultats sont heureux si l'on considère que, sans l'intervention, à peu près tous les blessés étaient voués à une mort certaine et qu'ils ont été opérés presque mourants.

Mais, quoique ces résultats soient brillants, on est en droit d'en attendre de plus brillants encore, car un grand nombre de décès sont évitables, comme va nous le montrer la recherche des causes de la mort après opération.

Ces causes peuvent être étiquetées sous trois chefs principaux : mort par choc ou anémie; mort par traumatismes complexes ou par maladies étrangères à l'accident; enfin morts par infection. Tandis que les premières sont des morts fatales, inévitables, la mort par infection doit être évitable dans le plus grand nombre des cas.

Sur quarante-neuf décès, la mort est due quinze fois à l'anémie; cette mort survient en général très rapidement. Les opérés de Brachini, Ninni, Tully Vaughan, Riche, Stude, succombent pendant la suture du lambeau; celui de Longo résiste quinze minutes. Presque tous meurent dans les vingt-quatre heures qui suivent l'intervention; trois atteignent la 26e, la 36e, la 48e heure. L'autopsie révèle la cause de la mort qui réside dans la perte du sang seule ou dans l'anémie associée à d'autres lésions. Le blessé de Giordano a succombé à l'anémie et à la blessure d'un pilier; celui de Parozzani à l'anémie et à une plaie de la cloison; celui de Milési à l'anémie, à une plaie de la cloison et à une insuffisance tricuspidienne aiguë. L'opéré de Bouglé devait son hémorragie à une plaie méconnue du hile du poumon.

Les causes de mort rangées sous le second chef sont intervenues sept fois; l'opéré de Riche succombe à des lésions multiples des viscères thoraciques et abdominaux; les blessés de Farina, de Mignon et de Sieur moururent de broncho-pneumonie; celui de Rénon paraît avoir été emporté par la tuberculose pulmonaire; celui de Morestin par une embolie; Volo attribue le décès de son opéré à la myocardite alcoolique.

Mais la cause de mort la plus fréquente est l'infection de la séreuse pleurale, ou péricardique, ou des deux à la fois. Cette complication a emporté dix-huit opérés sur quarante : ce qui donne la proportion énorme de 45,4 p. 100. Deux fois il s'agissait d'une pyo-péricardite, deux fois d'une pleurésie purulente, quatorze fois

d'une pleuro-péricardite. Même dans ce dernier cas les malades purent résister et survivre jusqu'au 17e jour (Wolf) et jusqu'au 22e (Giordano, Horodynsky).

Ce sont donc les complications infectieuses qui assombrissent le plus le pronostic post-opératoire. Une fois conjurée la mort par hémorragie ou par compression du cœur, le plus grave et presque l'unique danger qui menace l'opéré est l'infection des séreuses pleurale et péricardique. Et, si cette infection est due parfois à leur contamination par l'instrument vulnérant, plus souvent elle est le fait du chirurgien. Il y a donc, de ce côté, une amélioration à introduire dans la technique chirurgicale et des précautions à prendre, plus sévères qu'on n'a fait jusqu'ici.

Nous trouvons encore ces complications infectieuses chez la moitié des malades qui ont guéri et qu'elles ont souvent conduits à deux doigts de la mort. Sur vingt-six guérisons, quatorze ont été retardées par ces complications : huit fois il s'est agi d'un empyème qu'il a fallu drainer par la thoracotomie; trois fois la pleurésie purulente et la péricardite ont marché de pair, comme chez le malade de Colombini : le 5e jour il fallut ponctionner le péricarde et quelques jours plus tard on eut recours à une thoracotomie pour drainer la plèvre. Le deuxième opéré de Fontan présenta des accidents complexes : d'abord une embolie pulmonaire, puis une pleurésie purulente gauche, finalement une phlébite (ou une artérite) de la cuisse droite. Au moment de partir en convalescence, cinq mois après l'opération, il mourut très rapidement et on trouva un foyer purulent dans le cerveau. Enfin l'opéré de Wennerström souffrit pendant quelque temps de trois compresses laissées par mégarde dans la plèvre; elles déterminèrent des accidents qui cessèrent le jour où le chirurgien les enleva.

Douze malades ont guéri sans aucune complication.

Que deviennent les opérés guéris? Quelle est l'influence du traumatisme sur le fonctionnement du cœur? Quelques auteurs disent leur malade guéri, mais sans donner des détails suffisants sur le temps écoulé entre l'opération et le dernier examen. De différents côtés cette lacune a été pourtant comblée et il résulte de ces observations que les malades réchappés à leur accident restent bien guéris. Niétert, Giordano, ont revu leurs malades plusieurs mois après l'opération : ils étaient bien portants; au bout de six mois, Woll trouve chez son blessé la respiration et les bruits du cœur en excellent état; les opérés de Schwering, d'Isnardi, ont repris leur pénible métier de portefaix. M. Launay [1] a revu à plu-

1. Communication orale.

sieurs reprises son blessé : il montait facilement les étages élevés, courait sans essoufflement et n'avait aucun ennui, ni cardiaque ni pulmonaire. Il est mort après 50 jours de fièvre typhoïde à forme bulbaire, sans trouble du côté du cœur, vingt-trois mois après la suture.

L'opéré de Rehn a des crises de tachycardie; mais il en souffrait avant sa blessure; et il avait même été réformé pour cette maladie. Seul, le blessé de Lisanti présente, au bout de deux mois, un ensemble de signes cliniques, que ce chirurgien croit devoir attribuer à un anévrysme du cœur.

En somme, la cardiorraphie, arrachant les blessés à la mort et leur laissant un cœur vigoureux et sain, mérite de prendre une place honorable parmi les pratiques de la chirurgie, dont elle est, dans la période contemporaine, une des plus utiles et des plus brillantes conquêtes.

OBSERVATIONS DE CARDIORRAPHIE MENÉE A BIEN[1]

1° *Plaies par coup de couteau.*

Obs. I. — Brachini; in Adolfo Liscia. *Clinica chirurgica*, Milano, 31 août 1901.

Accident. — Jeune homme de quinze ans : coup de couteau à la poitrine.

Symptômes. — Plaie par coup de couteau du 4e espace gauche, à trois centimètres en dehors du mamelon. État alarmant; perte de connaissance; pâleur des téguments et des muqueuses; pas de pouls radial, respiration superficielle et rare.

Opération. — Peu après accident. Sans anesthésie.

Désinfection rapide. 1° Incision horizontale le long de la 2e côte, allant de deux centimètres du bord sternal au niveau du milieu de la clavicule; 2° incision semblable, le long de la 5e côte; 3° incision perpendiculaire externe, réunissant leurs extrémités. Section à ce niveau des 2e, 3e, 4e, 5e côtes. Rabattement du lambeau en dedans, en luxant les cartilages. La plèvre est déchirée, mais n'est pas le siège d'une grosse hémorragie. Plaie sur le péricarde; gros hémopéricarde; ouverture; ablation des caillots. On voit *une plaie de deux centimètres dans le sillon interventriculaire*. Le cœur est saisi et attiré au dehors à pleine main. *Suture par trois fils de soie*; *2 points complémentaires.* — Volet rabattu; fixation par quelques points musculaires. *Drainage de la plèvre*, au niveau de la 5e côte réséquée.

Suites opératoires. — Le malade reprend connaissance : le pouls se réta-

1. Aux observations du mémoire primitif ont été ajoutées les observations V, XIII, XIV, XVII, XXIX, XLII, XLIX, L, LII, LVI, LVIII, LIX, LX, LXI, LXVI.

blit. Le lendemain, pouls et respiration plus rapides. Dyspnée progressive.

Mort, quarante-deux heures après l'opération.

Autopsie. — Pleurésie purulente gauche. Exsudat purulent dans le péricarde. La plaie est bien fermée. A la face interne du cœur, la plaie est couverte par un caillot. — La mort semble *due à l'infection*. Celle-ci est due à une *asepsie insuffisante*, due à la rapidité avec laquelle on a dû se décider à intervenir.

Obs. II. — Brachini; in Adolfo Liscia. *Clinica chirurgica*, Milano, 1901, 31 août.

Acc. — Homme, vingt-sept ans. Tentative de suicide : trois coups de poignard dans la région du cœur.

Sympt. — État général grave.

Opér. — Immédiate. Sans anesthésie.

Volet quadrangulaire à charnière interne; 1° incision horizontale, au niveau de la 3e côte, allant de deux centimètres du bord gauche du sternum à deux centimètres en dehors du mamelon; 2° incision analogue au niveau de la 5e côte; incision verticale externe, terminant leurs extrémités; résection des 3e, 4e, 5e côtes. *Il existe deux plaies* sur le ventricule gauche : une pénétrante, longue de 10 millimètres; une non pénétrante, longue de 3 millimètres. *Suture de* la première par deux fils.

Mort à la fin de l'opération.

Obs. III. — Carnabel. *Bull. et mém. de la Soc. de Chir. de Bucharest*, séance du 3 mai 1900.

Acc. — Homme : coup de couteau.

Sympt. — Pâleur. Extrémités froides, pouls à peine perceptible, pas de battements cardiaques. Douleur cardiaque. Dyspnée. Veines jugulaires saillantes. — Plaie de 25 millimètres, dans le 3e espace, à trois centimètres du sternum. Un peu de sang par la plaie.

Opér. — Deux heures après accident.

Éthérisation.

Incision verticale, passant par la plaie sur les 2e et 3e côtes; incision transversale de l'extrémité inférieure de la précédente du milieu du sternum. Résection des 4e et 5e cartilages. Plaie péricardique sous le sternum par où sort du sang noir; elle est élargie, le péricarde évacué. — *Plaie au sommet du cœur*, large de 2 centimètres, où on peut introduire le petit doigt. Cœur soulevé de la main gauche; *suture par 3 fils de catgut* avec aiguille de Reverdin. Fermeture provisoire du péricarde avec des pinces. Élargissement de la plaie pleurale; pas de plaie pulmonaire. Drainage à part des 2 séreuses.

Suites opér. — Dyspnée et cyanose disparaissent 2e jour; agitation et délire; 3e et 4e jour fièvre, pouls fréquent.

Mort. — 5e jour.

Autopsie. — Pleurésie purulente et d'odeur gangréneuse. La plaie cardiaque est bien suturée. Pseudo-membranes dans le péricarde.

Obs. IV. — Cappelen. *Norsk. Mag. for Lægevidenskaben*, Christiania, mars 1896.

Acc. — H. : coup de couteau.

Sympt. — Plaie au 4e espace. Syncope. Blessé est porté à l'hôpital au bout d'une heure. La moitié gauche du thorax est immobile pendant la respiration; bruits du cœur affaiblis et lointains.

Opér. — Immédiate.

Éther.

Résection de la 4e côte. La plèvre contient 1400 centimètres cubes de sang, en partie liquide, en partie coagulé, comprimant le poumon. Le sang évacué, le poumon se dilate à nouveau; on voit le sang passer du péricarde dans la plèvre. Résection de la 3e côte; incision du péricarde et évacuation du sang. *Plaie de 2 centimètres sur le ventricule gauche*, intéressant l'*artère coronaire antérieure*. Ligature de l'artère; suture de la plaie. Les mouvements du cœur rendent l'opération difficile. L'hémorragie est arrêtée.

Suites. — Le pouls est filiforme; une injection de 600 centimètres cubes de sérum le relève.

Mort. — 3 jours après l'opération.

Autopsie. — Plaie en voie de cicatrisation. Le péricarde est couvert d'un enduit sanieux, dans lequel on trouve des formes microbiennes multiples.

Obs. V. — Colombini. Un caso fortunato di sutura del cuore per ferita penetrante del ventricolo destro. *Giornale della. r. Acad. di Med. di Torino*, 1903, 4, p. 262-281.

Homme de vingt-six ans, ayant reçu un coup de couteau une demi-heure avant.

Il reprend connaissance une heure après.

Plaie transversale sur le sternum, au niveau de la 5e côte, longue de 3 centimètres. Hémorragie externe légère.

Opération. — Ligature des quatre membres à la racine. On trouve une plaie du péricarde de 1 centimètre. Le doigt introduit dans le péricarde sent de nombreux caillots. Après agrandissement de la plaie péricardique, l'exploration avec l'index fait découvrir une *plaie pénétrante du ventricule droit*, près de la pointe, cachée par le sang; sans la perdre du doigt, l'opérateur passe trois points métalliques. Comme l'hémostase n'est pas parfaite, quatrième point de suture en bourse, embrassant toute la plaie. Hémostase parfaite. Ablation des caillots.

Suture des lèvres du péricarde à la paroi; drainage par une mèche de gaze iodoformée.

Cinq jours après, rétention de pus dans la cavité péricardique; nettoyage : 250 grammes de pus. On aspire en même temps 400 centimètres cubes de liquide séro-sanguinolent de la plèvre gauche.

Le quinzième jour, la fièvre persiste : pleurésie purulente à gauche, thoracotomie.

Guérison.

Le malade est revu un an après, parfaitement guéri, avec les signes d'une symphyse cardio-péricardique. Il a repris son travail de maçon, dont il s'acquitte comme auparavant.

Obs. VI. — Farina; in Tassi et in Giordano (*La chirurgia del pericardo e del cuore*), qui la tient directement de l'auteur.

Acc. — H., coup de couteau rasant le bord supérieur de la 6e côte gauche, interressant le bord du sternum.

Sympt. — État général grave.

Opér. — Immédiate.

Chloroforme.

Incision parallèle au bord supérieur de la 6e côte; résection de 10 centimètres de cette côte; le cartilage est séparé du sternum; on fait de même vis-à-vis des 5e et 7e côtes; dilatation de la plaie du péricarde.

Plaie pénetrante du ventricule droit. Suture par trois points de soie. Suture du péricarde.

Suites. — Injections de sérum.

Accès de dyspnée et de tachycardie.

Mort. — Le sixième jour, de bronchopneumonie.

Aut. — Plaie du cœur cicatrisée.

Obs. VII. — Fontan. *Soc. de Chir.*, 9 mai 1900.

Acc. — Soldat. Tentative de suicide par 6 coups de ciseaux de couturière dans la région du cœur.

Sympt. — Six plaies dans la région du cœur, entre les 3e et 7e côtes. Flot de sang, quand le malade s'assied. Pneumothorax à gauche, en avant; hémothorax en arrière. Bruits du cœur éloignés. Pouls filiforme, à 130; angoisse respiratoire. Syncope pendant l'examen.

Opér. — Six heures et demie après accident.

Chloroforme.

Volet carré à charnière externe, comprenant les 4e, 5e, 6e côtes, le bord interne en dedans des articulations chondro-costales, la charnière sur la ligne axillaire antérieure. Section des cartilages; section à la cisaille des 4e et 6e côtes; fracture de la 5e. Lambeau renversé en dehors. La plèvre est remplie de sang; nettoyage. Poumon rétracté. On voit :

Plaie diaphragmatique non pénétrante;

Plaie pulmonaire fermée par 2 pinces;

Plaie péricardique de 1 centimètre, d'où coule du sang; elle est agrandie de 4 centimètres; bords du péricarde pris par des pinces;

Plaie sur le ventricule gauche, à 4 centimètres de la pointe, transversale large de 12 millimètres, reconnue par le doigt; jet de sang systolique; un stylet s'y enfonce de 7 centimètres.

Commissure interne saisie avec une pince à griffe; un *point de catgut* est passé avec l'aiguille de Hagedorn moyenne, puis noué; petit chef sert à fixer le cœur; long chef fait deux points *en surjet*, puis 2 nouveaux en retour, et est lié au chef initial.

Nettoyage du péricarde et de la plèvre.

Pas de drainage.

Remise en place et fixation du volet.

Suites. — Léger épanchement dans la plèvre gauche.

Guérison. — Complète, deux mois après.

Obs. VIII. — Fontan. *Soc. de Chir.*, 27 nov. 1901; et *Congr. fr. de Chir.*, 1902.

Acc. — Soldat : coup de couteau à gauche du thorax.

Sympt. — Plaie de 3 centimètres, verticale, à un demi-centimètre en dehors du mamelon gauche, dans le 4e espace. Pas de saignement. Douleur sourde dans la région du cœur. Matité cardiaque normale. Bruits rapides, lointains; pouls presque imperceptible à l'artère fémorale : 120.

Pneumothorax gauche.

Opér. — Deux heures après l'accident.

Chloroforme.

Volet carré à charnière sur la ligne axillaire : bord supérieur dans le 3e espace, bord inférieur dans le 6e, bord interne vertical avec section des cartilages à un doigt du sternum; 4e et 6e côtes sectionnées à la cisaille; 5e fracturée. Volet rabattu en dehors. Branches de la mammaire interne pincées. A l'ouverture du thorax, le poumon se hernie d'abord pendant l'expiration, puis se colle à la colonne vertébrale. Le diaphragme forme une voussure comblant la moitié de la brèche thoracique.

Pas de plaie du poumon.

Plaie sur le péricarde, qui est agrandie à 6 centimètres. Bords saisis avec des pinces. Pointe *du cœur fixée* avec une pince de Kocher : d'où battements tumultueux. *Plaie cardiaque de 6 millimètres* sur le ventricule gauche, à 15 millimètres au dessus de la pointe; jet de sang systolique. L'aiguille de Hagedorn traversant toute l'épaisseur du cœur, une hémorragie systolique se produit par ces orifices. Suture reprise et faite comme dans l'observation précédente.

Suture sans drainage. Remise en place du volet.

Suites opérat. — Embolie et foyer d'infection dans le poumon droit.

Puis pleurésie purulente à gauche, pleurotomie le 13e jour.

Phlébite de la cuisse droite 2 mois après.

Malade se remet peu à peu : il persiste de la tachycardie; les battements sont clairs, bien frappés; cœur et péricarde paraissent sains.

Suites éloignées. — Cinq mois après, au moment de partir en convalescence, le malade est pris de fièvre; céphalée : rien au cœur, ni au poumon; le 2e jour vomissements; le 3e jour fièvre, délire, coma, contracture des membres; le 4e jour, mort.

Autopsie. — Pus épais, crémeux, riche en staphylocoques, remplissant l'étage moyen droit de la base du crâne et la loge cérébelleuse droite; ventricules latéraux inondés de pus; tout ce pus part d'un noyau de ramollissement ancien situé dans le lobe temporal droit.

Dans le thorax, le foyer de pleurésie purulente gauche est enkysté. Pas de

trace de l'infarctus du côté droit. Symphyse péricardique de toute la face antérieure du cœur; mais adhérence lâche, sans trace de pus.

Au niveau de la cicatrice, la paroi est diminuée d'épaisseur.

En dedans, sur la cicatrice, est implanté un caillot organisé, flottant, conique, long de 2 centimètres, fermé à sa base, rouge et friable à sa pointe. Pas de thrombose. Ses autres organes sont sains.

L'auteur pense que ce caillot est, avec la suppuration pleurale, la cause des accidents qui ont compliqué ce cas : l'infarctus, peut-être dû à une embolie bronchique; la phlébite, qui n'était peut-être pas autre chose qu'une endartérite; le foyer cérébral enfin, qui a amené la mort.

Obs. IX. — Fummi; in Ramoni. Duplice ferita penetrante nel ventric. destro del cuore, *Bull. della Soc. Lancis. degli osped. di Roma*, 1899, XIX.

Acc. — H. Coup de couteau.

Sympt. — Plaie de 2 centimètres, sous le mamelon gauche. État syncopal. Dyspnée. Pouls incomptable. Pneumothorax.

Opér. — Quelques heures après. Anesthésie légère.

Résection de la 5e côte. La plèvre contient beaucoup de sang.

Plaie du péricarde agrandie. Hémopéricarde.

Plaie non pénétrante de la pointe du cœur.

Un point de suture sur le myocarde; un sur le péricarde.

Suites. — Empyème consécutif.

Guérison.

Obs. X. — Giordano. Il primo caso di sutura del seno sinistro del cuore, *Rif. med.*, 1898, XIV, 3, 674; et : La sutura dei seni del cuore mercè l'affrontamento del pericardo viscerale, *Arte medica*, Napoli, 1899, I, 163.

Acc. — H., trente-cinq ans, coup de couteau.

Sympt. — Plaie dans le 2e espace, à la partie antérieure de l'aisselle gauche. Blessé exsangue; dans la voiture qui le porte, on le croit mort.

Opér. — Sans anesthésie.

Demi-heure après arrivée à l'hôpital, *sans pouvoir désinfecter* le champ opératoire. — Le doigt introduit dans la plaie montre qu'elle va en bas et en dedans. — *Lambeau angulaire* : trait horizontal de la plaie du bord gauche du sternum, dans le 2e espace; trait vertical le long du sternum jusqu'à la 5e côte. Lambeau rabattu en bas et en dehors; ouverture du 3e espace, pénétration dans la plèvre, double section des 3e et 4e côtes, relèvement de la 3e, abaissement de la 4e. Il s'écoule une énorme quantité de sang. Large déchirure du péricarde qui est presque vide : plaie à la face externe *de l'oreillette gauche*, transversale à l'axe de l'organe, large de 2 centimètres, laissant couler du sang. Les deux lèvres sont saisies avec une pince et rapprochées; hémorragie cesse; *quatre points à la soie* ferment la plaie; ils intéressent à la fois le péricarde et le myocarde, non l'endocarde; 2 petits points séparés à la soie sur le péricarde pariétal. Sur la paroi antérieure du sac fibreux, petite plaie qui est fermée. Tout cela est fait en moins de 15 minutes.

3e côte abaissée; fragment de la 4e enlevée; par là drainage de la plèvre.

Suites opér. — 4e jour : pleurésie putride gauche : thoracotomie; puis fièvre élevée, diarrhée septique, râles diffus dans le poumon droit.

Mort. — Le 19e jour.

Aut. — Pleurésie putride gauche.

Plaie cicatrisée sur la languette pulmonaire gauche. Adhérence légère du péricarde au cœur sur toute son étendue, plus considérable au niveau de la cicatrice. L'ouverture de l'oreillette gauche montre une ligne cicatricielle sur l'endocarde; trace de la plaie.

Abcès multiples dans le poumon droit.

Obs. XI. — Giordano. Due suture del ventricolo sinistro per ferita da punta e taglio, *Giorn. internat. di sc. med.*, Napoli, 1903, XXV, p. 49; et *Gazz. degli osped.*, Milano, 1903, XXIV.

Acc. — H., vingt-trois ans, coup de couteau. Porté à l'hôpital 20 minutes après l'accident, dans un état grave causé par l'hémorragie externe.

Sympt. — Plaie dans le 6e espace gauche, à 1 centimètre en dehors de la ligne mamelonnaire; hémorragie externe; hémothorax qui remplit toute la cavité pleurale gauche.

Opér. — Lambeau de Ninni-Rotter : un trait sur le 6e espace, l'autre sur le 4e; le lambeau transpleural est renversé sur le sternum. Plèvre vidée. Plaie sur la face postéro-externe du péricarde; elle est agrandie. *Plaie du ventricule gauche*, sur son bord libre, près de la pointe, longue de 2 centimètres. L'index gauche y est introduit. 2 points à la soie. A cause de la gravité de la situation, Giordano s'interrompt et fait une injection intraveineuse de 1 000 centimètres cubes. Le malade est mis en position déclive. Amélioration; dès lors, suture du péricarde, ligature de la mammaire interne et de 2 intercostales. Abaissement du lambeau. Drainage par l'angle inféro-interne.

Suites. — L'état reste grave.

Mort. — Une heure et demie après la suture.

Aut. — La mort est due à l'état d'anémie extrême du blessé.

La blessure a intéressé les piliers de la paroi postérieure. Des 2 fils de suture, un traverse l'endocarde, l'autre non.

Obs. XII. — Giordano (*ibidem*).

Acc. — H., vingt-six ans. Dans une tentative de suicide se donne 3 coups de couteau.

Sympt. — Le blessé est porté à l'hôpital dans un état grave : perte de connaissance, accélération du pouls, respiration rare, cyanose. 3 plaies : une dans le 4e espace, une dans le 5e, toutes deux sur le bord du sternum; la troisième dans le 3e espace, contre la pointe du mamelon.

Opér. — Lambeau de Fontan : les incisions horizontales sur les 3e et 5e espaces. Excision du 5e cartilage, section du 4e sur le sternum; renversement en dehors du lambeau, en respectant la plèvre. A la surface du péricarde, plaie qui est agrandie : péricarde plein de sang et de caillots. *Plaie de la paroi antérieure et du ventricule gauche*, pénétrante, longue de 2 centimètres. L'index gauche la fixe : 2 points de soie. Suture du péricarde. Le

lambeau est remis en place et suturé, sauf à son bord inférieur. Une mèche de gaze va dans le médiastin.

Suites. — Un peu d'infection. L'opérateur est obligé dans la suite de pratiquer une opération autoplastique pour que la brèche thoracique se ferme complètement.

Guér. — Est complète 4 mois et demi après le traumatisme.

Obs. XIII. — Guénot. Quelques remarques à propos d'un cas de suture du cœur, *Bulletin médical*, 1904, n° 50.

Une jeune femme de vingt ans se donne un coup de couteau dans la région du cœur. On la porte à l'hôpital une demi-heure après. Elle est sans connaissance; la face est pâle, la respiration est précipitée, irrégulière, désordonnée; le pouls imperceptible. Plaie linéaire, qui ne saigne pas, sur le 4e espace gauche, à 4 centimètres en haut et en dedans du mamelon, longue de 2 centimètres. Absence complète des bruits du cœur à l'auscultation. Opération immédiate.

Injection de caféine et d'éther; anesthésie à l'éther; nettoyage rapide de la région précordiale. Lambeau de Rötter, comprenant les 3e, 4e, 5e, 6e côtes; il existe de la traumatopnée; le volet est rabattu en dedans, avec la plèvre tapissant sa face profonde. La plèvre est remplie de sang liquide et en caillots; le poumon est affaissé et porte sur la languette antérieure une petite plaie par transfixion qui ne saigne pas. Le péricarde est mou, affaissé; il présente une plaie de 2 centimètres, par où s'écoule un peu de sang.

La plaie est agrandie; le cœur apparaît, petit, contracté : il bat régulièrement, mais faiblement. Plaie sur la face *antérieure du ventricule gauche*, peu au-dessus de la pointe, jet de sang systolique.

La pointe est attirée avec une pince de Kocher. Deux fils profonds au catgut n° 1 avec l'aiguille courbe de Reverdin; puis trois points de surjet superficiel au catgut n° 2. Le placement des fils est facile. Le péricarde est nettoyé et suturé par un surjet de catgut n° 0, sans drainage. Ligature de la mammaire interne, suture de la plaie pulmonaire par un point en U. Nettoyage de la plèvre qui contient un litre et demi de sang. Drainage de la plèvre; remise en place du volet.

Pendant l'opération, la malade reçoit 3 litres de sérum artificiel dans la saphène interne droite. A la fin, le pouls radial est perceptible.

Mort. — Cinquante-trois heures après l'opération. — A l'autopsie, pleurésie et péricardite.

Obs. XIV. — A. Guinard. *Bull et mém. de la Société de Chirurgie de Paris*, 29 Juin 1904.

H., ayant reçu un coup de poignard.

Plaie à deux travers de doigt en dedans du mamelon, à un travers de doigt au-dessus du 4e espace; ne saigne pas. Le blessé est pâle, légèrement cyanosé, surtout aux lèvres. Il ne souffre pas et répond bien. Respiration normale.

Aspect hémorragique, pouls petit, faible, rapide, avec des intermittences.

Matité précordiale augmentée en tous sens; matité pleurale très étendue. Mouvements du cœur à peine perceptibles, même le malade assis. Bruits du cœur assourdis, lointains, comme dans la péricardite avec épanchement. Extrémités froides.

Opération une heure et demie après. Volet de Fontan comprenant les 3e, 4e, 5e et 6e costo-cartilages. La mammaire interne est liée. La plèvre est largement ouverte, en soulevant le volet. Sur le péricarde, petite tache ecchymotique dont on ne peut dire si c'est une plaie. Ouverture large du péricarde d'où sort beaucoup de sang. Il est impossible de rien voir tant qu'on n'a pas luxé le cœur au dehors; pour cela, il est saisi entre deux doigts au-dessus de la pointe, entre la cloison interventriculaire et le bord gauche du cœur.

Plaie du ventricule gauche, à 1 centimètre du sillon interventriculaire, à 5 centimètres de la pointe, qui saigne. Un surjet est abandonné, parce que les tissus se déchirent. Points séparés au catgut, perforants : à chaque orifice des fils, petit jet systolique qui cesse dès que le fil est noué.

Nettoyage du péricarde. Le cœur supporte très bien toutes les manipulations. Chloroformisation régulière.

Surjet au catgut sur le péricarde sans drainage. Drainage de la plèvre avec ablation de la 6e côte; un drain à l'angle supérieur de la plaie. Suture du volet. Drainage postérieur avec résection de la 7e côte.

Mort. — Quarante-huit heures après.

Autopsie. — Suture parfaite. Pas de sang dans le péricarde. Sur la ligne endocardique de suture, caillot dur, grisâtre, solidement collé à la paroi.

Beaucoup de sang dans la plèvre. Le blessé serait mort d'anémie, d'après l'auteur.

Obs. XV. — Horodynsky. *Contribution au traitement opératoire des blessures du cœur.* Varsovie, 21 mai 1899, Kovalewski, éditeur.

Acc. — F., vingt-trois ans, coup de couteau.

Sympt. — Plaie de 2 centimètres dans le 3e espace gauche, à 2 centimètres du sternum. Écoulement de sang léger. Matité précordiale augmentée; matité à la base du poumon gauche. État grave; perte de connaissance; gémissements pendant la percussion de la région cardiaque. Pâleur de la peau et des muqueuses.

Bruits cardiaques sourds et lointains; pouls rapide, irrégulier, presque imperceptible.

Opér. — Sans anesthésie.

Plaie thoracique agrandie. Résection des 3e, 4e, 5e cartilages. Ouverture de la plèvre sur une hauteur de 9 centimètres. Évacuation de 2 litres de sang de la plèvre. — On voit sur le péricarde une plaie de 2 centimètres qui est agrandie; ablation de caillots sur le cœur; alors le cœur semble se contracter de nouveau régulièrement. La main gauche introduite sous le cœur tend à le luxer hors du péricarde.

Plaie du ventricule droit, longue de 1 centimètre et demi, paraissant pénétrante, près du sillon interventriculaire; jet de sang systolique.

Une pince, placée à sa commissure inférieure, fixe le cœur et diminue l'hémorragie; 5 points de soie séparés : 3 profonds, 2 superficiels.

Toilette du péricarde et de la plèvre. Drainage à la gaze.

Durée, une heure un quart.

Suites opér. — Le malade recouvre la connaissance, dès que le cœur est décomprimé. Les jours suivants pleurésie, puis péricardite. Pleurotomie donne 500 centimètres cubes de liquide louche.

Mort. — Le 22e jour.

Aut. — Pleurésie purulente gauche.

Péricardite adhésive antérieure et purulente postérieure.

Plaie cardiaque bien fermée.

Obs. XVI. — Isnardi. *Clinica Chirurgica*, n° 5, 1903; et in *Giornale di R. acad. di Torino*, 404, p. 262.

Acc. — H., vingt-six ans, coup de couteau.

S. — Connaissance intacte; prostration; pâleur très grande; respiration 28; pouls petit, 110; matité précordiale normale; bruits du cœur lointains. Examen des poumons négatif. La plaie, transversale, siège sur le sternum à l'insertion du 5e cartilage : largeur 3 centimètres.

Opér. — Chloroforme.

Résection de la 5e côte. La plèvre est ouverte et tamponnée. Plaie du péricarde, qui est agrandie. Il s'écoule beaucoup de sang; avec l'index gauche, l'auteur reconnaît près de la pointe une plaie où le doigt s'engage; les mouvements du cœur ne sont pas troublés. Sur ce doigt-guide, l'auteur passe avec l'aiguille de Hagedorn un fil métallique, dont les chefs ne sont pas noués; il sert à attirer le cœur au dehors. Alors trois fils peuvent être passés et noués. L'hémostase est parfaite.

A ce moment, le malade tombe en collapsus; l'opération est terminée hâtivement. Injection de 400 grammes de sérum dans la cuisse.

La plaie était sur la paroi antérieure du *ventricule droit*, plus près de la pointe que du sillon interventriculaire, transversale, longue de 1 centimètre et demi.

La languette pulmonaire antérieure, qui tendait à se hernier dans la plaie, est fixée par un point. Drainage.

Suites. — Le 3e jour, arythmie, oppression; l'orifice de drainage élargi, il coule 250 grammes de pus; amélioration immédiate. Le 9e jour, aggravation nouvelle. Pleurésie qui est traitée convenablement : incision et drainage.

Pendant plus d'un mois, on put voir le cœur battre dans la plaie ouverte pour le drainage de la plèvre.

Guér. — Le malade put reprendre par la suite son fatigant travail.

Obs. XVII. — O. Kappeler. [Plaie par instrument piquant de l'oreillette gauche, suture, guérison]. *Deustche Zeitschrift für Chirurgie*, 1904, t. 72, p. 4-6.

Un homme de quarante-deux ans, atteint de mélancolie, se donne trois

coups de couteau, un au cou, deux à la poitrine : un sur la 3e côte à 3 travers de doigt du bord sternal gauche; l'autre sur le 3e espace et au-dessous du précédent.

Hémorragie abondante; mais l'état général ne paraît pas grave. Pas de modification de la matité précordiale, ni de bruits pulmonaires, ni de la sonorité du thorax. Pouls à 100, régulier.

Quelques heures après, l'état s'aggravait : le pouls s'élevait à 138; il était plus faible. Le patient semblait pâle et affaibli; les extrémités étaient froides; la soif était vive. Douleurs violentes dans le dos, mais non dans la région du cœur.

Le chirurgien voit le blessé deux heures et demie après l'accident. Il le trouve très pâle et affaibli. Respiration rapide, courte et superficielle. Pouls faible, 140 à la minute; les plaies ne saignent pas. Sonorité normale en avant. Choc de la pointe non perceptible. Matité précordiale un peu augmentée. Bruits du cœur normaux, mais affaiblis et lointains. Comme on faisait asseoir le malade pour l'ausculter il s'écoula par la plaie un large jet de sang rouge, égalant 300 à 600 centimètres cubes, qui couvrit le lit. Le malade se recoucha aussitôt, et l'écoulement cessa. Pansement iodoformé, décubitus horizontal, injection de 900 centimètres cubes de sérum. Pouls radial filiforme, 160 à la minute.

Étant donné la situation de la plaie et la direction du coup, il s'agissait d'une plaie du poumon ou du cœur, non de l'artère mammaire interne.

Éthérisation légère; volet carré à charnière interne parasternale : le bord supérieur sur le 2e espace, l'inférieur sur le 5e espace. Les plaies sont ainsi au milieu du lambeau. Après section des 3e et 4e côtes, le lambeau est rejeté en dedans, en détachant la plèvre. Large plaie sur la plèvre, par où se fait l'aspiration d'air.

Plaie du péricarde, par laquelle s'écoulent des jets de sang rouge. La plaie est saisie avec des pinces et élargie. On aperçoit une plaie de l'oreillette gauche, large d'un centimètre, de laquelle s'écoule, à chaque diastole, un jet de sang rouge clair; l'écoulement cesse pendant la systole. K. essaie de saisir les bords de la plaie avec des pinces; mais le tissu se déchire sous les mouvements du cœur. Il n'y a qu'à passer, à la main, une aiguille et un fil à l'angle supérieur de la plaie. Le fil est noué aussitôt; le cœur est relativement fixé en tirant sur l'un des chefs du fil; et on peut alors conduire à bonne fin la suture et le nettoyage du péricarde; on n'observe aucune modification dans les mouvements du cœur en général, ni des oreillettes en particulier. L'hémorragie est complètement arrêtée par la suture.

Suture du péricarde à la soie. Ablation du sang contenu dans la plèvre gauche; drainage à la gaze iodoformée.

Guérison retardée par une pleurésie purulente, qui exige un empyème.

Obs. XVIII. — Kosinski. *Kronika Lekarska*, Varsovie, 1899.

Acc. — Jeune fille, vingt-six ans, coup de couteau.

Opér. — Plaie *du ventricule droit*, suturée par 5 points.

Guérison. — Normale.

Obs. XIX. — Lastaria F. *Riforma medica*, 22-25 mars 1901.

Acc. — H., dix-neuf ans, coup de couteau.

Sympt. — Plaie de 4 centimètres commençant au sternum, dans le 5e espace g.

Opér. — Une demi-heure après.

Chloroformisation.

Incision prolongeant la blessure jusqu'à la ligne axillaire antérieure, le long du 5e espace, puis se recourbant en haut et en dehors jusqu'au bord inférieur du petit pectoral, comprenant peau et muscles. — Incision du 5e espace; section des 5e, 4e, 3e côtes et des tissus intermédiaires; section en bas et en dehors de la 6e côte.

Les bords écartés, on voit une plaie du péricarde; le doigt va reconnaître par là sur le bord droit du cœur une plaie qui admet l'index. Ouverture large du péricarde. Le doigt, tenu dans la plaie du cœur, l'entraîne presque au dehors du péricarde.

Plaie du ventricule droit. Une pince à cinq dents en saisit les lèvres sans modification du rythme cardiaque; suture à la soie fine. Dans la plèvre, un demi-litre de sang coagulé. Drainage.

Suites. — Le malade se réveille. Dans la nuit, agitation.

Mort. — Le lendemain avec un pouls filiforme.

Aut. — Les sutures tenaient bien.

Obs. XX. — Longo. Contributo all' intervento chirurgico nelle ferite del cuore e del pericardio, *Gazz. internat. di med. pratica*, 1899, 12.

Acc. — H., coup de couteau.

Sympt. — Plaie dans le 5e espace gauche, à un centimètre en dedans du mamelon.

État général grave.

Opér. — Un quart d'heure après.

Sans anesthésie.

Volet carré à charnière supérieure : incision interne, à 1 centimètre du sternum, depuis le bord inférieur de la 3e côte au bord supérieur de la 6e; incision externe, parallèle à la précédente sur la ligne axillaire; incision inférieure, horizontale, unissant les extrémités des précédentes; section double temporaire des 4e et 5e côtes; soulèvement du lambeau; sur le péricarde, plaie de 3 centimètres, qui est agrandie; *plaie du ventricule gauche*; 3 points séparés à la soie.

Mort. — 15 minutes après.

Aut. — Sutures sont en bon état.

Plaie de la languette précardiaque du poumon.

Obs. XXI. — Lisanti. *Rif. medica*, 1899, t. IV, p. 765.

Acc. — H., vingt ans, coup de couteau.

S. — Lisanti passant au moment de l'accident trouve le blessé couché sur le côté gauche : il est pâle, couvert d'une sueur froide, oppressé; sur la poitrine, plaie du 4e espace à un centimètre en dedans du mamelon, large

de 2 centimètres, pénétrante. Une mèche de gaze iodoformée y est introduite; et ce blessé est porté à sa maison.

Là on constate les symptômes suivants : prostration, angoisse précordiale, tendance à la syncope, pouls faible, intermittent; à l'auscultation du cœur, bruit de souffle analogue à celui de l'anévrysme artériel, donné par Jobert comme caractéristique des plaies pénétrantes du cœur, et qui peut être dû à l'anémie; matité précordiale augmentée.

Opér.— Rapide. Avec chloroforme.

Incision verticale, à plus d'un centimètre et demi du sternum, du 3e au 5e espace; une seconde parallèle à la précédente en dedans du mamelon; une troisième réunit les extrémités inférieures des précédentes; section double des 4e et 5e côtes; relèvement du lambeau. Le trajet de la plaie se porte en bas et à droite.

A travers le médiastin antérieur, Lis. arrive sur le péricarde, l'ouvre, le débarrasse des caillots et du sang, et voit, sur la *base du ventricule droit*, près du sillon interventriculaire, une plaie ovalaire; jet de sang systolique, oblitération digitale. Tentative de passer un fil de soie n° 2; la piqûre de l'aiguille détermine des mouvements tulmutueux du cœur; tamponnement de la plaie. Quand le calme est revenu, un fil de soie est passé sur la plaie du ventricule. Suture du péricarde. Abaissement du lambeau.

Guér. — Sans aucun incident, 35 jours après. A l'auscultation, aucun bruit cardiaque anormal.

Suites éloignées. — 2 mois après, il constate : pouls petit: choc de la pointe faible; percussion douloureuse; matité normale; à l'auscultation, rumeur diastolique, considérée par Rendu comme caractéristique d'un anévrysme partiel du cœur.

Obs. XXII. — Maliszewski, *Contribut. au trait. opérat. des blessures du cœur.* Varsovie, 1899, Kovalewski, éditeur.

Acc. — H., vingt-quatre ans, coup de couteau.

Sympt. — Plaie dans le 4e espace gauche, en dehors de la ligne mamelonnaire. État syncopal, pupilles dilatées, pâleur, sueur profuse, respiration superficielle. Pouls incomptable. Bruits du cœur éloignés. Signes de pneumothorax gauche et sifflement de l'air dans la plaie.

Opér. — Sans anesthésie.

Plaie prolongée jusqu'au sternum; plèvre ouverte, après résection de la 3 côte, sur une longueur de 6 centimètres. Plaie du péricarde est élargie. *Plaie du ventricule gauche* de un centimètre et demi, en son milieu, près du sillon interventriculaire antérieur. Jet de sang systolique. Hémostase provisoire avec le doigt: 3 points séparés à la soie. — Les caillots qui entourent le cœur sont alors enlevés et le cœur bat régulièrement. Drainage à part du péricarde et de la plèvre.

Suites. — Le malade revient à lui.

Phénomènes d'infection le 2e jour, qui vont en augmentant. A chaque respiration, l'air entre en sifflant dans le péricarde et entraine le liquide septique qui coule de la plèvre.

Mort. — Le 4e jour.

Aut. — Pleurésie et péricardite purulentes.

Sutures intactes.

Obs. XXIII. — Maliszewski, *Ibidem.*

Acc. — H., vingt-neuf ans, coup de couteau.

Sympt. — Plaie dans le 5e espace. mesurant 7 centimètres, traversant la ligne mamelonnaire. Pouls perceptible : 140. Respiration anxieuse.

Opér. — Sans anesthésie.

Volet angulaire : bord supérieur horizontal, prolongeant la plaie jusqu'au sternum; bord interne sur le bord sternal. Résection des 5e et 6e côtes. Hémostase avec 2 pinces d'une plaie de la languette pulmonaire; agrandissement d'une plaie du péricarde de 2 centimètres et demi; ablation de caillots. *Plaie de la pointe du cœur*, sur sa face postérieure; 3 points à la soie. Péricarde fermé complètement. Suture de la plaie pulmonaire. Drainage de la plèvre.

Suites. — Faiblesse s'accentue.

Mort. — Après 26 heures.

Aut. — Un demi-litre de sang dans la plèvre.

Les sutures tiennent.

Obs. XXIV. — Mignon et Sieur, *Soc. de Chir.*, avril 1901.

Acc. — H., vingt-trois ans, coup de couteau : suicide au cours d'une pneumonie grippale.

Sympt. — Plaie pénétrante dans le 4e espace, à 2 travers du doigt du mamelon.

Opér. — Une heure après.

Anesthésie : à partir du moment où, le péricarde étant ouvert, le malade reprend connaissance.

Incision verticale de 15 centimètres passant par la plaie, à 4 centimètres du bord gauche du sternum; résections des 4e, 5e, 6e cartilages, sur une longueur de 3, 4, 5 centimètres. Cul-de-sac pleural est intact; il est refoulé en dehors. Plaie du péricarde, qui est élargie; un volumineux caillot est enlevé; aussitôt le malade recouvre sa connaissance.

Plaie du ventricule droit, de 1 centimètre, par où se fait un jet de sang. Essais difficiles pour saisir la plaie avec des pinces et pour la suturer, à cause de la profondeur de la brèche : sutures à la soie, moitié en bourse, moitié à points séparés.

Drainage à la gaze.

Suites opér. — Amélioration rapide.

Au bout d'une heure et demie, accès de toux, dyspnée;

Mort. — En quelques minutes.

Aut. — Fermeture de la plaie dermique.

La mort paraît due en partie aux lésions de pneumonie.

Obs. XXV. — Mancini Janari, *Policlino*, Roma, 1903 (Sezione chirurgica, n° 5).

Acc. — H., vingt ans, coup de couteau.

Sympt. — Pâleur cadavérique, perte de la conscience et de la sensibilité. Pupille dilatée; insensibilité de la cornée; pouls imperceptible; sur le 3e espace, entre le mamelon et le sternum, plaie transversale, de 2 centimètres. Hémo et pneumothorax. Matité précordiale non augmentée.

Opér. — Trois quart d'heure après l'arrivée à l'hôpital.

Chloroformisation pendant la section du lambeau; on la supprime ensuite, et le malade reste immobile.

Lambeau carré à base interne, allant du 2e au 6e espace; résection des 3e, 4e, 5e, côtes (procédé de Brachini). La plèvre ouverte, le poumon apparaît sain, affaissé. Le cœur est immobile. Péricarde très distendu, de couleur bleuâtre. A la partie antéro-supérieure de celui-ci, plaie de plus d'un centimètre, bouchée par un caillot. Cette plaie agrandie, il s'écoule du sang en abondance. L'auteur passe la main gauche à plat derrière le cœur et le comprime fortement. L'hémorragie cesse aussitôt et le cœur se met à battre. Plaie d'un centimètre, à bords frangés, *à la base du ventricule gauche.* Avec la pulpe du 1er et du 3e doigt, l'auteur embrassant toujours le cœur rapproche les lèvres de la plaie; il passe un premier fil, puis abandonne le cœur, et noue avec les mains. La 2e côte gêne les manœuvres; elle est réséquée. 3 points sont ainsi placés. Tout à coup, l'hémorragie se reproduit. Le cœur saisi de nouveau, on voit qu'il s'est lacéré au-dessus de la plaie. 3 points sont passés à ce niveau; l'auteur est gêné par les mouvements désordonnés du cœur, la mobilité de l'auricule gauche, les battements du poumon. L'hémorragie est enfin arrêtée. Toilette et drainage à part du péricarde et de la plèvre.

Suites. — Retour du pouls, de la connaissance.

Amélioration rapide pendant les jours suivants.

Le 3e jour l'état s'aggrave; fièvre, agitation, soif ardente. Écoulement abondant de sérosité par la plaie.

Mort. — Le 4e jour.

Autop. — Pleurésie séro-fibrineuse à gauche.

Adhérence entre la face antérieure du cœur et le péricarde. La cicatrice tient bien; sur sa face profonde, caillots nombreux, quoique aucun fil ne soit perforant.

Obs. XXVI. — Maselli. *Supplemento al Policlinico*, Roma, 1900.

Acc. — H., trente ans, coup de couteau.

Sympt. — Plaie de 3 centimètres, à 1 centimètre en dedans et en bas du mamelon gauche. État syncopal.

Opér. — Une heure et demie après accident.

Sans anesthésie.

Incision le long de la 6e côte qui est réséquée.

Plèvre largement ouverte et tamponnée.

Plaie sur le péricarde, qui est agrandie; violente hémorragie. Le doigt explorateur reconnaît une plaie près de la pointe. Sans y voir, on passe sur le doigt une soie, avec l'aiguille de Hagedorn; les chefs noués, la soie sert

à attirer le cœur. La plaie est alors visible, sur la paroi du *ventricule gauche* près de la pointe. Plusieurs points de suture. Hémostase parfaite. Toilette et suture du péricarde. Plèvre nettoyée; drainage à la gaze.

Suites opér. — Pouls : 130. Respiration : 40. Flaiblesse augmente.

Mort. — 12 heures après.

Autop. — Pas de sang dans le péricarde. Les fils ont tenu, sauf un coupé trop près du nœud.

Obs. XXVII. — Nicolaï; in Ramoni, *Gaz. médica di Roma*, 1899; et in Durante, *Trattato di pathologia chirurgica generale e speciale*, Roma, 1899.

Acc. — H., coup de couteau.

Sympt. — Plaie dans le 4e espace gauche, au milieu entre le mamelon et le sternum; trajet paraît vertical. État grave.

Opér. — Une heure et demie après l'accident.

Anesthésie.

Incision en H, le trait transversal étant sur le 4e espace; résection temporaire des 4e et 5e côtes. Agrandissement de la plaie du péricarde. Plaie à la *pointe du ventricule droit*, pénétrante. Suture.

Mort. — 12 heures après, quoiqu'on pût escompter une guérison.

Aut. — Péricarde vide. Suture bonne. Le couteau avait intéressé un peu la paroi postérieure du cœur.

Obs. XXVIII. — Milési, *Soc. Lancisiana degli osped. di Roma*; et *Rif. medica*, 1903, n° 10 (Suture di ferita del cuore).

Acc. — H., vingt-cinq ans, coup de couteau.

Sympt. — Plaie sur le bord supérieur de la 6e côte, par où coule du sang noir. Le blessé est vu une demi-heure après l'accident. Collapsus; perte de connaissance; incontinence des fèces et des urines; pouls radial imperceptible. Respiration fréquente et superficielle.

Opér. — Éthérisation.

Volet thoracique à base verticale externe, sans fracturer les côtes; le péricarde incisé est plein de sang et de caillots; hémostase provisoire digitale et immobilisation du cœur; on passe un point de soie n° 2 au milieu de la *plaie du ventricule droit*. Toilette et suture du péricarde. Drainage. Remise en place et suture du lambeau.

Suites. — L'état général se relève un peu. Puis retour du collapsus.

Mort. — Quinze heures après l'opération.

Aut. — La suture de la plaie est parfaite; péricarde vide.

Il existe une autre plaie du ventricule droit, qui ne donnait pas de sang; on constate la section d'un gros muscle papillaire de la tricuspide et une plaie de la cloison interventriculaire.

L'auteur attribue la mort à l'anémie, à la plaie de la cloison, et à l'insuffisance aiguë de la tricuspide.

Obs. XXIX. — Nanu (de Bukarest). [Un cas de plaie du cœur, traitée par la suture]. *Centralblatt für Chirurgie*, 1900.

Plaie par coup de couteau dans le 3e espace, à 4 centimètres du ster-

num. Tous les signes d'une plaie du cœur; bruits du cœur non perceptibles. Élargissement de la plaie jusqu'au milieu du sternum; résection des 2e, 3e, 4e cartilages. Plaie du péricarde, qui est élargie. Plaie de la pointe, plaie de 2 centimètres ouvrant un ventricule (lequel?). Le cœur est saisi et fixé par la main gauche; la plaie suturée avec trois fils de catgut. Fermeture du péricarde, drainage de la plèvre.

Mort. — Le cinquième jour. La plèvre est remplie de pus odorant. Le ventricule droit est plein de caillots. La paroi ventriculaire est injectée et couverte de fausses membranes. La suture est bonne.

Obs. XXX. — Niétert. *The Philad. med. J.*, 14 décembre 1901.

Acc. — H., vingt-deux ans, coup de couteau. Marche pendant 100 mètres; s'évanouit.

Sympt. — Plaie de 2 centimètres dans le 5e espace, sur le bord *droit* du sternum; pouls imperceptible, sauf aux carotides. Matité cardiaque augmentée. Bruits éloignés, faibles, irréguliers : 120. Pâleur. Perte de connaissance.

Opér. — Deux heures après l'accident.

Pas d'anesthésie.

Incision circulaire devant le sternum; section des 5e et 6e cartilages sur le sternum; résection de celui-ci à ce niveau avec la pince-gouge. La brèche sternale égale 2 pouces; *l'opération reste extra-pleurale.* Plaie sur le péricarde bouchée par un caillot volumineux; elle est agrandie; le sang sort à flots; le cœur bat avec énergie à la suite. La collection sanguine la plus importante était derrière le cœur. Auparavant le doigt avait senti une plaie sur le cœur et la tenait fermée. Hémorragie se fait en *diastole*, presque pas en systole. La plaie a un demi-pouce de longueur; elle est sur *le ventricule droit*, parallèle au grand axe du cœur. Les lèvres sont saisies avec des pinces de Kocher; 3 points séparés à la soie.

Le malade reprend connaissance et dit qu'il n'a rien senti. Drainage à la gaze.

Suites. — Anurie.

32 heures après, température : 40.

33 heures après, perte de connaissance.

Mort. — 33 heures après.

Aut. — La plaie était placée devant deux piliers, qui devaient la fermer pendant la systole. Plèvres intactes. Le blessé est mort de choc et de péricardite; exsudat fibrineux sur le péricarde.

Obs. XXXI. — Niétert. *Interstate med. J.*, St-Louis, 1902.

Acc. — H., vingt-sept ans, coup de couteau. Fait 100 pas, s'évanouit.

Sympt. — Plaie de 3 centimètres et demi dans le 6e espace, en dedans de la ligne mamelonnaire. Dyspnée, température : 36,5, pouls : 104. Matité à gauche du thorax. Clapotement systolique au niveau du cœur.

Opér. — Plus de 40 heures après l'accident.

Chloroforme.

Volet carré à charnière verticale interne : incision supérieure sur le bord

inférieur de la 4e côte; incision inférieure sur le bord inférieur de la 6e; incision verticale à 2 pouces du sternum; section des 5e et 6e côtes; rabattement à droite; les cartilages se fracturent près du sternum.

Par la plaie du péricarde, jet de sang systolique; les mouvements du poumon éclaboussent l'opérateur avec le sang contenu dans la plèvre; elle est nettoyée à la gaze. La plaie du péricarde est agrandie, les bords saisis avec des pinces; le sang semble venir de la face postérieure du cœur; celui-ci est porté en avant et à droite par un assistant avec sa main. Plaie de trois quart de pouce dans la paroi du *ventricule gauche*, paraissant pénétrante, transversale; 2 points de suture.

Drainage du péricarde et de la plèvre.

Suites. — Le lendemain, le drain du péricarde est enlevé.

Le deuxième jour, signes d'infection de la plèvre; le péricarde est indemne.

Le vingt-deuxième jour, pleurotomie gauche donnant un mélange de sang et de pus.

Guér. — Assurée 2 mois et demi après.

Obs. XXXII. — Ninni. Sutura del cuore per ampia ferita penetrante del ventricolo sinistro. *Bull. della R. Acad. méd. chir. di Napoli*, 1898.

Acc. — H., coup de couteau. Syncope.

Sympt. — Plaie dans 5e espace gauche. État général grave.

Opér. — Aussitôt après l'accident.

Sans anesthésie.

Volet carré à charnière interne : incision sur la 6e côte, incision supérieure sur la 3e côte, incision externe; section des 4e et 5e côtes au niveau de cette dernière. Le volet est rabattu en dedans, y compris la plèvre.

Plaie du péricarde, qui est agrandie; il s'écoule beaucoup de sang. *Plaie du ventricule gauche.* Ninni y introduit l'index droit pour arrêter l'hémorragie; puis, pour faire la suture, il lui substitue l'index gauche; pendant ce changement, violent jet de sang. Suture par 3 points séparés.

Mort. — Pendant la suture du lambeau.

Obs. XXXIII. — Ninni. *Estratto degli atti della R. acad. med. chir. di Napoli*, 1901.

Acc. — H., coup de couteau.

Sympt. — Plaie dans le 3e espace, à égale distance du sternum et du mamelon. État grave. Absence de pouls radial.

Extrémités froides.

Opér. — Demi-heure après.

Lambeau angulaire : trait horizontal de la plaie au sternum; trait vertical allant du précédent au 6e cartilage. Résection des 4e et 5e côtes, sur une longueur de 8 centimètres. Plaie du péricarde agrandie. Écoulement abondant de sang. *Plaie de l'oreillette droite*, reconnue avec le doigt qui arrêtait l'hémorragie. Pour pouvoir la suturer, il fallut réséquer la moitié du sternum de la 3e à la 6e côte avec la pince. Le doigt restant en place, l'auteur passe 2 fils, puis un troisième pour comble de précaution. Hémostase parfaite. Drainage du péricarde.

Suites. — Bonnes jusqu'au deuxième jour, où apparaît une pleurésie septique.

Mort. — Le quatrième jour.

Aut. — La plaie reste fermée, même après ablation des fils de suture; ce qui prouve la possibilité de suturer les oreillettes.

Péricardite et pleurésie purulentes.

Obs. XXXIV. — Noll. *Verhandl. des d. Ges. f. Chir.*, 1903.

Acc. — F., dix-sept ans; tentative de suicide avec un revolver de 7 millimètres.

Sympt. — Constatés une heure et demie après l'accident. Dyspnée violente, respiration 30; pouls 74. Matité précordiale normale. Sonorité tympanique à la partie supérieure du poumon gauche; matité à sa base. Bruits du cœur normaux; murmure particulier et bruissement anormal.

Opér. — Noll suivit le trajet de la balle qui traversait le 5e espace, puis le péricarde, et enfin la paroi antérieure *du ventricule gauche*. Le cœur fut fixé par une pince de Péan, saisissant le péricarde viscéral au-dessous de l'artère coronaire. La suture fut ainsi faite sans difficulté. Drainage du péricarde à la gaze, qui est enlevée 24 heures après.

Suites. — Empyème circonscrit, qui guérit au bout de 8 jours.

Guérison.

Suites éloignées. — La malade, revue plus de 6 mois après, est bien portante et peut travailler. Respiration et mouvements du cœur normaux.

Obs. XXXV. — Pagenstecher. *Deutsch. med. Wochenschrift*, 1899.

Acc. — H. Coup de couteau.

Sympt. — Plaie dans le 4e espace gauche, sous le mamelon; pouls imperceptible; dyspnée; réflexe cornéen aboli. Matité étendue à la moitié gauche du thorax.

Opér. — Seize heures après l'accident. Ethérisation.

Incision le long de la 5e côte; résection de 8 centimètres de cette côte. La plèvre ouverte, une plaie apparaît sur le péricarde, qui est presque vide. Le péricarde ouvert, on voit une plaie de 3 centimètres et demi sur *le ventricule gauche*, à 3 centimètres de la pointe; écoulement abondant. 3 points profonds au *catgut*, un point superficiel. L'application du point le plus élevé était difficile, car l'endroit où il devait être placé n'apparaissait qu'à la faveur des mouvements du cœur; l'opérateur attira le cœur à l'aide du fil inférieur et put terminer.

Suture du péricarde et de la plèvre.

Les chefs des fils du péricarde furent attirés dans la plaie, pour servir au drainage. Ils furent enlevés les 9e et 10e jours.

Guér. — Normale.

(*A suivre.*

REVUE DES SOCIÉTÉS SAVANTES

SOCIÉTÉ DE CHIRURGIE

Du 21 juin au 5 juillet 1905.

M. Quénu. — *Dégénérescence épithéliale d'un moignon vaginal, à la suite d'une hystérectomie totale pour salpingite.*

M. Quénu vient d'observer la dégénérescence épithéliale d'une cicatrice vaginale chez une femme de cinquante et un ans, qui fut opérée d'hystérectomie totale pour salpingite double le 12 janvier 1900. Ce cas prouve que l'hystérectomie totale ne met pas à l'abri de la dégénérescence cancéreuse du moignon.

M. Richelot apporte deux nouveaux faits, appartenant à M. Delangre (de Tournai), dans lesquels ce chirurgien dut extirper secondairement un moignon du col cancéreux chez des femmes ayant subi une hystérectomie subtotale pour fibromes.

M. Faure a dû faire, ces jours-ci, une hystérectomie totale pour fibromes, à cause de l'état suspect du col; et il a pu se convaincre des difficultés d'hémostase que présente cette opération, difficultés qui n'existent pas ans la subtotale. De plus le délabrement pelvien est bien plus considérable dans la totale que dans la subtotale.

M. Poirier a longtemps pratiqué la totale et l'a abandonnée pour la subtotale, à cause de la difficulté de l'hémostase de la tranche vaginale et de l'allongement opératoire qui en résulte.

De la luxation récidivante de l'épaule (suite de la discussion).

M. Ricard a toujours recours, dans la capsulorrhaphie pour luxations récidivantes de l'épaule, à l'emploi de la grosse soie plate, car le catgut se résorbe rapidement et bien avant que la coaptation des tissus fibreux soit bien solide. La soie, en s'entremêlant avec les tractus fibreux des ligaments capsulaires, forme un feutrage définitivement solide. Au point de vue de l'incision, M. Ricard ajoute à l'incision rectiligne dans le sillon pectoro-deltoïdien, une incision perpendiculaire, formant avec la première un L renversé : ce qui permet de découvrir une grande surface de la capsule et de donner un large point d'appui aux points de fils de soie.

Conservation des ovaires et de l'utérus dans les opérations pour annexites (suite de la discussion).

M. Faure estime que, si aucun chirurgien ne peut songer à sacrifier de parti pris des ovaires sains, on ne peut songer davantage à conserver de

parti pris des ovaires malades. Aucune divergence ne pourrait exister, s'il n'était extrêmement difficile de distinguer, même quand on les a sous les yeux, des ovaires sains de ceux qui ne le sont pas. Cela tient au polymorphisme de l'ovaire, qui peut contenir à la fois des poches kystiques normales, des vésicules de Graaf, et des poches kystiques anormales. Rien ne permet de distinguer les unes des autres ces différentes formations; et M. Faure a peine à comprendre une conduite chirurgicale qui résèque certains kystes prétendus pathologiques et en conserve d'autres prétendus normaux. Pour savoir si un ovaire doit être conservé ou non, M. Faure préfère se guider sur un signe clinique de haute importance : la douleur. Tout ovaire douloureux, d'après lui, est pathologique et doit être enlevé. Aussi recherche-t-il avec le plus grand soin si c'est la région ovarienne qui est douloureuse. En présence d'un ovaire douteux, si la malade souffre, M. Faure n'hésite pas à le sacrifier, estimant qu'il y a moins d'inconvénient à enlever un ovaire sain qu'à conserver un ovaire douloureux, et à exposer la malade soit à des douleurs persistantes, soit aux risques d'une nouvelle opération.

Du lipome périostique (suite de la discussion).

M. Lucas-Championnière a enlevé, chez un homme de cinquante-sept ans, une tumeur lipomateuse, du volume du poing, tellement adhérente au périoste que la dissection en fut très laborieuse. Cette tumeur occupait le siège des tumeurs congénitales; et M Lucas-Championnière aurait une grande tendance à les considérer comme telles.

M. Sébileau rapporte une intéressante observation de fibro-lipome périostique congénital de la variété fémorale. Il s'agit d'une jeune fille, opérée une première fois pour une tumeur musculaire de la cuisse, et qui lui était adressée pour une récidive que le médecin traitant estimait devoir entraîner la désarticulation de la cuisse. Tel fut aussi le sentiment de M. Sébileau, quand il eut examiné la malade; mais, avant de se résoudre à ce sacrifice, il décide de faire une large exploration anatomique de la tumeur. Cette exploration le mène sur une tumeur, assez facile à énucléer, insinuée sous les masses musculaires de la cuisse, et présentant trois prolongements, occupant chacun une des trois loges vasculaires de la cuisse; l'un antérieur occupait la loge de l'artère fémorale, le second la loge moyenne de l'artère fémorale profonde, le troisième la loge postérieure des perforantes. Les suites de l'opération furent simples. La tumeur était un fibro-lipome, qui adhérait par un pédicule lamellaire à la partie supérieure de la ligne âpre.

De la tuberculose du cæcum (Discussion).

M. Delbet apporte une observation de tuberculose hypertrophique du cæcum. Il s'agissait d'une femme de quarante ans, à passé appendiculaire, chez laquelle il pensait trouver des reliquats d'abcès encapsulés dans des adhérences. Or, l'abdomen ouvert, la tumeur se montra formée par le cæcum, lui-même épaissi et violacé, auquel l'appendice adhérait intime-

ment. M. Delbet prit immédiatement le parti de faire la résection iléo-cæcale, qu'il termina par une anastomose termino-terminale de la façon suivante. Un premier surjet comprenant toute l'épaisseur des parois intestinales les a affrontées bout à bout; puis on invagina l'iléon dans le côlon d'un centimètre et demi environ, et on fixa par un surjet le collier de l'invagination ainsi produit au cylindre invaginé. Les suites opératoires furent des plus simples. Quant à la pièce, elle montre que les lésions étaient développées surtout au niveau de la valvule de Bauhin; la face interne de la muqueuse présentait un aspect identique à celui que l'on rencontre dans la rectite proliférante. L'examen histologique a permis de constater l'existence de cellules géantes.

M. Legueu a eu l'occasion d'observer deux cas de tuberculose cæcale à formes très différentes. Dans le premier cas, il s'agissait d'une malade chez laquelle M. Dieulafoy avait porté le diagnostic de tuberculose chronique du cæcum. M. Legueu trouva un cæcum très épaissi et très réduit avec un appendice intact; les lésions se prolongeaient sur le côlon ascendant jusqu'à l'angle du côlon transverse; il y avait quelques ganglions mésentériques. On fit l'ablation du cæcum avec 27 centimètres de côlon, suivie de la suture bout à bout; le malade guérit.

Dans le second cas, il s'agissait également d'un malade de M. Dieulafoy, chez lequel ce dernier avait porté le diagnostic d'adénopathie iléo-cæcale tuberculeuse. Après ouverture du ventre, le cæcum apparait perdu dans une masse, au milieu de laquelle il est difficile de reconnaître chaque partie; les lésions s'étendent sur le côlon ascendant, et, à la surface de l'intestin, on reconnait une série de végétations. M. Legueu se demande s'il s'agit de cancer ou de tuberculose. Dans le doute il se décide, avant de tenter l'extirpation, à prélever un ganglion pour en faire l'examen histologique; il établit un drainage et ferma la paroi. Il s'établit une fistule stercorale avec laquelle le malade quitta l'hôpital. Il y revint trois mois après, et, l'examen histologique ayant établi dans l'intervalle la nature tuberculeuse, la résection iléo-cæcale fut pratiquée avec fermeture terminale du gros intestin et insertion latérale de l'iléon dans le côlon. Ce malade a guéri, non sans présenter une fistule stercorale, qui persiste encore après un an et demi.

M. Guinard fait observer que le procédé d'invagination, employé par M. Delbet, rappelle celui qu'il a préconisé lui-même pour la cure des hernies gangrenées. Il faut avoir soin d'invaginer toujours le bout supérieur dans l'inférieur, car le cylindre invaginé forme une valvule qui pourrait s'opposer à la circulation des matières, si on procédait en sens contraire. D'une façon générale, M. Guinard préfère les anastomoses latérales, qui ont l'avantage d'être applicables à tous les cas et n'exigent pas un temps plus considérable.

M. Routier est également partisan de l'entéro-anastomose latérale.

M. Poirier considère les invaginations comme des complications opératoires inutiles. Il a toujours recours à la simple suture bout à bout et n'a jamais d'échec.

M. Demoulin a dû faire, à l'occasion d'un rapport au prochain Congrès

de la Tuberculose, une étude spéciale de la tuberculose iléo-cæcale. Il en distingue deux formes principales : la forme hypertrophique, dite encore fibro-adipeuse, caractérisée par de véritables tumeurs cæcales tuberculeuses; la forme entéro-péritonéale, qui est l'ancienne typhlite tuberculeuse.

La forme hypertrophique est actuellement bien connue, grâce à de nombreux travaux; elle présente une variété intéressante, dont il existe quelques observations seulement : c'est la forme limitée à la valvule. On aurait tort de considérer la tuberculose cæcale hypertrophique comme une tumeur toujours facilement extirpable. Il y a des cas assez nombreux où des adhérences étendues et solides, des abcès, des fistules interdisent l'extirpation et obligent à s'en tenir à l'exclusion de l'intestin, opération d'ailleurs excellente, qui est suivie parfois d'une régression considérable des lésions.

La forme entéro-péritonéale, à l'inverse de la précédente, se rencontre presque toujours chez des tuberculeux avérés. Elle occupe le plus souvent la fin de l'iléon et envahit le cæcum. Elle constitue le plus souvent un empâtement de la fosse iliaque droite, qui se ramollit et aboutit à un abcès et à des fistules. Cette forme est prise souvent cliniquement pour une appendicite simple, bien que l'impression qui se dégage de l'étude des lésions est que l'appendice est rarement primitivement en cause.

M. Routier rapporte 5 cas de tuberculose iléo-cæcale, dans lesquels il a eu l'occasion d'intervenir. Dans le premier cas, communiqué autrefois à la Société de Chirurgie, il s'était contenté de faire une entéro-anastomose au bouton de Murphy; l'opéré succombe peu de temps après des suites de l'obstruction du bouton par des matières fécales pâteuses. Dans le deuxième cas, il s'agissait d'un jeune homme qui fut opéré à la suite d'une violente crise, simulant une appendicite. On ne sentait aucune tumeur dans la fosse iliaque droite. Aussi M. Routier fut-il très étonné, une fois le ventre ouvert, de découvrir une tumeur cæcale, très dure, compliquée d'un abcès cæcal situé à la base de l'appendice et perforé. L'extirpation de la masse lui semblant périlleuse, il se contente de faire l'exclusion de l'anse iléo-cæcale. Le malade succombe quelques jours après. Le troisième cas a trait à une femme de trente-cinq ans, accusant des douleurs et une tumeur dans la fosse iliaque droite. M. Routier porte le diagnostic de tuberculose iléo-cæcale. L'extirpation des lésions fut difficile, mais possible, et suivie d'une entéro-anastomose. La malade guérit et est restée guérie depuis trois ans. Le quatrième cas est celui d'un jeune homme de dix-sept ans, qui eut des crises douloureuses dans la fosse iliaque droite, sous forme de crises d'appendicite; mais il existait une tumeur cæcale manifeste; et M. Routier put porter le diagnostic exact. Il résèque l'anse iléo-cæcale, en même temps qu'une demi-douzaine de gros ganglions mésentériques en partie caséifiés. Entéro-anastomose latérale; suites opératoires compliquées par une parotidite, une phlébite du membre inférieur gauche, de la diarrhée tenace. Finalement guérison. Le cinquième et dernier cas a trait à un homme épuisé, avec fièvre élevée, chez qui les symptômes généraux et locaux avaient fait porter le diagnostic d'abcès du foie. Il s'agissait en réalité d'une tuberculose iléo-cæcale, avec participation de l'appendice et caséification des

ganglions inverses. Extirpation suivie d'entéro-anastomose. Guérison.

M. TUFFIER reste partisan de l'anastomose latérale et n'a modifié sa technique que par l'écrasement du segment de l'intestin grêle et du côlon à la manière de Doyen. Il ne croit pas le diagnostic des tuberculoses iléo-cæcales aussi facile qu'on semble l'admettre. Il y a des lésions simplement inflammatoires que, pièces en mains, il est difficile de reconnaître. Chez une jeune fille atteinte de tumeur de la fosse iliaque, M. Tuffier crut devoir admettre une tuberculose iléo-cæcale. L'abdomen ouvert, il ne put acquérir la certitude de cette nature et se borne à une simple anastomose iléo-côlique; la tumeur disparut complètement dans la suite. Enfin M. Tuffier a opéré récemment une tuberculose iléo-cæcale qui présente ceci de particulier que le côlon ascendant présentait de nombreuses ulcérations tuberculeuses jusqu'au niveau de la vésicule biliaire. Il dut faire la résection au niveau de la partie supérieure du côlon ascendant et pratiquer l'anastomose latérale. Le malade guérit.

M. QUÉNU estime le diagnostic des tuberculoses iléo-cæcales comme plus difficile qu'on ne pense. Chez un jeune homme, il enleva le cæcum et une partie du côlon ascendant avec le diagnostic de tuberculose iléo-cæcale. Or l'examen histologique n'a révélé aucune lésion tuberculeuse.

M. WALTHER signale le fait d'une jeune fille, chez laquelle, au cours d'une opération d'appendicite, il trouve une induration du cæcum au niveau de la base de l'appendice. Il hésite sur la nature de cette induration et se réserve de faire ultérieurement la résection du cæcum, si la nature tuberculeuse se manifestait ultérieurement, car il s'agissait d'une simple plaque inflammatoire qui disparut complètement après l'appendicectomie.

M. DEMOULIN considère cette question de tumeurs simplement inflammatoires comme très discutable. Il ne serait pas éloigné de penser avec Gérard Marchand que ces tumeurs inflammatoires sont des tumeurs tuberculeuses.

M. CHAPUT a opéré, le 22 février dernier, un malade présentant une fistule stercorale consécutive à une opération d'appendicectomie. Le cæcum était très atrophié et induré. M. Chaput le résèque avec quelques centimètres d'intestin grêle; puis, la suture circulaire se présentant dans de mauvaises conditions, il fit l'implantation latérale, non sans peine à cause de la brièveté du mésentère du grêle. Il fit ensuite la suture à deux étages, en remplaçant la suture muco-muqueuse par une séro-séreuse. Enfin il maintint l'orifice béant avec un tube de caoutchouc à la façon de Dubourg (de Bordeaux). Très souvent, en effet, les orifices anastomotiques sont agglutinés par des sécrétions visqueuses qui les empêchent de fonctionner, ainsi que M. Chaput a pu le constater par le toucher rectal dans une anastomose iléo-rectale. Grâce à ce tube de caoutchouc, le malade est allé à la selle le troisième jour; actuellement il peut être considéré comme guéri. Sur les pièces enlevées, on put constater une induration de la valvule iléo-cæcale et un rétrécissement serré, avec ulcération très étendue siégeant sur le cæcum et le côlon ascendant.

M. WALTHER. — *De l'anesthésie par le chloroforme après injection sous-cutanée de scopolamine.*

M. Walther emploie la scopolamine depuis le 11 mai dernier, en injection sous-cutanée une heure avant la chloroformisation. Il injecte un centimètre cube de la solution indiquée par M. Terrier. Dix à quinze minutes après l'injection, le malade se sent engourdi, légèrement somnolent, et il s'endort peu à peu. Ce sommeil est le plus souvent léger. Au bout d'une heure, le chloroforme est administré, et le sommeil chloroformique succède sans transition au sommeil de la scopolamine. La période d'excitation n'existe pas. Dès que le chloroforme a fait sentir son action, le pouls, qui jusque-là était rapide, se ralentit : il reste toujours plein et régulier. Pendant toute la durée de l'anesthésie, la respiration reste régulière, la pupille est légèrement dilatée. Après la cessation de chloroforme, le sommeil redevient ce qu'il était avant et dure un temps variable suivant les sujets, de deux à cinq heures. La scopolamine semble avoir une action très nette sur la sécrétion urinaire. Pendant les vingt-quatre heures qui suivent l'anesthésie, les urines sont notablement plus abondantes qu'à l'ordinaire.

M. Walther n'a pas observé la vaso-dilatation marquée signalée par M. Terrier et obligeant à prendre des précautions hémostatiques particulières. Il n'a pas non plus constaté cette contracture de la paroi abdominale si gênante dans les laparotomies. Enfin, quant aux vomissements, ils n'ont fait défaut dans aucun cas. Mais ces vomissements sont peut-être à mettre sur le compte des altérations de la scopolamine; cette question est à l'étude. En somme, M. Walther a constaté tous les avantages signalés par M. Terrier : 1° suppression de toute appréhension de l'anesthésie; 2° suppression de la période d'excitation; 3° persistance pendant plusieurs heures après l'opération d'un sommeil calme; 4° augmentation de la sécrétion urinaire; 5° régularité du sommeil chloroformique.

M. TERRIER a modifié sa technique primitive. Au lieu de trois injections de 1 milligramme chacune, il ne fait plus qu'une seule injection de 1 milligramme, deux heures avant l'opération. De cette façon, on obtient les mêmes avantages et on évite deux inconvénients sérieux : la contracture de la paroi et la vasodilatation superficielle. En ce qui concerne les vomissements, après une série de 43 cas sans nausées, M. Terrier a eu 3 cas de vomissements. Or, pour ces 3 cas, on s'était servi d'une solution ancienne et stérilisée à 120 degrés et l'on sait que la scopolamine s'altère à l'air, à l'humidité et à la chaleur; la morphine qu'elle contient se décompose et donne de l'apomorphine. Il faut donc se servir de solutions fraîches et stérilisées par la tyndallisation. Le plus bel éloge que M. Terrier puisse faire de cette méthode, c'est qu'on a pu endormir deux fois sans inconvénient un malade atteint d'insuffisance aortique, et un vieillard atteint de myocardite; tous deux ont merveilleusement supporté l'anesthésie.

M. ANTIPAS (Constantinople). — *Pneumotomie pour dilatation des bronches.* Rapport de M. TUFFIER.

M. Antipas a opéré un enfant de quatre ans, qui, à la suite d'une broncho-

pneumonie, présentait depuis dix-huit mois une expectoration fétide; sous l'influence de la fièvre et de cette infection, l'état général était devenu mauvais, et l'enfant se cachectisait de plus en plus. L'absence de bacilles de Koch fit penser qu'il s'agissait d'une caverne bronchoectasique, que les phénomènes streptococciques permettaient de localiser à la base du poumon gauche. M. Antipas fit une pneumotomie qui présente comme intérêt : 1° qu'il y eut du pneumothorax, ce qui rendit très difficile l'exploration du poumon; 2° que cette exploration, faite très bas, au siège même des indications stéthoscopiques, ne permit pas de découvrir les lésions qu'on trouva à deux travers de doigt en dessus. On découvrit une cavité du volume d'une noix, contenant du pus fétide et communiquant avec les bronches. Drainage. La fièvre tomba et le petit malade reprit jusqu'au moment où, la fistule s'étant rétrécie, l'évacuation ne se fit plus. M. Antipas voulut tenter l'élargissement de la fistule; mais l'incision du tissu pulmonaire fut accompagnée d'une telle hémorragie qu'il dut l'abandonner. Quelque temps après, l'enfant mourut de bronchopneumonie.

De cette observation, le rapporteur retient tout d'abord le fait du pneumothorax qui vient confirmer tout ce que M. Tuffier a jadis dit à ce sujet. Il semble que sur ce point certains perfectionnements soient en train de se produire. MM. Tuffier et Hallion avaient montré par des expériences qu'une pression d'air dans les bronches, égale à une colonne d'eau de 10 centimètres de hauteur, suffisait à écarter le pneumothorax et suffisait à la rétraction du poumon, et en outre que cette pression était compatible avec une circulation normale et avec une respiration mécaniquement et chirurgiquement parfaite. Depuis lors l'application de ce principe a été faite à l'homme et l'on a construit en Allemagne des chambres pneumatiques, qui fonctionnent parfaitement et dont M. Tuffier décrit le dispositif.

Quant à l'évolution ultérieure de l'opéré de M. Antipas, elle a été ce qu'elle est presque toujours dans la pneumotomie pour dilatation bronchique. Depuis sa dernière publication, M. Tuffier a eu l'occasion de faire trois nouvelles interventions de ce genre; chez ces trois malades, il y eut une fistule persistante, et les malades ne se trouvaient en bon état qu'à la condition que la fistule restât ouverte.

M. Potherat a vu opérer à Bruxelles dans la chambre pneumatique et a pu constater que les opérateurs et les aides s'y trouvaient parfaitement à leur aise.

M. Lejars fait une remarque semblable au sujet de la chambre pneumatique de Lauerbruch, qu'il a vue fonctionner à Breslau.

M. Delbet a fait deux pneumotomies pour dilatation bronchique. La première chez une femme d'un certain âge, chez laquelle le drainage du foyer amena une amélioration considérable, puis la guérison au bout de plus d'un an; malheureusement cette malade fit un abcès cérébral, qu'on ne put trouver après trépanation et auquel elle succomba. La seconde opération fut faite sur un homme robuste, chez lequel on dut réséquer plusieurs côtes avant d'arriver sur le foyer, mais qui guérit complètement après l'opération.

M. Quénu présente un malade atteint d'*ankylose osseuse du coude, suite de traumatisme*, et chez lequel il fit une *résection économique avec interposition tendineuse.*

M. Poirier présente une jeune fille de quinze ans, chez laquelle M. Okgurie a retiré un *crayon noir de 13 centimètres qui avait pénétré par l'angle interne de l'œil dans l'orbite et s'y était enfoncé complètement.*

M. Villemin présente une pièce d'*amputation spontanée d'un appendice.*

M. Hartmann présente une femme chez laquelle il a extrait un *kyste du mésocôlon transverse, simulant un kyste du pancréas.*

M. Lucas-Championnière présente un malade, chez lequel il a fait une *résection des deux coudes pour ankylose rhumatismale.*

M. Delbet présente une femme, chez laquelle il a traité un *kyste hydatique de la face connexe du foie par la réduction sans drainage.*

M. Potherat présente deux malades *laparotomisées pour péritonite tuberculeuse.*

M. Berger présente un malade atteint de *rétraction limitée de l'aponévrose palmaire et guéri par un procédé combiné de ceux de Busch et de Richet.*

M. Berger présente deux malades chez esquels il a *restauré l'arête du nez en selle par un transplant cartilagineux*, suivant la méthode de Charles Nélaton.

M. Chevassu présente un soldat, présentant un hypospodias fermé et une *poche urinaire congénitale de la portion antérieure de l'urètre*, renfermant trois calculs volumineux.

SOCIÉTÉ DE CHIRURGIE DE LYON.

Séance du 22 juin 1905. — *Présidence de M. Horand.*

Cholécystectomie.

M. Durand rapporte une observation de cholécystectomie sous-séreuse. Cette technique offre l'avantage de l'innocuité et de la simplicité. L'opération est extra-péritonéale.

Guérison définitive de la fistule pour laquelle avait été pratiquée l'opération.

Aspiration des liquides dans la trachée.

M. Latarjet fait une communication sur l'aspiration des liquides dans la trachée, lorsqu'il y a asphyxie au cours d'une opération.

Un opéré de tumeur du maxillaire asphyxiait. Une canule de trachéo-

tomie ayant été mise aussitôt, l'asphyxie continuait néanmoins. C'est alors qu'on mit dans la trachée, par la canule, un tube de caoutchouc. L'aspiration ramena des caillots et aussi la vie du malade, qui paraissait perdue.

Cette méthode d'aspiration trachéale est rejetée par la plupart des auteurs, à tort croyons-nous. Elle est employée cependant par les accoucheurs. Ce traitement est logique.

M. Vallas. — Sans cette manœuvre le malade était perdu. Le trismus empêchait d'étancher le sang. Il est intéressant de constater l'absence de broncho-pneumonie.

M. Vincent a fait cette aspiration, il y a dix ans, et n'a pas réussi.

M. Goulliod. — Cette aspiration du liquide bronchique a prévenu, je crois, la broncho-pneumonie. On pourrait, peut-être, l'employer lorsque des opérés vomissent.

M. Gangolphe considère la méthode comme excellente. La plupart des accidents d'anesthésie étant dus, à Lyon, à l'aspiration des liquides dans la trachée, la méthode est indiquée, en pareil cas.

Résections du maxillaire inférieur.

M. Tixier rapporte quelques observations de résections du maxillaire inférieur, pour cancers des parties molles propagés à l'os.

Le résultat immédiat a été bon. Chaque fois, on a fait de la prothèse immédiate, qui a été parfaitement supportée, grâce à des lavages fréquents.

La prothèse ne favorise guère la récidive, lorsqu'il s'agit de cancers primitivement osseux.

M. Gangolphe a pratiqué bien des résections du maxillaire inférieur. Il est d'avis d'employer la prothèse immédiate, qui assure l'opéré contre les accidents d'asphyxie en permettant de fixer la langue. Les lavages doivent être minutieux et surveillés; sinon, l'opéré s'empoisonne.

La question des récidives, après prothèse immédiate, n'est pas facile à discuter. Mais la prothèse ne favorise pas la récidive, dans les tumeurs nées sur l'os.

La cicatrice est évitée par une incision faite un peu bas.

M. Albertin a enlevé également de grosses tumeurs. Il n'opère pas volontiers les gens âgés de plus de cinquante-cinq ans.

Plusieurs opérés sont restés guéris pendant plusieurs années. La prothèse est une excellente méthode.

Fractures spontanées dans l'ostéomalacie.

M. Gangolphe rapporte une observation de fracture spontanée dans l'ostéomalacie partielle. Malgré une immobilisation de trois mois, l'os n'est pas consolidé. Il est encore incurvé au-dessus de la fracture.

M. Gangolphe le traitera par l'irritation du périoste qui favorise l'ostéogénèse et la formation d'un cal.

Cette lésion n'est pas du rachitisme. Elle ressemble au genu varum.

Ce rachitisme frappe surtout le fémur. C'est ainsi que M. Gangolphe a observé plusieurs cas de fracture spontanée du col fémoral, attribués à l'ostéomalacie.

Séance du 29 juin 1905. — *Présidence de M. Horand.*

Résection du maxillaire inférieur.

M. Vallas présente 20 résections du maxillaire inférieur.

Les unes, au nombre de trois, correspondent à des tumeurs primitives du maxillaire inférieur.

D'autres sont des néoplasmes des parties molles, avec adénopathie ganglionnaire adhérente à l'os. Une troisième catégorie comprend des tumeurs de la langue, pour lesquelles furent pratiquées des hémi-résections du maxillaire inférieur.

M. Vallas n'arrache pas l'os à la fin de l'opération, mais sectionne la coronoïde, afin d'éviter des délabrements musculaires.

Enfin une quatrième catégorie comprend des résections du maxillaire inférieur faites lors des cancers oro-pharyngés. L'ablation de l'os est ici destinée à donner du jour.

La tumeur débute sur l'amygdale et gagne souvent le voile du palais.

Quelle que soit l'indication opératoire, M. Vallas fait l'incision très bas, dans le but de ne pas avoir d'ulcération au contact de la pièce prothétique. Jamais d'incision de la lèvre.

La section osseuse est remontée au-dessus de l'angle de la mâchoire, ce qui favorise la prothèse; elle est faite au-dessous du condyle et de l'apophyse coronoïde. Enfin, conservation de la sangle musculo-périostique par rugination sous-périostée, toutes les fois que la région n'est pas envahie par la tumeur.

La prothèse n'est pas appliquée après les grands délabrements. Il y a alors déviations des dents, difficulté de la mastication; mais l'alimentation est impossible.

Mortalité d'environ 40 p. 100, par broncho-pneumonie, érysipèle, hémorragie. Malgré ce pronostic sévère, M. Vallas opère : car, il y a des douleurs horribles, et plus tard une marche fatale.

M. Martin croit que la prothèse n'est pas cause des complications immédiates, ni de récidive.

Les lavages sont d'une importance capitale, pendant plusieurs semaines après l'opération.

M. Vincent demande à M. Martin s'il supprime le drainage et s'il applique la prothèse immédiate en présence des nécroses osseuses.

M. Martin. — Dans les cas signalés par M. Vincent, on peut à la rigueur supprimer le drainage, à condition de faire minutieusement les lavages.

Ostéomalacie partielle.

M. Vincent rapporte une observation d'ostéomalacie localisée. Après fracture, il fut pratiqué une ostéoclasie correctrice de la déviation. L'os fut allongé par irritation à distance du cartilage de conjugaison.

Malheureusement, l'os étant mou, la déviation s'est reproduite. En somme, la fragilité a persisté. Les moyens d'irritation n'ont pas réussi à provoquer l'hypergenèse.

Séance du 6 juillet 1905. — *Présidence de M. Horand.*

Ostéomalacie localisée.

M. Gayet croit que les cas d'ostéomalacie localisée sont plus fréquents qu'il n'est admis d'ordinaire. Il en a rapporté des observations, il y a quelques années, dans la *Revue de Chirurgie*. Une des malades mourut de *tuberculose pulmonaire*, après avoir été traitée d'une ostéomalacie dans le service du Professeur Ollier.

Une autre malade, atteinte d'ostéomalacie, avait été traitée pour des gommes.

L'histologie de l'ostéomalacie montre une raréfaction des travées, une atrophie des cellules. On l'observe après certaines fractures.

Le meilleur traitement, en pareil cas, paraît être la méthode ambulatoire, préférable à l'irritation du périoste.

M. Destot croit que le nom d'ostéomalacie couvre des observations très disparates.

Dans le service de M. Mouisset, il a vu une malade souffrant du pied et qui avait là une véritable décalcification des os du pied constatée à la radiographie et à l'autopsie. On la supposait atteinte de rhumatisme ou de tuberculose osseuse. M. Destot cite également quelques autres observations d'ostéomalacie locale.

La lésion est une dystrophie osseuse, bien différente de l'ostéomalacie généralisée post-puerpérale. En somme, l'ostéomalacie partielle est fréquemment post-traumatique, ainsi qu'on l'a dit au dernier Congrès de Liège. Le système nerveux est d'ordinaire l'intermédiaire entre l'état normal et l'état ostéomalacique.

M. Gayet croit que l'ostéomalacie partielle est de même nature que l'ostéomalacie généralisée. Certains sujets, atteints au début de ramollissement localisé, ont fini par succomber à l'ostéomalacie généralisée.

Traumatisme du carpe.

M. Destot rapporte l'histoire d'un pompier qui était atteint d'une lésion du poignet, après avoir reçu un avant-toit sur la main. Quelque temps après, la main était en griffe, et l'on pensait presque à une simulation. Or la radiographie démontra l'existence d'une dislocation du carpe, c'est-à-dire une ancienne luxation du semi-lunaire.

La lésion étant trop ancienne la réduction ne put être faite.

M. Destot pense, contrairement à Lilienfeld, que dans ces accidents le scaphoïde se porte en arrière et le semi-lunaire en avant.

Le rôle du scaphoïde n'est pas négligeable; il explique les fractures concomitantes que l'on retrouve sur le radius, fractures en ergot, fracture de la styloïde isolée, fracture du radius par écrasement.

Le semi-lunaire se porte surtout du côté cubital, de là la plus grande fréquence des lésions du nerf cubital.

La *dislocation du scaphoïde et du semi-lunaire* (*os radiaux*) est plus fréquente que la luxation médio-carpienne. On confond ces lésions à tort.

Séance du 20 juillet 1905. — *Présidence de M. Horand.*

M. Tixier fait un rapport sur une observation de M. Rappelin (du Puy), qui a trait au traitement des arthrites suppurées du genou.

Gastrectomies.

M. Tixier présente une tumeur de l'estomac qu'il a enlevée, il y a deux jours, par une gastrectomie étendue. L'estomac fut abouché au duodénum (procédé de Kocher).

M. Tixier est partisan de la gastrectomie et ne pratique plus que rarement la simple gastro-entérostomie.

Fibrome utérin et grossesse.

M. Fabre présente une malade à laquelle il a pratiqué une hystérectomie sub-totale pour un fibrome pendant la grossesse, il y a un mois. Le fibrome était pédiculé; mais il aurait été dangereux ici de faire une myomectomie, à cause de la situation du placenta.

Opération césarienne.

M. Fabre présente un utérus sur lequel il a pratiqué, il y a dix-huit mois, une opération césarienne; le bassin était, en effet, rétréci.

La malade est morte dernièrement de tuberculose pulmonaire. Sur son utérus, on voit une cicatrice oblique, sur la face antérieure.

Cette obliquité est assez singulière et difficile à expliquer.

Il n'existe aucune adhérence de l'utérus avec les organes abdominaux. Or, il est rare de constater l'absence de ces adhérences. Les fils de soie sont tous restés et font saillie dans la cavité utérine.

X. Delore.

BIBLIOGRAPHIE

Les rayons de Rœntgen; Applications chirurgicales; par **Edmond Loison**. Paris, 1905, Doin, édit.

Cet important ouvrage est divisé en trois parties : physique, technique, et chirurgicale. La première comprend les notions d'électricité indispensables pour se rendre compte du fonctionnement des appareils utilisés pour produire les rayons Rœntgen ; des schémas très simples expliquent successivement les générateurs d'électricité, les transformateurs, et les appareils de mesure et de réglage. La seconde fait connaître les différentes manières de produire et d'appliquer ces rayons, en donnant le long développement qu'elle mérite à la méthode de repérage des corps étrangers imaginée par Contremoulins ; un chapitre important est consacré aux accidents généraux et locaux, dus à l'emploi des rayons X. La troisième partie est un recueil d'observations personnelles de l'auteur. Toutes les régions sont passées successivement en revue; et, pour chaque affection, on trouve de nombreuses figures, rendant la lecture du texte particulièrement facile et montrant les immenses avantages que l'on tire de radiographies multipliées et bien exécutées.

G. Alexandre.

Les formes chirurgicales de la tuberculose intestinale; par **Bérard** et **Patel**. — Paris, 1905, Masson, édit.

Ce travail d'ensemble sur les formes chirurgicales de la tuberculose intestinale est remarquable par sa clarté et sa précision. Les auteurs n'accordent pas de place aux théories et aux hypothèses; et quelques pages courtes et intéressantes sont seulement consacrées à la pathogénie. L'anatomie pathologique est traitée avec soin en quatre chapitres : lésions élémentaires de la tuberculose intestinale, tuberculoses de l'intestin grêle, du gros intestin et entéro-péritonéale. Cette même division revient à la symptomatologie et au diagnostic, et, après cet exposé complet de la question, on aborde avec fruit le traitement qui comprend les méthodes chirurgicales : laparotomie, entéroplastie, entéro-anastomose, exclusion, les indications opératoires tirées de l'état général et de la forme anatomique des lésions, enfin le traitement des complications. Ajoutons que chaque opération est suivie d'une statistique et que le livre se termine par une bibliographie très complète.

G. Alexandre.

LE TRAITEMENT DE L'HYPERTROPHIE SÉNILE DE LA PROSTATE; par le Dr **A. Guépin.** — Paris, 1905, Félix Alcan, édit., 140 p.

L'auteur, après une rapide étude de la physiologie de la prostate et des vésicules séminales, traite de l'étiologie générale des maladies de la prostate.

Puis le traitement des trois périodes de l'hypertrophie est successivement passé en revue. L'auteur n'est pas tendre pour les tentatives chirurgicales, qui ont eu pour but d'améliorer ou de guérir les prostatiques. Les heureux résultats donnés récemment par la prostatectomie périnéale ne paraissent pas l'avoir convaincu; et il relègue cette intervention à côté de la castration, de la résection des canaux déférents, de l'angio-neurectomie, etc.

CH. DUJARIER.

TECHNIQUE CHIRURGICALE; par **Ricard** et **Launay**. — Paris, 1905, O. Doin, éditeur, 2 vol.

Ces deux volumes de technique chirurgicale sont le complément du traité de thérapeutique chirurgicale, publié antérieurement par les mêmes auteurs.

Le plan suivi est le même dans les deux ouvrages; mais, dans le dernier, les auteurs n'ont eu en vue que la technique pure. Ils n'ont décrit, parmi les nombreux procédés, que les plus modernes, ou les anciens que le temps a consacrés.

De nombreuses figures illustrent cet ouvrage; elles facilitent beaucoup la compréhension des divers temps des interventions.

Dans le tome Ier sont traités : la technique générale (matériel chirurgical, anesthésie, sutures, greffes et autoplasties); les opérations sur les os, les articulations, les muscles, les tendons, les vaisseaux et nerfs. Dans une deuxième partie, les auteurs étudient la technique des opérations par régions : crâne et encéphale, rachis et moelle, face, cou, thorax.

Dans le tome II, on trouve les opérations ayant trait aux autres régions : abdomen, bassin et membres. Pour les membres, les auteurs renvoient au livre de Farabeuf pour la plupart des opérations (ligatures, amputations, résections) qui s'y trouvent traitées; ils ne décrivent que les interventions non étudiées dans ce précis de manuel opératoire.

CH. DUJARIER.

JOURNAUX RUSSES

ИРУРГІЯ

LA CHIRURGIE

ANNÉE 1904.

Numéro 91.

I.-V. Genziewsky. — *De la suture des vaisseaux.*

D. Konsnietzky. — *Du résultat opératoire dans le traitement des hernies crurales et inguinales à l'hôpital Nignetagelsky du gouvernement de Perm.*

S.-F. Déréionginsky. — *Cas de résection de tumeur de la vessie chez la femme.*

Th. Tuffier. — *Énucléation des fibromes.*

Numéro 92.

D.-G. Blumberg. — *De la situation du globe oculaire et du réflexe irien pendant la narcose.*

V.-M. Védiensky. — *Cas d'ostéomyélite multiple.*

A. Kolokonsky. — *Cas de grossesse avec kyste dermoïde et occlusion intestinale.*

E.-I. German. — *Des néoplasmes malins chez le nouveau-né.*

Numéro 93.

L.-O. Stratiensky. — *Ouverture de l'œsophage pour corps étranger.*

V.-V. Potienko. — *40 cures radicales de hernie.*

S.-F. Testchich. — *Torsion de l'intestin dans les hernies.*

Tuffier et Manté. — *Séparation de l'urine; son importance au point de vue de la recherche anatomique et fonctionnelle des reins.*

A.-N. Gagman. — *Diagnostic et traitement de la tuberculose vésicale.*

Numéro 94.

I.-V. Kondintzeff. — *Des fractures compliquées esquilleuses du crâne, avec issue de substance cérébrale. Procédé pour combler les pertes osseuses.*

R.-M. Jermounsky. — *Prothèse immédiate après opération des maxillaires.*

V. Zerenine. — *De la lithiase biliaire.*

Numéro 95.

Prof. Th.-J. Cinitzine. — *De l'hémoglobinurie.*

C.-O. Samochodtzky. — *Cas de traumatisme rare.*

C.-A. Niconoff. — *Pincement de l'intestin par brides consécutives à une ovariotomie.*

A.-M. Kolokonsky. — *Deux cas de gros kyste ovarique.*

Numéro 96.

A.-G. Radziansky. — *De la ligature de la veine fémorale.*

E.-G. Tscherniowsky. — *Sarcome du calcanéum.*

РУССКІЙ ХИРУРГИЧЕСКІЙ АРХИВЪ.

ARCHIVES RUSSES DE CHIRURGIE

ANNÉE 1904.

Première livraison.

Prof. Tichoff. — *De la neurofibromatose.*

H. Beresnegowsky. — *Sur la question des fistules salivaires d'ordre traumatique.*

N. Tenschenkoff. — *Kystes branchiaux multiloculaires et adénocystomes des glandes thyroïdiennes accessoires.*

B. Arbousoff. — *Des rétrécissements tuberculeux de l'iléon.*

B. Bogoluboff. — *Sur l'opération des anastomoses des voies séminifères.*

O. Golbeck. — *Un cas de transplantation des tendons dans la maladie de Little.*

Deuxième livraison.

Prof. Rasoumowsky. — *Résultats éloignés des opérations sur les nerfs pour névralgies.*

Prof. Wolkonitch. — *Sur le traitement opératoire de la tuberculose des grandes articulations et en particulier de leur résection.*

N.-W. Siniuchine. — *Du système lymphatique de l'estomac étudié dans le cancer et ses propagations.*

N. Petroff. — *De certains troubles de circulation et de nutrition étudiés dans leurs rapports avec la tuberculose localisée des os et des articulations.*

N. Petroff. — *Infections compliquées dans la tuberculose chirurgicale.*

D. Prchewalsky. — *De la pathogénie et du traitement des contractures musculaires localisées, douloureuses, de nature nerveuse, après traumatisme des régions articulaires.*

B. Arbousoff. — *Des rétrécissements tuberculeux de l'iléon* (fin).

Troisième et quatrième livraisons.

M. Tichonoff. — *Deux observations d'aplasie complète unilatérale du corps de Wolff.*

K. Jalutzo. — *Os intermetatarseum Gauberi et concretia phalangeum.*

O. Hopfenhausen. — *Compte rendu du sanatorium maritime à Windau (littoral Baltique), pour enfants atteints de tuberculose chirurgicale (1900-1903).*

Prof. N. Williaminoff. — *Hystérie en chirurgie.*

R. Wreden. — *Trois cas de cholélithiase traités chirurgicalement, suivis de quelques conclusions générales.*

M. Vassilieff. — *L'appendicite dans les hernies chez l'homme.*

Th. Weber. — *Gangrène du cæcum dans les cas d'obstruction de la partie inférieure du côlon.*

W. Oppel. — *Rupture de la vessie considérée au point de vue clinique.*

W. Tomaschewsky. — *Contribution sur l'orchidopexie.*

Cinquième livraison.

Prof. N. Batueff. — *Un cas d'hermaphrodisme chez un adulte.*

A. Starkoff. — *Sur les malformations des membres supérieurs.*

M. Diterichs. — *Tumeurs hystériques du sein.*

W. Bogoluboff. — *Kyste hydatique du rein.*

A. Polenoff. — *Sur la question de l'occlusion intestinale.*

A. Menschikoff. — *Un cas de traumatisme intestinal.*

M. Saksagansky. — *Sur la prostatectomie.*

Sixième livraison.

J. Dzirné. — *Sur la chirurgie du cerveau.*

J. Grekoff. — *Trois cas de suture du cœur.*

S. Divanine. — *La gastrostomie par le procédé de Marwedel.*

L. Stoukey. — *Sur les indications de la jéjunostomie.*

R. Wreden. — *De l'emploi de l'épiploon dans le traitement des déchirures du péritoine.*

P. Baratinsky. — *Compte rendu de 250 herniotomies.*

РУССКІЙ ВРАЧЪ.

VRATCH

—

Année 1904.

ARTICLES CHIRURGICAUX ORIGINAUX.

N° **1**. — S.-P. Théodoroff. — *Chirurgie des voies biliaires.*

V.-D. Kolotinsky. — *Inversion complète de l'utérus, déterminée par un énorme fibromyome; opération.*

S.-A. Niconoff — *Perforation de l'appendicite avec hémorrhagie considérable dans le péritoine.*

N° **2**. — F.-R. Weber. — *Du traitement opératoire du prolapsus rectal.*

N° **3**. — V.-S. Grouzdioff. — *Du traitement des fistules vésicales chez la femme.*

J.-B. Zeldovitch. — *Péritonite avec épanchement consécutif aux affections des organes génitaux de la femme.*

F.-K. Weber. — *Du traitement opératoire du prolapsus rectal.*

N° **4**. — B.-N. Choltzoff. — *De la valeur des indications des différents procédés opératoires du traitement de l'hypertrophie de la prostate.*

N° **5**. — G.-F. Tzedler. — *De l'occlusion aiguë dans les affections des organes génito-urinaires de la femme.*

N° **8**. — B.-S. Kozlowski. — *Opération de Talma pour ascite consécutive à une cirrhose du foie.*

N° **9**. — V.-S. Grouzdioff. — *Des fibromes récurrents de l'utérus.*

L.-L. Lavchine. — *Du premier pansement pour plaies par armes à feu par balles.*

A.-P. Morchovitine. — *Cas d'appendicite (appendice contenant un Ascaride).*

A.-B. Katchstcheff. — *Absence congénitale du cubitus.*

N° **10**. — A.-A. Anoufriev. — *Des indications, en général, des opérations obstétricales.*

N° **11**. — V.-G. Tzégué von Montefeld. — *De l'usage des gants de caoutchouc dans la chirurgie militaire.*

N° **12**. — G.-I. Tourner. — *Coxa vara et valga.*

P.-A. Baratinsky. — *De l'ouverture de l'œsophage, par voie interne, pour corps étrangers de cet organe.*

N° **13**. — A.-A. Mouratoff. — *Quelques observations à propos de trois cas d'opération césarienne.*

N° **22**. — S.-P. Théodoroff. — *De la rectoscopie.*

N° **23**. — V.-N. Sirotinine. — *Diagnostic du cancer de l'estomac.*

E. Chatzki. — *Un appareil nouveau pour vaporisation des plaies.*

N° **25**. — P.-V. Mikine. — *Statistique sur les gros kystes de l'ovaire.*

N° **26**. — G.-I. Tourner. — *De l'antisepsie suivant la méthode de Phelps.*

N° **27**. — V.-G. Lesowzky. — *65 cas de hernies opérées.*

S.-A. Niconoff. — *Utérus double; accouchement normal.*

N° **29**. — M.-S. Maslowsky. — *Application du sérum antistreptoccique dans deux cas d'appendicite.*

N° **30**. — J.-B. Zeldovitch. — *Impressions chirurgicales sur les blessures occasionnées par les armes à feu japonaises.*

N° **31**. — K.-G. Slawski. — *A propos des blessures de l'estomac et de la rate causées par les armes à feu* (quelques cas de guérison).

N° **32**. — A.-T. Mentchinski. — *Des plaies pénétrantes de l'abdomen avec issue des intestins.*

K.-M. Schmidt. — *Extraction de corps étrangers de la bronche gauche par le bronchoscope de Killian.*

N° **33**. — N.-N. Phénoménoff. — *A propos de l'opération de Wertheim complète (ablation complète de l'utérus cancéreux).*

V.-V. Lawrov. — *A propos de l'intervention opératoire dans les perforations d'origine typhique.*

N° **34**. — V.-V. Lawrov. — *A propos de l'intervention opératoire dans les perforations d'origine typhique* (fin).

N° **35**. — V.-H. Oppel. — *A propos des plaies, non compliquées, de l'estomac, causées par les armes à feu.*

N° **36**. — P.-P. Lampsakoff. — *De l'association du brom-éthyl-chloroforme.*

N° **37**. — P.-P. Lampsakoff. — *De l'association du brom-étyl-chloroforme* (fin).

N° **38**. — V.-A. Oppel. — *Autoplastie pour un cas de tumeur de la joue.*

N° **40**. — V.-N. Orlov. — *Salpingite chronique, au point de vue clinique et anatomo-pathologique.*

N° **41**. — V.-V. Orlov. — *Salpingite chronique, au point de vue clinique et anatomo-pathologique* (fin).

N° **43**. R.-R. Vreden. — *De l'opération rationnelle pour appendicite, à la période latente.*

A.-I. Orlov. — *A propos de la grossesse tubaire récidivante.*

N° **44**. — R.-R. Vreden. — *Rectotorsion du côlon ascendant pour lutter contre la ptose de cette portion d'intestin.*

K.-Tz. Villanen. — *Deux cas de cancer primitif du poumon.*

F.-N. Tavildaroff. — *De l'envahissement des uretères par le cancer de l'utérus (opération de Wertheim).*

N° **45**. — F.-N. Tavildaroff. — *De l'envahissement des uretères par le cancer de l'utérus (opération de Wertheim).*

N° **47**. — G.-I. Tourner. — *Genu recurvatum d'origine congénitale.*

S.-S. Guirgolav. — *Traitement opératoire de l'empyème.*

N° **48**. — C.-I. Kalantaroff. — *Ligature de l'artère fémorale dans le canal de Hunter.*

V.-R. Orlov. — *Un cas d'opération césarienne répétée pour bassin rétréci.*

S.-S. Guirgolav. — *Traitement opératoire de l'empyème* (suite).

N° **49**. — S.-S. Guirgolav. — *Traitement opératoire de l'empyème* (fin).

N° **50**. — Prof. Léopold Casper (Berlin). — *Traitement pour une tumeur de la vessie.*

E.-D. Roussky. — *Myosalpingitis hypertrophica.*

N° **50**. — N.-E Stern. — *Statistique sur les cas opérés de rétrécissement du pylore.*

N° **51**. — V.-V. Maximov. — *Castration totale pour cancer du testicule.*

VARIÉTÉS

Quatrième centenaire du Collège royal des chirurgiens d'Édimbourg.

De grandes fêtes ont eu lieu à Édimbourg ces jours derniers, du 19 au 22 juillet, pour le quatrième centenaire de l'illustre Collège de chirurgie de cette ville.

A cette occasion, MM. les professeurs Guyon, Terrier, Segond, M. le Dr Lucas-Championnière, de Paris, et M. le professeur A. Poncet, de Lyon, ont reçu la haute distinction de l'*Honorary Fellowship*.

Le propriétaire-gérant : Félix Alcan.

Coulommiers. — Imp. Paul BRODARD.

TRAVAIL DE LA CLINIQUE CHIRURGICALE INFANTILE.

DE L'ARRACHEMENT DE LA TUBÉROSITÉ ANTÉRIEURE DU TIBIA

PAR MM.

GAUDIER et **BOURET**

Professeur agrégé à la Faculté de médecine de Lille, Chirurgien de l'hôpital Saint-Sauveur.

Externe des hôpitaux de Lille.

Il ne faut pas remonter bien haut pour faire l'historique de la lésion qui est l'objet de ce travail.

Ce n'est qu'en 1827 que la fracture par l'arrachement de la tubérorité antérieure du tibia apparaît pour la première fois dans la science; jusqu'à cette date elle était restée inaperçue. On la méconnaissait; et les symptômes qu'elle présente donnaient le change aux chirurgiens qui durent la prendre le plus souvent pour une fracture de la rotule.

C'est en effet le 5 avril 1827 qu'un chirurgien anglais, Key, signale le premier cas dans *The Lancet*.

Vingt-six ans après, un autre chirurgien anglais, de Moyer, signale un second cas dans le *Medical Times and Gazette of London*.

En 1850, Malgaigne, dans son *Traité des Luxations*, au chapitre des luxations en haut de la rotule, déclare avoir vu en 1830, à l'Hôtel-Dieu, un garçon de charrue, qui, un an auparavant, avait eu un arrachement de la tubérosité, en faisant un violent effort pour retirer la jambe prise sous un cheval abattu.

En 1865, Richet, dans son *Traité pratique d'anatomie médico-chirurgicale*, signale un autre cas. En 1868, Pitha, à propos des ruptures du ligament rotulien par contraction musculaire, signale que deux fois il a vu l'arrachement d'une portion d'os.

Vogt, chirurgien à la Policlinique de Greifswald, déclare en 1869 que le cas qu'il rapporte « fait pendant au cas unique dans la littérature et que Richet a observé... ».

Puis viennent les cas de Volkmann en 1869, et de Sistach en 1870 dans les *Archives de Médecine*. En 1877, Heydenreich soutient devant la Faculté de Paris une thèse remarquable sur les fractures de l'extrémité supérieure du tibia, où il consacre trois pages aux arrachements de la tubérosité, et cite un cas qu'il aurait vu plusieurs années après l'accident.

Nouveau cas signalé en 1881 par Weinlechner. La même année, Mazzoni, à la Société Lancisienne des Hôpitaux de Rome, déclare que le cas qu'il relate est unique dans la science.

Ogilvie Will en Angleterre et Strabell en Norvège signalent les 13e et 14e cas de notre liste. Eug. Müller, en 1888, rapporte, dans le *Beiträge zur klinischen Chirurgie*, un cas personnel, ainsi qu'un cas observé par Lauenstein, qu'il fait suivre de quelques considérations étiologiques et pathogéniques.

Sandberg, dans la *Revue de Médecine de Norvège* en 1884, présente une nouvelle observation; il croit lui aussi que son cas est unique.

Sendler, qui en 1894 dans la *Deutsche Zeitschrift für Chirurgie* fait paraître la XVIIIe observation, ne connaît que 4 cas : ceux de Richet, Pitha, et Vogt.

En 1895, Dammermann soutient devant la Faculté de Berlin une thèse de quelques pages sur les arrachements du ligament rotulien et de la tubérosité antérieure; il cite un nouveau cas qu'il considère comme le douzième; il oublie les cas de Key, Morgan, Volkmann, Heydenreich, Mazzoni et Will. Avec Willems nous avons le 20e cas.

En 1898, un Danois, Ivar Friis, signale ce qu'il croit être le 11e cas; il n'en oublie que 10.

Lotheissen en 1899, dans le *Beitrag zur klinischer Chirurgie*, nous donne le 22e cas. Durant les quatre années suivantes, nous n'en avons vu signaler aucun.

En février dernier, MM. les professeurs Gaudier et Deléarde présentaient à la Société centrale de médecine du Nord le cas qui fait l'objet de ce travail.

Quant aux traités classiques, ils gardent en général le silence sur cette question; il n'y a que M. Rieffel qui lui consacre deux pages dans le *Traité de Chirurgie clinique et opératoire* de Le Dentu-Delbet.

Anatomie de la région.

Le ligament tibio-rotulien, qui doit être regardé comme la continuation du tendon des extenseurs et surtout de celui du droit antérieur, est long de 5 à 6 centimètres, très aplati, triangulaire, fort et résistant, formé de fibres blanchâtres, parallèles, serrées; il embrasse

par sa partie supérieure l'extrémité inférieure de la rotule et inférieurement s'attache à la tubérosité antérieure du tibia qu'il englobe, suivant l'expression de Richet. Sur les côtés, le ligament reçoit des fibres ligamenteuses, provenant de l'aponévrose fémorale.

Sa face antérieure ou cutanée répond à l'aponévrose fémorale.

Sa face postérieure ou articulaire regarde l'articulation. Elle répond par sa partie inférieure à une bourse séreuse, qui la sépare du tibia et appelée elle aussi bourse prétibiale, laquelle facilite le glissement du tendon sur la surface osseuse. Au-dessus de la bourse prétibiale, la face postérieure du ligament rotulien est en rapport avec un paquet cellulo-adipeux; c'est le paquet adipeux antérieur du genou.

Nous rappelons que le système musculaire dont dépend le tendon rotulien est constitué par la réunion du droit antérieur, du vaste interne et externe, et du crural; il est l'un des plus puissants du corps humain.

Voyons maintenant la partie osseuse. Les deux tubérosités interne et externe de l'extrémité supérieure du tibia se réunissent en avant par une surface triangulaire, percée de nombreux orifices vasculaires et terminée inférieurement par une éminence, qui elle-même se termine en bas par la crête du tibia; c'est le tubercule ou tubérosité antérieure du tibia. Certains auteurs lui décrivent deux parties, une partie inférieure, rugueuse, qui donne attache au tendon du quadriceps, et une partie supérieure, lisse, qui se trouve séparée du tendon par une bourse séreuse; en réalité le tendon rotulien prend son insertion sur toute la tubérosité qu'il coiffe, qu'il englobe, suivant l'expression de Richet.

D'après les recherches auxquelles nous nous sommes livrés dans le laboratoire d'anatomie, nous pouvons décrire la tubérosité comme constituée par une petite tumeur, piriforme, dont la grosse extrémité, parfaitement curviligne, serait supérieure, et dont l'extrémité opposée serait aplatie.

Le grand axe est dirigé de haut en bas et de dedans en dehors; d'après nos mensurations, sa longueur varie de 3 cent. 1 à 3 cent. 9.

La largeur de la tubérosité à son tiers supérieur varie de 2 cent. 3 à 2 cent. 8, tandis que l'extrémité inférieure mesure de 0,8 à 1,3.

Au niveau du tiers supérieur, nous avons remarqué, nettement marquée sur un certain nombre de tibias, l'existence d'une crête, présentant une direction horizontale, et sur laquelle il nous a semblé que le tendon du quadriceps prenait des insertions particulièrement solides.

Son épaisseur est d'environ 1 centimètre.

Sur le sujet revêtu de ses parties molles, la tubérosité ne se détache pas du plan passant par le ligament rotulien; la palpation indique seule sa présence, tandis que sur le squelette elle forme un relief de 0,003 à 0,007 millimètres. Sa constitution ne diffère guère de celle de l'épiphyse; elle est formée de cavités multiples ou aréoles, séparées par des lamelles osseuses plus ou moins minces, et n'est revêtue que d'une très légère couche de tissu compact.

Développement de la tubérosité antérieure du tibia.

A quel moment apparaît le point d'ossification de la tubérosité antérieure? Quelle est la marche du développement de la tubérosité?

L'extrémité supérieure du tibia doit être considérée comme formée de deux parties très distinctes, ayant chacune une évolution propre et un point d'ossification spécial; nous avons d'une part l'épiphyse proprement dite, qui nous donnera les condyles externes et internes, ainsi que les surfaces articulaires du tibia; d'autre part l'apophyse dite tubérosité antérieure sur laquelle s'insère le tendon rotulien.

A la naissance, le tibia présente une diaphyse osseuse; vers le troisième mois de la vie extra-utérine pour les uns, vers le quatorzième mois, selon Rambaud et Renault, apparaît un point spécial destiné à l'épiphyse; ce point osseux envahira bientôt toute l'épiphyse cartilagineuse, sauf toutefois une petite languette très mince à la face antérieure du tibia au sommet de la crête; c'est cette petite partie qui donnera naissance à la tubérosité antérieure.

Vers l'âge de deux ans, il se constituera sur la face antérieure de l'extrémité supérieure du tibia une série de petits trous par lesquels passeront les vaisseaux et les nerfs. Tant que la soudure entre l'épiphyse et le corps de l'os ne se sera pas faite, ces deux parties posséderont une circulation propre; le cartilage de conjugaison étant normalement dépourvu de vaisseaux.

Quand apparaîtra le point d'ossification, qui donnera la tubérosité?

Sappey le fait apparaître entre la douzième et la quatorzième année; Rambaud et Renault prétendent qu'il apparaît à huit ans, mais que dans quelques cas ils ne l'auraient vu qu'à quatorze ans. Aboulker a vu fréquemment le noyau débuter après l'âge de treize ans, et jusque dans la quinzième année.

Nous-même, dans les recherches que nous avons faites dans le Laboratoire de Radiographie du Professeur Charmeil, à l'Hôpital Saint-Sauveur, sur une cinquantaine d'enfants, nous ne l'avons

jamais vu apparaître avant l'âge de quatorze ans ; et il existait toujours chez les sujets de quatorze et quinze ans, que nous avons examinés.

Pour ces recherches, nous nous sommes toujours servis d'une source lumineuse faible, incapable de traverser la moindre couche osseuse qui constitue le noyau.

Ainsi donc, c'est généralement à quatorze ans qu'apparaît le point d'ossification de la tubérosité. A peine apparu, ce point d'ossification se met à se développer rapidement et bientôt il occupe toute la masse cartilagineuse, ne laissant entre lui d'une part et l'épiphyse ainsi que la diaphyse d'autre part qu'une couche légère de cartilage qui formera le cartilage de conjugaison. Sur une coupe longitudinale passant par la tubérosité, les couches de cartilage dessineraient un λ couché, dont la bifurcation engloberait la tubérosité.

Quelques mois après l'apparition du point d'ossification, dit Sappey, la tubérosité se soude à l'épiphyse et « figure alors une sorte de médaillon, suspendu à la face antérieure de cette épiphyse ». D'après Aboulker, ce serait la partie antérieure qui se souderait d'abord. Ainsi donc le cartilage tubéro-épiphysaire disparaît peu à peu de l'extérieur vers l'intérieur et ne se verrait plus après un laps de temps variant de 6 mois à 1 an après l'apparition du point d'ossification.

Dès la quinzième année, le cartilage de conjugaison, sur une coupe longitudinale et antéro-postérieure du tibia, forme donc une couche en arc, comme l'indique la figure 2. L'épiphyse et la tubérosité ne forment plus qu'une seule masse repliée sur elle-même à angle droit. Un anatomiste anglais, Quain, a comparé la tubérosité à cette phase à une sorte de petite langue qui se projetterait vers le bas hors de la tête de l'os : « the tubercle being a little tongue-like process, extending downnards from the head of the bone ».

Jusque vers l'âge de vingt à vingt-cinq ans, la tubéro-épiphyse restera nettement séparée de la diaphyse.

Si, comme le fit Aboulker, on soumet à l'action prolongée de l'eau bouillante un tibia d'un sujet de dix-huit ans, il se produit un décollement à l'extrémité de la diaphyse : celle-ci nous offre à sa face antérieure une surface verticale, légèrement oblique d'arrière en avant et de haut en bas. Cette surface offre une série de rugosités, encroûtées d'une mince couche de cartilage ; et ces aspérités serviront à unir plus intimement la tubérosité antérieure du tibia au corps de l'os. De même, sur la face profonde de la tubérosité, nous trouvons des saillies et des dépressions qui correspondent à celles trouvées sur la diaphyse. Le cartilage de conjugaison disparaîtra

peu à peu; et la réunion osseuse entre la tubéro-épiphyse et la diaphyse sera complète vers l'âge de vingt-cinq ans.

Observation personnelle.

Il s'agit d'un jeune garçon de dix-sept ans, qui, le 4 février 1904, faisait une chute dans le gymnase du lycée de Lille. Se livrant à des exercices à la barre fixe, il ne put rattraper la barre que de la main droite qui céda, et le malade tomba d'une hauteur de 40 centimètres sur les jambes entrecroisées repliées sous les fesses, tandis que le corps était renversé en arrière.

Il ressentit une violente douleur dans la région du genou gauche; incapable de se relever, il est immédiatement conduit à l'infirmerie du lycée, où il est examiné par le Dr Deléarde; le malade est incapable de soulever sa jambe; la région du genou est fortement tuméfiée. Ce gonflement considérable, survenu en moins d'un quart d'heure, est symptomatique d'une

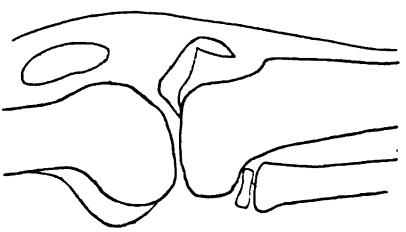

Fig. 1. — Calque radiographique, 2 jours après l'accident.

hémarthrose, qui empêche un diagnostic exact; mais, ce que l'on peut dire, c'est qu'il s'agit d'une lésion portant sur l'appareil rotulien, rotule ou ligament. Le docteur Deléarde pense cependant qu'il s'agit d'une fracture de la rotule, ayant cru sentir à un moment donné un fragment osseux petit, qu'il prend pour le fragment inférieur de cet os. La jambe, recouverte de compresses humides, est immobilisée dans une gouttière et l'examen est remis au surlendemain. Le 6 février, le genou est légèrement diminué de volume et l'examen permet de constater que la rotule est intacte, mais très haut située. Au-dessous d'elle on sent très nettement une saillie osseuse, un peu mobile, d'apparence pyramidale, et immédiatement au-dessous une dépression à la partie supérieure de la crête tibiale; l'hypothèse d'un arrachement de la tubérosité antérieure vient de suite à l'esprit, confirmée d'ailleurs par l'examen radioscopique et la radiographie, pratiquée le soir même par le Professeur Bédart. Les épreuves permettent de constater, ainsi que l'examen direct, que le fragment se coince entre les surfaces articulaires : ce qui empêche les mouvements d'extension de se faire complètement. L'épanchement est considérable; l'indication est très nette d'aller sur l'articulation par une arthrotomie, de désenclaver le fragment osseux, et de le refixer à sa place si cela est possible (fig. 1).

Divers incidents empêchent l'opération d'être faite immédiatement; et ce

n'est que le 17 février que le malade, transporté à l'Hôpital Saint-Sauveur, peut être opéré.

L'opération fut faite par le Dr Gaudier, aidé du Dr Colle, chef de clinique. Anesthésie chloroformique. Soins antiseptiques d'usage. On pratique une large incision en U dont la pointe passe au-dessous de la situation normale de la tubérosité antérieure; cette incision donne un jour considérable sur toute l'articulation. L'articulation est nettoyée de ses caillots avec le plus

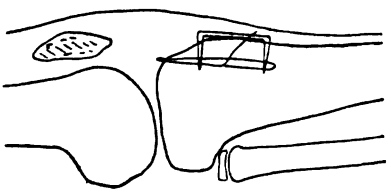

Fig. 2. — Calque radiographique; après l'opération l'on voit l'agrafe et le fil d'argent; la réduction est complète.

grand soin; le fragment osseux, basculé dans l'articulation, est très difficilement remis en place. Comme l'avait fait pressentir la radiographie, il se compose en réalité de deux fragments : la tubérosité antérieure proprement dite, et un fragment antérieur du plateau tibial; les deux fragments maintenus ensemble par les fibres supérieures du ligament rotulien, ainsi que par le périoste, sont mobiles à la façon des feuillets d'un livre. Pour pouvoir les abaisser, il faut placer un fil d'argent solide dans l'épaisseur du ligament rotulien et exercer des tractions qui, petit à petit, amènent l'os fracturé au niveau de la crête tibiale. Ce fil d'argent est alors passé dans la crête tibiale et lié solidement; une agrafe de Jaccoel est alors passée dans les deux fragments et les cloue au tibia. L'opération est terminée par la suture des différents plans sans drainage. Aucun incident post-opératoire.

Le membre est immobilisé pendant huit jours dans une gouttière; puis, au bout de ce temps, les fils sont enlevés et l'on commence à faire des mouvements et du massage de l'article. Au douzième jour, le fil d'argent pointant sous la peau, on se décide d'aller l'enlever par une petite incision, qui permet d'arriver sur le fil, le détordre et l'extraire assez facilement; il ne reste plus que l'agrafe, qui maintient très bien les fragments. Le malade est massé de plus en plus activement; il quitte l'hôpital et revient à l'infirmerie du lycée, où, le vingt et unième jour après l'opération, il peut marcher et fléchir la jambe jusqu'à l'angle droit, sans aucune douleur.

Le genou n'est plus gros; une radiographie faite à ce moment montre combien les surfaces fracturées sont redevenues normales (fig. 2).

L'enfant, revu deux mois après, a tous les mouvements aussi complets que possible, marche sans aucune fatigue, et aussi longtemps qu'il le faut.

Tableau récapitulatif des cas publiés.

I. — Key, *The Lancet*, 1827, vol. II, p. 32. — ♂, cinquante-neuf ans. Tombé (?). *Variété* : Incomplète. *Traitement*. Sangsues. Extension. Élévation du

membre. Abaissement de la rotule à l'aide de bandes. Appareil plâtré. « ...Une complète réunion de la tubérosité parut s'être effectuée... »

II. — Morgan, *Medical Times and Gazette*, 1853, t. I, p. 258. — ♂, dix-sept ans. En voulant éviter une chute en arrière.

Côté gauche. *Fragment arraché* : Tubérosité. *Variété* : Complète. *Trait.* : Extension et élévation. Se lève à la septième semaine (avec attelle); à la huitième se promène et plie le genou.

III. — Malgaigne, *Traité des Fractures et Luxations*, t. II, p. 924. — ♂, vingt-trois ans.

Violent effort pour retirer la jambe prise sous un cheval abattu... *Trait.* : Quelques jours de repos... «... Se remit à marcher après quelques jours de repos et avait fini par retourner à la charrue... »

IV. — Richet, *Traité pratique d'Anatomie médico-chirurgicale*, p. 1052. — ♂, quarante-cinq ans. Flexion forcée.

Fragment arraché : Tubérosité. *Variété* : Incomplète. *Trait.* : Bandage. « ... Le malade guérit, conservant une saillie osseuse... »

V. — Pitha, *Handbuch der allgemeinen und speciellen Chirurgie*, IV. Abth. II, p. 267. — ♂.

Côté droit. *Variété* : Incomplète. En voulant éviter une chute en arrière.

VI. — Pitha, *Handbuch der allgemeinen und speciellen Chirurgie*, IV, Abth. II, p. 267. — ♂, jeune officier.

Variété : Complète. En voulant éviter une chute en arrière.

VII. — Vogt, *Berliner klinishe Wochenschrift*, 1869, p. 225. — ♂, seize ans.

Côté droit. *Fragment arraché* : Tubérosité. *Variété* : Incomplète. En voulant éviter une chute en arrière. *Trait.* : Plan incliné. Abaissement de la rotule. Vessie de glace. Appareil plâtré fenêtré. A la cinquième semaine, attelle postérieure. A la huitième semaine, on constate la formation d'un cal fibreux. Après avoir bandé le genou, peut monter et descendre les escaliers. Flexion et extension possibles, mais dans des limites restreintes.

VIII. — Volkmann, *Jahresbericht über die Leistungen*, 1869, t. II, p. 354. — ♂, vingt ans. Flexion forcée.

Fragment arraché : Tubérosité. *Variété* : Incomplète. *Trait.* : Appareil plâtré. Réunion osseuse avec fort peu de déplacement. Vérifié par l'autopsie.

IX. — Sistach, *Archives générales de médecine*, 1870, p. 11. — ♂, quarante-neuf ans.

Côté droit. *Fragment arraché* : Tubérosité + fragment de la tête tibiale. *Variété* : Incomplète. En voulant éviter une chute en arrière. *Trait.* : Élévation du membre. Bandelette de diachylon. Bandage dextriné. Formation d'une pseudarthrose; marche au bout de deux mois. Vu un an après; la différence est bien minime entre les deux jambes.

X. — Heydenreich, Thèse, Paris, 1877, n° 43, chap. II. — ♂, dix-huit ans. Flexion forcée. *Trait.* : Extension pendant cinq mois. Les mouvements sont revenus peu à peu.

XI. — Weinlechner, *Wiener medicinishe Blätter*, 1881, n° 51. — ♂, dix-sept ans. Flexion forcée.

Côté gauche. *Fragment arraché* : Tubérosité. *Variété* : Complète. *Trait.* : Attelle. Extension. Abaissement de la rotule. Un mois après, application d'un bandage silicaté, qui reste un mois et demi. «... Deux mois et demi après l'accident, on trouvait un bon fonctionnement du membre. »

XII. — Mazzoni, *Bullettino della Societa Lancisiana degli ospedali di Roma.* 1882, p. 71. — ♂, Professeur. Flexion forcée.

Côté droit. *Fragment arraché* : Tubérosité. *Variété* : Incomplète. *Trait.* : Extension. Élévation du membre. Vessie de glace pendant dix-huit jours; appareil plâtré. Au deuxième mois de l'accident, «... dans peu de temps pourra retourner à ses occupations ».

XIII. — Will, *British medical Journal*, 1887, t. I, p. 152. — ♂, dix-sept ans. Flexion forcée.

Fragment arraché : Tubérosité + fragment. *Variété* : Incomplète. *Trait.* : Incision. Clouement. Appareil plâtré pendant deux mois. Massage. Marchait deux mois et demi après l'opération; au troisième mois, les fonctions du membre étaient complètement retrouvées.

XIV. — Stabell, *Tidjshrift for praktisk Medecine*, Kristiania, 1887, p. 113. — ♂, jeune homme. Flexion forcée.

Variété : Complète. *Trait.* : Abaissement de la rotule; appareil silicaté. «... a progressivement retrouvé l'usage de son membre... »

XV. — Muller, *Beiträge zur klinischen Chirurgie*, 1888, B. III, p. 257. — ♂, seize ans.

Côté droit. *Fragment arraché* : Tubérosité + fragment. *Variété* : Complète. *Trait.* : Bandes sur la tubérosité; appareil plâtré pendant six semaines. La fonction du membre est normale; aucune différence entre les deux genoux.

XVI. — Lauenstein, *Beiträge zur klinischen Chirurgie*, 1888, B. III, p. 257. — ♂, dix-huit ans.

Côté droit. *Fragment arraché* : Tubérosité. *Variété* : Complète. *Trait.* : Abaissement de la rotule. Bandelettes de diachylon sur la tubérosité. Appareil plâtré pendant cinq semaines. 6 semaines après l'accident, le membre avait récupéré la totalité de ses fonctions.

XVII. — Sandberg, *Medecinsk Revue Norvegish*, 1889, p. 197. — ♂, seize ans. Flexion forcée.

Côté gauche. *Fragment arraché* : *Variété* : Complète. *Trait.* : Incision. Clouement de la tubérosité. Au quinzième jour, enlèvement du clou. A la

quatrième semaine, mouvements passifs et massage. A la cinquième semaine, marche avec l'aide d'un bâton. Au troisième mois, fait de la bicyclette.

XVIII. — Sendler, *Deutsche Zeitschrift für Chirurgie*, 1893, p. 546. — ♂, quinze ans. Flexion forcée.

Côté gauche. *Fragment arraché* : Tubérosité + fragment + cartilage articulaire. *Variété* : Complète. *Trait.* : Traitement médical. Formation d'un cal fibreux; ne peut marcher que pendant très peu de temps; la station debout est pénible; s'il ne fait pas attention, tombe en arrière.

XIX. — Wasse, in Thèse J. Dammermann, Berlin, 1895. — ♂, quinze ans. Flexion forcée.

Côté gauche. *Fragment arraché* : Tubérosité + fragment + cartilage articulaire. *Variété* : Complète. *Trait.* : Repos de quinze jours. Clouement de la tubérosité. Appareil plâtré pendant trois semaines. Mouvements passifs. Massage. 5 semaines après l'opération, il peut marcher; flexion également bonne des deux côtés. Au troisième mois, peut courir et sauter.

XX. — Willems, *Annales de la Société belge de Chirurgie*, 1897, p. 222. — ♂, seize ans. Flexion forcée complète.

Côté gauche. *Fragment arraché* : Tubérosité. *Variété* : (?). *Trait.* : Repos. « ... Au bout de quelques semaines, la flexion put s'opérer en entier... »

XXI. — Friis, *Hospitals Tidende*, 1898, p. 485. — ♂, seize ans. Flexion forcée complète.

Côte droit. *Fragment arraché* : Tubérosité. *Variété* : (?). *Trait.* : Bandage. Gouttière. Deux mois après, peut soulever sans douleur la jambe étendue et marche à l'aide d'une canne. Au sixième mois, la jambe droite est aussi bonne que la gauche.

XXII. — Lotheissen, *Beiträg zur klinischen Chirurgie*, 1899, p. 694. — ♂, seize ans. Flexion forcée.

Côté droit. *Fragment arraché* : Tubérosité. *Variété* : Complète. *Trait.* : Abaissement de la rotule; gouttière. Un mois après, mouvements passifs et massage. Un mois et demi après l'accident, circule avec un bâton. Au deuxième mois, marche normalement. Au troisième mois, fait de nouveau de la gymnastique.

XXIII. — Gaudier, in Thèse O. Bouret, Lille, 1904. — ♂, dix-sept ans. Flexion forcée.

Côté gauche. *Fragment arraché* : Tubérosité + fragment + cartilage articulaire. *Variété* : Complète. *Trait.* : Incision en V. Arthrotomie. Clouement du fragment osseux; gouttière. Au bout de huit jours, massage et mouvements passifs. Marche au vingt et unième jour de l'opération.

ANATOMIE PATHOLOGIQUE.

Considérons d'abord le fragment osseux arraché.

Si nous nous reportons aux observations, nous voyons que certaines sont absolument muettes sur sa grandeur : ce sont celles de Key (obs. I), Malgaigne (obs. III), Pitha (obs. V et VI), Heydenreich (obs. X), Stabell (obs. XIV). D'autres ne donnent que des renseignements vagues, qui ne nous permettent pas d'en évaluer exactement le volume : tel Lauenstein (obs. XVI), qui parle d'un « fragment d'os arraché »; tel Sandberg (obs. XVII), d'un morceau d'os d'une « étendue de quelques centimètres ».

Willems (obs. XX) nous dit bien que la tubérosité a été arrachée; mais il ne nous donne aucune mesure; de même Richet (obs. IV).

Volkman (obs. VIII) : Weinlechner (obs. XI), Mazzoni (obs. XII), Lotheissen (obs. XXII) comparent le fragment à une noisette, une noix, une demi-noix, un haricot. Pour Will (obs. XIII), il a « la dimension et la forme d'une petite écaille d'huitre ».

Plus précises sont les autres observations de Morgan (obs. II) : 1 pouce de long;

Vogt (obs. VIII) : base large de 2 centimètres, à 2 centimètres au-dessous du plateau tibial;

Sistach (obs. IX) : largeur 4,9; hauteur, 2 centimètres;

Muller (obs. XV) : base, supérieure, avoisinant l'interligne articulaire et parallèle à lui : 5 centimètres; hauteur, 3 centimètres; côté externe, 5 centimètres;

Sendler (obs. XVIII), dont le fragment a la forme d'un papillon et mesure à la base 7 centimètres; hauteur, 5 centimètres et demi; côté externe, 5 centimètres; côté interne, 5 centimètres et demi; à la partie postéro-supérieure, on rencontre 2 petites surfaces étroites brillantes, revêtues d'un cartilage normal.

Dans le cas de Wasse-Dammermann (obs. XIX), le morceau fracturé ne comporte pas seulement la tubérosité antérieure; mais il est formé d'un morceau triangulaire, intéressant les cartilages articulaires.

Friis (obs. XXI) : hauteur, 3 centimètres; largeur de base, 3 centimètres; largeur de la pointe, 1 centimètre et demi.

Dans les cas de Gaudier, tout comme dans les cas de Sendler et Wasse-Dammermann, le fragment comprend non seulement la tubérosité antérieure, mais aussi une partie du plateau tibial; il a une forme de pyramide aplatie, d'une hauteur d'environ 5 centimètres avec une base large de 5 à 6 centimètres. Comme dans le cas de Wasse-Dammermann, le fragment glissa dans la cavité articulaire et

vint se coincer entre le plateau tibial et la poulie fémorale ; mais ici il y eut de plus une fracture secondaire du fragment ; au moment où il s'enclavait, il dut subir une pression qui le fit plier, juste au-dessus de la tubérosité ; les dernières fibres du ligament rotulien, ainsi que le périoste formèrent charnière, tandis que le tissu osseux aréolaire se brisait et se tassait ; le fragment s'est donc replié sur lui-même.

D'après nos recherches personnelles, nous avons vu que la tubérosité avait une hauteur de 3 centimètres et demi environ, une largeur d'environ 2 centimètres et demi à la base, et de 1 centimètre à la pointe.

En comparant ces chiffres avec ceux donnés dans les observations, nous voyons que dans certains cas ils sont égaux ; d'autres fois plus grands. Il y a bien des cas où les appréciations des auteurs sembleraient nous indiquer qu'il n'y a qu'une partie de la tubérosité qui ait été arrachée : cela ne nous paraît pas probable, si nous nous reportons à ce fait anatomique que le ligament rotulien s'insère sur toute la tubérosité, qu'il englobe selon l'expression de Richet ; aussi croyons-nous devoir éliminer de notre classification les arrachements partiels.

Parmi les 18 cas sur lesquels peut porter notre classification, nous pouvons dire qu'il y a 12 cas d'arrachement isolé de la tubérosité ; 6 cas d'arrachement de la tubérosité avec entraînement d'un fragment de la tête tibiale. Parmi ces 6 derniers cas, 3 intéressent les cartilages articulaires ; ce sont : les cas de Sendler (obs. XVIII), Wasse-Dammermann (obs. XIX), et Gaudier (obs. XXIII).

La fracture peut être complète ou incomplète.

Si elle est complète, la traction du muscle quadriceps attire vers le haut le fragment qui présente dans ces cas une mobilité très nette, sauf dans les cas où le fragment est venu coincer dans l'articulation et s'y fixer solidement. La rotule, dans les cas de fracture complète, est remontée parfois très fortement, comme dans le cas de Sandberg (obs XVII) : 10 centimètres, et les 2 cas de Pitha (obs. V et VI) : 4 travers de doigt ; mais ce sont là des cas extraordinaires, et le plus souvent la rotule n'est pas remontée de plus de 3 centimètres.

Dans les 3 cas où le trait de fracture intéresse la surface articulaire du tibia, le fragment, après avoir eu sa pointe relevée par la traction du quadriceps, glisse par sa base sur le plateau tibial et vient coincer entre les 2 surfaces articulaires. D'autres fois, au contraire, ce fragment conserve quelques adhérences avec le tibia, soit sur un de ses côtés, soit plutôt au niveau de sa base ; on a alors affaire à une fracture incomplète.

Il n'y a qu'un cas où l'adhérence concerne l'un des côtés : c'est le

cas de Richet (obs. IV), où le fragment adhérait encore par le côté interne.

Dans 5 cas il y avait adhérence par la base : ce sont les cas de Key (obs. I), Vogt (obs. VII), Volkmann (obs. VIII), Mazzoni (obs. XII), et Will (obs. XIV); ici, la base restant fixe, la contraction du muscle quadriceps, au lieu d'attirer en masse le fragment vers le haut, le fait tourner autour de sa base, qui forme une véritable charnière; le fragment ainsi redressé vient presser fortement les téguments.

En résumé, si nous laissons de côté les deux cas de Malgaigne et d'Heydenreich, où il n'y a aucune indication à ce sujet, nous avons 15 cas d'arrachement complet, et 6 cas d'arrachement incomplet.

Y a-t-il des lésions de la synoviale?

Dans les cas où le trait de fracture intéresse l'articulation, il est évident qu'il doit y avoir nécessairement des déchirures de la synoviale; d'où hémarthrose considérable qui a été vue dans tous les cas.

Mais, dans les cas où le trait de fracture n'intéresse pas l'articulation, y a-t-il des lésions de la synoviale; y a-t-il un épanchement intra-articulaire?

La plupart des auteurs n'en font nullement mention; ils parlent tous d'un gonflement énorme de la région du genou; mais ils n'en spécifient pas le siège exact; ils ne nous disent pas s'il est dû seulement à un épanchement extra-articulaire ou s'il existe en même temps un épanchement intra-articulaire.

Un seul signale son absence : c'est Lauenstein (obs. XVI); un autre, Willems (obs. XX), nous parle d'un épanchement, qui ne dura que quelques jours. Cet épanchement existe-t-il dans les autres cas? Une rotule, qui est remontée de 10 centimètres comme dans le cas de Sandberg (obs. XVII), de 4 travers de doigt comme dans les cas de Pitha (obs. V et VI), n'a pas dû laisser derrière elle une synoviale intacte.

Mais, dans les autres cas, où elle n'est remontée que d'environ 3 centimètres, nous pouvons dire qu'il n'y a pas de lésions de la synoviale.

ÉTIOLOGIE.

Fréquence. — L'arrachement de la tubérosité antérieure du tibia n'est pas une lésion d'observation journalière : vingt-trois cas seulement ont été signalés jusqu'à ce jour! Établir son pourcentage vis-à-vis des fractures en général est donc chose impossible.

Il serait plus intéressant d'en connaître la proportion, vis-à-vis

des fractures de la rotule et des arrachements par action musculaire des tendons sus- et sous-rotuliens; mais cela nous semble aussi très difficile, car il ne nous est pas possible de connaître tous ces cas, dont la liste doit être aujourd'hui très longue; de plus, les auteurs, qui se sont occupés de ces questions, n'en ont jamais établi le nombre, même approximatif. Aussi ne pouvons-nous que signaler l'excessive rareté de cette lésion.

Sexe. — Sur les 23 cas, 23 fois l'accident est arrivé à des individus du sexe masculin. Il n'y a certes pas chez l'homme et chez la femme des différences anatomiques, qui puissent nous en donner la raison.

La cause est facile à trouver dans ce fait que les mouvements violents qui sont nécessaires pour occasionner cette lésion, ou bien les exercices auxquels se livraient les individus au moment de l'accident sont plutôt le propre du sexe masculin que du sexe féminin. Quant aux cas où l'accident est arrivé par flexion forcée dans le but de mobiliser un genou ankylosé, comme dans les cas de Volkmann (obs. VIII) et de Willems (obs. XX), il est bien évident que le fait aurait pu tout aussi bien arriver à des femmes : dans les 2 cas le sujet était un homme; et il n'y a ici qu'une pure coïncidence de sexe.

Age. — Il est intéressant de constater que cette lésion appartient presque exclusivemeut à l'adolescent. C'est ce que nous montre, en effet, la lecture de nos observations.

Sur les 23 cas, quatre fois l'âge n'est pas indiqué. L'un d'eux doit concerner un homme âgé, écrit le Professeur X. de Mazzoni (obs. XII); un autre, où l'âge ne peut être deviné même approximativement, c'est le cas du conducteur de Pitha (obs. V). Quant aux deux autres, ils doivent évidemment concerner des individus jeunes : c'est le cas du « jeune officier » de Pitha (obs. V), et celui du « jeune homme » de Stabell (obs. XIV).

Sur les 19 cas où l'âge est signalé, il n'y a que 3 cas où l'accident soit arrivé à des personnes adultes; ce sont les cas de Key (obs. I) : 59 ans; celui de Richet (obs. IV) : 45 ans, et celui de Sistach (obs. IX) : 49 ans.

Quant aux 16 autres cas, ils intéressent des jeunes gens de 15 à 23 ans, et principalement de 16 et 17 ans, comme le montre le tableau suivant :

15 ans : 2 cas (obs. XVIII et XIX);
16 ans : 6 cas (obs VII, XV, XVII, XX, XXI, et XXII);
17 ans : 4 cas (obs. II, XI, XIII et XXIII);
18 ans : 2 cas (obs. X et XVI);
20 ans : 1 cas (obs. VIII);
23 ans : 1 cas (obs. III).

Ainsi donc, sur ces 16 cas, 14 concernent des jeunes gens de 15 à 18 ans; aussi pouvons-nous sans crainte affirmer que l'arrachement de la tubérosité antérieure du tibia est essentiellement un accident propre à l'adolescence.

MÉCANISME.

Tandis que la cause de la fracture de la rotule doit être recherchée dans l'influence des forces directes et extérieures violentes, autant que dans la contraction des muscles quadriceps, au contraire les fractures par arrachement de la tubérosité antérieure du tibia sont pour ainsi dire toujours de cause musculaire. Il n'y a guère qu'un cas par cause directe signalé dans la science : c'est le cas de Lassus qui vit la tubérosité enlevée par un coup de sabre (*Pathologie chirurgicale*, t. I, p. 222). Sur les 23 cas de fracture par arrachement, quatre fois les mouvements qui ont occasionné la lésion sont mal définis : ce sont les cas de Key (obs. I), Malgaigne (obs. III), Muller (obs. XV) et Lauenstein (obs. XVI). Dans ce dernier cas, Lauenstein nous dit que son malade cogna le chevalet avant de tomber; mais il ne nous indique pas sa position au moment où il toucha le sol; il est probable qu'il ne s'agit pas d'une fracture directe, le chevalet étant ordinairement bien rembourré; d'ailleurs Lauenstein lui-même n'y a pas songé, puisqu'il a donné à l'histoire de son cas l'en-tête de fracture par arrachement.

L'étude des 19 autres cas nous permet de classer les différents mouvements qui ont occasionné la lésion.

Quatorze fois il y eut arrachement par flexion forcée de la jambe sur la cuisse, et cinq fois par contraction violente subite du quadriceps dans le but d'éviter une chute en arrière.

Que se passe-t-il dans les cas de flexion forcée? Dans la plupart des cas, le malade tombe la jambe appuyée sur le sol par sa face antérieure; le poids du corps fait alors fléchir la cuisse sur la jambe et le patient se trouve assis sur son mollet, parfois même le tronc peut se renverser en arrière, augmentant encore ainsi la tension du muscle quadriceps : c'est ce qui arriva dans le cas de Wasse-Dammermann (obs. XIX). Le plus souvent, ce genre d'accident arrive au moment où, après le saut, l'individu touche terre et glisse.

Sur les 10 cas où l'accident arriva dans ces conditions, il est à remarquer que cinq fois la jambe gauche fut lésée contre deux fois la jambe droite; dans 3 cas le côté lésé n'était pas indiqué.

Dans 3 cas l'arrachement eut lieu pendant le saut : ce sont les cas de Will (obs. XIII), où le malade sautant avec une perche sentit quelque

chose céder dans l'articulation du genou au moment où il se trouvait à deux pieds du sol; celui d'Ivar Friis (obs. XXI), qui se blessa pendant le saut qu'il effectuait au-dessus du chevalet; et celui de Stabell (obs. XIV) pendant qu'il exécutait le saut périlleux.

Dans deux autres cas, ceux de Volkmann (obs. VIII) et de Willems (obs. XX), le genre de flexion exagérée est tout autre, il s'agit de jeunes gens, dont les articulations de la hanche et du genou, immolisées pendant de longs mois, s'étaient ankylosées en position vicieuse. Les chirurgiens, voulant mobiliser l'articulation du genou, fléchirent la jambe sur la cuisse sous chloroforme, et déterminèrent ainsi l'arrachement de la tubérosité.

Que se passe-t-il dans les mouvements de flexion du membre inférieur? La jambe se portant en arrière, les cavités glénoïdes roulent sur les condyles du fémur; la rotule qui est rattachée à la tubérosité est entraînée par ce mouvement; fixée par son ligament inextensible, elle ne peut descendre qu'en faisant effort sur les extenseurs et en mettant en jeu leur extensibilité; cette élascité s'épuise peu à peu. On peut normalement fléchir la jambe jusqu'à faire toucher les fesses avec le talon; mais, si le sujet résiste quelque peu, ce mouvement est impossible. Quand la moindre contraction surprend la jambe dans le mouvement de flexion qu'on lui imprime, la tension de l'extenseur et de son ligament est portée au plus haut degré qu'elle puisse atteindre, et l'arrachement de la tubérosité peut se produire. Dans les 2 cas où il y eut flexion pour mobiliser l'articulation du genou, il est probable que les malades que l'on avait chloroformés n'étaient pas en résolution complète et qu'une contraction légère du quadriceps a favorisé l'arrachement.

Dans les cas où le sujet tombe assis sur son mollet, le muscle quadriceps a dû à ce moment même être contracté instinctivement pour éviter une chute en arrière; mais en même temps la puissance représentée par le poids du corps qui s'écroule poursuit son action, et la jambe continue à se fléchir malgré la contraction du quadriceps. Dès lors une solution de continuité est inévitable, favorisée qu'elle doit encore être par le renversement possible du tronc en arrière qui vient exercer une traction considérable supplémentaire sur le droit antérieur.

Dans les cas de Will, Friis et Stabell, où l'accident eut lieu pendant le saut, il faut ici aussi supposer que les blessés ont effectué une violente flexion de la jambe sur la cuisse; c'est en effet cette position que prennent certaines personnes quand elles veulent sauter au-dessus d'un obstacle élevé, ou quand elles exécutent le saut périlleux. Dans 5 autres cas, nous avons vu que l'arrachement eut lieu

au moment où le patient essayait d'éviter une chute en arrière, soit à la suite d'un saut, soit à l'occasion d'un faux pas.

Au moment où la chute en arrière va se produire, les deux segments du membre inférieur sont généralement fléchis; les muscles extenseurs se contractent pour ramener le corps suivant la verticale; cette contraction est vive, violente et pour ainsi dire convulsive, « l'influx nerveux arrivant spontanément au muscle par les nerfs moteurs; mais l'encéphale n'a pas conscience de leur contraction et n'intervient pas pour la modérer » (Binet).

L'arrachement peut encore ici être facilité par certaines circonstances qui produisent la tension passive du muscle quadriceps : ainsi la flexion plus ou moins complète de la jambe, le renversement du tronc en arrière; dans ce dernier cas, le tronc transformé en tige rigide par la contraction involontaire des muscles pèse de tout son poids sur l'extrémité des extenseurs, augmente l'énergie des quadriceps en tendant ses fibres et en exagérant la saillie de la rotule; on comprendra que cette énorme puissance du muscle tendu au delà de ses limites puisse arracher l'éminence osseuse sur laquelle il s'insère.

Remarquons pour finir que, sur les 5 cas où l'accident eut lieu en voulant éviter une chute en arrière, 3 fois la jambe droite fut lésée, tandis que la jambe gauche ne l'était qu'une fois. Dans un cas le côté lésé n'est pas indiqué.

Ainsi donc l'arrachement de la tubérosité antérieure du tibia peut se produire de deux façons différentes, soit par une flexion forcée et subite, soit par une contraction brusque et violente, provoquée par la crainte et dans le but d'éviter une chute en arrière.

Pathogénie.

Presque toujours, lorsqu'a lieu une tension exagérée du muscle quadriceps, soit dans les efforts effectués pour éviter une chute en arrière, soit par suite d'une flexion forcée, c'est ou bien la rotule qui se brise transversalement, ou bien les tendons sus- et sous-rotuliens qui se déchirent ou se désinsèrent. Pourquoi, dans certains cas rares, est-ce sur la tubérosité antérieure du tibia que porte la solution de continuité ?

Il serait peut-être difficile de répondre à cette question si la lecture des observations ne nous faisait remarquer que cette lésion intéresse presque toujours des jeunes gens. Nous avons vu que, sur les 19 cas où l'âge est indiqué, 16 concernent des jeunes gens de quinze à vingt-trois ans, et parmi eux 14 de quinze à dix huit ans.

Aussi pouvons-nous affirmer que l'âge du sujet doit avoir une influence indéniable sur la nature de la lésion.

Nous avons vu au chapitre d'Anatomie quel était le développement de la tubérosité antérieure. Son point osseux qui apparaît vers l'âge de quatorze à quinze ans se réunit au bout de quelques mois à l'épiphyse, tandis qu'il ne se soude à la diaphyse que vers l'âge de vingt-trois à vingt-cinq, au moment où disparaît le cartilage de conjugaison. Nous avons vu aussi que la tubérosité qui, de quatorze à vingt-trois ans, fait corps avec l'épiphyse, descend sous forme d'une mince tranche osseuse au-devant de la diaphyse reliée seulement au corps de l'os par une légère couche de cartilage; or le tendon rotulien ne s'insère que sur cette partie descendante.

Que chez un adolescent une contraction exagérée du quadriceps vienne à se produire, si la rotule et le tendon rotulien résistent, la tubérosité commence par se décoller par sa partie la plus inférieure et est attirée en avant; si la synostose apophyso-épiphysaire ne s'est pas encore effectuée, le décollement se continuera suivant cette ligne, on aura un arrachement simple de la tubérosité qui ne sera autre qu'un décollement apophysaire analogue aux décollements épiphysaires.

Si la synostose est en train de s'accomplir, comme la réunion se fait de l'extérieur vers la profondeur, le décollement s'effectuant de la profondeur vers l'extérieur fera facilement sauter le léger pont osseux : nous aurons encore ici un arrachement isolé de la tubérosité; mais ce ne sera plus un décollement apophysaire pur.

Dans le cas où la synostose est accomplie, la solution de continuité aura lieu soit au niveau de la soudure, soit au-dessus : le trait de fracture partant de l'angle rentrant que forment l'épiphyse et la tubérosité; dans ce cas on pourra donc avoir soit un arrachement simple, soit un arrachement avec entraînement d'un fragment de la tête tibiale. Ici nous avons un décollement doublé d'une fracture par flexion.

Que le trait de fracture soit légèrement vertical, nous aurons alors participation d'une petite partie des surfaces articulaires, comme dans les cas de Wasse-Dammermann (obs. XIX), Sendler (obs. XVIII), et Gaudier (obs. XXIII).

Quant aux rares cas concernant des individus agés chez qui aurait dû plutôt se produire une lésion de la rotule ou des tendons, on pourrait invoquer une réunion vicieuse, incomplète; mais nous croyons que l'on peut facilement expliquer ces cas en s'appuyant sur ce fait que l'on voit souvent des fractures se produire suivant les lignes où se trouvaient auparavant des cartilages de con-

jugaison, comme cela arrive pour l'épicondyle et l'épitrochlée.

Pourquoi, dans certains cas, l'arrachement est-il complet ou incomplet? Faut-il y voir une différence dans la force agissante, qu'elle soit de peu de durée ou prolongée, ou bien que la tubérosité ait cédé rapidement ou non? C'est là pour nous une question impossible à résoudre

En résumé, l'arrachement de la tubérosité antérieure du tibia peut tantôt n'être qu'un décollement apophysaire, tantôt un décollement doublé d'une fracture par flexion.

Symptômes.

L'arrachement de la tubérosité antérieure du tibia se présente au point de vue symptomatique sous deux formes cliniques, différentes par plusieurs points et qui donnent lieu à une thérapeutique variée.

1° *Cas incomplets.* — Le fragment adhère à la tête du tibia à laquelle il est fixé comme par une charnière ostéo-périostée et bascule autour d'elle entraîné par le ligament rotulien qui le relève à la manière d'un couvercle de tabatière (obs. Key, I; Vogt, VIII; Volkmann, VIII; Mazzoni, XII; Will, XIII).

La lésion est en général extraarticulaire.

2° *Cas complets.* — L'arrachement est plus considérable et la tubérosité seule ou accompagnée d'un fragment de la tête du tibia avec cartilage articulaire ou non est remontée bien au-dessus du foyer de fracture, au niveau de l'interligne articulaire, suivant en cela l'ascension de la rotule. La fracture peut être extra- ou intra-articulaire.

Symptômes communs. — Certains symptômes sont communs aux deux classes de fractures. Ce sont, parmi les signes de probabilité : la douleur, le craquement, l'impotence fonctionnelle, le gonflement, l'ecchymose, l'élevation de la rotule, les phlyctènes. Parmi les signes de certitude, la présence d'une tumeur osseuse, la déformation de l'os, la crépitation se présentent avec des caractères si dissemblables que nous les étudierons avec les symptômes particuliers.

Douleur. — Les blessés ressentent au moment de l'accident, au niveau de la tubérosité antérieure, une douleur violente capable parfois de déterminer une syncope comme dans le cas d'Ivar Friis (obs. XXI) et de Sandberg (obs. XVII).

Elle est exactement localisée au point où se rencontre la solution de continuité. C'est un signe presque constant.

Craquements. — Il n'est signalé que dans un petit nombre de faits,

d'ailleurs il peut s'être produit sans que le blessé occupé de la vive douleur qu'il ressent, l'ait perçu; mais le malade, néanmoins, se rend toujours bien compte que quelque chose s'est rompu.

Impotence fonctionnelle. — Dans tous les cas l'impossibilité de l'extension du membre est signalée. La raison en est trop évidente pour avoir besoin d'être indiquée. Dans la plupart des observations, la chute est la cause de la lésion; mais dans les cas où l'accident a été provoqué par une contraction exagérée du quadriceps pour éviter une chute en arrière, elle en est le résultat : le quadriceps, privé de son insertion inférieure, ne pouvant plus servir à maintenir l'équilibre, la chute est inévitable.

Gonflement. — C'est un signe qui ne fait défaut dans aucun cas; il apparaît en général très hâtivement. Dans le cas de Vogt (obs. VII) une demi-heure après l'accident le genou était fortement tuméfié; dans le cas de Sendler (obs. XVIII) « presque immédiatement après »; et dans le cas de Gaudier (obs. XXIII) « un quart d'heure après l'accident toute la région du genou était tuméfiée, distendue par une hémarthrose considérable ».

En général il apparaît une heure après l'accident et il atteint son maximum au bout de peu de temps; il occupe toute la région du genou, descend jusqu'à mi-jambe surtout du côté externe et peut remonter jusqu'au quart inférieur de la cuisse. Le gonflement provenant du foyer de fracture prend une forme en croissant dont la concavité engloberait la partie inférieure du genou, comme l'a très nettement remarqué le professeur Gaudier. Cet abondant épanchement sanguin s'explique par le grand nombre de vaisseaux veineux que présente l'extrémité supérieure du tibia.

Ecchymose. — Elle occupe en général des surfaces très considérables; on l'a vu occuper une grande partie de la jambe et remonter très haut le long de la cuisse.

Élévation de la rotule. — Dans tous les cas la rotule est attirée en haut; mais elle l'est d'autant plus que l'arrachement est plus complet. Nous l'étudierons avec les symptômes particuliers.

Symptômes particuliers aux cas incomplets. — Le gonflement prend la forme d'un croissant; il est plutôt sous-articulaire qu'articulaire; l'ecchymose gagne rapidement les parties latérales, le dos de la jambe; elle est plutôt jambière qu'articulaire et peut gagner les deux tiers de la jambe.

La rotule n'est guère remontée de plus d'un ou deux centimètres; la forme du genou est conservée.

Au niveau de la tubérosité antérieure du tibia on sent une tumeur osseuse : c'est la tubérosité arrachée; on peut faire subir à cette

tumeur osseuse un mouvement de bascule autour d'un axe passant par sa base; mais les mouvements de latéralité sont presque impossibles : aussi la crépitation manque-t-elle la plupart du temps. Dans les mouvements de flexion le fragment proémine davantage.

Si l'on parvient à glisser le doigt sous le fragment relevé, on peut sentir une dépression en coup de hache à la place occupée antérieurement par la tubérosité.

Symptômes particuliers aux cas complets. — Quand la synoviale est intéressée, le gonflement local est surmonté d'un gonflement articulaire caractéristique d'un épanchement dans l'articulation du genou.

Il y aura là une déformation plus accusée que dans l'hémarthrose banale, car à la distension du genou se joint la distension de la région du foyer de la fracture, tel un cimier coiffant un casque renversé.

La rotule remonte ordinairement d'environ 4 centimètres; cependant Pitha (obs. V et VI) l'a vue remontée de 4 travers de doigts et Sandberg (obs. XVII) de 10 centimètres.

La rotule jouit d'une mobilité beaucoup plus grande qu'à l'état normal; et cette mobilité présente cette caractéristique de se produire aussi bien dans l'extension que dans la flexion.

Enfin, à 5 ou 6 centimètres au-dessous de la rotule, on trouve une tumeur osseuse plus ou moins grande qui fait corps avec le ligament de la rotule et qui se laisse mobiliser avec elle et réciproquement.

Elle est mobile dans tous les sens, tant latéralement qu'en haut et en bas. Il n'y a d'exception que dans les cas où le fragment est venu se coincer entre la partie fémorale et le plateau tibial.

En dessous du fragment osseux le doigt rencontrera une dépression occupant au sommet de la crête tibiale l'endroit occupé antérieurement par la tubérosité remontée; ce que l'on constate facilement en comparant avec le côté sain.

Toutes ces constatations ne sont possibles qu'immédiatement après l'accident, alors que le gonflement ne s'est pas encore produit ou lorsqu'il a disparu, c'est-à-dire trois ou quatre jours au minimum après l'accident.

Diagnostic.

L'étude des symptômes semblerait nous faire croire que la lésion est facile à diagnostiquer.

Dans beaucoup de cas il n'en est rien.

Si le médecin est appelé quelques instants après l'accident, il arrivera aisément à sentir par la palpation le défaut de l'os au niveau de la tubérosité; il pourra sentir la tumeur osseuse et les circonstances dans lesquelles l'accident est arrivé ne lui permettront pas d'hésiter : il portera le diagnostic de fracture par arrachement de la tubérosité. Cependant il faut citer une erreur de diagnostic : Stabell (obs. XIV) crut à une rupture du ligament rotulien; il vit le blessé presque immédiatement après l'accident alors qu'il n'y avait pas la moindre trace de gonflement, et il prit la tubérosité pour le ligament rotulien rétracté : il y á cependant quelques différences entre un fragment osseux dur et résistant et du tissu fibreux aplati comme l'est le ligament rotulien, incapable, pensons-nous, de se rétracter au point de former une tumeur de consistance pareille à de l'os; de plus, puisqu'il n'y avait aucun gonflement, Stabell aurait pu constater la présence de la dépression au sommet de la crête du tibia. En résumé, dans les cas où le gonflement n'existe pas encore ou est disparu, le diagnostic s'impose. Mais il n'en est plus de même quelques heures après l'accident : nous avons vu en effet qu'au bout d'un temps très court, une demi-heure, un quart d'heure même, la région du genou devenait énorme par la formation soit d'une hémarthrose, soit d'un épanchement sanguin au voisinage de la fracture.

Diverses affections sont susceptibles de produire une tuméfaction de la région du genou, capable de gêner le diagnostic : ce sont l'entorse du genou, la fracture de l'extrémité supérieure du tibia, les arrachements du ligament rotulien, les fractures de la rotule.

Dans l'entorse le gonflement n'est ni aussi rapide ni aussi considérable; de plus la douleur n'est pas localisée : elle occupe tout le pourtour du genou.

Dans les fractures de l'extrémité supérieure du tibia, le traumatisme direct est le plus souvent en cause; de plus on constate un élargissement total ou partiel de toute l'extrémité supérieure; on recherchera la mobilité anormale.

Il n'y a guère que deux affections qui puissent prêter à l'erreur : ce sont l'arrachement du ligament rotulien et la fracture transversale de la rotule. Si le gonflement n'est pas trop intense, l'élévation de la rotule, son intégrité, l'absence de toute autre tumeur permettront de penser à une déchirure du ligament rotulien ou à un arrachement à l'une de ses insertions. Mais, si le gonflement est exagéré, toutes ces recherches seront vaines et seule la radiographie lèvera le doute.

Quant au diagnostic différentiel entre les fractures de la tubéro-

sité antérieure et la fracture transversale de la rotule, il est particulièrement difficile quand le gonflement existe.

En effet, sur treize cas qui furent vus par un médecin, de quelques heures à quelques jours après l'accident, six fois l'erreur fut commise; et, dans un cas, Lotheissen attendit le dégonflement pour donner son avis.

Dans l'observation I le malade fut d'abord examiné par l'interne de garde, qui posa le diagnostic de fracture de la rotule. Key, qui le vit à la visite, fut hésitant et ne donna son diagnostic qu'à un examen ultérieur.

Dans le cas de Will (obs. XIII), l'interne de garde fit le même diagnostic, et Will lui-même, croyant faire la suture osseuse de la rotule, pratiqua l'arthrotomie et découvrit son erreur. Lauenstein (obs. XVI) fit le même diagnostic erroné.

De même, dans le cas de Sandberg (obs. XVII), le malade fut visité par un premier médecin qui crut à une fracture de la rotule. Sandberg, du même avis, fit l'arthrotomie et l'erreur fut reconnue.

Sendler (obs. XVIII) rapporte que le cas qu'il vit un an après l'accident avait été pris pour une fracture de la rotule. Enfin, dans le cas qui fait le sujet de ce travail, le professeur Deléarde qui vit le malade deux heures après l'accident en plein gonflement, sans être affirmatif, penchait cependant vers le diagnostic de fracture transversale de la rotule.

En effet, dans les deux affections, la rotule est remontée; au-dessous on sent une seconde tumeur plus petite, mobile, de consistance osseuse; c'est la tubérosité dans un cas, le fragment inférieur de la rotule dans l'autre; les causes déterminantes de la fracture sont les mêmes; les symptômes sont les mêmes.

Nous n'avons pour faire le diagnostic que la présence de la dépression au niveau de l'extrémité supérieure de la crête du tibia; mais cette région est le siège d'une tuméfaction, soit qu'elle y débute comme dans le cas d'arrachement de la tubérosité, soit qu'elle puisse s'étendre jusqu'à ce point comme dans les fractures de la rotule.

Dans les cas de fracture de la rotule, cet os n'a plus ses limites arrondies; il présente une surface rugueuse de fracture à la partie inférieure du fragment supérieur; le fragment inférieur ne peut être remonté; la mobilisation du fragment supérieur vers le haut ou du fragment inférieur vers le bas n'entraîne pas l'autre comme dans le cas d'arrachement de la tubérosité; de plus, si on enfonce le doigt entre les deux tumeurs osseuses, dans le cas de fracture de la rotule il vient buter contre la poulie fémorale et le plateau tibial,

ce qui n'a pas lieu si facilement dans le cas de fracture de la tubérosité par suite de la présence du ligament rotulien.

Ce sont là les signes qui permettraient de différencier les deux affections; si le gonflement est modéré, la recherche de ces signes est possible; mais quand il est intense le diagnostic est impossible, et si l'on ne peut attendre sa résorption, la radiographie permettra seule de faire le diagnostic.

L'arrachement est-il complet ou incomplet? Si l'on se reporte au chapitre que nous avons consacré aux symptômes particuliers aux deux catégories d'arrachement, on verra que, pour établir ce diagnostic, on se basera sur la forme du gonflement, sur l'élévation plus ou moins grande de la rotule, sur la mobilité plus ou moins grande du fragment osseux et sur sa situation.

XI

Pronostic.

Le pronostic des arrachements de la tubérosité antérieure du tibia est essentiellement variable selon la méthode de traitement qu'a subie le blessé.

Voyons ce qu'il en est advenu dans les différents cas.

Le malade cité par Malgaigne (obs. III) et qui n'a été vu par aucun médecin, après quelques jours de repos s'était remis à marcher et avait fini par retourner à sa charrue; il pliait et étendait la jambe presque aussi bien que du côté sain; on sentait une petite tumeur osseuse à l'insertion du ligament rotulien. Il faut ajouter qu'il s'agit ici d'un cas vu par Malgaigne plusieurs années après l'accident; aussi ces détails donnés par le malade sont-ils sujets à caution.

Key (obs. I), après avoir pratiqué de l'élévation et de l'extension du membre, appliqua des bandes destinées à abaisser la rotule et à ramener la tubérosité à sa place et constata une réunion complète du fragment osseux sans élévation de la rotule.

La plupart des chirurgiens, qui n'eurent pas recours à l'intervention sanglante, se servirent tous du procédé employé par Key, le complétant quelquefois d'un appareil plâtré ou silicaté. Ils eurent avec le même traitement des résultats divers : le malade de Morgan (obs. II) conserva une légère boiterie; celui de Weinlechner (obs. XI) deux mois après l'accident marchait régulièrement; ceux de Muller (obs. XV) et de Lauenstein (obs. XVI), au bout de deux mois et demi, avaient recouvré l'intégrité des fonctions de leur jambe, ainsi que celui de Friis (obs. XXI), qui, élève de l'École mili-

taire de Fréderisberg, ne fut pas réformé; de même encore celui de Lotheissen (obs. XXII), qui, un mois et demi après, circulait avec un bâton, et qui, à trois mois, ne voyait aucune différence entre les deux jambes.

Stabell (obs. XIV), ainsi que Willems (obs. XX), nous disent bien que la marche est normale, qu'il n'y a aucune claudication; mais ils ne précisent pas à quelle époque leurs malades commencèrent à marcher.

Mazzoni (obs. XII), deux mois après l'accident, déclare que son malade reprendra bientôt ses occupations.

Après cinq mois d'extension, les mouvements sont revenus peu à peu chez le malade d'Heydenreich (obs. X) et ce n'est qu'au bout de ce temps qu'il a pu s'appuyer sur son membre sans appareil; mais dans l'épaisseur du ligament rotulien il s'est formé une nodosité de consistance osseuse, une sorte de rotule supplémentaire, qui ne fut d'ailleurs reconnue que deux ans après, à l'occasion d'une nouvelle lésion du genou.

Volkmann (obs. VIII), qui eut l'occasion de faire l'autopsie de son malade, constata une parfaite réunion osseuse.

Vogt (obs. VII) constata la formation d'un cal fibreux; mais le malade, après avoir bandé son genou, pouvait parcourir d'assez longs espaces en s'aidant d'un bâton; il peut monter et descendre les escaliers; mais la flexion et l'extension active ne sont possibles que dans des limites restreintes.

Chez le malade de Sistach (obs. IX), il y eut aussi une pseudarthrose nécessitant le port d'une jambière; il faut dire que Sistach eut affaire ici à un malade très indocile.

Sendler (obs. XVIII) vit un cas où il y eut aussi formation d'un cal fibreux : le malade ne pouvait marcher que pendant peu de temps; il lui était impossible de se tenir longtemps debout et s'il lui arrivait de ne pas faire attention aux mouvements qu'il effectuait, il fléchissait et tombait en arrière. On dut avoir recours ultérieurement à l'opération.

Ainsi donc le pronostic de ces cas traités par la méthode conservatrice ou non traités est variable, mais en général défavorable, car si elle laisse de rares malades aussi libres de leurs mouvements qu'auparavant elle détermine chez d'autres une perturbation qui avoisine l'inaptitude et fait même, de certains, de véritables infirmes.

Au contraire, comme nous allons le voir, chez ceux qui furent traités par la méthode sanglante le pronostic est tout autre.

Chez le malade de Will (obs. XIII), deux mois et demi après l'opération, la fonction du membre était complètement rétablie, il pouvait

marcher aisément et rapidement sans présenter la moindre boiterie; il pouvait faire exécuter à son articulation tous les mouvements possibles aussi bien qu'avec la jambe saine, et Will se déclare satisfait; et, « par aucun autre moyen, on n'aurait pu obtenir un si beau résultat ».

A la cinquième semaine le blessé de Sandberg (obs. XVII) pouvait se promener avec l'aide d'une canne; au troisième mois il faisait de la bicyclette.

Un mois et demi après l'opération, le malade de Wasse-Dammermann guéri quittait l'hôpital; il pliait et étendait aisément la jambe et quelque temps après il pouvait courir et même sauter. Dans le cas que nous rapportons (obs. XXIII), au 21e jour de l'opération, le jeune blessé pouvait marcher, fléchir la jambe jusqu'à l'angle droit sans causer aucune douleur; et deux mois après le blessé, revu par le Professeur Gaudier, ne se ressentait de rien.

Ainsi donc voilà quatre cas qui, traités par la méthode sanglante, se sont tous terminés de la façon la plus heureuse; ceci est d'autant plus intéressant que, dans deux, ceux de Wasse-Dammermann et du Pr Gaudier, le fragment intéressait le cartilage articulaire.

Ainsi pouvons-nous conclure que le pronostic des arrachements de la tubérosité antérieure du tibia dépend du traitement appliqué. Avec la méthode conservatrice il est variable; avec la méthode sanglante il est beaucoup plus favorable.

Traitement.

D'un traitement bien compris dépend l'intégrité d'un membre; aussi ce traitement doit-il être particulièrement soigné.

D'après les observations que nous avons recueillies, nous voyons que, sur 23 cas, 17 fois le traitement médical a été adopté; quatre fois seulement on eut recours au traitement chirurgical (obs. Will, XIII; Sandberg, XVII; Wasse-Dammermann, XIX; Gaudier, XXIII). Dans deux cas, le traitement n'est pas indiqué : ce sont ceux de Pitha (obs. V et VI). Le traitement médical fut des plus divers : tantôt le repos seul, comme dans les cas de Malgaigne (obs. III) et de Willems (obs. XX); tantôt l'application d'une simple bande comme dans le cas de Richet (obs. IV), constituait toute la thérapeutique.

Mais le plus souvent le traitement institué consistait en une application de bandelettes de diachylon, destinées à abaisser la rotule et à appliquer le fragment osseux contre le tibia, le membre étant dans l'extension et élevé au-dessus du plan du lit. On y joignait aussi des appareils plâtrés ou silicatés.

Le traitement chirurgical, avant le cas de Gaudier, consistait en une section longitudinale, permettant de découvrir la tubérosité, qui après réduction était fixée à l'aide d'une pointe d'acier.

Indications opératoires. — Le traitement des fractures par arrachement de la tubérosité antérieure du tibia doit répondre aux deux indications principales suivantes :

1) Réduction aussi complète que possible;

2) Retitutio ad integrum des mouvements du membre, en évitant toute ankylose possible et toute atrophie.

Ce grand principe doit être notre ligne de conduite : mieux vaut un membre utile, même au prix d'une réduction incomplète, qu'un membre inutile avec une réduction idéale.

Thérapeutique commune. — Que l'arrachement soit complet ou incomplet, durant les quatre ou cinq premiers jours, une thérapeutique commune peut être adoptée.

On mettra le membre au repos absolu; on l'entourera de compresses résolutives; ces compresses seront imbibées d'alcool camphré ou d'eau blanche; on pourra également se servir d'une application de vessie de glace, de la compression ouatée ou à l'aide de grosses éponges maintenues par une bande sur les côtés de la rotule et de la tubérosité, ou enfin de la constriction à l'aide d'une bande élastique, facile à réaliser dans ce cas, puisque l'application préalable d'une attelle postérieure s'opposera à toute compression des organes contenus dans le creux poplité. Durant toute cette période, le membre blessé sera mis dans l'extension. On se servira pour cela d'appareils à attelles maintenus en place à l'aide de lacs, de lanières de diachylon; ces attelles doivent être rembourrées de compresses ouatées ou de coussins de balle d'avoine; mais ce qui rend encore de meilleurs services, c'est la gouttière en fil métallique soigneusement matelassée ou la demi-gouttière plâtrée postérieure; mais, quel que soit le genre d'appareil, il doit s'étendre de la racine des orteils à la partie moyenne de la cuisse. Cette position du membre en extension permet au fragment de se rapprocher tant soit peu du tibia; cette réduction spontanée peut encore être favorisée par l'élévation de la jambe, de telle façon que le membre soit plié au niveau de l'articulation coxo-fémorale; on peut mettre le membre doublé de son attelle, soit sur un plan incliné en bois, soit sur des coussins superposés, de telle façon que le talon soit à 30 centimètres environ au-dessus du plan du lit.

Quand, au bout de 4 ou 5 jours, le gonflement du membre aura disparu, on aura recours à une thérapeutique spéciale, suivant que la fracture est complète ou incomplète.

Thérapeutique spéciale. — 1° Cas d'arrachement incomplet. Avant d'appliquer la tubérosité sur le tibia, on commencera par abaisser la rotule. Le membre étant dans l'extension, on appliquera autour du membre au-dessus de la rotule une série de bandelettes de diachylon qui agiront sur la rotule de manière à la rendre immobile et à exercer sur elle une traction de haut en bas.

La rotule étant ainsi abaissée, la tubérosité pourra aisément être réduite; on se servira de bandelettes de diachylon ou de simples bandes fortement serrées qui presseront la tubérosité contre le tibia.

Pendant tout le temps que durera l'application de ce bandage, on fera du massage des muscles du mollet, afin d'éviter leur atrophie; ce n'est que plus tard, quand le cal sera jugé assez solide, que l'on fera du massage du quadriceps.

C'est pour permettre ce massage précoce que l'on doit rejeter les appareils plâtrés ou silicatés entourant complètement le membre.

Après une immobilisation de 15 à 20 jours, on fera subir à l'articulation des mouvements de flexion passive prudents, et insensiblement on arrivera aux mouvements actifs.

2° Cas d'arrachement complet. *a*). L'épanchement est nul ou insignifiant avec peu de déplacement : dans ce cas particulier, la thérapeutique précédente peut être appliquée, tout en se rappelant que la réduction plus difficile peut être incomplète et que sa contention peut donner lieu à quelques difficultés : aussi, dans ces cas, l'immobilisation doit durer de 20 à 25 jours.

b) L'hémarthrose est plus ou moins considérable. L'hémarthrose commande de nos jours une thérapeutique active, et dans tous les cas, à moins de contre-indications tenant de l'état général du sujet ou de l'impossibilité où se trouve le chirurgien d'opérer aseptiquement, l'arthrotomie s'impose.

Elle seule permet :

1° De vider l'article de ses caillots;

2° De contrôler la fracture;

3° De pratiquer l'agrafage, la suture osseuse, ou tout autre moyen de maintenir la réduction technique opératoire. — Après de rigoureuses précautions antiseptiques et aseptiques habituelles, on fera la classique incision en U, dont la boucle passera en dessous du foyer de la fracture, de manière à ce que l'on puisse plus tard facilement réduire le fragment osseux.

Le lambeau étant relevé, on aura sous les yeux le foyer de fracture et la déchirure de la capsule. La cavité articulaire sera soigneusement lavée à l'eau bouillie et débarrassée de tous les caillots; on

suturera la synoviale avec ou sans drainage : mieux vaut ne pas drainer, si l'on est sûr de son asepsie.

La réduction du fragment peut être facile ou non. La jambe étant dans l'extension, un aide refoule la rotule en bas, tandis que le chirurgien opère des tractions sur la tubérosité. En général, la réduction est facile.

Mais, dans certains cas, où le fragment fortement enclavé est trop faible pour résister aux tractions directes opérées sur lui, ou bien quand il est composé de plusieurs fragments comme dans l'observation XXIII, on peut appliquer avantageusement le procédé dont je me suis servi, c'est-à-dire passer dans le ligament rotulien un fil d'argent qui permettra sur ce tissu solide des tractions capables d'amener le fragment au contact du tibia.

Différents moyens de contention pourront alors être employés; soit l'enclouage, soit la suture osseuse à l'aide d'un fil d'argent, soit encore l'agrafe de Jaccoel, comme dans le cas de Gaudier. Après suture des différents plans le membre sera mis dans une gouttière bien matelassée. L'immobilisation complète ne devra pas durer plus de dix jours. C'est alors que l'on commencera le massage, les mouvements passifs, pour en venir bientôt aux mouvements actifs.

C'est avec une telle thérapeutique que le blessé du Professeur Gaudier put marcher au 21e jour de l'opération.

INDEX BIBLIOGRAPHIQUE

Key, Singulary injury near to the knee-joint, fracture of the tubercle of the tibia with complete laceration of the ligamentum patellare, *The Lancet*, 1827, vol. II, p. 32.

De Morgan, Fracture of the tubercle of the tibia by the muscular action of the rectus femoris, *Medical Times and Gazette*, London, 1853, t. I, p. 268.

J.-F. Malgaigne, *Traité des fractures et des luxations*, 1855, t. II, ch. XXIII, § 6 : Luxation de la rotule en haut, p. 924.

A. Richet, *Traité pratique d'Anatomie médico-chirurgicale*, 1865 : Du genou, p. 1052 (ou 1877, p. 1262).

Prof. Dr V. Pitha, *Zeirreissung des Kniescheibenbandes. Handbuch der allgemeinen und speciellen Chirurgie*, IV, Extremitäten, Abth. 2, p. 267.

Dr Paul Vogt, Ein Fall von Abreissung der Tuberositas Tibiæ durch willkürliche Muskelcontraction, *Berliner klinische Wochenschrift*, 31 mai 1869, p. 225.

Prof. Dr Richard Volkmann (de Halle), *Jahresbericht über die Leistungen und Fortschritte in der gesammten Medecin*, 1869, t. II, p. 354.

Dr Sistach, Traitement des déchirures du ligament rotulien, *Archives générales de Médecine*, juillet 1870, p. 11.

A. Heydenreich, *Fracture de l'extrémité supérieure du tibia*, ch. II, p. 49, thèse Paris, 1877, n° 43.

Prof. Dr Weinlechner, Ueber subkutane Muskelsehnen und Knochenrisse, *Wiener medicinische Blatter*, 1881, n° 51.

Dr Gaetano Mazzoni, Distacco della tuberosita della tibia per avulsione, *Bullettino della Societa Lomcisiana degli Ospedali di Roma*, séance du 25 février 1882, p. 71.

J.-C. Ogilvie Will, On fracture of the tubercle of the tibia, *British medical Journal*, London, 1887, 22 januar, t. I, p. 152.

Frederik Stabell, Fractura tuberositatis (spina) tibiæ, *Tidsskrift for praktisk Medecin*, Kristiania, 1887 (1ᵉʳ April), Nr VII, p. 113.

Dʳ Eugen Müller, Die Rissfraktur der Spina tibiæ, *Beiträge zur klinischen Chirurgie*, 1888, B. III, ch. IX, p. 257.

J. Sandberg, Fractura tuberositatis tibiæ, *Medecinsk Revue* (Bergen Norvegish), 1889, Juli, p. 197.

Dʳ Paul Sendler, Ein Fall von Abreissung der Tuberositas Tibiæ, *Deutsche Zeitschrift für Chirurgie*, 1893, ch. XV, nº 3, p. 546.

Dʳ Johannes Dammermann, *Zerreissung des Ligamentum Patellæ proprium und Rissfrakturen der Tuberositas Tibiæ*, Inaug. Dissert., Berlin, 8 février 1895.

H. Rieffel, Fractures de la tubérosité antérieure du tibia; in *Traité de Chirurgie clinique et opératoire*, Le Dentu-Delbet, 1896, t. II, p. 460.

Dʳ C. Willems (de Gand), *Annales de la Société belge de Chirurgie*, séance du 8 décembre 1897, p. 222.

Ivar Friis, Fractura Tuberositatis Tibiæ (par arrachement), *Hospitals Tidende*, 1898, 4 Raekke, Bd. VI, Nr. 19, p. 485.

Dʳ Georg Locheissen, Die Rissfrakturen der Tuberositas Tibiæ, *Beiträg zur klinischen Chirurgie*, 1899, Bd. XXIV, Heft 3, ch. XXIII, p. 694.

Anatomie.

A. Rambaud et Ch. Renault, *Origine et développement des os*, 1864, t. I, ch. VI, § III, p. 231.

Ph.-C. Sappey, *Traité d'anatomie descriptive*, t. I, p. 444.

Samuel Aboulker, *De l'ostéite apophysaire du tibia pendant la croissance*, p. 14, thèse Lyon, 1899-1900, nº 171.

UN NOUVEAU PROCÉDÉ COMMUN

A LA GASTROSTOMIE ET A LA JÉJUNOSTOMIE

Par José ARCE

Chirurgien agrégé à l'hôpital San Roque,
Prosecteur à la Faculté de médecine de Buenos-Ayres.

La jéjunostomie, opération très rarement enregistrée dans les archives, même des chirurgiens de longue pratique, peut être exécutée, et elle l'est, d'un très grand nombre de façons. Il ne faut pas s'étonner de ce que, vu sa rareté, elle ait motivé diverses techniques, surtout si l'on considère que la difficulté ne consiste pas à faire l'opération, mais à la faire de telle sorte que la fistule qui en résulte remplisse deux conditions :

1° Permettre l'alimentation, sans reflux des liquides absorbés;

2° Empêcher l'épanchement de la bile et du suc pancréatique à l'extérieur.

Ces desiderata sont difficiles à remplir; et c'est pour y arriver que l'opération a subi les variations plus ou moins ingénieuses des chirurgiens qui l'ont pratiquée.

A ce propos, il me paraît suggestif de mentionner le chiffre approximatif des jéjunostomies pratiquées jusqu'ici : ce qui fera ressortir davantage le nombre relativement élevé des procédés opératoires indiqués.

Jeannel (1901) cite 62 cas depuis 1878, où elle fut pratiquée pour la première fois, jusqu'en 1898, et décrit en même temps 11 procédés différents.

De tous ceux-ci, celui d'Albert et le deuxième de Maydl remplissent seuls les conditions requises, mais au prix d'une technique excessivement compliquée (entéro-anastomose complémentaire chez Albert; section du jéjunum et abouchement du bout cæcal à la paroi et implantation termino-latérale du bout duodénal au bout cæcal chez Maydl).

J'ai pratiqué deux fois la jéjunostomie, et, pour éviter les techniques compliquées d'Albert et de Maydl, en même temps que dans l'espoir d'arriver aux deux conditions voulues pour une bonne fistule jéjunale, j'ai procédé de la façon suivante.

1er temps. — Laparotomie qui, dans l'un des cas, fut latérale et oblique, parallèle au rebord costal (incision classique de la gastrostomie), et dans l'autre, médiane superombilicale.

2e temps. — Recherche de l'anse jéjunale; ce temps est très simple, et, en cas d'erreur dans le choix, il est très facile d'y remédier, en allant chercher l'anse contre la colonne vertébrale du côté gauche, en suivant la face inférieure du mésocôlon.

3e temps. — Fixation de l'anse transversalement à la plaie, le bout cæcal à la droite (du malade) et le bout duodénal à la gauche, comme dans la gastro-entérostomie.

4e temps. — Fixation de la tunique séromusculaire de l'intestin au péritoine pariétal seulement, au moyen de 4 ou 6 points en U, avec de la soie fine, laissant à vue une surface de la paroi jéjunale d'un centimètre carré *au plus*.

5e temps. — Suture continue du reste du péritoine pariétal et des plans musculo-aponévrotique et cutané, laissant seulement l'espace suffisant pour voir la partie de la paroi intestinale fixée et pour introduire plus tard une sonde Nélaton, qui ne sera pas supérieure au n° 18.

6e temps. (Séance tenante ou vingt-quatre heures après). — Ouverture de l'intestin et introduction de la sonde qui doit être retirée après l'alimentation du patient. Pour cette dernière opération, il faut introduire la sonde de gauche à droite (de l'opéré), environ 8 à 10 centimètres : ce qui contribue à empêcher le reflux du liquide alimentaire. La sonde se retire très lentement; et, si l'on a soin de ne pas injecter plus de 200 à 300 centimètres cubes à chaque repas, de deux en deux heures, on obtiendra le résultat cherché.

Chez mes deux opérés, les liquides alimentaires introduits ne refluèrent jamais; quant à la bile, elle n'apparut pas non plus à l'extérieur dans les 50 jours que survécut l'un d'eux et seulement dans les 4 ou 5 derniers jours qui précédèrent la mort de l'autre.

Celui-ci, qui ne vécut que 15 jours seulement après l'opération, était atteint d'un carcinome qui s'étendait au cardia et à tout l'estomac, moins le pylore, et qui avait produit déjà de nombreux nodus sur le péritoine pariétal et une ascite hémorragique peu abondante; sa caractéristique clinique était la douleur, et une douleur intolérable qui torturait continuellement le patient.

Malgré le soulagement que lui procuraient les piqûres à la morphine, le malheureux cancéreux était la proie d'horribles souffrances qui l'obligeaient à de violentes contractions de la paroi abdominale; et c'est dans ces moments qu'il disait se sentir mouiller.

Comme, d'autre part, la fistule était située sur la ligne médiane, c'est-à-dire n'était pas munie de sphincter musculaire, ce qui est toujours bon quand on peut l'obtenir; comme, en outre, l'état de décadence organique était tel que la cicatrisation se faisait très lentement, j'attribue à ces deux inconvénients la fâcheuse complication survenue à la dernière heure. Le manque de cicatrisation était tel qu'au moment de l'autopsie il m'a été très facile de séparer, par une légère traction, les deux lèvres de la plaie de la laparotomie.

Encouragé par le bon résultat de ma première jéjunostomie, j'ai employé, une fois seulement, une technique, tout à fait identique, dans une gastrostomie. Dans celle-ci, la laparotomie doit être systématiquement latérale gauche transmusculaire (droit antérieur de l'abdomen); de cette façon on compte sur l'aide d'un sphincter naturel [1].

J'ai pratiqué cette gastrostomie avec anesthésie à la cocaïne, sur un sujet atteint de rétrécissement cancéreux de l'œsophage, et bien près de la mort par inanition (aucun liquide ne passait depuis plus de 15 jours). Les résultats ont été satisfaisants; les liquides alimentaires ont reflué seulement en petite quantité et en trois fois, dans lesquelles on avait injecté près de 1000 centimètres cubes; chose parfaitement compréhensible, si l'on considère que le diamètre transversal de l'estomac du sujet était à peine celui d'un côlon normal. Chaque fois que l'on a injecté les aliments en petites doses, 300 ou 400 grammes, la fistule a parfaitement résisté; en outre, en incitant le malade à contracter ses muscles droits, la fistule se maintenait fermée, et, quand les aliments avaient été injectés en trop grande quantité, leur reflux s'arrêtait aussitôt, pour recommencer quand la contraction musculaire cessait.

Le patient, opéré le 17 août, malade depuis 7 mois, partait pour son foyer situé à plusieurs kilomètres de Buenos-Ayres, le 17 septembre, ayant augmenté de poids pendant son mois de séjour à l'hôpital, et emportant sa sonde avec les instructions nécessaires pour s'alimenter convenablement au sein de sa famille.

1. Modification introduite dernièrement par Terrier et Gosset à la gastrostomie simple de Terrier.

Maintenant, comment expliquer des résultats aussi satisfaisants, dans ces abouchements directs de l'estomac et de l'intestin à la paroi abdominale? Je crois que leur raison d'être consiste en ce que la fixation de la paroi viscérale se fait seulement sur le *péritoine pariétal*, et sans unir la *muqueuse à la peau*, comme dans la gastrostomie de Terrier.

De cette façon, et comme j'ai pu l'observer dans l'autopsie de mon premier opéré de jéjunostomie, il s'établit un trajet fistuleux, aussi long que la paroi abdominale est épaisse (0 m. 02 dans le cas cité), et qui aboutit à une petite ouverture de la paroi de l'estomac ou de l'intestin. Dans ces conditions, les liquides n'ont aucune tendance à suivre le trajet étroit de la fistule et prennent leur cours le long du canal ordinaire (l'intestin), qui n'a absolument rien perdu de ses propriétés. Ils arriveront tout au plus à l'orifice inférieur du canal artificiel; mais, comme dans les intervalles des repas, cette cavité est purement virtuelle, à moins qu'il n'y ait surabondance de liquides, ceux-ci suivront leur cours sans y pénétrer.

Dans mes recherches bibliographiques, j'ai trouvé que sur ce point de la gastrostomie quelque chose de semblable a déjà été soutenu par quelques chirurgiens français, parmi lesquels Villard (de Bordeaux), Nové-Josserand, Durand et autres (Société de Chirurgie de Lyon, 29 janvier 1903).

Comme il s'agit d'un procédé aussi simple et qui débute par d'aussi bons résultats, je me propose de continuer à le pratiquer, avec l'espoir d'obtenir des résultats meilleurs encore s'il est possible.

CONTRIBUTION A L'ÉTUDE DES ANOMALIES DE DÉVELOPPEMENT DES APONÉVROSES CHEZ LES DÉGÉNÉRÉS

Par CH. FÉRÉ
Médecin de Bicêtre.

J'ai rapporté dans cette *Revue* un fait de hernie du jambier antérieur, survenue en conséquence d'une attaque d'épilepsie; et, à cette occasion, j'ai signalé la fréquence des lacunes des aponévroses jambières chez les dégénérés[1]. Une nouvelle enquête, dans le même service de psychiâtrie, partiellement renouvelé, montra que cette fréquence n'avait pas été exagérée, tant s'en faut[2]. Ces lacunes aponévrotiques ne sont qu'une exagération de l'état criblé, que l'on observe à leur pourtour[3]. A cette insuffisance de structure qui caractérise la misère anatomique des dégénérés correspond une insuffisance fonctionnelle. Si, en général, elles ne donnent lieu qu'à une déformation insignifiante, elles peuvent constituer une condition prédisposante aux hernies musculaires, tout comme l'insuffisance des aponévroses abdominales constitue une condition prédisposante des hernies viscérales. C'est une anomalie de développement, à ajouter à la liste déjà longue des stigmates de dégénérescence[4].

Les aponévroses abdominales et l'aponévrose jambière ne sont pas seules atteintes par cette anomalie de développement. On en observe

1. Ch. Féré, Les accidents de l'attaque d'épilepsie, liée à la contraction musculaire. Contribution à l'étude de la pathogénie des hernies vraies du muscle jambier antérieur, *Revue de Chirurgie*, 1900, t. XXI, p. 450.

2. Une nouvelle statistique : sur 220 sujets, nous avons trouvé 88 atteints de lacunes de l'aponévrose jambière, soit 40 0/0; 45 sont atteints des deux côtés, 17 seulement à droite, et 26 seulement à gauche. Une seule jambe présentait quatre lacunes; 3 jambes avaient trois lacunes; 6 jambes avaient deux lacunes : dans tous les autres cas il n'y avait qu'une lacune à chaque jambe. Chez ces mêmes sujets, nous trouvons une éventration sus-inguinale droite, une hernie ombilicale, cinq hernies inguinales doubles, cinq hernies inguinales droites et quatre hernies inguinales gauches; trois hernies crurales droites; un cas de hernie lombaire double.

3. Ch. Féré et Ed. Papin, Note sur l'état criblé des aponévroses chez les dégénérés, *Jour. de l'anat. et de la phys.*, 1902, t. XXXIII, p. 576.

4. Ch. Féré, *La famille névropathique, théorie tératologique de l'hérédité et de la prédisposition morbides et de la dégénérescence*, 2e éd., 1898.

quelquefois sur l'aponévrose antibrachiale, mais beaucoup plus rarement. Dans notre service de psychopathes, nous observons actuellement un exemple d'une autre localisation de cette anomalie, qui paraît assez rare en général [1].

Observation. — Le nommé B. Ch., âgé de quarante-neuf ans, couvreur, admis à l'hospice de Bicêtre le 16 avril 1902, avec deux certificats de l'infirmerie

Fig. 1. — Hernies graisseuses de la région lombaire.

de la Préfecture de police et de l'asile de Sainte-Anne, constatant la paralysie générale; on a observé, dès son entrée, des troubles oculo-pupillaires, de l'embarras de la parole, des idées de satisfaction, des actes inconscients. Ses troubles mentaux se sont calmés et il a travaillé depuis constamment et régulièrement dans différents ateliers de l'hospice. Il ne se plaignait de rien et a été visité à peu près une fois par mois complètement nu, sans que l'attention soit appelée par sa déformation; elle ne fut aperçue que le 6 juin 1903 à propos d'un accès de toux; il n'en avait pas connaissance; les personnes qui le visitent n'en avaient jamais entendu parler.

1. A. Morestin, Hernies graisseuses à travers la gaine aponévrotique de la masse sacro-lombaire, *Bull. et Mém. de la Société anatom. de Paris*, 1901, p. 202.

Il affirme qu'il a toujours été bien portant et n'a jamais eu d'accident. Il faisait un travail, dit-il, assez pénible et portait des fardeaux lourds quelquefois; mais il n'a souffert ni d'une sensation de rupture ni d'incapacité de travail; il se rappelle pourtant qu'il fut pris du lumbago à la suite d'un effort, mais sans douleur localisée.

Actuellement voici ce que l'on constate (fig. 1). Quand il est debout, tranquille, on n'aperçoit aucune déformation dans sa région lombaire; mais, quand il fait un effort ou quand il tousse, on voit apparaître de chaque côté du rachis une tumeur ovoïde, au niveau de l'apophyse épineuse de la première vertèbre lombaire, émergeant de la masse sacro-lombaire. La tumeur du côté droit est un peu plus volumineuse, plus allongée, dont le grand axe est dirigé obliquement de haut en bas et de dedans en dehors, de 3 centimètres environ de longueur. La tumeur du côté gauche est plus arrondie et grosse comme une noisette; elle est un peu plus élevée. Toutes deux sont situées environ à 2 centimètres et demi en dehors de la ligne médiane; la photographie rend assez bien leur aspect. Elles sont indolores à la pression; elles sont faciles à réduire; et la réduction se fait graduellement. Leur petit volume ne permet pas de les fixer, mais elles sont pseudo-fluctuantes. Aussitôt que l'effort cesse, les saillies disparaissent à travers le pannicule sous-cutané; la pulpe de l'index sent une dépressibilité de l'aponévrose, mais pas nettement l'impression d'une lacune de l'aponévrose d'un sujet maigre dont on explore la jambe. En dehors de l'effort et de la toux, les saillies se montrent encore quand on fait pencher le malade en arrière, c'est-à-dire quand il contracte sa masse sacro-lombaire. A la jambe droite, il existe deux lacunes aponévrotiques; à la jambe gauche, il y en a trois.

Ces saillies se distinguent par leur siège des hernies lombaires, qui sortent du triangle de J.-L. Petit, et par leur consistance des hernies intestinales ou musculaires; elles paraissent constituées par de la graisse. D'ailleurs, quel que soit leur contenu, leur symétrie relative ne peut guère s'expliquer que par une faiblesse préalable de l'aponévrose.

Cette anomalie n'a aucune relation spéciale avec une forme particulière de psychopathie : on ne peut guère le mettre en doute. Les malformations ne caractérisent aucune forme clinique; elles ne caractérisent pas non plus les conditions tératogènes et ne spécifient pas l'origine de la dégénérescence. Les lacunes des aponévroses jambières ne sont pas rares, en particulier chez les paralytiques généraux, qui n'ont pas de stigmates spéciaux, quoiqu'ils en soient bien pourvus[1].

1. P. Näcke, Die sog. (aüsseren) Degenerations ziechen bei der progressiven Paralysie nebst einigen diese Krankeit betreffenden Punkten, *Neurol. Centralbl.*, 1897, p. 770. — A. Cullerre, Paralysie générale chez une imbécile, *Annales méd.-psych.*, 1899, 8e série, t. IX, p. 224.

RÉSULTATS ANATOMIQUES ET FONCTIONNELS
D'UNE
RÉSECTION POUR TUBERCULOSE OSSEUSE
DE LA PARTIE INTERNE DE L'AVANT-PIED

Par E. GALZIN

Médecin-major de 2e classe au 22e bataillon alpin de chasseurs à pied, (Albertville, Savoie).

La résection de la partie interne de l'avant-pied est une opération assez rare; ses résultats anatomiques et fonctionnels sont peu connus. Nous croyons intéressant de faire connaître les résultats d'un cas de notre pratique personnelle.

Nous exposerons d'abord sommairement l'histoire assez particulière de l'ostéite tuberculeuse qui a donné lieu à cette opération.

F., garde-forestier, cinquante-neuf ans, sans antécédents tuberculeux, fut atteint, à la fin de 1900, d'ostéite torpide de la partie interne de l'avant-pied droit, se manifestant par une tuméfaction et une douleur modérées. Ce début, au seuil de la vieillesse, en l'absence de tout antécédent tuberculeux, est une première singularité.

Pendant l'hiver 1900-01, l'affection resta assez peu prononcée pour ne pas obliger F. à abandonner complètement son service. Pendant l'été de 1901 se produisit une rémission singulière par son degré : la tuméfaction et la douleur disparurent à peu près complètement. Mais ces troubles reparurent pendant l'hiver 1901-1902, acquérant une intensité plus grande que l'hiver précédent; et le malade, ne pouvant plus faire son service, entra à l'hôpital en mars 1902.

Là nous constatâmes des signes d'ostéite torpide de la partie interne du métatarse du pied droit. La cause de l'inflammation était obscure, car, dans les antécédents du malade, on ne trouvait qu'une seule tare pathologique : l'alcoolisme.

Après l'entrée à l'hôpital, l'ostéite prit une allure un peu plus vive, donnant lieu de temps en temps à des accès de fièvre, et finit par revêtir une marche assez aiguë qui aboutit à la suppuration. Nous constatâmes alors la nécrose du premier métatarsien. Nous pratiquâmes une première opération, dans laquelle le premier cunéiforme et le premier métatarsien avec le premier orteil furent enlevés. L'examen bactériologique d'un fragment d'os,

pratiqué à l'École du Service de Santé militaire de Lyon, montra la nature tuberculeuse de l'ostéite.

Cette opération n'amena pas la guérison. Le deuxième cunéiforme et le deuxième métatarsien, qui avaient paru pouvoir être conservés, furent envahis ultérieurement par une inflammation suppurative et nécrosante.

Fig. 1.

L'éventualité d'une amputation du pied fut envisagée. Mais nous voulûmes auparavant tenter une opération économique. Une nouvelle résection partielle fut pratiquée en octobre 1902, dans laquelle nous enlevâmes le deuxième cunéiforme et le deuxième métatarsien avec le deuxième orteil.

Après cette seconde opération, la maladie évolua lentement, mais définitivement, vers la guérison. Le malade sortit de l'hôpital le 22 janvier 1903. Il conservait encore une fistule, qui guérit au bout de quelques mois, après plusieurs cautérisations au thermo-cautère.

A ce moment son pied avait une forme correcte; il n'existait aucun renversement dans aucun sens. Nous ajouterons que la voûte plantaire était conservée, que le mollet avait subi une atrophie modérée (fig. 1).

Le résultat fonctionnel était satisfaisant, puisque F. se livrait à quelques travaux agricoles et faisait à pied le trajet de 5 kilomètres qui sépare son village d'Albertville. Le point d'appui principal de l'avant-pied était la tête du troisième métatarsien. Ce point d'appui nouveau était sensible et devenait douloureux après une marche ou une station debout un peu prolon-

gées. Aussi F. s'appuyait-il surtout sur le talon : ce qui le faisait boiter légèrement en marchant. Au début des essais de marche, le pied avait de la tendance à tourner, s'il n'était pas posé bien à plat. Mais une adaptation musculaire s'était faite graduellement et le pied était devenu assez solide.

F. a été revu en novembre 1904, c'est-à-dire au bout d'un laps de temps après lequel l'état anatomique et fonctionnel peut être considéré comme définitif. La photographie de son pied est donnée ci-dessus (fig. 1).

On voit que le pied se maintient dans une position normale, sans le moindre renversement dans aucun sens. La voûte plantaire reste conservée, comme le prouve l'empreinte de la plante du pied. Le seul changement consiste en un effacement partiel de la dépression linéaire qu'avait formée la cicatrice de l'opération. Le mollet droit reste assez atrophié ; il a 0 m. 0525 de moins que le gauche.

L'état des muscles s'insérant aux os réséqués est recherché. On constate la conservation de ceux accessibles à la palpation : le jambier antérieur et le long péronier latéral. Leurs tendons se tendent énergiquement dans les mouvements du pied commandés par ces muscles.

Au point de vue fonctionnel, il y a eu gain. F. fait des séances de travail agricole de trois heures de durée. Cependant le nouveau point d'appui principal de l'avant-pied, la tête du troisième métatarsien, est toujours sensible ; et F. continue à s'appuyer surtout sur le talon et à boitiller.

Un résultat si satisfaisant peut paraître étonnant au premier abord, étant donné que l'opération a entraîné la perte des insertions inférieures des muscles jouant un rôle important dans le maintien de la concavité de la voûte plantaire et de la position horizontale normale de l'ensemble du pied; ces muscles sont, pour ne parler que des principaux, le long péronier latéral et le jambier antérieur.

La désinsertion inférieure du long péronier latéral a supprimé un moyen important de maintien de la concavité plantaire et pouvait faire craindre l'aplatissement du pied.

Le long péronier latéral et le jambier antérieur sont antagonistes pour les mouvements du bord interne du pied, de l'avant-pied, et de la totalité du pied. Le long péronier latéral abaisse le bord interne du pied, met la pointe du pied en abduction, et étend la totalité du pied; le jambier antérieur produit les mouvements inverses. Si, à la suite de la désinsertion inférieure de ces muscles, il ne s'est produit un renversement du pied en aucun sens, à quoi cela tient-il? Les forces des deux muscles sont-elles égales en même temps que contraires? Cette explication paraît inadmissible. Le jambier antérieur est plus fort que le péronier latéral qui d'ailleurs perd une partie de sa force dans la réflexion de son tendon. *A priori*, il semble que la désinsertion inférieure simultanée de ces deux muscles doive produire l'abduction et l'extension du pied.

Pourquoi l'aplatissement et les déviations qui étaient à craindre ne se sont-elles pas produites? C'est probablement parce que l'inflammation chronique de longue durée qui a précédé l'opération avait créé avant celle-ci de nouvelles et fortes adhérences fibreuses des os entre eux et des tendons aux os; de sorte que, après la suppression des insertions normales inférieures des muscles, ceux-ci ont eu de nouvelles insertions qui leur ont permis de continuer leur rôle, et de sorte que les os sont restés unis entre eux dans leur position normale.

L'examen des causes de la persistance de la forme et de la positions normale du pied a un intérêt pratique. Si cette persistance est due au mécanisme que nous signalons, l'opération n'est indiquée qu'après une longue inflammation chronique préalable, capable de produire les adhérences nécessaires à cette persistance. Dans le cas où cette inflammation préalable manquerait, l'opération semble à rejeter, parce qu'elle serait suivie probablement de renversement et de déformation du pied qui en rendraient l'usage très difficile. Dans ce cas, l'amputation du pied serait préférable.

(Travail de la clinique chirurgicale de M. le Prof. A. Poncet.)

DU CANCER DE L'ANTRE PYLORIQUE

PAR MM.

X. DELORE et **René LERICHE**

Assistant de la clinique chirurgicale, Interne des hôpitaux de Lyon.

En présence d'un malade qui ne vomit pas et pour lequel on songe ou l'on affirme un cancer gastrique, il est courant aujourd'hui d'entendre repousser par les médecins toute idée d'intervention : pas de vomissement, donc pas de siège pylorique. La pylorectomie ne donnerait rien et par suite il faut attendre. Si, plus tard, l'intolérance gastrique apparaît, il sera toujours temps de confier le malade à un chirurgien et de lui faire une gastro-entérostomie.

Tel raisonnement est fréquent; et, pour notre part, nous l'avons souvent entendu soutenir.

Nous nous proposons justement, dans ce travail, entrepris sur les conseils de notre maître M. le Prof. Poncet, de montrer que, tout au contraire, ce sont *ces malades surtout qu'il faut opérer*, car ce sont eux qui fournissent les cas les plus favorables à une ablation large; que, chez eux, la pylorectomie, ordinairement facile, plus facile que dans les néoplasmes franchement pyloriques, donne des résultats immédiats très brillants et des succès durables. En pareille occurrence, en effet, la tumeur siège au niveau de l'antre pylorique; elle n'est que tardivement occlusive et ne fait vomir qu'au moment où, par sa marche envahissante, elle est venue obturer le pylore et créer secondairement une sténose.

Ce siège particulier et cette évolution en deux temps (période de dyspepsie banale sans vomissement, avec ou sans tumeur; et période de sténose) donnent à cette variété de néoplasme gastrique une physionomie à part et en fait un type clinique tout spécial. Il y a d'ailleurs plus que des raisons cliniques pour le distinguer des cancers franchement pyloriques.

Appartenant à une région mobile et facilement mobilisable de l'estomac, ces tumeurs se fixent peu, du moins se fixent tardivement,

peuvent être extériorisées, et dès lors réunissent les meilleures conditions anatomiques requises pour une résection large. Celle-ci, faite chez un individu résistant, qu'une longue période de vomissements n'est pas encore venu affaiblir, se présente dans les conditions cliniques les plus favorables à un succès opératoire.

Pour cette double raison, diagnostique et thérapeutique, pareil type doit être individualisé. Et, à vrai dire, sa physionomie est si particulière qu'on a peine à comprendre qu'aucun des ouvrages classiques n'en fasse mention. La seule explication qu'on en puisse donner, c'est que jusqu'à présent l'histoire clinique du cancer de l'estomac n'a été faite que par des médecins. Or, à la période tardive où ceux-ci ont les pièces en mains, la tumeur a marché dans la direction du pylore, l'a envahi, et dès lors ne se différencie plus guère des cancers pyloriques d'emblée. Par suite, il est confondu avec eux.

Seul, à notre connaissance, M. le professeur Bard [1] a signalé l'allure toute spéciale de ces tumeurs. Dans un intéressant article de la *Semaine médicale*, sur *les formes cliniques du cancer de l'estomac*, il a nettement distingué le cancer juxta-pylorique avec sténose secondaire. La courte description qu'il en donne est en harmonie complète avec ce que nous avons observé ; bien qu'elle aboutisse tout théoriquement d'ailleurs à des conclusions thérapeutiques absolument inverses de celles que les faits nous ont imposées, nous croyons devoir la donner en entier.

« La forme juxta-pylorique se sépare facilement de la forme pylorique par deux caractères bien marqués : d'abord survenance plus tardive du syndrome de la sténose, des vomissements caractéristiques, qui, au lieu d'apparaître dès le début, comme dans la forme pylorique primitive, sont précédés par une phase assez longue de dyspepsie banale, d'amaigrissement, et de perte des forces ; en second lieu, production d'une hypertrophie de l'estomac, sans dilatation notable et surtout sans abaissement de la grande courbure. »

Comme M. Bard, nous avions été frappés par l'importance clinique de ce type, et de l'utilité qu'il y avait à le différencier chirurgicalement du cancer annulaire sténosant, primitivement pylorique. C'est pour cela que nous avons cru utile de publier les observations personnelles que nous avons recueillies.

Sans doute, les exemples en sont nombreux ; et on en trouve dans toutes les statistiques de chirurgie gastrique. Nulle part, et cette remarque nous est commune avec M. Bard, nous n'avons trouvé

1. *Semaine médicale*, 24 août 1904.

mention de l'apparition que nous signalons. Voici nos observations.

Observation I. — *Cancer de l'antre.* — *Pylorectomie* (procédé de Billroth, II). — *Guérison datant de deux ans.*

K... Madeleine, soixante et un ans, ménagère, 49, rue Mercière, entre à la clinique de M. Poncet le 13 mai 1903, salle Sainte-Anne.

Il n'y a rien de spécial dans ses antécédents héréditaires. Elle a personnellement toujours eu une excellente santé. Elle est mère de 10 enfants, dont 9 sont morts d'affection aiguë ou d'accident.

Elle vient pour des troubles gastriques, dont *le début remonte à 6 mois*, d'une façon très nette. Pourtant il y a *près de deux ans* qu'elle souffre de coliques, coexistant avec de la diarrhée; et, à deux reprises, elle aurait remarqué du sang dans ses selles.

Il y a six mois elle a éprouvé de *vives douleurs* au creux épigastrique, un peu calmées par l'ingestion des aliments. En même temps, elle éprouvait une sensation de brûlure, qui remontait jusqu'au pharynx et coïncidait avec de fréquents renvois acides.

A ces douleurs aiguës a succédé, *depuis 2 mois*, une sensation de pesanteur gastrique, de ballonnement après les repas. En même temps, la malade constatait l'*apparition d'une tumeur sus-ombilicale.*

Elle n'a jamais eu un seul vomissement. Il y a 4 jours seulement que, pour la première fois, elle a vomi. Jamais d'hématémèse, ni de mélæna. Dégoût marqué pour la viande. Anorexie. Amaigrissement notable depuis 6 mois. Un peu de constipation : une selle tous les deux jours.

A l'examen, on constate, en palpant l'épigastre, l'existence d'une tumeur qui s'étend jusqu'au foie. Après l'insufflation, la tumeur descend sur l'ombilic et paraît plus limitée. Elle n'est pas douloureuse à la pression; elle ne forme sur la paroi aucune saillie visible à l'inspection.

La malade présente, en outre, des signes de ptose viscérale; la paroi abdominale est absolument flasque; le foie est abaissé.

De temps en temps, hernie crurale droite généralement réduite.

Pas de ganglions sus-claviculaires ou inguinaux. Pas d'œdème malléolaire; teint jaune paille. Rien à l'examen des autres viscères.

Le 20 mai 1903. Sous étherisation, M. Delore fait une laparotomie.

Immédiatement après l'incision de la paroi, *l'éther est supprimé définitivement.*

On trouve une grosse tumeur de l'antre pylorique, ayant produit une adhérence de la face antérieure de l'estomac avec la paroi abdominale antérieure. Légère adhérence du bord antérieur du foie avec la même paroi. Libération de ces adhérences. On place d'abord 4 pinces au-dessus et au-dessous de la zone stomacale à enlever pour les pédicules vasculaires des deux courbures. Une grande pince est mise sur l'épiploon gastro-côlique.

Ablation de l'antre pylorique entre des pinces de Doyen, avec les deux chaînes ganglionnaires de la petite et de la grande courbure.

L'épiploon gastro-côlique est surtout infiltré.

Hémostase des quatre pédicules artériels. Ligature en masse de l'épiploon gastro-côlique. Suture de la tranche stomacale à deux plans au catgut (musculo-muqueux et séro-musculaire). Suture de la tranche duodénale à deux plans, car elle ne peut être amenée sans traction à la face postérieure de l'estomac.

Gastro-entéro-anastomose postérieure précôlique au bouton. Mèche sur la tranche duodénale. Fermeture de la paroi à deux plans. Durée, 65 minutes, tout compris.

Examen de la pièce. — La portion réséquée représente l'antre pylorique, induré et épaissi, et deux à trois centimètres du duodénum; au total une longueur de 15 centimètres, mesurée sur la grande courbure. Sur celle-ci se trouve une large ulcération à bords calleux occupant surtout la face antérieure de l'estomac et la grande courbure, affleurant l'orifice pylorique. Nombreux ganglions du volume d'un pois sur la grande et la petite courbure. Histologiquement (Dor) : épithéliome glandulaire.

10 juin. La malade part guérie. A l'ablation de la mèche, il s'est produit une fistule duodénale, qui s'est oblitérée le lendemain de l'ablation du drain, soit le 3 juin. L'alimentation est absolument normale; la viande est parfaitement tolérée; les digestions sont faciles.

Revue en mai 1905, soit 24 mois après l'intervention, la malade est en excellent état. Elle mange de tout, viande comprise, digère bien. Remplit, sans fatigue, son métier, travaille quinze heures par jour, et n'offre pas la moindre trace de récidive ou de généralisation.

Son état actuel est bien meilleur que dans les deux mois qui ont suivi l'opération; et elle déclare avoir rajeuni de quinze ans. Cependant, lorsqu'elle mange trop vite, et trop copieusement, il lui arrive de vomir de temps à autre; mais elle peut bientôt reprendre son repas. Ce phénomène, qui est apparu trois mois après l'opération, est resté sensiblement le même depuis; il est peu incommodant et résulte sans doute de la diminution de la capacité de la cavité stomacale.

En février, la malade est présentée par M. le professeur Poncet aux élèves de la clinique et fait l'objet d'une leçon.

Obs. II. — *Néoplasme gastrique. — Pylorectomie. — Guérison datant de deux ans.*

Mme P..., demeurant à la Chapelle-Saint-Maurice (Hte-Savoie), par Annecy. Entre salle Sainte-Anne en août 1903. Soixante-quatre ans.

Début troubles gastriques, il y a 15 mois. Vomissements depuis 6 mois seulement.

Amaigrissement considérable. Teint jaune paille; pli cachectique de la peau. Pas de ganglions sus-claviculaires ou inguinaux. Les vomissements se reproduisent actuellement tous les deux jours au moins.

Pas de chimisme stomacal. Dans l'abdomen, tumeur du volume d'une pomme située à gauche et au-dessus de l'ombilic. Par l'*insufflation de l'estomac*, on constate que cette tumeur se porte aussitôt à droite. L'estomac

est peu dilaté, haut de six travers de doigt seulement; mais il est abaissé : la petite courbure est à quatre travers de doigt au-dessus de l'ombilic et la grande courbure à deux travers de doigt au-dessous.

En somme, néoplasme pylorique, en raison des signes fonctionnels et de la mobilité. Cette tumeur est dure et mobile.

Laparotomie sus-ombilicale. La tumeur pyloro-gastrique étant très mobile, limitée, sans signe de généralisation, on en décida l'extirpation (M. Delore). Deux pinces sont placées sur le pylore et deux autres sur l'estomac au delà des limites de la tumeur. On enlève ainsi 8 centimètres environ de pylore. Hémostase du petit épiploon, du ligament gastro-côlique. Ligature des artères coronaire, stomachique, pylorique, gastro-épiploïques droite et gauche.

Suture à double plan de la tranche stomacale; surjet total profond au catgut. Points séparés superficiels séro-séreux au catgut.

Suture de la tranche duodénale à deux plans. Gastro-entérostomie postérieure transméso-côlique au bouton.

Durée totale : 50 minutes.

Examen histologique (M. Dor). Leiomyome malin.

La tumeur est sous-muqueuse. Il y a une exulcération, mais pas d'ulcération vraie.

Suites fort simples. Alimentation liquide dès le 1er jour.

Sort le 10 décembre 1903.

11 janvier 1905. Va bien. Quelques régurgitations de bile tous les 8 jours environ. Prolapsus du rectum.

Obs. III. — *Néoplasme prépylorique. — Pylorectomie* (Bilroth, II). — *Guérison datant de 18 mois.*

B... J., soixante-neuf ans, jardinier, 67, Montée de la Grand'Côte, Lyon.

Antécédents héréditaires sans importance. Père mort à quatre-vingt-trois ans. Mère morte à soixante-quinze ans d'affection hépatique; un frère mort d'affection pulmonaire aiguë. Deux frères bien portants.

Antécédents personnels. Marié, père de trois enfants : deux filles en bonne santé, un fils mort d'une maladie nerveuse (?), à vingt-huit ans. Personnellement, B. J. s'est toujours bien porté *jusqu'à il y a six ans.*

A cette époque, il commença à souffrir, dans l'hypocondre gauche, de douleurs légères survenant spontanément la nuit, vers 11 heures du soir, et persistant parfois jusqu'au matin.

La pression au niveau de l'hypocondre gauche était douloureuse. *Mais le malade ne vomissait pas.* Les digestions étaient normales. Pas d'amaigrissement.

Il y a trois ans, les digestions devinrent plus lentes, s'accompagnèrent de renvois; l'appétit diminua; le malade maigrissait. Les crises douloureuses nocturnes étaient devenues très violentes ; elles commençaient vers 11 heures du soir pour durer jusqu'à 6 heures du matin, empêchant tout sommeil.

La douleur avait son maximum à l'hypocondre gauche et s'irradiait dans le dos.

Constipation opiniâtre qui nécessite des purgatifs réguliers; jamais de mélæna. *Jamais de vomissement*. Il n'a jamais eu d'hématémèse.

Les douleurs ont continué d'augmenter; l'anorexie est devenue absolue; « le malade ne mange que par raison » et finit par se décider à entrer à l'hôpital.

A l'entrée, le 29 janvier 1904, il est très amaigri; il a perdu 10 kilogrammes en 2 mois. Le teint est terreux. Il attire surtout l'attention sur des douleurs dans l'hypocondre gauche et se plaint d'une anorexie absolue, nullement élective pour la viande et les aliments gras. Les digestions sont pénibles, avec des renvois fétides, très fréquents. Constipation.

A l'examen on trouve une induration diffuse de l'hypocondre gauche. Il n'y a ni péristaltisme, ni dilatation gastrique. Le chimisme n'a pas été fait.

L'examen des autres viscères est négatif. Quelques ganglions dans l'aine petits, très durs. Pas de ganglions de Troisier. Rien dans les urines.

Diagnostic : Néoplasme gastrique.

A cause de ses douleurs et de son amaigrissement le malade demande instamment à être opéré.

Le 3 février. Sans lavage préalable de l'estomac, laparotomie pratiquée par M. Delore. Anesthésie discontinue au Billroth.

On trouve une tumeur assez limitée, occupant l'antre pylorique, surtout développée dans la région de la grande courbure et s'étendant presque jusqu'au pylore. Pas de ganglions. Après ligature des épiploons gastro-hépatique, puis gastro-côlique, section de l'estomac entre deux pinces; section libérative de la face postérieure adhérente au pancréas et au méso-côlon transverse. Puis on sectionne le duodénum qui est fermé en bourse, ainsi que la tranche gastrique. L'intestin et le moignon gastrique ne sauraient être amenés au contact sans tirer.

Gastro-entérostomie postérieure au bouton.

L'hémostase a été un peu difficile à cause des adhérences avec le pancréas, dont on dut réséquer un peu de tissu. De même on a fait sur le mésocôlon une brèche large comme la paume de la main. A cause de l'abondant suintement sanguin qu'il y a eu, on laisse un petit drain.

Suites opératoires. — Aucun phénomène de shock. La température oscille autour de 38.

Le lendemain, ablation du drain. Pendant quelques jours, il reste une fistulette, par où coule un peu de liquide irritant, amenant de la rougeur de la peau, probablement un peu de suc gastrique (?). Au bout de quinze jours, la cicatrisation est complète.

Le malade ne souffre plus et commence à s'alimenter.

Le 17 mars, il quitte la service en excellent état. Il ne souffre plus, n'a jamais vomi. L'appétit n'est pas considérable; mais le malade s'alimente suffisamment et digère bien, sans aucun trouble.

La langue est un peu blanche. Constipation.

Revu le 26 octobre 1904, présenté à cette date à la Société des sciences médicales[1] par Armand.

1. Armand et Delore, *Lyon médical*, 27 novembre 1904.

Pendant les cinq à six mois qui ont suivi l'intervention, il a repris l'alimentation normale, vomissant à peu près tous les 15 jours quand il mangeait trop copieusement.

En octobre, il ne vomissait plus, ne souffrait plus, et avait engraissé de 12 kilogrammes en 7 mois.

Examen de la pièce. — Elle comprend les deux tiers environ de l'estomac. La tumeur paraît largement dépassée. A la face muqueuse, on trouve une ulcération très profonde, circulaire, exactement prépylorique. Adhérences antérieures très profondes. Ganglions dans le petit épiploon. Dans la région postérieure, quelques lobules pancréatiques sont attenants à une large adhérence fibreuse.

Histologiquement (Examen fait par M. le Prof. agrégé Paviot) : Adénome polypeux avec allongement des glandes, dilatation de certains groupes glandulaires, dont le revêtement redevient cylindrique à cellules caliciformes. Dans la sous-muqueuse apparaissent des boyaux épithéliaux, qu'on retrouve en plein muscle gastrique. Ces mêmes boyaux, avec boules de mucus, démontrent la malignité de cet adénome.

Le malade a été *revu en juillet 1905* en excellent état général, n'ayant pas le moindre trouble gastrique, mangeant de tout, et ayant repris complètement l'exercice de son métier.

Obs. IV. — *Néoplasme de l'antre. — Pylorectomie. — Procédé de Kocher. — Guérison opératoire.*

B... André, cinquante-trois ans, cultivateur, entré le 21 octobre 1904, salle Saint-Philippe, n° 16.

Père mort à soixante-deux ans, d'affection inconnue : aurait été longtemps malade et était très maigre.

Personnellement : fièvre typhoïde à dix-huit ans. Pleurésie à vingt ans. Santé parfaite, alcoolisme léger.

Depuis un an environ, le malade avait quelques régurgitations, survenant soit le matin, soit dans la journée, indifféremment avant ou après le repas; il rendait sans efforts « comme de l'eau », dit-il, sans éprouver la moindre sensation de brûlure, ni d'acidité.

Depuis cinq à six semaines survinrent des phénomènes douloureux se produisant la nuit ou dans la journée, longtemps ou peu de temps après le repas; le malade compare ces douleurs à une sensation de contracture, de torsion au creux épigastrique.

Jamais de vomissements. Pas d'hématémèse. Le malade ne croit pas avoir rendu de sang par les selles, mange actuellement de tout; n'a pas de dégoût pour la viande ni les matières grasses. Les digestions se font bien.

Le malade dit avoir beaucoup maigri ces derniers temps, et se sentir très affaibli.

Pas de constipation ni de diarrhée.

A l'entrée : État général assez bon. Le malade est un peu pâle, pas franchement jaune paille; il n'est pas très amaigri. A l'examen de l'estomac, on perçoit au creux épigastrique une petite tumeur, mobile dans la respira-

tion, indolore, dont on sent mal les limites; l'insufflation de l'estomac la rend plus sensible.

Estomac non distendu; il ne dépasse pas l'ombilic; on constate cependant un peu de stase gastrique, lorsque le malade est à jeun.

Le chimisme gastrique révèle une diminution de l'acidité stomacale; l'acidité totale est, en effet, de 0,80 p. 100 seulement. Il n'y a pas d'HCl libre,

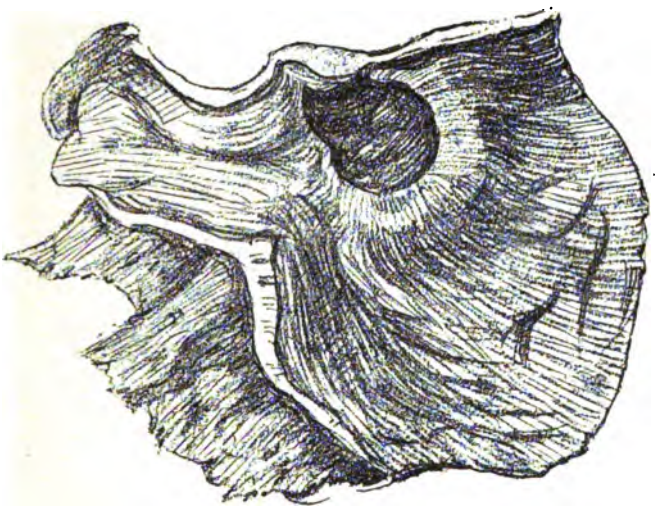

Fig. 1. — (Obs. IV). Ulcère juxta-pylorique, de nature cancéreuse.

ni d'acide de fermentation. Pas de ganglions sus-claviculaires. Rien à l'examen des autres organes.

En présence de ces signes, M. Delore fait, le 26 octobre, une laparotomie sus-ombilicale. On trouve une tumeur de l'antre du volume d'un petit œuf. Il y a de nombreux ganglions dans l'épiploon gastro-hépatique; quelques-uns ont le volume d'une noisette. On sectionne entre deux pinces l'estomac et le duodénum, en se tenant largement, de chaque côté, en dehors des limites de la tumeur, et on enlève en bloc avec l'épiploon gastro-hépatique.

Fermeture de la tranche gastrique à trois plans, dont deux séro-séreux. Anastomose duodéno-gastrique de Kocher, les deux tranches étant très mobilisables sans tirer et la tumeur ne paraissant avoir aucune tendance à se développer du côté cardiaque.

Suites simples, sans incident. Le 16 novembre, le malade est présenté à la Société des sciences médicales, par notre ami Jacod, complètement guéri, ayant déjà engraissé de 2 kilogr. Son appétit est merveilleux et il mange de tout.

La pièce, longue de 8 à 10 centimètres (fig. 1), comprend l'antre sectionné au niveau du pylore; à sa face interne on trouve une masse cratériforme, large comme une pièce de 5 francs, dont le fond est revêtu d'une muqueuse non ulcérée. Un bourrelet très surélevé, à peu près régulière-

ment circulaire, l'entoure. Le pylore n'est que très peu obstrué et admet encore le petit doigt.

Bref : ulcère cancéreux. Vu par sa face externe, l'antre a un aspect rigide, cartonneux bien caractéristique.

L'examen histologique, fait au laboratoire de la clinique par M. Dor, a montré un épithéliome glandulaire colloïde.

Le malade a été revu en excellent état le 15 mai 1905, soit sept mois après l'opération.

Obs. V. — *Néoplasme de l'antre à marche rapide. — Pylorectomie le 10 avril 1904. — Excellent état jusqu'en octobre. — Récidive. — Gastro-entéro-anastomose le 21 décembre.*

F... Léonie, quarante-quatre ans, lingère, entre salle Sainte-Anne, le 5 avril 1904, pour des troubles digestifs.

Ceux-ci datent de six mois; c'était, au début, de la perte de l'appétit, des nausées après le repas, de la pesanteur, des douleurs épigastriques et vertébrales.

Il y a un peu plus de trois mois sont apparus des *vomissements* quotidiens, parfois après chaque repas, mais le plus souvent le soir seulement; dans la nuit, elle avait des régurgitations de liquide acide; *jamais d'hématémèse.*

Perte des forces, amaigrissement, anémie, légère teinte jaune des téguments. Constipation.

A son entrée, il y a 8 jours que la malade n'a pas vomi; elle s'alimente très peu et n'a plus d'appétit.

A l'exploration, on trouve, à droite de l'ombilic, une masse dure, mobile, indolente, et à gauche, une seconde masse, mobile aussi, plus superficielle que l'autre.

L'estomac ptosé *est peu distendu.* La petite courbure répond à l'ombilic. Il n'y a *ni ondes péristaltiques, ni clapotage à jeun.*

Pas de ganglions inguinaux; au creux sus-claviculaire gauche, quelques ganglions minuscules.

Rien aux autres organes.

Le 7 avril. Laparotomie (Delore). Il s'agit d'un néoplasme du pylore et de l'antre pylorique, très mobile, sans adhérences. Quelques ganglions dans l'épiploon gastro-hépatique. L'antre est transformé en un canal rigide, dur. Pylorectomie typique simple. Procédé de Kocher. La pièce montre un squirrhe fibreux, très dur, sans ulcération, formant un cylindre rigide sur 7 ou 8 centimètres.

Examen histologique : Épithélioma glandulaire.

27 avril. La malade fut complètement guérie, après avoir été présentée à la Société des sciences médicales par notre ami Latarjet.

A la date du 6 octobre, la malade va très bien et ne présente aucun trouble fonctionnel ou signe de récidive.

21 décembre. Elle rentre dans le service, parce que, depuis 1 mois 1/2 environ, elle vomit et ne peut plus rien garder. Les douleurs sont également revenues. Pas d'hématémèse. Amaigrissement. A l'examen, on trouve une

tumeur située à gauche de la ligne médiane légèrement mobile et qui n'est bien sensible que quand la malade vient de manger.

22 décembre. M. Delore fait une nouvelle laparotomie. La tumeur est récidivée dans la suture de la tranche gastrique et a oblitéré le nouveau pylore.

La nouvelle tumeur adhère à une languette du foie et à la paroi abdominale antérieure, ainsi qu'au côlon transverse. De plus, on sent, dans l'épiploon, des nodules disséminés qui doivent être de la graine de cancer.

En présence de ces lésions, on se borne à une gastro-entérostomie postérieure, pratiquée très simplement au bouton le 15 janvier 1905. La malade quitte le service en excellent état.

A la date du 10 mars, nous recevons de ses nouvelles; elle va bien, ne souffre pas, et s'alimente sans trop de difficultés.

Obs. VI. — *Néoplasme de l'antre pylorique. — Sténose secondaire. — Gastro-entéro-anastomose au bouton.*

M... Marie, cinquante-cinq ans, ménagère, de Frégnieux, commune de Hauterive, entrée salle Sainte-Anne, service de M. le Prof. Poncet, le 2 décembre 1903.

Antécédents héréditaires. Père mort à soixante-cinq ans d'une affection gastrique. Mère morte à soixante-dix-huit ans de maladie indéterminée.

Antécédents personnels. Mariée. 8 enfants, dont 5 vivants et en bonne santé. Réglée à douze ans, régulièrement jusqu'à cinquante ans. Aucune maladie sérieuse, sauf de la neurasthénie, il y a quinze ans.

Entrée à l'hôpital pour des troubles gastriques.

Il y a environ 6 ou 7 mois que les premiers troubles apparurent. C'était une diminution de l'appétit, qui se montra d'abord surtout pour la viande et les matières grasses, qui bientôt provoquèrent du dégoût.

En même temps, affaiblissement de l'état général; asthénie progressive marquée.

Jamais de vomissements alimentaires. Les premiers ont apparu il y a une dizaine de jours. Jamais d'hématémèse ni de mélæna.

Depuis 3 semaines, la malade souffre de douleurs épigastriques plus ou moins vives suivant les différentes heures de la journée, plus marquées 2 ou 3 heures après les repas.

A la palpation du ventre, et, bien que la paroi fût souple, on ne sent rien de précis. L'estomac est un peu dilaté. Pas d'ondulations péristaltiques. L'insufflation le montre distendu et ptosé. La petite courbure est à un travers de doigt au-dessus de l'ombilic; la grande courbure à cinq ou six travers de doigt au-dessous, mais ne fait pas sortir de tumeur.

Dans le creux sus-claviculaire, on trouve un ganglion très net.

Rien au reste de l'abdomen. État général assez bon.

Le 3 décembre, *lavage de l'estomac, qui ne ramène aucun débris alimentaire.* Puis anesthésie à l'éther. Laparotomie (Delore) sus- et sous-ombilicale, montrant une tumeur prépylorique. L'antre tout entier est dur, cartonneux, très consistant. L'épiploon gastro-hépatique est infiltré. Le foie ptosé ne

semble pas contenir de masses néoplasiques. La tumeur fixée ne paraît pas extirpable, et, comme le néoplasme marche franchement sur le pylore, on fait une gastro postérieure au bouton. Durée : 15 minutes en tout.

Suites excellentes.

Le 30 décembre. La malade part opératoirement guérie, n'ayant pas vomi et très améliorée.

Obs. VII. — *Néoplasme prépylorique. — Pylorectomie. — Mort.*

R... Catherine, quarante et un ans, cultivatrice à Jullie (Rhône), entre le 19 janvier 1905, salle Sainte-Anne, dans le service de M. Poncet.

Sa mère est morte à cinquante-quatre ans d'une tumeur abdominale. En dehors de cela, elle n'a aucun antécédent héréditaire ou personnel marquant.

Sauf un peu d'anémie, elle a toujours été très bien portante.

Au mois de mars 1904, la maladie actuelle a commencé par des crises douloureuses quotidiennes, d'apparition irrégulière, n'ayant aucun rapport avec les repas. Elles s'étendaient dans toute la région épigastrique et s'irradiaient dans le dos. Elles étaient très douloureuses et obligeaient la malade à se tenir couchée en deux. Elles n'avaient pas de durée bien fixe, mais se prolongeaient parfois pendant une heure.

Elles étaient parfois *suivies de vomissements muqueux*; les vomissements survenaient deux heures à deux heures et demie après les repas. Ils étaient toujours précédés de douleurs, étaient eux-mêmes très douloureux. Après le vomissement, les douleurs se calmaient. *Le liquide vomi n'a jamais été alimentaire*, du mois de mars au mois de juillet. C'était un liquide clair, blanchâtre, ne filant pas entre les doigts, sans saveur acide ou amère, ne contenant jamais de sang.

D'abord espacées de quinze en quinze jours, se produisant surtout le jour, ils deviennent plus fréquents au mois de juin, se répétant deux ou trois jours de suite, puis ayant une période de huit jours d'arrêt. A partir de cette époque, ils sont parfois nocturnes.

Au mois de juillet, les douleurs restent les mêmes; mais *les vomissements, toujours assez irréguliers, deviennent plus fréquents et alimentaires.* La malade ne reconnaissait pas les mets ingérés au repas précédent; jamais elle n'y a trouvé d'aliments datant de un ou deux jours.

En octobre, période d'accalmie, qui dure vingt jours. Depuis les douleurs et les vomissements ont continué; ces derniers sont toujours irréguliers. Il y a quinze jours, *hématémèse* de la valeur d'un verre; *depuis aucun vomissement.*

Pendant toute cette période, l'appétit est conservé, avec dégoût pour la viande ou la graisse. Le lait est très bien supporté. Mais la malade mange le moins possible pour éviter les douleurs.

Depuis le début de la maladie, constipation augmentant progressivement toutes les trois semaines environ; melæna sans rapport avec les douleurs ou les vomissements. Pas de stéatosite.

Elle n'a pas beaucoup maigri, 5 ou 6 kilogr. au plus, dit-elle. Elle n'est pas jaune.

Actuellement, on est en présence d'une malade encore assez robuste, peu amaigrie.

L'abdomen est souple et non douloureux, sauf dans la région épigastrique. Le clapotage est nettement perçu soit à la pression répétée, soit à la succussion, deux heures après l'ingestion d'aliments solides. La percussion montre que l'estomac descend jusqu'à l'ombilic et s'étend à gauche, sous le plastron costal, à 4 travers de doigt de la ligne médiane. Zone mate immédiatement en dessous de l'appendice xiphoïde, large comme la paume de la main. A la palpation, tumeur dure, bosselée, nettement perceptible; son bord inférieur descend à deux travers de doigt au-dessous de l'ombilic et à deux travers de doigt de chaque côté de la ligne médiane.

La tumeur est facilement mobilisable et un peu douloureuse à la pression.

A l'insufflation, l'estomac descend à 4 travers de doigt au-dessous de l'ombilic. A la palpation, l'emplacement de la tumeur ne s'est pas modifié. Elle n'est aucunement descendue. On perçoit toujours une masse principale, au niveau de la première lombaire, de la grosseur d'une grosse mandarine, flanquée à droite d'un prolongement beaucoup plus petit, qui en est séparé par un petit sillon.

Pas de ganglion sus-claviculaire ou axillaire.

Rien aux poumons, ni au cœur.

Goitre charnu médian, de volume moyen.

Pas de température. Pouls régulier et fort.

Langue humide, non saburrale.

Urines sans albumine.

Le 24 janvier. Éthérisation. Laparotomie sus-ombilicale (Delore). La tumeur, située au-dessus et en arrière du pylore, adhère à la face antérieure du pancréas, avec des ganglions rétro-pyloriques. Le pylore et les ganglions pancréatiques forment une masse, qu'il faut sculpter dans le pancréas après section du duodénum, entre deux pinces. Puis on dégage la face postérieure de l'antre adhérente à la face antérieure du pancréas, par des adhérences décollables. Dans tout ce temps opératoire, hémorragie veineuse, qui s'arrête facilement avec des pinces.

Section de l'estomac entre quatre pinces, car il est fort dilaté.

La section emporte tous les ganglions coronaires stomachiques. Il en existe 5 ou 6 très durs, mais que l'on peut dépasser facilement.

Ligature de l'artère coronaire stomachique, de l'épiploon gastro-côlique; hémostase des vaisseaux gastro-épiploïques et pancréatiques.

Suture à 2 plans de la tranche stomacale *au catgut*. Anastomose duodéno-gastrique de Kocher au bouton Lumière.

Suture de la paroi à 2 plans.

Durée totale : 50 minutes.

La pièce portée au laboratoire de la clinique a été examinée et photographiée par notre ami Grandclément, interne à la clinique, qui nous a remis la note suivante.

La pièce totale a une longueur de 12 centimètres au niveau de la petite courbure, de 14 et demi au niveau de la grande.

La surface externe de l'estomac est saine, sans trace d'adhérence ou de perforation. A la palpation, on sent une tumeur, de la grosseur d'un petit œuf de poule, siégeant dans *la région prépylorique*; *le pylore lui-même est presque indemne*. Cette tumeur occupe surtout la petite courbure et la face

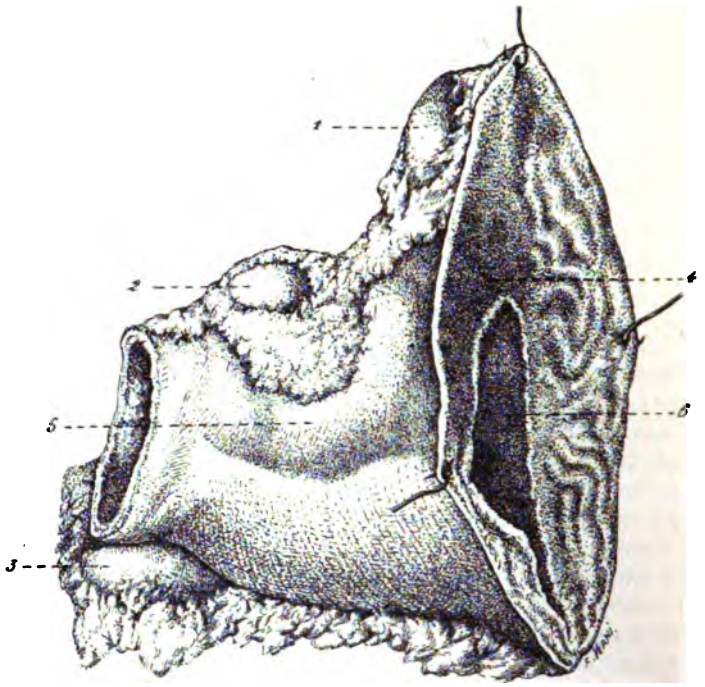

Fig. 2. — (Obs. VII). 1, 2, ganglions coronaires; 3, ganglions sous-pyloriques; 4, surface de muqueuse stomacale saine; 5, séreuse avec rétraction vis-à-vis du cancer; 6, ulcération cancéreuse.

antérieure; la grande courbure est saine; elle est de consistance dure et formée de deux lobes : l'un occupe la petite courbure près du pylore, l'autre la face antérieure de l'estomac à 2 centimètres du pylore. A part ces deux lobes, pas d'irrégularité. Le petit épiploon a été sectionné à 3 centimètres de son insertion stomacale; il contient deux ganglions du volume, l'un d'une noisette, l'autre d'une grosse amande; trois autres ganglions ont encore été enlevés.

Le grand épiploon, sectionné à la même distance, contient un seul ganglion situé à la racine de cet épiploon, sur la face antérieure du pancréas, derrière le pylore.

Les deux tranches de suture sont macroscopiquement en tissu sain; il existe entre le bord de la tumeur une distance d'au moins 6 centimètres.

L'orifice pylorique est perméable et permet l'introduction du petit doigt. L'examen de la face interne de l'estomac permet de reconnaître l'existence

d'une vaste ulcération, large comme une pièce de 5 francs au moins, qui est toute la tumeur.

Fig. 3. — Photographie montrant les mêmes détails que dans la figure 2.

Ses bords sont légèrement saillants, puis taillés à pic. Son fond est un peu grumeleux, mais sans anfractuosité.

Cette ulcération s'enfonce dans la tumeur et on peut y introduire l'extrémité du doigt. La tumeur est de ce fait beaucoup moins épaissie qu'on ne pouvait le supposer par la palpation (fig. 2 et 3).

Examen microscopique : Épithélioma glandulaire.

Suites opératoires :

25 janvier, T. 38°. Pouls à 90°. Excellent état.

29 janvier. Élévation de température : 40°,2. Légère dyspnée, pouls à 120.

30. Rien du côté de la plaie; ventre souple. Matité du poumon gauche et souffle tubaire.

5 février. Ventre tendu. Issue de liquide par la plaie abdominale.

Mauvais état du poumon.

8 février. Mort avec 40°,5.

L'autopsie n'a pas pu être faite. Mais nous croyons que le décès est dû à l'imperfection de l'abouchement duodéno-gastrique, qui tirait un peu trop.

Obs. VIII. — *Néoplasme de l'antre datant de 14 mois. Sténose pylorique secondaire datant de 4 mois. — Pylorectomie. — Guérison.*

L... Jean, quarante-cinq ans, Vaux (Rhône), entre le 13 juin 1905, salle Saint-Philippe, dans le service de M. le Prof. Poncet, parce qu'il souffre au niveau de l'estomac et qu'il a des troubles digestifs.

Sans antécédent héréditaire spécial, il a personnellement toujours eu une santé excellente. Il n'a pas eu de maladie vénérienne, et nie tout alcoolisme.

Il y a six ans, il s'est fracturé la mâchoire inférieure. La consolidation s'est faite normalement; et le résultat fonctionnel et esthétique est satisfaisant.

Sa maladie actuelle a débuté, il y a 14 mois, par des douleurs au creux épigastrique, passagères, variables comme intensité, sans modification notable par l'alimentation. Progressivement, lentement, elles sont devenues très violentes, sous forme d'une barre, le long du côlon transverse.

Il ne vomissait pas; ses digestions étaient lentes, pénibles; et c'était tout.

Il y a *une dizaine de mois*, il prit, à intervalles éloignés, tous les quinze jours environ, *des vomissements muqueux, parfois bilieux. Il y a quatre mois seulement qu'ils sont devenus alimentaires.* Depuis lors, *il a vomi souvent*; dans ces derniers temps, c'était seulement tous les trois ou quatre jours; et il reconnaissait, dans les matières vomies, des aliments pris plusieurs jours auparavant. Ces vomissements, non douloureux, ne lui donnent pas de sensations cuisantes le long de l'œsophage. Dans ces derniers temps, leur odeur est fétide.

Ni hématémèse, ni melæna. Il mange assez volontiers et n'a de dégoût particulier pour rien. Depuis deux mois, le ventre est un peu ballonné.

Il a maigri beaucoup, surtout depuis un mois. Il aurait perdu environ 10 kilogr. depuis le début de sa maladie.

Il ne tousse pas et ne crache pas, n'a ni troubles cardiaques, ni troubles urinaires. Il n'a jamais eu d'ictère ni de colique hépatique.

A son entrée, c'est un homme encore résistant, bien qu'amaigri et cachectique, au teint jaune très net.

On ne lui trouva rien en dehors de l'examen local épigastrique. A ce niveau, il y a un peu de ballonnement et une défense musculaire marquée

qui, par instants, laisse deviner une masse dure, sous-jacente, à droite de la ligne médiane, et dont il est difficile de préciser les limites. La dilatation

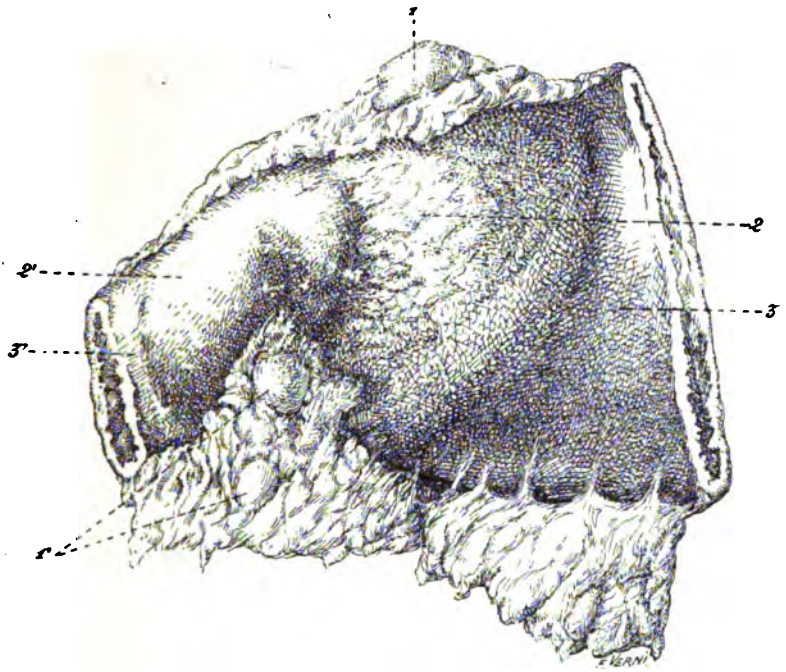

Fig. 4. — (Obs. VIII). 1. Ganglions coronaires stomachiques; 1'. Ganglions gastro-épiploïques et sous-pyloriques; 2,2'. Surface de l'estomac, légèrement plissée en regard de l'ulcération muqueuse; 3,3'. Portion gastrique et portion pylorique saines.

stomacale, n'est pas très marquée; la percussion montre la grande courbure au-dessus de l'ombilic.

Sans clapotage bien net à jeun.

Le reste du ventre est souple.

Le chimisme n'a pas été fait.

Laparotomie sus-ombilicale, avec incision transversale droite, le 16 juin 1905 (Delore et Thévenot). La tumeur de l'estomac occupe l'antre pylorique et se complique des ganglions coronaires assez volumineux. Elle adhère en arrière à la tête du pancréas, sur laquelle existent un petit paquet de ganglions. Malgré la rétraction du petit épiploon, la masse peut être attirée au dehors; et l'on pratique une pyloro-gastrectomie étendue. La résection de la petite courbure remontant presque au cardia, on éprouve de la difficulté à faire la ligature de la coronaire, et à placer les sutures sur la moitié supérieure de la tranche gastrique. Après fermeture à deux plans de catgut des deux bouts, duodénal et gastrique, une gastro-entérostomie postérieure trans-mésocôlique est établie. Drain sous-hépatique. Durée de l'opération : une heure (fig. 4).

Suites fort simples. Le malade se lève le douzième jour.

On voit, sur la pièce, un gros ulcère cancéreux dont les limites ont été dépassées d'au moins quatre centimètres de chaque côté. Cette ulcération du pylore et de l'antre pylorique est presque circulaire; il persiste toutefois, au niveau de la grande courbure, une bande de muqueuse saine, large de un à deux centimètres. Histologiquement, cancer colloïde.

La résection comprend 12 à 14 centimètres sur la petite courbure et 16 à 18 centimètres sur la grande.

Fréquence

Il nous est difficile d'être fixé sur la fréquence absolue du cancer prépylorique; on ne peut guère faire état des statistiques en mosaïque, composées d'observations disparates. Pour donner des chiffres exacts, il faut calculer sur le nombre total des cancers passant dans un service; mais même, dans ces conditions, le pourcentage est malaisé à établir; les cancers inopérables étant rapidement envoyés en médecine, sans que l'on ait eu la vérification du diagnostic.

En deux ans, nous avons vu, à la clinique de M. Poncet, et dans la seule salle Sainte-Anne (femmes), trente cancers de l'estomac. Dix-neuf étaient des cancers prépyloriques : deux fois, la laparotomie fut pratiquée, sans autre intervention; dix fois, on fit une gastro-entérostomie et sept fois une pylorectomie.

Anatomie pathologique

Les tumeurs de l'antre se présentent extérieurement avec une physionomie bien spéciale dans la plupart des cas. Il ne s'agit pas de ces petits squirres atrophiques, viroles fibreuses qui ferment le pylore, et adhèrent plus aux organes voisins qu'il ne peut le paraître à première vue. Ce ne sont pas non plus de ces volumineuses tumeurs, molles et friables, sans consistance qui, d'emblée, enlèvent toute idée d'extirpation.

Dans tous les cas que nous avons vus, l'antre apparaît extrêmement *rigide*, *induré*, *cartonneux*, sans saillie ni bosselure; ses parois sont résistantes et la pièce enlevée s'affaisse beaucoup moins qu'un estomac normal.

La séreuse a son poli et son brillant normal. On voit parfois une cicatrice blanchâtre, légèrement déprimée, indiquer le siège de la néoplasie muqueuse; des adhérences peu serrées en partent; quelquefois, rarement, elles sont bien considérables; une seule fois (Obs. I), nous avons trouvé des adhérences antérieures résistantes.

En arrière, il en est de même, bien que, quand elle se fixe, c'est par ce côté que la tumeur le fait tout d'abord.

A travers cette paroi lisse et dure, l'œil parfois, le doigt presque toujours reconnaît un point où la résistance est plus grande, où la paroi fait légèrement saillie, point qui correspond à la tumeur, à sa zone d'implantation.

Bref, extérieurement, induration en masse de l'antre pylorique, resté presque toujours assez mobile.

Il est de règle de trouver des ganglions dans le petit épiploon, fréquemment aussi le long de la gastro-épiploïque, soit derrière le pylore (4 fois), soit dans l'épiploon gastro-côlique.

A la coupe, les parois de l'antre sont épaissies par une infiltration d'apparence inflammatoire de presque toutes les couches. Quant à la muqueuse, son état est très variable. L'antre pylorique n'a pas le monopole d'une variété histologique ou macroscopique de cancer. Le plus ordinairement pourtant, il semble s'agir d'un ulcère à bords surélevés, arrondis ou plus ou moins festonnés, faisant une saillie marquée sur la paroi gastrique. Ce bourrelet fait parfois presque tout le tour de la région pré-pylorique sans s'obstruer complètement. Il surplombe à pic en quelque sorte l'ulcération, sans que les bords en soient décollés, à la base, comme dans l'ulcère simple.

Le fond en est finement mamelonné, tomenteux, couvert d'un enduit glaireux, souvent revêtu d'une muqueuse non ulcérée; nous voulons dire qu'il a un revêtement muqueux complet. L'ulcère n'est qu'une apparence; c'est le résultat de la formation d'un bourrelet, sans qu'il y ait creusement dans la paroi gastrique.

Histologiquement d'ailleurs, aussi bien que cliniquement, il s'agit d'un ulcère cancéreux et non pas cancérisé.

Comme pour les autres localisations du cancer sur l'estomac, c'est presque toujours un épithélioma glandulaire. Cependant, dans nos observations, il s'est trouvé un léiomyome malin, sur lequel nous nous proposons de revenir ultérieurement.

Le plus souvent, le néoplasme nous a paru *partir de la petite courbure* et se propager de là vers le duodénum, ou plus exactement vers le pylore. Il a peu de tendance à gagner du côté cardiaque. En tout cas, dans la période ultime, quand la néoplasie a envahi le pylore et créé une sténose, son arrêt est très net à ce niveau. Comme tout cancer gastrique, elle n'a aucune tendance à envahir le duodénum.

ÉTUDE CLINIQUE.

Le plus généralement, les tumeurs ainsi placées évoluent, comme nous l'avons dit, en deux temps : une *première phase* de troubles gastriques avec ou sans tumeur, mais sans vomissement; une seconde, de sténose pylorique.

Dans les cas bien nets, ces deux périodes sont bien marquées. La première était plus ou moins longue, suivant le plus ou moins de rapidité d'évolution du néoplasme. Quelquefois, pour des causes qui nous échappent, la première période n'existe pas. D'emblée un cancer de l'antre, de la petite courbure, peut donner le syndrome d'intolérance gastrique ou de sténose pylorique. Peut-être y a-t-il une action réflexe, une contracture pylorique analogue à celle du sphincter, dans la fissure anale. On ne sait.

Toujours est-il que, si tous les cancers de l'antre n'ont pas l'évolution typique que nous indiquons, la plupart marchent ainsi; et c'est sur ceux-là que nous voulons attirer l'attention.

C'est ordinairement autour de la cinquantaine qu'une femme, jusque-là bien portante et sans passé gastrique, éprouve, sans raison, quelques troubles digestifs vagues : c'est un peu de pesanteur, des douleurs d'intensité variable, sensation de brûlure, parfois quelques régurgitations acides ou aqueuses. En même temps, l'appétit a diminué; la malade se dégoûte de la viande et des aliments gras; elle maigrit, s'affaiblit, tout en continuant pourtant de vaquer à ses affaires.

Plus ou moins accusés, ces troubles durent, à l'état isolé, pendant plusieurs mois, parfois très longtemps. Il y avait six ans que le malade de l'observation III avait eu ses premiers malaises gastriques, treize ans qu'il était un franc dyspeptique, lorsque nous l'avons vu. A cette époque, il n'avait encore jamais vomi; il présentait pourtant des lésions étendues. Le malade de l'observation IV avait, *depuis un an*, des régurgitations aqueuses le matin.

D'autres fois, et en raison directe de la malignité de la tumeur, cette période est brève; elle n'a pas duré trois mois dans l'observation V. Or cette tumeur a continué d'évoluer au niveau de la tranche de section; et la récidive clinique s'est montrée sept mois après l'intervention. Ces faits nous ont paru si nets que nous les ferons désormais intervenir comme élément d'un pronostic éloigné.

Nous ne voulons pas reprendre, à propos de cette étude, tous les petits signes connus du début du cancer. Nous remarquerons simplement que les douleurs dans cette forme sont fréquentes, peuvent

usiter nettement le type hyperchlorhydrique. Il faut se méfier des hyperchlorhydries tardives.

De même, les régurgitations aqueuses nous ont paru un signe que nous recherchons toujours.

Enfin, cette période est ordinairement coupée par l'*apparition d'une tumeur* épigastrique indolente, assez mobile, que la malade remarque elle-même, et qui souvent s'efface assez pour la conduire à l'examen médical. D'ailleurs, elle n'a jamais vomi; elle n'a pas eu d'hématémèse. Aussi, bien que le diagnostic soit évident, bien que des signes d'asthénie et un peu d'amaigrissement se manifestent, déjà on écarte toute idée d'intervention. Et doucement, sans à-coups, avec du bicarbonate de soude, du condurango, un peu de pepsine et de l'eau chloroformée, la malade est conduite à la deuxième phase, où les vomissements apparaissent, prenant d'emblée le type pylorique; la sténose existe; et, dès lors, la cachexie va s'installer rapidement; et toute tentative chirurgicale curatrice devient dangereuse, sinon impossible.

C'est alors seulement, en général, que l'on y songe.

Effectivement le tableau fonctionnel de la sténose est au complet et la nécessité d'une gastro-entérostomie s'impose.

A l'exploration de l'abdomen, on trouve bien cependant quelques signes absents. L'estomac est relativement peu dilaté, « sans abaissement de la grande courbure » (Bard); il y a peu de péristaltisme. Par contre, la tumeur est souvent nettement perceptible, derrière la défense du muscle droit. Dans tous les cas, et à plus forte raison quand on hésite, on se trouvera bien d'employer l'insufflation de l'estomac. Ce procédé innocent est employé d'une façon systématique dans le service de M. Poncet, avec les meilleurs résultats. Il facilite beaucoup le diagnostic.

D'ailleurs, avec les indications précédentes, avec un interrogatoire soigneux, celui-ci est facile, si l'on ne veut pas être trop exigeant.

Il ne faut pas trop demander si l'on veut avant tout un diagnostic précoce; et c'est là la première condition d'une intervention large.

D'après ce que nous venons de dire, on voit qu'il ne faut attendre ni les vomissements, ni l'hématémèse. L'une est souvent tardive, fréquemment absente; les autres vont être le signal de la phase de déchéance. Tout individu autour de la cinquantaine, bien portant jusque-là, et sans passé digestif, qui souffre, *sans raison*, de troubles gastriques depuis quelques mois et qui maigrit, doit être avant tout soupçonné de néoplasme, et, après essai loyal d'une thérapeutique médicale, devient, en cas d'échec, justiciable d'une laparotomie exploratrice.

Nous n'avons pas connaissance de laparotomie faite dans ces conditions où l'on n'ait rien trouvé. Bien plus, quant à nous, nous avons toujours trouvé bien plus que nous ne pensions. Si l'on veut bien peser les termes précédents, et voir que le mot « sans raison » implique un examen organique complet, nous ne craignons pas qu'on puisse nous reprocher d'exagérer.

D'ailleurs les faits sont là. Quant au diagnostic du siège, il se déduit aisément des commémoratifs. Nous signalerons simplement ces sténoses sans vomissement, décrites par M. Bouveret, chez les malades qui ont spontanément réduit de beaucoup leur ration alimentaire. Il suffit de les connaître pour les retrouver; et nous en avons observé nous-mêmes des cas typiques.

Qu'importe, au reste? Le seul point nécessaire n'est-il pas de faire un diagnostic d'intervention.

C'est pour cela que nous n'insisterons pas sur le diagnostic avec l'ulcéro-cancer prépylorique de Hayem. Quelle que soit la pathogénie que l'on admette, ulcéro-cancer ou cancer ulcéré (Tripier), tel diagnostic impose une intervention immédiate, et non des atermoiements indéfinis, en attendant une certitude que seule l'intervention peut donner.

Traitement

Cette intervention, quelle en sera la nature?

Pour M. Bard, le cancer juxtapylorique ne serait justiciable que de la jéjunostomie.

Il nous semble au contraire résulter de ce que nous avons vu, que le cancer de l'antre est de tous le plus susceptible d'une opération radicale. Sa mobilité, son éloignement du duodénum, son évolution lente, qui laisse les malades s'alimenter longtemps, sont des conditions anatomiques et cliniques des plus favorables à la gastrectomie.

Théoriquement, la chose paraît donc évidente. Pratiquement, les résultats que nous avons obtenus en sont la preuve.

En présence d'un cancer de l'antre, c'est donc à la résection que l'on devra, selon nous, tout d'abord songer. On préviendra donc le malade, dès le diagnostic posé, de la nécessité d'une laparotomie: l'indication formelle de la pylorectomie ne peut être posée que les pièces en mains, après exploration systématique des deux faces de l'estomac, recherche des adhérences et examen des ganglions.

A ce dernier point de vue, et après tant d'autres, nous rappellerons que tout ganglion au voisinage d'un néoplasme n'est pas for-

cément néoplasique. Sans vouloir pour le moment donner des chiffres précis sur ce point, nous avons bien des fois trouvé des lésions simplement inflammatoires dans des ganglions macroscopiquement cancéreux.

La présence de ganglions ne doit donc pas faire rejeter une ablation, anatomiquement possible. Il n'est d'ailleurs pas nécessaire, pour comprendre leur présence, de les considérer comme des adénites précancéreuses, néoplasiques en puissance. A cette explication un peu métaphysique, nous préférons celle qui veut y voir l'indice d'une simple infection, dont l'existence est toute naturelle pour les néoplasies du tube digestif tout spécialement.

Ne les a-t-on pas vus rétrocéder après l'ablation du néoplasme, point de départ de l'infection ?

Leur présence ne doit donc, en aucun cas, contre-indiquer une extirpation anatomiquement possible.

Elle le doit d'autant moins que ce cancer récidive peu dans les ganglions. Il continue d'évoluer au niveau de la suture (Obs. V), si on est resté, sans le vouloir, dans le foyer néoplasique. Aussi le premier principe de la résection est-il d'être très large. Pour ce faire, la technique d'Hartmann nous paraît la meilleure. En principe, c'est celle que nous préférons, avec ses deux points essentiels : section de l'estomac aussi près que possible du cardia et rabattement vers la droite. Avec elle l'hémostase est plus facile; et l'on est plus certain de faire large. On aura ainsi plus parfaitement le résultat immédiat et le résultat éloigné. A ce dernier point de vue, on ne saurait être trop large. Il est banal, mais utile de le répéter; et on se repent toujours d'avoir été trop économe.

Bref, nous dirions volontiers que toute résection du pylore doit être une gastrectomie large et qu'il faut toujours faire une ablation *subtotale* de l'organe.

En tout cas, il ne faut jamais, ce faisant, songer au mode d'abouchement. On fera l'anastomose duodéno-gastrique, si la chose est possible; plus souvent, la gastro-entérostomose à la façon de Billroth. Théoriquement la première vaut mieux; pratiquement, nous préférons actuellement la seconde, après avoir perdu une malade par fistule et péritonite tardive, alors que l'abouchement avait été simple et que la suture ne paraissait pas tiraillée.

En opérant ainsi et à seule condition d'une asepsie stricte et d'une technique sûre, la mortalité de la pylorectomie s'abaisse considérablement. Nous n'avons eu à déplorer qu'une mort pour les sept néoplasmes de l'antre que nous avons enlevés.

Donc résultat immédiat excellent.

Comme échéance éloignée, tous nos opérés sont encore vivants. Le plus ancien l'est de deux ans (20 mai 1903). Un seul a récidivé au bout de sept mois. Il s'agissait d'un néoplasme très malin, chez une femme de quarante-quatre ans. La récidive, prévue après l'examen de la pièce, s'est faite sur place, obturant le nouveau pylore. Neuf mois après la pylorectomie, nous avons fait chez elle une gastro-entéro-anastomose postérieure; et actuellement, un an après la première intervention, elle est encore vivante.

Il est incontestable que cette femme a plus obtenu par les deux interventions que par une gastro-entéro-anastomose d'emblée.

C'est un argument de plus en faveur de l'opinion de ceux (Ricard) qui prétendent que, même opération palliative, la résection, vaut mieux que la gastro, puisqu'elle donne des résultats immédiats bien supérieurs, des illusions plus grandes à l'opéré, en lui laissant toujours l'ultime ressource de la gastro.

Réservé à ces seuls cas de lésions, primitives ou récidives, *anatomiquement inextirpables*, la gastro-entérostomose demeure une excellente opération. Il ne faut pas lui demander plus qu'elle ne peut donner; elle doit de plus en plus n'avoir que la seconde place dans la thérapeutique du cancer gastrique; mais, pour cela, une seule chose est nécessaire : un diagnostic précoce. C'est ce qui manque ordinairement.

Quant à la jéjunostomie, nous ne lui trouvons aucune indication. Ou bien la tumeur n'a pas encore fait vomir, le malade est résistant et l'ablation possible. Ou bien la sténose existe, et, si la pylorectomie n'est plus possible, la gastro-entérostomie reprend tous ses droits et donnera le maximum. Nos deux faits (Obs. V et VI) en sont la preuve.

Ainsi se trouve réduit à une formule simple le traitement de cette forme du cancer gastrique. On la trouvera peut-être trop schématique. Nous ne la donnons certes pas comme nouvelle; mais nous la croyons utile, pensant, comme M. Bard, qu'il est nécessaire de renoncer à étudier en bloc les résultats des opérations radicales et de chercher à les classer par formes cliniques, en étudiant à part le bilan de chacune d'elles.

LA CHIRURGIE DU CŒUR

Par Paul GUIBAL (de Béziers),
Ex-interne des hôpitaux de Paris.

(*Suite et fin* [1].)

Obs. XXXVI. — Pagenstecher. *Deutsch. med. Woch.*, 1901.

Acc. — H., trente ans. Coup de couteau : suicide. Hémorragie abondante.

Sympt. — Plaie d'un centimètre et demi dans le 4e espace, à un centimètre du sternum. Matité cardiaque augmentée; pouls imperceptible.

Opér. — Deux heures et demie après accident.

Lambeau ostéo-cutané au niveau des 4e et 5e cartilages, à base sternale. Plèvre intacte. — Plaie du péricarde agrandie. Le cœur droit, grisâtre, semble être aminci et menace de se rompre.

Plaie de l'artère coronaire gauche, sectionnée à 5 centimètres de la pointe; impossibilité de la saisir avec une pince; on passe un fil au-dessous de chaque bout avec une aiguille. Suture partielle du péricarde. Drainage du médiastin.

Suites. — Bonnes d'abord.

5e jour : dyspnée. On rouvre : rien dans le péricarde; drainage de la plèvre par le 6e espace : liquide séreux abondant.

Mort. — Une heure après, brusquement.

Aut. — Péricardite et pleurésie purulente, qui ont causé la mort. Elle ne doit pas être attribuée à la ligature des coronaires.

Obs. XXXVII. — Parlavecchio. *Bull. de la Soc. Lancis. degli Osped. di Roma*, 9 juillet 1898.

Acc. — H., vingt ans, coup de couteau; se présente lui-même à l'hôpital.

Sympt. — Plaie dans le 5e espace gauche; au bout de cinq heures, signes d'hémo-pneumothorax gauche : augmentation de la matité cardiaque, assourdissement des bruits du cœur; pouls petit, arythmique, intermittent.

Opér. — Huit heures après accident.

Chloroforme.

Résection de la 5e côte. Élargissement d'une plaie du péricarde; sur la pointe du cœur, plaie de 3 centimètres et demi, pénétrant dans *le ventricule gauche* obliquement; quatre points de suture. Le premier fut difficile à placer, et servit à fixer le cœur.

1. Voir le numéro de juillet 1905.

Toilette du péricarde et de la plèvre.
Suture sans drainage.
Guér. — Parfaite.

Obs. XXXVIII. — Parrozzani. *Bull. de la R. Acad. med. di Roma*, 1897.

Acc. — H., trente ans, coup de couteau. Poursuit son adversaire sur une longueur de 30 pas, puis tombe.

Sympt. — Plaie de 3 centimètres dans le 7e espace gauche, sur la ligne mamelonnaire; anémie grave, matité à gauche; dyspnée.

Opér. — Cinq heures après accident.

Sans anesthésie.

Volet angulaire : incision en ┐, commence à 3 centimètres du sternum sur le 5e espace, finit à la ligne mamelonnaire; de là incision verticale jusqu'à la 9e côte; section des 5e, 6e, 7e et 8e côtes sur la ligne verticale; ouverture de la plèvre; le lambeau est rabattu en bas et en dedans, le bord libre des cartilages servant de charnière.

800 grammes de sang sont évacués de la plèvre; plaie sur le péricarde, qui est agrandie; plaie *près de la pointe*, de deux centimètres, d'où jet systolique. L'auriculaire gauche pénètre par là dans *le ventricule gauche*, fait l'hémostase et fixe le cœur. Quatre points à la soie; à chaque passage d'aiguille, le cœur se constracte brusquement.

Réunion complète *sans drainage* du péricarde et de la plèvre.

Suites normales; une heure après, le pouls se relève.

Guérison.

Obs. XXXIX. — Parrozzani, *ibidem*.

Acc. — Coup de couteau.

Sympt. — Plaie dans le 3e espace gauche, sur la ligne du mamelon.

État général grave.

Opér. — Une heure et demie après accident.

Sans anesthésie.

Volet analogue au précédent, en ┐; trait horizontal dans le 3e espace; section des 4e, 5e, 6e côtes.

Péricarde plein de sang.

Plaie du ventricule gauche, de 15 millimètres; deux points de suture. Réunion *sans drainage*.

Suites. — Amélioration pendant vingt-quatre heures, puis aggravation.

Mort. — Après quarante-huit heures.

Aut. — Anémie profonde. — Suture parfaite. — Il y a une plaie de la cloison interventriculaire.

Obs. XL. — Pomara. In *Gazz. degli. Osped.*, n° 129, 1902.

Acc. — H., trente-deux ans, coup de couteau.

Plaie de trois centimètres, dans le 6e espace, sous le mamelon.

Pouls imperceptible; le malade semble mort. Hémorragie externe abondante. Matité précordiale élargie.

Opér. — Sans chloroforme, vu l'état du blessé.

Incision horizontale sur la plaie et résection de la 6ᵉ côte; puis incision verticale, qui donne au lambeau la forme du ⊥; résection de la 5ᵉ côte.

La plèvre ouverte, il s'écoule une grande quantité de sang; on voit une plaie pulmonaire, traversant de part en part la *lingula*, mais ne donnant pas de sang. Celui-ci ne peut provenir que du péricarde, qui est très distendu. Plaie sur le péricarde qui est agrandie; jets de sang à chaque systole par une plaie située près de la pointe, *sur le ventricule gauche*. L'auteur ferme la plaie avec l'index gauche, en saisit chaque lèvre avec une pince de Bottini; les pinces sont croisées et l'hémorragie s'arrête. Un premier fil est passé, noué; et un chef tenu par l'aide maintient le cœur dans la brèche; les pinces sont enlevées et 3 autres points sont passés, à la soie nº 2, avec une aiguille moyenne. Nettoyage du péricarde et suture en surjet; suture du poumon par quatre points.

Lavage de la plèvre à la solution boriquée.

Drainage de la plèvre. — Injections de sérum.

Suites. — Dès la suture le pouls et la respiration deviennent réguliers; le malade se réveille.

Les jours suivants toux, douleur dans la plaie, fièvre, soif vive.

Mort. — Soixante-treize heures après l'opération.

Aut. — Liquide séro-purulent dans le péricarde, en petite quantité; adhérences larges entre le cœur et le péricarde; la plaie est réunie. Aucun point pénétrant.

La cause de la mort a été une pleuro-péricardite purulente.

Obs. XLI. — Ramoni. *Gazzetta medica di Roma*, 1899.

Acc. — H., vingt-trois ans, coup de poignard.

Sympt. — Plaie au niveau du 3ᵉ cartilage gauche, à deux centimètres du sternum.

État très grave. Résolution complète.

Opér. — Une demi-heure après accident.

Chloroforme.

Volet carré à charnière inférieure; trait horizontal sur la 3ᵉ côte, du sternum à la ligne mamelonnaire; résection de la 3ᵉ côte; deux traits verticaux allant au 5ᵉ espace; double section des 4ᵉ et 5ᵉ côtes; pendant qu'on abaisse le lambeau, la plèvre se déchire; tampon sur la déchirure; décollement du cul-de-sac. Plaie du péricarde par où sort un jet de sang à chaque pulsation. Elle est agrandie. Sang en abondance qui est nettoyé. *Deux plaies* apparaissent sur la *paroi antérieure du ventricule droit*, à sa base, chacune d'un centimètre. Jet systolique à chacune d'elles. Un aide ferme avec le doigt la plaie inférieure; Ramoni passe un point sur la plaie inférieure en diastole; mais il y a une telle danse du cœur que le fil coupe; inondation de sang. La plaie s'agrandit jusqu'à mesurer 3 centimètres et atteindre presque l'artère pulmonaire. Finalement quatres points séparés sont passés dans la plaie supérieure, 2 dans la plaie inférieure; hémostase complète. Suture musculo-cutanée du volet. Drainage séparément du péricarde et de la plèvre.

Suites. — Le malade a perdu beaucoup de sang.

Guér. — Au bout de deux mois.

Le malade, revu consécutivement, va très bien.

Obs. XLII. — Rénon (Georges). Plaie du cœur. Suture. Mort le lendemain. *Tribune médicale*, 16 janvier 1904.

Homme de vingt-trois ans. Tentative de suicide par coup de couteau long de vingt centimètres.

Pâleur, extrémités froides, pouls radial imperceptible; lucidité intellectuelle, sans agitation. La plaie est dans le 4e espace gauche, à 4 centimètres en dedans du mamelon, oblique en bas et en dehors. Écoulement de sang abondant. Pas de pneumothorax.

Après administration de remontants, sérum, éther, caféine, on donne du chloroforme légèrement. Incision verticale de 10 centimètres. Résection de 4 centimètres (3 de cartilage, 1 de côte) des 4e et 5e côtes.

Le péricarde est ouvert. Il est plein de caillots. Plaie *de la pointe du ventricule gauche*; écoulement systolique. Hémostase provisoire avec le doigt, pendant qu'on place quatre points isolés de catgut. Suture du péricarde et de la paroi. L'opération a été faite en 10 minutes.

Mort le lendemain.

A l'autopsie, on trouve une symphyse pleurale totale et des lésions tuberculeuses avancées.

Obs. XLIII. — Rehn. *Verhandl. der d. Ges. f. Chir.*, 1897; et *Archiv f. klin. Chir.*, 1897.

Acc. — H., réformé pour crises de tachycardie. Coup de couteau. Syncope.

Sympt. — Plaie dans le 4e espace gauche, à 2 centimètres du sternum; matité du cœur augmentée. Le lendemain de l'accident, amélioration; le soir oppression. Les jours suivants la matité s'étend, occupe la moitié gauche du thorax.

Opér. — Avec anesthésie.

Incision de 14 centimètres dans le 4e espace gauche; résection de la 5e côte du mamelon au sternum; du sang s'écoule de la plèvre, pneumothorax; l'anesthésie est interrompue. Sur le péricarde distendu, petite plaie par où du sang coule; ouverture du péricarde; évacuation du sang; sur *le ventricule droit*, plaie de 15 millimètres, d'où coule du sang à chaque *diastole*. Pendant la systole, la blessure se ferme et devient presque invisible. Le doigt placé sur la plaie arrête le sang sans modifier les mouvements du cœur. Suture avec la soie; les fils sont passés en diastole. L'exécution est difficile à cause de la torsion du cœur à droite, qui fait disparaître la plaie. Hémostase parfaite. Drainage de la plèvre et du péricarde.

Suites. — Amélioration immédiate.

Suppuration de l'hématome pleural.

Guérison. — Les crises de tachycardie persistent dans la suite.

Obs. XLIV. — Rosa. Contributo clinico alla sutura del cuore, XIVe *Congr. delle Soc. ital. di Chir.*, 1899; in Enico Giordano.

Acc. — H., vingt-six ans, coup de couteau.

Sympt. — Plaie de 1 centimètre et demi dans la 5e espace. État syncopal grave.

Opér. — Immédiate.

Sans anesthésie.

Incision transversale sur la 5e côte; résection de 10 centimètres de celle-ci; plaie du poumon qui saigne et qui est fermée par un point de suture.

Section des 6e, 7e, 8e côtes le long de la ligne axillaire antérieure et abaissement du lambeau angulaire. Plaie sur le péricarde; agrandissement, écoulement de sang. Il y a une *plaie à la base du ventricule gauche*, longue de 1 centimètre et demi, dont l'auteur ne sait si elle était ou non pénétrante. Suture par un point.

Drainage du péricarde et de la plèvre.

Guér. — Rapide.

Obs. XLV. — Riche. Soc. de Chir., 11 mai 1902.

Acc. — F., trente ans, coup de couteau : suicide. Femme enceinte de quatre mois.

Sympt. — Plaie de 1 centimètre, dans le 4e espace, à égale distance du mamelon et de la ligne médiane. Perte de connaissance, pouls petit et irrégulier.

Pâleur. — Extrémités cyanosées.

Opér. — Deux heures après.

Chloroforme.

Volet carré à charnière externe : incision de 10 centimètres dans le 4e espace, verticale sur le bord sternal, horizontale dans le 2e; section des 3e, 4e, 5e cartilages le long du sternum; volet récliné en dehors. — Section du péricarde; sang en abondance. Plaie de 5 millimètres *sur le ventricule droit*. Un catgut déchire le tissu et augmente l'hémorragie. Traction à pleine main sur le cœur qui arrête l'hémorragie; un fil est placé et serré, puis deux autres. Fermeture du péricarde par un surjet sans drainage; fermeture du thorax par suture cutanée sans drainage; il existe un pneumothorax, mais pas de sang dans la plèvre.

Suites. — Un peu de dyspnée due au pneumothorax.

Guér. — Convalescence normale.

Fausse couche au 6e mois. En avril 1904, la malade est revue; elle va très bien (*Bull. Soc. anat.*, séance du 29 avril 1904).

Obs. XLVI. — Savariaud. *Congrès français de Chirurgie*, 1902.

Acc. — H., vingt-quatre ans. Coup de tranchet.

Sympt. — Plaie dans le 5e cartilage gauche, à 3 centimètres du sternum. Collapsus. Pouls non perceptible.

Opér. — Chloroforme.

Volet carré à charnière externe; résection des 4e et 5e cartilages sans

ouvrir la plèvre ; elle est perforée. Pneumothorax partiel. Syncope qui prend fin quand le péricarde est ouvert et débarrassé du sang. Cœur saisi dans la main gauche. *Plaie du ventricule droit*, près de la pointe ; trois points de suture. Suture du péricarde, du cul-de-sac pleural, et du bord du poumon à la paroi thoracique. Drainage du péricarde.

Suites. — Élévation progressive de la température.

Mort. — Cinquante-deux heures après.

Aut. — Liquide sanguinolent dans le péricarde ; un demi-litre de sang dans la plèvre ; sphacèle du bord du poumon. La mort est due à l'infection ; celle-ci à la septicité possible des mains ou au sphacèle du poumon ; celui-ci provenait soit du traumatisme, soit des points de suture en V, qui étreignaient ses bords. Ce point n'a pu être élucidé.

Obs. XLVII. — Schwering. *Verhandl. der deut. Ges. f. Chir.*, juin 1903.

Acc. — Le patient s'enfonce un corps piquant dans la poitrine et entre trois quart d'heure après à la clinique.

Sympt. — Pouls nul. Incontinence des fèces et de l'urine. Dans le 4e espace, plaie de 6 millimètres ne donnant pas de sang. La matité précordiale s'étend à droite jusqu'au milieu du sternum.

Opér. — Résection du 4e cartilage et de 2 centimètres du 5e. Plaie du poumon au ras du sternum. Ouverture du péricarde qui est saisi avec des pinces. Jet de sang de l'épaisseur d'un crayon, partant du cœur droit. Le cœur est attiré à l'aide d'un fil passé dans la pointe ; la plaie apparaît sur *l'oreillette droite*. Compression digitale et suture par trois fils de soie. Suture du péricarde et des muscles. Tamponnement du péricarde et de la plèvre.

Suites. — Pyopéricarde, empyème et pneumonie.

Guér. — Le blessé peut travailler à présent sans aucun trouble.

Obs. XLVIII. — Tully Vaughan, *Medical News*, New-York, déc. 1891.

Acc. — H., vingt-trois ans, coup de couteau.

Sympt. — Plaie de 5 centimètres, coupant le 5e cartilage, sur le bord gauche du sternum. — Dans le fond, on voit briller le péricarde.

État syncopal.

Opér. — Moins d'une heure après l'accident.

Éthérisation légère.

Volet en U à charnière supérieure. Section des 4e et 5e côtes ; rabattement en haut.

La plaie du péricarde est agrandie.

Plaie du ventricule gauche ; jet de sang en systole.

Surjet de soie à points séparés.

Péricarde et plèvre remplis par 2 litres de sang.

Cœur s'arrête pendant qu'on ferme le péricarde.

Mort. — Pendant opération, due à la perte de sang.

Aut. — La plaie vue par la face endocardique mesurait 2 centimètres et demi et avait une forme en Y.

Obs. XLIX. — Stude. Un cas mortel de blessure du cœur, *Deutsche militär. Zeitschrift*, 1904, janvier, p. 20; in *Presse médicale*, 1904, n° 68.

Le malade de Stude présentait une plaie du cœur par instrument piquant; il fut opéré deux heures à peine après l'accident; la mort survint au cours de l'intervention, peu après la suture du myocarde. Stude l'attribue à un pneumothorax qui s'était produit au moment de l'ouverture de la poitrine; il n'y avait pas d'épanchement péricardique. La plaie, fente transversale de 2 centimètres et demi, siégeait *sur le ventricule gauche*. L'auteur signale les difficultés qu'on éprouve à suturer le myocarde, en raison des battements du cœur; pour les suivre plus facilement dans cette opération, il est bon de tenir l'aiguille courbe à la main, sans porte-aiguille.

Obs. L. — Tumni. Momburg, *Veröffentlichtungen aus dem Gebiete des Militärsanitätswesen ueber penetrirende Brustwunden und deren Behandlung*, Heft 19. In Wolff (voir plus loin).

Plaie pénétrante de *la pointe du cœur*; suture. Guérison, malgré la complication d'un empyème.

Obs. LI. — Tuzzi; in Ramoni, *Gazz. med. di Roma, 1899*.

Acc. — H., 2 coups de couteau.

Sympt. — 2 plaies dans le 4e espace, près du sternum.

État très grave.

Opér. — Sans anesthésie.

Incision horizontale; résection des 4e et 5e côtes; ouverture pleurale; poumon rétracté présentant deux petites plaies. Péricarde distendu. On l'ouvre et le vide de ses caillots. *Deux plaies sur le ventricule gauche* : l'une est pénétrante; l'autre contient un caillot adhérent aux lèvres de la plaie. Suture du péricarde et drainage de la plèvre avec de la gaze.

Suites. — Amélioration immédiate, puis signes de pleurésie purulente.

Mort. — Le 22e jour.

Autopsie. — Plaies du cœur fermées.

Péricardite séro-fibrineuse.

Pleurésie purulente.

Obs. LII. — Vélo (Giovanni); in Terrier et Reymond. *Rapport au Congrès français de Chir.* de 1902.

Acc. — H., cinquante-six ans, coup de couteau.

Sympt. — Plaie dans le 6e espace, au niveau de la ligne mamelonnaire, trajet oblique en haut et en dedans. État grave; pouls non sensible; matité cardiaque augmentée; bruits du cœur imperceptibles.

Opér. — Une demi-heure environ après.

Volet carré à charnière horizontale supérieure; le bord inférieur passe par la plaie.

Lambeau musculo-cutané soulevé.

Résection des 5e et 6e côtes.

Ouverture de la plèvre qui est pleine de sang.

Plaie sur le péricarde, qui est rempli de sang.

Plaie sur la pointe du cœur, de 15 millimètres, à jet systolique; 3 points de suture au catgut. Drainage du péricarde et de la plèvre.

Suites. — Amélioration notable pendant 3 jours. Puis dyspnée, fièvre, pouls fréquent.

Mort. — Le 4e jour.

Autop. — 200 grammes de sang dans la plèvre; presque pas dans le péricarde. Plaie cardiaque non perforante. Inflammation légère de la plèvre. Myocarde mou et hypertrophié. Le malade était alcoolique et l'auteur attribue la mort à l'état du myocarde.

Obs. LIII. — Vogel. Un cas de suture du cœur; in *Zentralblatt für Chirurgie*, juin 1904.

H., âgé de seize ans, porté à l'hôpital une heure après l'accident, le 27 novembre 1903.

État général grave. Respiration tranquille. Pneumothorax gauche. Matité précordiale augmentée jusqu'au bord inférieur de la 3e côte et au bord sternal droit. Choc de la pointe dans le 5e espace, sur la ligne mamillaire. Bruits du cœur normaux. Dans le 4e espace gauche, près du sternum, blessure de 3 centimètres.

Opération immédiate. Chloroforme; dès le début de la narcose, accidents asphyxiques graves. Résection des 4e et 5e cartilages. Sur la plèvre et le péricarde, plaie large, saignant abondamment. La plaie péricardique est élargie; un gros caillot est extrait à pleine main; après quoi le pouls et l'état général du patient s'améliorent : *sur le ventricule droit*, plaie longue de 1 centimètre et demi, transversale; jet de sang diastolique. Cinq sutures à la soie. Suture du péricarde et de la plèvre. Tamponnement au contact de ces deux séreuses. Suture partielle de l'incision pariétale. Résection de la 8e côte gauche sur la ligne scapulaire et ablation des caillots contenus dans la plèvre. Drainage.

Aussitôt après l'opération le pouls s'élève et la température monte à 39°. Agitation et dyspnée. Le surlendemain, ouverture du péricarde, contenant du liquide trouble et fibrineux. La suture n'est pas visible. Drainage du péricarde. La plèvre est bien fermée. A la suite, le malade eut la fièvre et fut très malade pendant deux semaines. Puis la fièvre tomba subitement. Infarctus dans le poumon gauche de la 2e à la 4e semaine. Les fils à suture du cœur furent expulsés.

Le patient se rétablit lentement et sortit guéri 6 mois après l'opération. Les bruits cardiaques et pulmonaires étaient normaux. Pouls égal, régulier, à 100. Pas de douleurs, même par les plus grandes fatigues.

Obs. LIV. — Walker, *Berliner klin. Woch.*, 17 décembre 1900.

Acc. — H., vingt-sept ans, aliéné, coup de couteau. Tentative de suicide.

Sympt. — Plaies dans la région du cœur. La plus large dans le 4e espace. Hémorragie.

Opér. — Quatre heures après.

Plaie du 4e espace agrandie. Résection de la 4e côte; 8 plaies sur le péricarde; autant sur le cœur, dont *deux pénétrantes sur le ventricule gauche.*

Drainage du péricarde à la gaze.

Mort. — Un jour et demi après.

Obs. LV. — Watten, *Gazeta Lekarska*, Warszawa, 1900.

Acc. — H., vingt-trois ans, coup de couteau.

Sympt. — Plaie dans le 4e espace droit, à 2 centimètres du sternum, à chaque effort de toux issue d'air et de sang.

État grave; signes négatifs du côté gauche du thorax. *A droite, signe d'hémo-pneumo-thorax*; l'exploration digitale de la plaie mène sur une plaie du péricarde et sur une plaie du cœur.

Opér. — Six heures après l'accident.

Chloroforme.

L'opérateur intervient *par le côté droit*, parce qu'il existe de ce côté un pneumothorax et que la plaie du cœur a pu être sentie à droite.

Volet angulaire à charnière supéro-externe; bord interne de la 2e côte au 4e espace; bord inférieur sur le 4e espace. Volet rabattu en haut et en dehors. Ligature de la mammaire interne en haut.

Plèvre nettoyée.

Plaie du péricarde agrandie; on tire sur ses bords avec des fils; la base du cœur se rapproche de la brèche thoracique; la plaie est sur *le ventricule droit*, longue de 2 centimètres, voisine de la base. Les essais de suture avec une aiguille montée sont infructueux à cause de la mobilité du cœur. Deux doigts sont glissés sous lui, l'appuient contre le sternum et l'immobilisent assez pour permettre un premier point de suture. Hémostase parfaite avec 3 points.

Drainage du péricarde et de la plèvre.

Remise en place du volet.

Guérison. — Avec suites normales.

Obs. LVI. — Weinlechner, Ueber Herzchirurgie, *Wiener Klinik*, avril 1904, p. 146.

Un homme se donne deux coups de couteau dans la région du cœur. Il est aussitôt transporté à l'hôpital.

Examen : le blessé est pâle; mais il a gardé la connaissance. Le pouls est fréquent (120), difficilement perceptible, sensible seulement à la carotide. Douleur légère, mais soif violente. Sur le côté gauche de la poitrine sont deux plaies transversales, de 12 millimètres de long environ, placées l'une sur le 3e, l'autre sur le 4e espace intercostal, en dedans du mamelon. Il s'en écoule goutte à goutte un peu de sang noir, non spumeux. Les bruits du cœur sont faibles, non modifiés. Les poumons paraissent intacts à la percussion. Le patient prend un peu d'eau et de cognac : ce qui relève le cœur, rend sensible le pouls radial. Mais, comme le pansement est à nouveau souillé par le sang, l'opération est entreprise.

Chloroforme. Sur la blessure inférieure incision de 8 centimètres, suivant le 4e espace. Le doigt explorateur reconnaît le péricarde et y découvre

une ouverture admettant la pulpe : dans la cavité péricardique, il sent des caillots mous, du sang liquide; il perçoit les mouvements du cœur et sur la paroi de celui-ci une plaie. Résection de 5 centimètres de la cinquième côte.

La plaie du péricarde est agrandie, et les bords de cette incision sont saisis avec des pinces; le péricarde est vidé du sang qu'il contient ; la plaie du cœur est visible sur la paroi antérieure du cœur, à son tiers inférieur, longue de 5 millimètres environ. A chaque systole, écoulement de sang. Une sonde introduite pénètre dans la cavité. Comme la sonde va à gauche et que la paroi est peu épaisse, l'auteur croit à une plaie du ventricule droit (ce qui fut démontré faux à l'autopsie). Suture par 3 fils de soie perforants; comme ces points déchiraient et que du sang s'écoulait à leur niveau, l'auteur fait deux points superficiels. Il existe, au-dessus de cette plaie, une petite fissure qui est suturée; la paroi du cœur se déchire facilement. Les chefs des fils ne sont pas coupés; ils sont passés par la brèche thoracique pour permettre de trouver facilement la plaie en cas d'hémorragie secondaire. Les bords du péricarde sont suturés dans la profondeur aux lèvres de l'incision thoracique, qui est elle-même tamponnée mollement de gaze iodoformée.

Après une amélioration passagère le blessé meurt, quarante-neuf heures après l'opération.

A l'autopsie, la plaie *est sur le ventricule gauche*. Exsudat fibrino-purulent dans le péricarde et dans la plèvre. Épanchement de sang dans les muscles du thorax. Il existe en outre de la dégénérescence adipeuse du myocarde, de l'infiltration graisseuse du foie, un large ulcère d'estomac, et de la dégénérescence parenchymateuse des reins.

Obs. LVII. — G. Wennerström. *Upsala Läkareförenings Förhandlingar*, B. VIII, p. 95.

Acc. — F. de vingt-trois ans; blessure par un éclat de verre.

Sympt. — Plaie de 4 centimètres dans le 3e espace, à 2 centimètres du sternum. Vue deux heures après l'accident, elle est presque mourante; pouls radial et carotidien nul. Respiration superficielle. Mains froides, réflexe cornéen aboli.

Opér. — Immédiate.

Incision verticale; résection des cartilages, du 3e au 7e. Le poumon est rétracté; la plèvre largement ouverte est pleine de sang; péricarde vide de sang. A deux centimètres au-dessous de la cloison auriculo-ventriculaire, sur le *ventricule gauche*, plaie de 2 centimètres de long, saignant abondamment, pénétrante. Suture avec un catgut et quatre fils de soie. Surjet sur le péricarde.

Drainage de la plèvre.

Suites. — La guérison fut retardée par l'oubli de trois compresses de gaze dans la plèvre; elles furent enlevées le quatorzième jour.

Guér. — Parfaite au bout de sept semaines.

Obs. LVIII. — Wolff (de Cologne). *33e Congrès allemand de Chirurgie*, mai 1903.

Wolf déclare qu'il a opéré récemment un cas de plaie du *ventricule droit* par coup de couteau. Le malade fut conduit à l'hôpital mourant et sans pouls. Le cœur fut découvert rapidement, attiré dans la brèche thoracique avec une pince, et suturé. La plaie mesurait 2 centimètres de longueur et saignait abondamment à chaque systole. Le malade mourut au bout de quinze jours de péricardite et d'empyème.

Obs. LIX. — Wolff-Barth (de Dantzig). Ueber drei Fälle von Herznaht wegen Herzverletzungen, *Deutsche Zeitschrift für Chirurgie*, LXIX.

1er cas. — Homme de vingt-huit ans, ayant reçu un coup de couteau une demi-heure avant son entrée à l'hôpital; il peut faire vingt pas, puis tombe sans connaissance.

Examen. — Homme robuste, insensible, ne répondant pas aux questions. Pouls à peine perceptible, bruits du cœur très faibles, aspect cadavérique de la face. L'examen des poumons n'est pas fait, à cause de l'état grave du blessé. Dans le creux épigastrique, plaie horizontale de 2 centimètres qui coupe l'appendice xiphoïde. La plaie agrandie, on voit qu'elle ne conduit pas dans la cavité abdominale, comme on pensait, mais qu'elle va sous le sternum, qu'elle a ouvert la *plèvre droite* et le péricarde, de sorte que l'air entre et sort à chaque mouvement respiratoire. On sent le cœur battre directement sous le doigt.

Résection des 5e, 6e et 7e cartilages, *à droite du sternum*, dans une étendue de 2 à 3 centimètres, et, comme la cavité péricardique n'est pas suffisamment accessible, l'appendice est séparé du corps du sternum et écarté.

Plaie de la plèvre droite, qui est tamponnée; plaie du péricarde, saignant beaucoup, large de 2 centimètres; elle est agrandie vers la gauche. Ablation de deux caillots gros comme le poing. On voit alors une plaie, siégeant sur le *ventricule droit*, à 4 centimètres de la pointe et à 2 ou 3 centimètres de l'artère coronaire, transversale, longue de 2 centimètres, bâillant légèrement, donnant un peu de sang. Un premier fil de soie est passé avec quelque peine : ce qui permet d'attirer le cœur dans la plaie et de placer facilement trois sutures à la soie complémentaires. Suture de la plèvre et du péricarde, avec drainage par une mèche.

Le pouls est redevenu perceptible dès la libération du péricarde. Le surlendemain, signes d'une pleurésie double. *Mort le 4e jour.*

Aut. — La plaie était perforante et avait coupé la moitié du pilier antérieur de la valvule tricuspide. Dans la plèvre droite du sang et des caillots; dans la gauche il y avait du liquide purulent.

Obs. LX. — Wolff-Barth (de Dantzig). *Ibidem.*

2e cas. — Homme de vingt-huit ans, vu trois quarts d'heure après qu'il s'est porté un coup de couteau dans la région du cœur.

Examen. — Le patient répond très faiblement; il est très abattu; lèvres décolorées, respiration haletante. Dans le 4e espace gauche, à 3 centimètres du sternum, se trouvent trois plaies, longues d'un demi-centimètre. Pouls

insensible, bruits du cœur faibles, choc de la pointe non perceptible. Pneumo-thorax gauche; respiration légère et rapide.

Chloroforme. Incision en fer à cheval, à la Rydygier, allant de l'attache du 4e cartilage sur le bord droit du sternum vers la gauche; suivant les articulations chondro-costales des 4e et 5e côtes gauches, et au-dessous du 5e cartilage gauche se portant horizontalement sur le bord droit du sternum. Résection des 4e et 5e cartilages gauches, section d'un volet sternal, large de 3 centimètres, qui est retourné à droite.

Plaie de la plèvre, donnant du sang, qui est suturée. Plaie du péricarde qui est agrandie. On enlève une grande quantité de sang liquide et de caillots; dès lors le pouls redevient sensible. *Plaie du ventricule gauche*, longue d'un demi-centimètre, à 1 centimètre de l'artère coronaire, ne saignant plus. Le cœur, saisi avec des pinces fines, est attiré en avant et à droite. Trois sutures à la soie, sans traverser l'endocarde. Suture du péricarde au catgut. Drainage de la plaie cutanée à son angle inférieur.

Guér. — Le malade est revu six mois plus tard. Il se porte bien.

Obs. LXI. — Wolff-Barth (de Dantzig). *Ibidem.*

3e cas. — Homme de vingt et un ans, qui avait reçu, une heure avant, un coup de couteau dans le côté gauche.

Examen. — Blessé pâle, insensible, répond aux questions; pouls faible, 92 pulsations. A 3 centimètres en dedans et au-dessus du mamelon gauche commence une plaie, longue de 4 centimètres, qui se porte en bas et en dedans; elle ne saigne pas. Bruits du cœur affaiblis; augmentation légère de la matité précordiale, pneumothorax gauche.

La plaie est élargie, section des 5e et 6e cartilages. Par la blessure de la plèvre s'écoule peu de sang. L'air entre et sort à chaque mouvement respiratoire. L'artère mammaire interne, trouvée sectionnée, est liée. Après ouverture large de la plèvre, on voit une plaie sur le péricarde, par où coule du sang. Le pouls se relève dès que le péricarde est incisé largement.

Plaie du ventricule droit, à 1 centimètre sous le sillon auriculo-ventriculaire, à 3 centimètres du septum interventriculaire, longue de trois quarts de centimètres. Le sang sort en systole et en diastole. Suture par cinq fils.

Fermeture complète de la plèvre et du péricarde. Suture partielle des parties molles et tamponnement à travers la plaie jusqu'au contact du péricarde.

Évacuation, les jours suivants, d'un épanchement pleural droit. Guérison.

2° *Plaies par balles.*

Obs. LXII. — Bouglé. *Soc. anat.*, févr. 1901.

Acc. — Homme, vingt et un ans, suicide par coup de revolver.

Sympt. — Plaie dans 3e espace gauche, à un doigt du sternum; autour, emphysème sous-cutané.

Coma; cyanose; respiration lente et faible. Pouls fréquent, presque imperceptible. Sonorité tympanique précordiale. Battements du cœur rapides, portés à droite du sternum.

Opér. — Une demi-heure heure après.

Chloroforme.

Volet en ⊃, à charnière sternale; résection des 3e, 4e, 5e cartilages gauches sur une étendue de 6 centimètres. Résection à la gouge du bord gauche du sternum. Pneumothorax gauche et hémothorax abondant.

Plaie pleuro-péricardique agrandie par une incision en T.

Deux orifices sur le *ventricule droit*, distants de 3 centimètres. Suture au catgut fin de l'orifice antérieur; les chefs servent à basculer le cœur pour présenter sa face postérieure; suture de l'orifice postérieur.

Surjet de catgut sur la plaie péricardique.

Tamponnement de la plèvre.

Suites. — Injection de sérum pendant l'opération. Le pouls se remonte. Le malade reprend connaissance. Il retombe dans le coma et meurt cinq heures après l'opération.

Aut. — Un litre de sang dans la plèvre gauche par plaie de la partie inférieure du hile de ce côté.

La balle avait fait séton dans le myocarde et n'était pas pénétrante. Il y avait de la bourre de carton dans le trajet intracardiaque.

Obs. LXIII. — Launay. *Acad. de Médecine*, juillet 1902.

Acc. — Homme, vingt ans. Suicide par revolver de 7 millimètres tenu de la main gauche.

Sympt. — Plaie à bords brûlés sur le mamelon gauche; écoulement sanguin continu, peu abondant.

Pâleur; le malade raconte son accident. Pouls incomptable. Sonorité gauche et précordiale exagérée. Diagnostic : Pneumothorax gauche avec hémopéricarde et sans doute hémothorax.

Opér. — Quatre heures environ après.

Chloroforme à petites doses.

Volet carré à base externe : bord supérieur au-dessus de la 4e côte; bord inférieur au-dessous de la 6e; bord interne le long du bord gauche du sternum. La charnière est un peu en dehors du mamelon.

Section des cartilages le long du sternum, des parties molles en haut et en bas; décolement de la plèvre qui est facile, section à la pince coupante des 4e et 6e côtes à la base du lambeau; la 5e est fracturée en renversant le lambeau en dehors. Mammaire interne laissée intacte en dedans.

Plaie de la plèvre agrandie; beaucoup de sang; poumon rétracté; plaie sur son bord antérieur qui ne saigne pas.

Plaie du péricarde qui donne du sang; elle est agrandie. Le cœur bat violemment.

Première plaie sur la face antérieure du ventricule gauche, près de la pointe; écoulement sanguin diastolique. Suture facile par un surjet au catgut de trois à quatre points.

Le cœur est soulevé avec la main : *deuxième plaie* à la face postérieure du ventricule gauche, près de sa base. Il s'en écoule du sang. Suture par un surjet de catgut, plus difficile à cause des mouvements désordonnés du cœur.

Nettoyage du péricarde et de la plèvre avec des compresses sèches. Suture du feuillet péricardo-pleural et drainage du péricarde; le poumon ne saigne pas. Remise en place du lambeau; drain dans la plèvre.

Pendant l'opération, sérum sous-cutané (2 litres).

Suites. — Amélioration rapide. Les drains sont enlevés le deuxième jour. Réunion per primam.

Le malade, vu dans la suite plusieurs fois, ne souffre d'aucune lésion consécutive, ni du poumon, ni du cœur.

Guér. — La radiographie montre le projectile dans les masses péri-vertébrales du côté gauche [1].

Obs. LIV. — Morestin, Plaie du cœur, *Archives générales de Médecine*, n° 38, 1903.

Acc. — H., 20 ans, tentative de suicide par coup de revolver de 8 millimètres. Perte de connaissance. Le blessé est remonté par les injections d'éther, de caféine, de sérum.

Sympt. — Le lendemain, mieux notable; connaissance revenue, pâleur, pouls 120, temp. 37°. Plaie à bords noircis, sur la ligne médio-sternale, sur la ligne bi-mamelonnaire. Douleur épigastrique à la pression. Pas de défense des muscles droits. Sonorité normale de la poitrine. Matité précordiale peu modifiée. Bruits du cœur réguliers, normaux. Malgré tout, Morestin décide d'opérer.

Opér. — Vingt-deux heures après le suicide.

Chloroforme.

Incision verticale : trou dans le sternum; la pince-gouge suit le trajet de la balle et arrive au médiastin; caillot du volume d'un œuf en avant du

1. Ce malade est mort après cinquante jours de fièvre typhoïde à forme bulbaire, sans troubles cardiaques, dans le service de M. Brault, à Lariboisière, le 25 janvier 1904 : donc 23 mois après l'opération.

L'autopsie a montré qu'il existait une symphyse péricardique à peu près totale, sauf en quelques espaces peu étendus, sans rapport avec la cicatrice.

Sur le ventricule gauche étaient *deux dépressions*, facilement visibles, infundibuliformes, siégeant aux points d'entrée et de sortie de la balle. Les tissus sont souples au niveau des deux cicatrices.

L'ouverture du cœur montre que la cicatrice d'entrée se trouve exactement au niveau du pilier antérieur de la mitrale. Une cicatrice blanche, longue de deux centimètres et demi, part de ce point et suit sur l'endocarde la ligne droite qui réunit les deux orifices.

Une série de coupes, perpendiculaires à la ligne cicatricielle à travers les parois ventriculaires, montre le trajet du projectile entré obliquement dans la paroi antérieure du ventricule gauche près de la pointe, cheminant ensuite dans la cavité ventriculaire, contre la paroi, déchirant l'endocarde et une faible épaisseur du myocarde, puis sortant à nouveau après un trajet de deux centimètres et demi, obliquement comme à l'entrée, au niveau de l'insertion de la valve mitrale gauche. La pénétration complète des deux orifices ne faisait donc aucun doute.

Les cicatrices sont solides et souples. L'obliquité des deux trajets intra-pariétaux, laissant persister une épaisseur assez grande du tissu musculaire sain, est probablement une cause de solidité qui n'existe pas dans les plaies par arme tranchante, ouvrant franchement et plus largement le myocarde (Communication orale due à l'obligeance de M. Launay).

La pièce a été présentée à la Société de Chirurgie en février 1904.

péricarde; la brèche sternale est agrandie. Péricarde modérément tendu, sur lequel aucun trou n'est visible; culs-de-sac pleuraux indemnes. Incision exploratrice du péricarde; il coule du sang en abondance. La résection sous-périostée du sternum est faite du 4e cartilage à l'appendice et sur les parties voisines des cartilages. Incision large du péricarde. Sang en abondance qui est épongé. *Petite plaie sur le ventricule droit*, près l'infundibulum de l'artère pulmonaire, bouchée par un caillot, donnant quelques gouttes à chaque systole. Un premier catgut n° 1 est passé pour fixer le cœur; quatre points de catgut n° 0 assurent la suture. M. se sert d'une petite aiguille d'Emmet. Pas d'orifice de sortie à la face postérieure. La balle est donc dans le myocarde ou dans la cavité ventriculaire. Suture du péricarde; drainage.

Suites. — Journée bonne. — Il est bien dans l'après-midi. Dans la nuit, rien de particulier; à 4 heures du matin, *mort subite.*

Aut. — Ne put être faite complètement. Le cœur seul fut prélevé.

Plaie bien fermée. Aucun point ne perfore l'endocarde. La balle a déchiré quelques piliers de 2e ordre. Valvule tricuspide intacte. Sur la paroi postérieure du ventricule, en face l'orifice d'entrée, ecchymose sous-endocardique de la largeur d'un centimètre. La balle a heurté là, puis est tombée dans le ventricule. La balle n'a pas été trouvée, soit qu'elle ait été perdue pendant l'extraction du cœur, soit qu'elle ait été chassée dans l'artère pulmonaire, enrobée dans un caillot. La mort paraît bien due à une embolie.

Obs. LXV. — Riche, Société de Chirurgie, in *Presse médicale*, 27 avril 1904.

Une balle de revolver (calibre 8 millimètres) avait traversé de part en part le ventricule gauche, puis lésé superficiellement la grosse tubérosité de l'estomac, le pôle supérieur de la rate, et le bord inférieur du poumon gauche. La suture des deux plaies du cœur et du péricarde était terminée, lorsque les battements cessèrent, malgré le massage direct du cœur.

Observations de suture non achevée.

1. — Guidone. *Gazetta intern. di medic. pratica*, Naples, 7 avril 1900.

Acc. — H. 60 ans, coup de couteau.

Sympt. — Plaie dans le 4e espace gauche, sur la ligne mamelonnaire, longue de 2 centimètres; écoulement de sang abondant. — État général grave; pouls filiforme, bruit de moulin. Diagnostic : plaie du cœur.

Opér. — Sans anesthésie.

Le doigt insinué par la plaie agrandie sent un orifice sur le péricarde et une plaie du cœur dans laquelle il entre.

Volet angulaire à bord supérieur horizontal, dans le 4e espace, long de 15 centimètres, partant du sternum, et à bord vertical, le long du sternum, jusqu'au rebord des fausses côtes. — Résection des 5e, 6e, 7e cartilages.

Agrandissement de la plaie du péricarde; on enlève un gros caillot ayant conservé la forme du péricarde. Deux pinces sur le bord de l'incision; cœur attiré en dehors. — Guidone remplace dans la plaie du cœur le doigt de

son assistant par le sien; mais déjà le malade agonise; on n'a pas le temps de faire les sutures.

Mort. — Sur la table.

Aut. — Beaucoup de sang dans la plèvre; peu dans le péricarde. *La plaie du cœur*, longue de 3 centimètres, pénétrante, est sur *le ventricule droit.*

2. — Marion. *Presse médicale*, mars 1899.

Acc. — H., 55 ans, suicide, coup de revolver. — Perte de connaissance.

Sympt. — Plaie au bord supérieur de la 5e côte, à 3 centimètres du bord sternal gauche. — Le malade est revenu à lui, 2 heures après.

La palpation de l'épigastre éveille une douleur vive et la contracture des muscles droits de l'abdomen.

Matité précordiale normale : bruits normaux mais lointains; pouls 120, petit, régulier; respiration courte, fréquente; pas de matité aux bases. Faciès d'un mitral systolique.

Opér. — 2 h. après accident.

Éther.

En suivant le trajet de la balle, M. Marion se dirige vers l'abdomen, voit qu'il est intact, et va au cœur. Résection de 2 centimètres des 6e et 7e cartilages de la moitié gauche du sternum; le péricarde n'est pas tendu; il est incisé; caillots et sang en abondance.

Plaie du ventricule droit, d'où sort un jet de sang du volume du petit doigt, s'élevant à 4 centimètres.

Essai de suture; la mort est immédiate.

Impossible de réveiller la contractilité du cœur.

L'orifice de sortie est à la face postérieure du ventricule droit, plus large que l'orifice d'entrée.

Mort.

Autopsie. — La balle avait coupé un pilier du cœur droit et s'était logée près de la 7e côte gauche.

3. — Walker, *Berlin. klin. Woch.*, 17 déc. 1900.

Acc. — H., 53 ans; coup de couteau.

Sympt. — Plaie au-dessous des cartilages costaux du côté gauche, dans le prolongement de la ligne parasternale.

Opér. — Élargissement de la plaie conduit dans la cavité abdominale. Le diaphragme est blessé. La plaie est agrandie; on pénètre dans le péricarde, dont l'accès est rendu plus facile par résection des 6e et 7e côtes.

Plaie du ventricule droit. Les sutures qu'on cherche à faire déchirent le muscle. Tamponnement à la gaze.

Mort. — Trois quarts d'heure après.

4. — Zulehner. *Wien. klin. Wochenschrift*, mars 1901.

Acc. — H., 25 ans. 12 coups de couteau.

Sympt. — Deux plaies : une dans le 6e espace gauche; l'autre ouvre l'abdomen et donne issue à de l'épiploon qui est réséqué. État satisfaisant

d'abord; le lendemain, aggravation. Resp. 37; pouls 120, régulier, petit; ventre dur et sensible.

Opér. — 2 heures après l'accident.

Chloroforme.

Agrandissement de la plaie du 6e espace; on voit une déchirure du péricarde, par où sortent de l'air et du sang spumeux et noir. L'incision est remontée jusqu'à la 4e côte; résection des 5e, 6e, 7e cartilages; la plèvre est ouverte accidentellement; on ferme le petit orifice par un point de suture.

Agrandissement de la plaie du péricarde (7 cent.): on ne voit que les ventricules; plaie de 2 centimètres *sur le bord droit* du cœur, qui apparaît pendant la diastole et disparaît durant la systole, à cause de la rotation du cœur. Un fil est passé avec l'aiguille fine; le fil coupe et transforme la plaie linéaire en plaie cruciale; nouveaux essais : la plaie se déchire davantage. On tente de saisir le cœur avec les doigts; mais il glisse en haut. On essaie d'appliquer des pinces; la plaie déchire et s'élargit. Le malade meurt.

Mort.

Aut. — Péritonite commençante.

Le myocarde est très friable.

L'auteur met l'insuccès sur le compte de cette friabilité, qui serait due à l'éthylisme du malade.

REVUE DES SOCIÉTÉS SAVANTES

SOCIÉTÉ DE CHIRURGIE

Du 12 au 26 juillet 1905.

M. Doyen. — *Sérothérapie du cancer par la méthode de Doyen.*

Rapport de M. Delbet.

Au nom de la commission chargée d'étudier les effets du traitement du cancer par la méthode de Doyen, M. Delbet fait un rapport sur une série d'observations des malades traités par M. Doyen lui-même dans sa clinique. Ces malades sont au nombre de 26. Pour 9 d'entre eux, M. Doyen déclare qu'ils ont été insuffisamment traités; et pourtant une d'entre elles a reçu 14 injections, deux en ont reçu 15, une autre 18, une autre plus de 18, une autre enfin 44. M. Delbet ne conçoit pas bien l'idée que peut se faire M. Doyen de son traitement anticancéreux, attendu que, parmi les 17 malades pour lesquels il a déclaré le traitement suffisant, il en est qui n'ont reçu que 13 injections. Quoi qu'il en soit, M. Delbet estime que les 26 malades doivent tous entrer en ligne de compte dans l'appréciation de la méthode. M. Delbet rapporte *in extenso* ces 26 observations, en les groupant suivant qu'il s'agit de cas traités concurremment avec une opération ou sans opération, et suivant qu'il s'agit de tumeurs initiales ou de récidives. Ces malades ont été choisis par M. Doyen, de concert avec la commission, de telle façon que la tumeur cancéreuse fût d'une exploration facile. En fait, il s'agit, dans la plupart des cas, de tumeurs épithéliales du sein chez la femme. La période d'observation s'est prolongée sur une durée de six mois, au cours desquels les malades ont été examinés à des périodes régulières fixées d'avance. Voici les résultats de cette observation.

Sur ces 26 cas, 3 sont inutilisables, parce que les malades n'ont pas été revus ou n'ont pas été suivis. Un cas est sans récidive depuis quatre ans et demi; il s'agit d'un lymphosarcome de testicule opéré trois fois. Deux cas sont stationnaires. Dans les 20 autres cas, il y a eu des aggravations incontestables, dont quelques-unes très rapides. Aussi M. Delbet peut-il conclure que rien de ce que la Commission a observé ne permet de penser que le traitement de M. Doyen ait une action favorable sur le cancer.

M. Delbet rapporte ensuite, à titre personnel, 3 observations de malades traitées dans son service par le sérum de Doyen. Le résultat a été un cas stationnaire pendant deux mois, et deux aggravations manifestes.

M. Kirmisson a traité également, dans son service, deux cas de tumeurs malignes par le sérum de Doyen. Dans le premier cas, il s'agissait d'une fillette de deux ans et demi, atteinte de néoplasme rénal inopérable; dans le second, d'un garçon de quatorze ans et demi, atteint d'un volumineux sarcome de l'aisselle. Dans l'un et l'autre cas, le résultat a été absolument négatif.

M. Sébileau. — *Sur une forme rare d'évolution de l'épithélioma lingual.*

M. Sébileau a observé un homme de quarante-sept ans, qui présentait, sur la moitié gauche de la langue, une tumeur volumineuse, à surface irrégulière, végétante, implantée sur la face dorsale par un pédicule large. Cette tumeur était dure et résistante; elle avait une couleur rosée, mais était recouverte par endroits d'un enduit blanchâtre de consistance cornée. L'aspect de la tumeur faisait penser sans hésitation à un épithélioma. Mais le malade déclarait que cette tumeur datait de vingt-cinq ans, qu'elle s'était développée progressivement, qu'elle n'avait jamais été douloureuse et qu'elle commençait seulement à le gêner par son volume. Une biopsie pratiquée donne comme résultat : papillome banal. M. Sébileau présente ce malade, en février 1905, à la Société de Chirurgie. Un mois plus tard, avant de soumettre ce malade à un traitement radiothérapique, une nouvelle biopsie fut pratiquée. Or, cette fois-ci, l'histologie ne trouve plus trace de papillome, mais constate l'existence d'un épithélioma lobulé corné, absolument caractéristique. D'ailleurs, à partir de ce moment, la tumeur évolue tout à fait comme un épithélioma lingual typique, contre lequel le traitement radiothérapique reste tout à fait impuissant.

M. Poirier a, depuis deux ans, opéré 21 tumeurs malignes de la langue, qui ont été toutes étudiées histologiquement par M. Delamare. Il s'agissait vingt fois d'épithéliomas pavimenteux et une fois de papillome. Parmi les épithéliomas, il y en a un qui coïncide avec un papillome et cinq seulement qui s'accompagnent d'hyperkératose de la muqueuse. La leucokératose linguale n'apparaît donc pas comme la première et obligatoire manifestation du cancer de la langue. De l'étude histologique, longue et minutieuse, M. Poirier met en relief les points suivants : 1° dans huit cas seulement, les ganglions étaient ou paraissaient indemnes; dans les douze autres, ils présentaient la dégénérescence cancéreuse. Comme les premières phases de la dégénérescence cancéreuse des ganglions est souvent difficile à déceler, même histologiquement, M. Poirier en conclut qu'il faut enlever toujours et aussi largement que possible les ganglions lymphatiques.

2° La pénétration des boyaux épithéliomateux dans l'hypoderme et dans la couche musculaire est assez variable et n'est pas toujours en rapport avec le développement et l'âge de la tumeur. Aussi, en présence d'une tumeur très petite et bien limitée, ne faut-il pas se laisser aller à n'enlever que la tumeur.

3° Bien qu'ils appartiennent tous à la même variété histologique, les épithéliomas de la langue ont des allures très différentes.

4° Enfin M. Poirier met en relief l'incontestable utilité de la biopsie dans les cas de diagnostic douteux.

M. Poirier a introduit, dans son manuel opératoire, une modification qu'il juge importante. Pour éviter d'être gêné par le sang et les mucosités que le malade rejette à chaque aspiration, il pratique une laryngotomie inter-crico-thyroïdienne, comme il l'a vu faire à Londres par Butlin. L'opération faite, on retire la canule; et la plaie laryngée se cicatrise rapidement.

Pour terminer, M. Poirier met en garde contre les illusions du traitement radiothérapique. Il n'a pas eu un seul cas de guérison d'épithélioma

lingual; mais il en a eu de nombreux où la tumeur a pris une marche rapide et est devenue inopérable.

M. Quénu a observé, au cours d'un cancer de la langue, de gros ganglions dans lesquels l'examen histologique ne put déceler le moindre élément épithéliomateux. Quant à la laryngotomie préalable, elle lui paraît tout à fait inutile, si, comme il a l'habitude de le faire, on a soin de faire la ligature des carotides, qui évite toute effusion sanguine. La facilité opératoire est encore augmentée, si, pour l'anesthésie, on se sert de l'appareil de Delbet.

M. Faure a eu recours pendant longtemps à la laryngotomie inter-crico-thyroïdienne préventive dans les opérations d'extirpation de la langue, du pharynx et de l'amygdale. Il y a renoncé, parce qu'il lui a semblé que cette manœuvre aggravait le pronostic de ces opérations.

M. Sébileau pense aussi qu'il est préférable d'éviter au malade l'ouverture des voies aériennes, toutes les fois que cela est possible.

Opérations conservatrices de l'utérus et de l'ovaire (suite de la discussion).

M. Delbet range les opérations conservatrices sous trois ordres : celles qui ont pour but de conserver la fonction de reproduction; celles qui conservent la menstruation; celles qui conservent seulement la corrélation ovarienne.

Les premières conservent l'utérus et au moins une trompe et un ovaire. Sur elles, on est d'accord en principe, mais non en pratique. En pratique, on ne sait pas toujours quand la reproduction est possible. Puis on ne peut faire abstraction des douleurs. Des trompes et des ovaires sensibles peuvent fonctionner suffisamment pour permettre la fécondation. Faut-il sacrifier le repos de la femme pour conserver la possibilité de cette fécondation hypothétique? — Et quand la trompe, sans être très malade, a son pavillon oblitéré, faut-il l'enlever ou la conserver, en rétablissant l'orifice abdominal par une salpingostomie? M. Delbet a fait une opération de ce genre et a eu la bonne fortune de voir son opérée devenir enceinte. Mais c'est là un résultat qui est loin de s'obtenir toujours; aussi M. Delbet n'est-il disposé à des tentatives de ce genre que si elles sont expressément demandées par la malade.

La seconde catégorie des opérations conservatrices conserve l'utérus et au moins un ovaire, mais sacrifie délibérément les deux trompes. La menstruation est ainsi conservée. Mais a-t-elle un avantage? M. Delbet ne le croit pas; il ne lui a pas semblé que ces malades eussent moins de bouffées de chaleur que les autres. Par contre, beaucoup de malades souffrent de l'ovaire laissé en place ou de l'utérus et réclament une nouvelle intervention.

Il en est de même de la troisième catégorie, où un ovaire reste seul en place. M. Delbet n'a jamais observé ces phénomènes extrêmement pénibles attribués à la castration totale. Le seul trouble consiste en bouffées de chaleur que l'on peut faire disparaître par l'administration de préparations d'ovaire, et qui disparaissent le plus souvent après quelques mois. Pour toutes ces raisons, M. Delbet est peu disposé à tenter des opérations conservatrices.

Sur la pneumotomie (suite de la discussion).

M. Broca fait observer que, malgré des *vomiques* abondantes, il peut

ne pas exister dans le poumon une grande cavité, mais bien des dilatations bronchiques multiples; et il est évident qu'en pareil cas l'intervention chirurgicale est tout à fait impuissante. C'est ce qu'il a pu constater dans deux cas de ce genre, dans lesquels il a été appelé à intervenir. Dans le premier, le malade se trouvait dans le même état après l'opération qu'avant; et, dans le second, une fillette, parvenue au dernier degré de la cachexie, succomba.

Kyste hydatique de la face convexe du foie, traité par la voie transpleurale avec suture sans drainage (discussion).

M. Guinard relate deux observations, démontrant l'excellence du traitement moderne des kystes hydatiques. Dans la première, il s'agit d'une couturière de vingt-cinq ans, portant deux kystes au foie, dont l'aspirateur retira deux litres. Après avoir mis le foie à nu, retiré par le trocart le liquide contenu, M. Guinard injecte 500 grammes d'une solution formolée au centième, qu'il y laisse pendant cinq minutes. Le foie est ensuite incisé, et on en retire une énorme poche. On refait ensuite la suture sans capitonnage; et le malade guérit sans incident.

Dans la seconde observation, il s'agit d'une couturière de 25 ans, opérée une première fois d'un kyste hydatique du foie par l'incision et la marsupialisation de la poche. Elle avait gardé une fistule pendant trois mois. Elle vint voir M. Guinard pour une récidive de la face convexe du foie, qu'il dut aborder par la voix transpleurale. Il traita le kyste de la même façon que dans le cas précédent; et la malade sortait guérie au bout de trois semaines. Mais, quatre mois après, cette malade revint avec une voussure du foie énorme. M. Guinard ponctionne et retire un litre de bile pure et claire; il s'était fait une cholérrhagie dans la poche suturée. Après cette simple ponction, la malade reste guérie.

M. Bazy a également observé un cas de cholérrhagie dans une poche de kyste hydatique du foie, traité par l'incision, le formolage et la simple suture.

M. Arrou a observé un cas semblable.

M. Broca a vu trois fois des écoulements de bile se produire après l'ablation de la membrane hydatique. Chez ces trois malades, la membrane enlevée, il avait vu sur la paroi fibreuse une traînée d'un brun jaunâtre qui lui a paru douteuse. Aussi avait-il marsurpialisé, au lieu de capitonner et de suturer, comme il a l'habitude faire.

M. Routier a eu récemment l'occasion d'opérer trois énormes kystes du foie qu'il a traités par la simple incision, l'évacuation de la membrane hydatique, et la suture. Les malades ont guéri sans incident et sans écoulement de bile.

M. Sikora (de Tulle). *Rétrécissements congénitaux de l'urètre, suivis de rétention d'urine, à la suite d'une laparotomie pour appendicite.*

Rapport de M. Bazy.

Il s'agit d'un garçon de dix ans, opéré d'appendicite à froid; pendant les quatre jours qui suivirent l'intervention le petit opéré eut de la rétention d'urine et M. Sikora dut le sonder. Il constate alors sur l'urètre, outre un hypospadias glandulaire, un premier rétrécissement à l'extrémité posté-

rieure de la fosse musculaire, un deuxième vers le milieu de la région pénienne, et un troisième dans la région bulbaire. Ce dernier ne peut-être franchi qu'avec une sonde n° 5.

M. Mignon. *Hypertrophie partielle des muscles striés.*

M. Mignon s'occupe d'une affection musculaire dont il n'a trouvé la description dans aucun auteur et qu'il appelle hypertrophie partielle des muscles striés. Il a vu cette lésion dans la partie supérieure des muscles jumeaux, dans le soléaire et dans le masséter. Elle n'est nettement évidente que pendant la contraction du muscle. Elle apparait alors sous la forme d'une véritable tumeur, dont le volume varie entre un œuf de pigeon et un œuf de poule, et dont la consistance est celle du muscle contracté. Quand on fait cesser la contraction du muscle, la tumeur disparait à peu près et ne laisse subsister aucune altération appréciable au toucher. La lésion est un peu douloureuse et produit assez de fièvre pour obliger le malade à consulter le médecin. Elle peut donner lieu aux erreurs de diagnostic les plus variées. Développée dans les jumeaux, elle est prise pour un kyste du creux poplité, comme chez un malade de M. Delorme et un autre de M. Poncet. Développée dans le masséter, chez un malade de M. Robert, elle a provoqué les diagnostics les plus divers, depuis le kyste hydatique du muscle jusqu'à la tumeur maligne de la branche montante du maxillaire. M. Mignon en a porté le diagnostic chez un malade, chez lequel elle s'était développée dans la partie inférieure du soléaire en amenant des douleurs et une gêne considérable de la marche. Il en fit l'incision; et l'examen histologique montra qu'il s'agissait de tissu musculaire absolument normal. Quant à la pathogénie de cette affection, on ne peut faire que des hypothèses.

M. Potherat a observé une tumeur semblable chez une femme de quarante-trois ans. Elle siégeait sur le bord axillaire du grand pectoral et avait été prise pour un ganglion tuberculeux. Comme elle était douloureuse et gênait la malade, M. Potherat en fit l'incision et amena une guérison complète.

M. Poirier se demande si les symptômes énumérés par M. Mignon ne doivent pas être rapportés à des ruptures musculaires. Il a peine à croire à l'existence de tumeurs du muscle, quand, dans l'état de relâchement de ce dernier, on ne sent plus rien.

M. Legueu se demande comment M. Mignon peut établir une distinction entre ce qu'il vient de décrire et les hernies musculaires. Il a observé une tumeur, présentant tous ces caractères, sur un biceps; il a opéré et n'a rien trouvé, mais a appris ensuite que le malade avait eu antérieurement une rupture du tendon du biceps.

M. Hartmann fait observer que, dans la hernie musculaire, la tumeur disparait par la contraction du muscle, tandis que, dans les faits de M. Mignon, la contraction fait augmenter la tumeur.

M. Poncet rapporte deux faits semblables à celui de M. Mignon. Dans l'un, la tumeur siégeait dans le masséter; dans l'autre elle occupait le pancréas.

M. Arrou a observé un fait de même genre concernant le masséter.

M. Faure a également observé une hypertrophie musculaire sur le bord interne du pied, simulant une tumeur.

M. Kirmisson. — *Hernie isolée de l'appendice iléo-cæcal du côté droit.*

M. Kirmisson rapporte un cas de hernie isolée de l'appendice, intéressant parce que l'ensemble des symptômes a permis de porter le diagnostic vérifié d'ailleurs par l'opération. Il s'agit d'un enfant de trois ans, atteint de hernie inguinale droite. L'examen fit reconnaître un testicule, nettement isolable, de la tumeur herniaire. Celle-ci était remplie de liquide; et, quand ce dernier était réduit, on sentait, à la partie supérieure de la tumeur, un cordon arrondi, qui remontait obliquement en haut et en dehors dans le canal inguinal. Ce cordon se terminait brusquement en bas par une extrémité légèrement renflée. Il était facile de reconnaître l'appendice. M. Kirmisson fit la cure radicale de la hernie avec résection de l'appendice au ras du cæcum; et l'enfant guérit sans incident.

ACADÉMIE DE MÉDECINE

Présidence de M. Guéniot.

M. P. Berger lit un rapport sur une observation de M. F. Villar, de Bordeaux, intitulée : *Prolapsus de la muqueuse vésicale à travers l'orifice de l'urètre.*

Il s'agissait d'une femme chez qui une série de crises douloureuses, rénales et vésicales, étaient provoquées et entretenues par une hernie de la muqueuse de la vessie à travers l'urètre. Par une cystostomie sus-pubienne, on put réséquer un repli muqueux qui formait hernie, et on mit fin ainsi aux crises douloureuses. Il y eut comme complications de l'opération : désunion de l'incision vésicale sus-pubienne, élimination d'un peloton de catgut, fistule urinaire qui se ferma spontanément; il y eut aussi quelques phénomènes d'infection passagère de la vessie qui cessèrent après l'élimination des fils de catgut par l'urètre. Le lambeau muqueux extirpé n'offrait aucune lésion macroscopique. M. Villar attribue la cause de ce prolapsus vésical à travers l'urètre : 1° à une laxité spéciale de la muqueuse vésicale, qui se laisserait entraîner par glissement vers l'orifice urétral; 2° à un état particulier de relâchement du sphincter vésical. Les efforts de miction favoriseraient l'entraînement vers l'extérieur, et la propulsion au travers de l'urètre de la muqueuse dont les connexions avec la couche musculaire de la vessie se seraient peu à peu relâchées. Le prolapsus de la muqueuse vésicale se produirait donc par une véritable ptose analogue à celle qui est la cause de la plupart des prolapsus, et en particulier des prolapsus du rectum. Les quelques complications mentionnées de l'intervention de M. Villar font penser à M. Berger que, lorsque dans les opérations de cet ordre, on peut recourir à l'ablation par les voies naturelles, celle-ci doit être préférée à celle qu'on obtient par la cystostomie sus-pubienne; l'excision du prolapsus par les voies naturelles est d'ailleurs facilitée par la dilatation de l'urètre que détermine la présence du prolapsus.

Quand cette dilatation ne peut suffire ou que le prolapsus est trop volumineux, c'est à la voie sus-pubienne qu'il faut s'adresser.

M. Chauvel lit un rapport sur un travail de M. Mirovitch ayant pour titre : « *Quelques considérations sur l'influence nocive de la vélocipédie et de l'automobilisme sur la vision et les moyens d'y remédier* ».

Si l'individu est mal protégé, le fouettage de la figure par l'air et le vent a pour résultat de congestionner les globes oculaires, pendant que l'entrée des poussières sous les voiles palpébraux irrite et enflamme les muqueuses conjonctivales et occasionne souvent de véritables kératites, traumatiques ou infectieuses.

La rapidité, avec laquelle les images lumineuses se succèdent sur les rétines des cyclistes et des automobilistes lancés à grande vitesse, ôte de la netteté à la vision et rend moins précise la perception des objets, leur forme et leurs couleurs; de cette confusion résultent des éblouissements, des obscurcissements, des vertiges qui entravent l'orientation des coureurs, amènent des chutes, des rencontres, des accidents graves. Il peut en résulter des congestions des membranes profondes de l'œil, et même des hémorragies rétiniennes. Pour prévenir tous ces inconvénients et ces dangers, M. Mirovitch recommande des lunettes spéciales qu'il a fait construire, lunettes ayant l'avantage d'assurer l'occlusion hermétique par leur adhérence au pourtour des yeux, en même temps qu'une disposition ingénieuse permet la circulation douce de l'air à la surface des globes.

M. Delorme présente, au nom de M. Thooris, une *ancienne marmite de campement à huit*, transformée, grâce à une disposition spéciale, en *une étuve à vapeur sans pression*. C'est un appareil stérilisateur de fortune, utile pour les médecins de corps de troupe désirant rendre leur matériel extemporanément aseptique pour une intervention d'urgence. Elle pourrait être employée avec les mêmes avantages par les médecins de campagne.

M. Pouchet présente, au nom du Dr Quindet, *une boîte auto-stérilisatrice*, permettant au praticien de stériliser rapidement ses instruments ou ses pansements, n'importe où il se trouve.

Cette boîte métallique a un couvercle muni intérieurement d'anneaux qui se relèvent afin de constituer des supports pour le corps de boîte, lorsqu'on veut faire de la stérilisation rapide, immédiate, au moment du besoin; le corps de boîte sert alors de récipient pour contenir les objets à stériliser immergés dans le liquide, tandis que le couvercle sert de récipient à alcool, constituant ainsi la source de chaleur.

M. Galippe, étudiant *le prognathisme inférieur*, montre que cette anomalie s'observe aussi bien chez les animaux, et en particulier chez les animaux domestiques, que chez l'homme. C'est toujours un stigmate de dégénérescence.

Cette anomalie n'ayant pas été étudiée systématiquement chez l'homme, on ne trouve pas de crânes de prognathes inférieurs. Il a donc fallu recourir à l'étude de pièces anatomiques, provenant d'acromégaliques, qui présentent cette malformation au plus haut degré. Prognathes inférieurs et acromégaliques offrent un développement considérable du maxillaire inférieur, aussi bien que des lèvres, surtout de l'inférieure. La langue est souvent anormalement développée, ainsi que très souvent les organes génitaux.

Les acromégaliques sont généralement peu intelligents; certains se tiennent sur les confins de l'idiotie.

Mais c'est surtout la forme arrondie du maxillaire inférieur et la hauteur

de la symphyse mentonnière, qui, aussi bien chez les acromégaliques que chez les prognathes inférieurs, confèrent à la physionom un caractère tout à fait spécial.

M. Galippe met sous les yeux de l'Académie un certain nombre de portraits, tels que ceux de Rodolphe II, empereur d'Allemagne, de Marie-Caroline, reine de Naples et des Deux-Siciles, de Léopold II de Médicis, cardinal, de Charles-Quint, de Jean VI de Portugal, etc., et insiste tout particulièrerement sur celui de Marie-Antoinette; il montre qu'il faut écarter tous les portraits de cette reine dans lesquels des artistes serviles ont supprimé le caractère familial pour flatter leur modèle. Enfin, M. Galippe insiste sur la fréquence des végétations adénoïdes et du faciès adénoïdien chez les prognathes inférieurs.

En concluant, M. Galippe dit qu'en montrant les points de contact existant entre les acromégaliques et les prognathes inférieurs, il s'est surtout proposé d'ouvrir une voie nouvelle à l'étude d'une question si pleine encore d'obscurité. Les acromégaliques, au point de vue de la dégénérescence, occupent le sommet de l'échelle. Sans vouloir faire d'assimilation, il croit qu'il serait intéressant de montrer qu'avec un coefficient d'atténuation considérable, on rencontre chez les dégénérés bon nombre de particularités signalées chez les acromégaliques, en admettant même que, chez les uns et chez les autres, les causes de la dégénérescence soient différentes.

M. Reynier lit un rapport sur une observation de M. Couteaud, intitulée : *Polype tuberculeux du genou.*

Il s'agit d'un marin vigoureux, âgé de vingt-deux ans, sans antécédents héréditaires. Seul antécédent personnel : une chute, à l'âge de quinze ans, sur le genou droit, ayant déterminé de l'arthrite et nécessité un séjour au lit pendant trois semaines. Depuis cette époque jusque il y a six mois, le malade n'a nullement souffert du genou et n'a présenté aucune déformation ou tumeur. A ce moment, et insidieusement, s'est développée une tuméfaction indolente du genou droit, sans fièvre et sans phénomènes généraux; seule une légère claudication pouvait attirer l'attention.

Actuellement, la palpation dénote une tuméfaction, marquée surtout au côté externe. La jambe étant placée en extension, on peut sentir se déplacer, sous la pointe de la rotule, un corps étranger qui tend à reprendre sa place aussitôt après. Mais on ne peut déterminer la forme, la consistance ou le volume de ce corps, dont la largeur apparente est à peu près égale à celle du petit doigt. La radioscopie et la radiographie ne décèlent absolument rien. Le diagnostic porté fut le suivant : corps étranger articulaire, attribuable à un traumatisme ancien et à l'exercice de la profession de couvreur.

L'intervention chirurgicale est pratiquée; elle permet de reconnaître une synoviale très épaissie (parfois de 2 millimètres), avec des replis et des franges graisseux; elle renferme un liquide séreux louche; le doigt introduit dans la cavité articulaire atteint une masse polypiforme à insertion condylienne mobile, avec un pédicule de 4 centimètres, s'insérant à la partie postérieure de la synoviale. L'extraction est faite aux ciseaux.

Les suites opératoires sont normales.

La tumeur pédiculée a l'aspect macroscopique d'un fibro-lipome, grossièrement semblable à un testicule, et du poids de 14 grammes.

Sa consistance est inégale; certaines parties sont mollasses, d'autres fibro-plastiques.

Sa face interne, large de 3 centimètres, correspond à l'insertion condylienne; sa face externe, globuleuse, est semblable à un champignon.

Le diagnostic porté est alors le suivant : tumeur tuberculeuse. En effet, la présence du liquide louche synovial, le pointillé finement ombiliqué de la partie libre du corps étranger, la présence d'une géode pleine de magma caséeux à l'intérieur, plaident en faveur de ce diagnostic.

L'examen histologique, fait par M. Sabrazès, démontre qu'il s'agit de lésions tuberculeuses indiscutables : les parties caséifiées l'emportent sur les lésions fibreuses. Il y a des points où la réaction conjonctive s'est traduite par une prolifération énorme de cellules fusiformes, donnant l'impression d'un sarcome fuso-cellulaire.

L'inoculation intra-péritonéale au cobaye et l'examen bactériologique direct ont confirmé l'examen histologique.

M. Reynier pense que, si le lipome arborescent intra-articulaire est presque toujours, sinon toujours, de nature bacillaire, le lipome circonscrit du type de cette observation, ne paraît pas être le fait du même processus; et, à ce titre, le cas de M. Couteaud doit être considéré comme une rareté.

Enfin il est à faire remarquer que si, dans les lipomes diffus, il faut enlever de larges surfaces synoviales, et qu'à la suite de la synovectomie, l'ankylose est la règle; il n'en est plus de même dans le lipome circonscrit. Le beau résultat obtenu dans ce cas en est la preuve.

M. Nestor Gréhant expose le résumé de ses recherches expérimentales sur l'*anesthésie par la voie sous-cutanée et par la voie stomacale*. Voici le procédé qu'il emploie chez les animaux : injection préalable sous-cutanée de 1 centigramme de chlorhydrate de morphine par kilogramme; une demi-heure après, introduction dans l'estomac d'une solution de chloroforme dans l'alcool à 10 pour 1 000, à la dose qui produit l'ivresse. Chez un chien de 10 kilogrammes on emploie 500 centimètres cubes de solution alcoolique renfermant 2,5 centimètres cubes de chloroforme. Au bout d'une demi-heure, on obtient l'anesthésie la plus complète qui dure ainsi qu'un sommeil profond pendant plusieurs heures. M. Gréhant est d'avis qu'il y aurait un grand avantage à appliquer à l'homme dans les grands traumatismes et en particulier dans les brûlures étendues ce procédé d'anesthésie à des doses convenables que l'usage fera connaître. Ce procédé, en effet, offre l'avantage de faire disparaître la douleur, en introduisant dans le sang veineux une dose minima de chloroforme.

On peut affirmer en effet que la pénétration de cet agent dans le sang artériel par la voie pulmonaire est beaucoup plus grave et plus dangereuse que l'introduction dans le sang veineux.

MM. A. Poncet et Delore, de Lyon, rapportent *douze observations de cancers de l'estomac* traités par *la pylorectomie ou la gastrectomie*, depuis deux ans.

« La technique que nous avons suivie, disent-ils, est, à peu de chose près, celle décrite par MM. F. Terrier et H. Hartmann, et dont voici les principaux temps.

La laparotomie ayant été pratiquée, le chirurgien reconnaît avec douceur les limites de la tumeur, ses adhérences, sa mobilité, les ganglions. S'il juge l'ablation possible, il procède aux différents temps suivants.

1° Deux pinces longuettes étreignent le ligament gastro-côlique, qui est aussitôt sectionné dans leur intervalle. La pince inférieure est placée au-dessous du paquet ganglionnaire gastro-épiploïque, que nous avons presque toujours trouvé engorgé. On enlève ainsi, d'un seul bloc, avec l'estomac, les ganglions dégénérés. Souvent, la pince devra être mise au ras du côlon transverse; aussi ne saurait-on trop prêter attention à ne pas saisir dans ses mors un pli de ce gros intestin.

Deux pinces longuettes étreignent également le ligament gastro-hépatique, qui est sectionné entre les deux pinces. Ici encore, nous laissons attachés à l'estomac les ganglions de la petite courbure, dont plusieurs sont habituellement dégénérés.

2° Deux grandes pinces courbes, à mors élastiques, que nous avons fait construire assez grandes pour serrer toute la largeur de l'estomac, sont placées sur le corps de l'estomac, de telle sorte qu'elles dépassent la tumeur de 4 à 5 centimètres environ. Section de l'estomac entre les deux pinces, une compresse, glissée au préalable dans l'arrière-cavité des épiploons, empêchant toute contamination.

3° Libération de la face postérieure de l'estomac, s'il y a des adhérences soit au mésocôlon, soit au pancréas. Le duodénum est alors saisi entre deux pinces à mors élastiques et sectionné entre elles. Ablation de la tumeur.

4° Les mains du chirurgien sont alors lavées et les deux tranches stomacale et duodénale sont recouvertes de compresses; puis on procède à l'hémostase. Dans ce but, des pinces hémostatiques, remplacées aussitôt par des ligatures, sont placées successivement sur la pylorique, souvent peu développée, sur la gastro-épiploïque droite, ordinairement volumineuse, enfin sur la coronaire et la gastro-épiploïque gauche. Lorsqu'on a pratiqué la ligature en chaîne du ligament gastro-côlique et du petit épiploon, l'hémostase est habituellement terminée. L'hémorragie pancréatique s'arrête, en général, par un tamponnement de quelques instants. Au besoin, on ne craindrait pas de faire là quelques ligatures, après avoir passé le fil autour du vaisseau, au moyen d'une aiguille qui traverserait la surface pancréatique. De toutes façons, l'hémostase doit être absolue.

5° Dans ce temps, nous procédons différemment, suivant l'écartement des deux bouts, stomacal et duodénal. Sont-ils très éloignés? Ils sont fermés tous deux, avec deux plans de fil de catgut n° 1 ou 2; un plan comprenant toutes les tuniques et destiné à assurer l'hémostase de la tranche gastrique; un plan séro-musculaire, qui enfouit le premier, et qui assure l'étanchéité de la fermeture. *Le catgut, en surjet*, nous a paru préférable à la soie trop fine, qui coupe les tissus. Avec le petit modèle de l'aiguille de Reverdin, on ne risque pas, croyons-nous, de placer des points perforants sur l'estomac et le duodénum. La suture se fait ainsi, avec la plus grande

rapidité et la plus entière sécurité, pour peu qu'on ait quelque expérience.

Lorsque les deux bouts se rapprochaient aisément, nous avons pratiqué l'oblitération de l'estomac et terminé par un abouchement du duodénum avec la face postérieure de l'estomac (procédé de Kocher). Ce procédé, qui rétablit la circulation normale du chyme, a été employé par nous quatre fois. Il a le gros inconvénient de pousser à l'économie de la résection, car, plus la section est limitée, plus la réunion de l'estomac au duodénum est simple. C'est, du reste, l'écueil que nous n'avons pas évité, lorsque nous avons employé le procédé d'abouchement de Kocher. Sur trois sujets ainsi opérés et guéris, nous avons déjà observé une récidive relativement rapide, après huit mois, tandis que par le procédé de Billroth (seconde manière), qui consiste, après oblitération de l'estomac et du duodénum, à établir une gastro-entérostomie postérieure, nous n'avons pas encore observé de récidive sur trois opérées depuis vingt-six, vingt et dix-huit mois.

Les suites opératoires immédiates de ces différentes gastrectomies sont beaucoup plus bénignes qu'on ne pourrait le supposer. Les douleurs disparaissent rapidement. Quelques jours après, le facies de l'opéré est transformé. Dès le premier jour, nous permettons l'usage du champagne; et le second jour, celui du lait, du bouillon; le huitième jour enfin, des aliments cuits et bien écrasés. L'opéré augmente rapidement de poids et reprend vite ses forces. Au bout d'un mois, plusieurs travaillaient autant qu'avant leur maladie. Tous peuvent digérer n'importe quels aliments. Quelques-uns vomissent à certains intervalles, et à la suite de repas trop copieux et trop rapides, probablement à cause de la réduction de la cavité gastrique (Bouveret); mais c'est là un inconvénient auquel ils n'attachent pas d'importance.

En somme, la guérison est suivie d'un bien-être vraiment remarquable, et, sans contestation, plus appréciable que celui observé chez les gastro-entérostomisés. A tout prendre, la gastrectomie est donc préférable à la gastro-entérostomie, même à titre d'opération palliative.

En résumé, chez douze malades, atteints de cancers avérés du pylore, avec infiltration carcinomateuse plus ou moins large du reste de l'estomac, nous comptons huit guérisons.

Cette proportion de succès, qui est des deux tiers des cas, démontre l'innocuité relative de cette intervention, d'autant mieux que, chez les quatre opérés qui ont succombé, la cachexie du sujet, la diffusion des lésions, etc., enfin, une technique personnelle encore imparfaite peut-être par certains côtés, nous en fournissent une explication suffisante.

C'est donc, avec une série opératoire recommandable, en tant que suites immédiates, que nous préconisons la résection de l'estomac contre le cancer de cet organe.

Cette opinion, déjà formulée par nombre de chirurgiens expérimentés et aussi par d'éminents cliniciens (Landouzy, Bouveret, Soupault, etc., etc.), nous paraît devoir inspirer, d'une façon absolue, la thérapeutique du cancer de l'estomac. N'est-il pas inutile d'insister sur la fatalité du pronostic d'une telle maladie, que non seulement tout traitement médical ne peut enrayer, mais qu'il est dans l'impossibilité de modifier dans son évolution et même de soulager?

Cette opinion d'un traitement chirurgical exclusif est corroborée par les résultats éloignés, qui, malgré les conditions les plus défavorables de par la variété de la tumeur et de son ancienneté, le mauvais état général du sujet, etc., sont des plus satisfaisants. Ici encore, et certainement plus par le fait de la nature de l'organe, de son rôle physiologique élevé, de son siège, etc., on peut affirmer que, si le résultat immédiat est en rapport avec la précocité de l'opération, les suites éloignées lui sont complètement subordonnées.

Cette double proposition découle de toutes les statistiques publiées, soit en France, soit à l'étranger, à propos de la chirurgie gastro-intestinale. Les résultats opératoires se sont, dans ces dernières années, considérablement améliorés; et l'expérience a montré, le coefficient personnel de succès mis à part, que les interventions sur l'estomac, en particulier pour le cancer du pylore, en étaient le seul traitement.

Nous résumons cette donnée thérapeutique si importante dans cette conclusion terminale.

Tout cancer présumé de l'estomac exige, à une date aussi rapprochée que possible, une laparotomie, qui aura d'autant moins de chances d'être uniquement exploratrice qu'elle aura été pratiquée à une époque plus rapprochée de la maladie. A moins de contre-indications locales, qui pourront être considérées comme exceptionnelles, cette laparotomie sera suivie d'une résection plus ou moins étendue de l'estomac cancéreux. »

M. Ehrmann communique trois observations de *palatoplastie*, qui n'ont nullement été influencées au point de vue du résultat heureux de la suture par une complication de scarlatine pour deux d'entre elles et de diphtérie pour l'autre.

La complication intervenue n'avait suivi de très près, pour aucun d'eux, l'application de la suture. Cette circonstance n'est peut être pas étrangère à l'innocuité qui en a signalé la manifestation.

Ce délai a été de six jours dans la première observation, de huit jours dans la deuxième, et de trois jours dans la troisième. Dans ces trois cas, la forme des affections était peu grave.

Le degré de virulence que revêt la maladie infectieuse et qui est si variable suivant les cas est assurément un facteur de première importance.

Quoi qu'il en soit, ces faits ne laissent pas d'être encourageants pour le chirurgien.

La technique employée dans les trois cas a influé aussi sur le succès de la suture. C'est le procédé palatoplastique en deux temps, qui, atténuant dans une large proportion l'hémorragie et le shok, doit diminuer d'autant, après le deuxième acte, la réceptivité morbide de l'opéré et augmenter sa résistance aux agents pathogènes.

M. Péraire.

NÉCROLOGIE

M. le Dr Christopher HEATH (de Londres).

On annonce la mort de M. le Dr Christopher Heath, professeur émérite de clinique chirurgicale à l'University College de Londres. Ce médecin était l'un des représentants les plus appréciés de l'art chirurgical à Londres; et sa personnalité avait de tout temps fait une vive impression sur les étudiants.

Né à Londres le 13 mars 1835, C. Heath succombe à soixante-dix ans. Petit-fils de John Heath, chirurgien de marine, il avait fait ses études médicales à King's College and Hospital. D'abord assistant de Sir W. Fergusson, il servit en 1855 sur la flotte de la Baltique, et en 1856 et 1860 fut successivement reçu membre et fellow du Royal College of Surgeons of England; il était alors démonstrateur d'anatomie à Westminster Hospital.

Ce n'est qu'en 1875, après des stages divers, qu'il fut nommé professeur de clinique chirurgicale. Il se retira en 1900, c'est-à-dire à soixante-cinq ans, avec le titre de chirurgien consultant d'University College Hospital.

Heath fut un clinicien éminent et un professeur excellent; mais la science pure le tenta peu.

Il est l'auteur d'un *Manuel d'Anatomie pratique*, dont la neuvième édition a paru en 1902. On lui doit aussi un *Course of operative Surgery*, dont la 2e édition est de 1884; un *Manual of minor Surgery and Bandaging*, qui lui créa une grande popularité dans le milieu des écoles, et dont une deuxième édition parut en 1901. A citer en outre ses *Clinical Lectures on surgical Diagnostic* (2e édition en 1883); un essai sur le *Traitement des anévrismes intrathoraciques par la ligature distale* (1871; 2e édit. 1898); un *Dictionnary of practical Surgery* (1883).

Pendant sa vie, Heath occupa un grand nombre de fonctions dans le monde enseignant.

En 1897, il alla en Amérique faire les *Lane Lectures* à Cooper Medical College de San-Francisco, et, à cette occasion, fut nommé LLD honoraire de Mac Gill University à Montréal.

Heath fut surtout un grand professeur, à la parole facile et à l'esprit très clair. Il était universellement connu dans les milieux chirurgicaux de langue anglaise, mais moins apprécié sur le continent, en raison de son peu de goût pour les travaux originaux.

NOUVELLES

ASSOCIATION FRANÇAISE DE CHIRURGIE

Dix-huitième Congrès (2-7 octobre 1905)

Le 18e Congrès s'ouvrira à Paris, à la Faculté de médecine, le lundi 2 octobre 1905, sous la présidence de M. le Dr CHAUVEL, membre de l'Académie de médecine, médecin-inspecteur de l'armée.

Trois questions ont été mises à l'ordre du jour du Congrès.

1° **Chirurgie du pancréas**, rapporteur : M. F. Villar, de Bordeaux.

2° **Chirurgie réparatrice de la face**, rapporteur : M. Depage, de Bruxelles.

3° **De la conservation dans le traitement des traumatismes des membres**, rapporteur : M. Nimier, de Paris.

Toutes les communications relatives au Congrès doivent être adressées à M. le Dr Ch. Walther, secrétaire général, 21, boulevard Haussmann, Paris, 9e.

PREMIER CONGRÈS DE LA SOCIÉTÉ INTERNATIONALE DE CHIRURGIE

Le premier Congrès de la Société internationale de Chirurgie aura lieu à Bruxelles du 18 au 23 septembre 1905, sous la présidence de M. le prof. Th. KOCHER, de Berne.

Le Congrès, qui comprendra les seuls membres de la Société, sera consacré exclusivement à la discussion des questions mises à l'ordre du jour.

Questions mises a l'ordre du jour :

1° **Valeur de l'examen du sang en chirurgie.**

Rapporteurs : MM. W. W. Keen (Philadelphie); Sonnenburg (Berlin); Ortiz de la Torre (Madrid); Depage (Bruxelles).

2° **Traitement de l'hypertrophie prostatique.**

Rapporteurs : MM. Reginald Harrison (Londres); Rovsing (Copenhague); von Rydygier (Lemberg).

3° **Interventions chirurgicales dans les affections non cancéreuses de l'estomac.**

Rapporteurs : MM. Mayo Robson (Londres); von Eiselsberg (Vienne); Mattoli (Ascoli Piceno); Monprofit (Angers); Rotgans (Amsterdam); Jonnesco (Bucarest).

4° **Traitement de la tuberculose articulaire.**

Rapporteurs : MM. Bier (Bonn); Broca (Paris); Bradford (Boston); Codivilla (Bologne); Willems (Gand).

5° **Traitement de la péritonite.**

Rapporteurs : MM. Lennander (Upsala); Friedrich (Leipzig); Lejars (Paris); Mc. Cosh (New York); Krogius (Helsingfors); de Isla (Madrid).

6° **Diagnostic des maladies chirurgicales du rein.**

Rapporteurs : MM. Albarran (Paris); Kummell (Hambourg); Giordano (Venise); Lambotte (Bruxelles).

Toutes les communications relatives au Congrès doivent être adressées à M. le Dr Ch. Willems, délégué pour la Belgique, 6, Place Saint-Michel, Gand.

CONGRÈS INTERNATIONAL DE LA TUBERCULOSE

Le *Congrès international de la Tuberculose* se tiendra à Paris, au Grand Palais des Champs-Élysées, du 2 au 7 octobre 1905, sous le haut patronage de M. Loubet, président de la République.

Présidents d'honneur. — MM. Casimir-Perier et Léon Bourgeois.

Président. — M. Hérard, membre de l'Académie de médecine.

Vice-présidents. — MM. les professeurs Chauveau et Brouardel, membres de l'Institut.

Le Congrès est divisé en quatre sections :

Première section. — **Pathologie médicale.** Président : Prof. Bouchard.

Deuxième section. — **Pathologie chirurgicale.** Président : Prof. Lannelongue.

Troisième section. — **Préservation et assistance de l'enfant.** Président : Prof. Grancher.

Quatrième section. — **Préservation et assistance de l'adulte. Hygiène sociale.** Présidents : Prof. Landouzy, Paul Strauss, sénateur.

Travaux du Congrès. — Les Travaux du Congrès comprennent : 1° la discussion des rapports présentés par les rapporteurs désignés; 2° les communications et les discussions sur les questions mises à l'ordre du jour par les Comités des différentes sections; 3° les communications diverses, agréées par les présidents des sections et développées par les membres du Congrès.

Les langues officielles du Congrès sont l'allemand, l'anglais et le français.

Les demandes de renseignements doivent être adressées au bureau du Congrès, 21, place de l'École-de-Médecine.

Pour le Congrès : à M. le Dr Maurice Letulle, *secrétaire général.*

Pour les adhésions et les cotisations : à M. Pierre Masson, *trésorier.*

Le propriétaire-gérant : Félix Alcan.

Coulommiers. — Imp. Paul BRODARD.

PANCRÉATITES ET LITHIASE BILIAIRE

PAR MM.

E. QUÉNU et **Pierre DUVAL**

Professeurs agrégés à la Faculté de médecine de Paris,
Chirurgien de l'hôpital Cochin. Chirurgien des hôpitaux.

La coexistence des lésions inflammatoires du pancréas et de cholélithiase est un fait pathologique connu depuis une trentaine d'années.

Il nous a été donné d'en observer et d'en opérer personnellement 4 cas. Ces observations nous semblent justifier une étude générale sur les « pancréatites au cours de la lithiase biliaire », sujet très peu étudié en France, mais qui a suscité en Allemagne, en Amérique, et en Angleterre d'excellents travaux.

Chiari, en 1876-1880, publie trois cas de pancréatite grangréneuse. De ces 3 cas, l'un n'est pas associé à de la lithiase biliaire (1880). L'autopsie d'un second (1876) signale des calculs vésiculaires; mais la pancréatite semble plutôt due à un ulcère perforant de la paroi postérieure de l'estomac, ouvert dans une cavité gangréneuse qui englobe le pancréas sphacélé.

Le troisième cas (1880) est le seul que nous croyons devoir retenir dans cette étude.

Klebs, en 1876, étudiant l'anatomie pathologique des pancréatites chroniques, les dit fréquemment consécutives à la cholélithiase, et en particulier aux calculs du cholédoque. Il admet la propagation de la cholédocite au pancréas. En 1878, Habershon fait connaître un nouveau cas; puis Mader en 1884; König en 1889. La même année, Thayer publie le premier cas de pancréatite hémorragique compliquant une cholélithiase. Mais c'est véritablement Reginald Fitz, qui, en 1889, dans ses belles études sur les pancréatites aiguës, signale, le premier, le rôle de la cholélithiase dans la genèse des inflammations aiguës du pancréas. Vinrent ensuite des observations isolées de D'Ay (1892), Phulpin (1892), Rolleston (1893); la thèse de Dieckhoff (1894) contient deux cas. Körte, en 1884, au Congrès alle-

mand de Chirurgie, publie un cas d'induration du pancréas au cours d'une lithiase biliaire.

En 1896, Riedel publie trois cas de pancréatite chronique simple, compliquant une cholélithiase. En 1898, Körte, dans son étude générale des maladies du pancréas, attire l'attention sur le rôle important de la cholélithiase dans la genèse des pancréatites. Ces travaux en appellent d'autres nombreux; entres autre ceux de Oser, Lancereaux, Opie, Mayo-Robson, Körte, Gessner, Kehr[1]...

Les observations se multiplient à mesure que la pathologie du pancréas est mieux connue, que les examens fonctionnels de l'organe donnent de meilleurs résultats.

Nous n'en voulons pour preuve que les faits suivants. En 1896, Riedel, sur 122 cas de cholélithiase, ne publie que trois cas de pancréatite; en 1905, il nous déclarait[2] que la pancréatite chronique au cours de la lithiase biliaire est d'observation courante.

En 1904, Mayo-Robson en compte trente observations personnelles; et leur répartition annuelle est la suivante :

1897, 1 cas; 1899, 4 cas; 1900, 4 cas; 1901, 4 cas; 1902, 5 cas; 1903, 12 cas.

C'est à partir de 1903 que Cammige recherche par son procédé d'examen des urines les pancréatites chez les lithiasiques de Mayo-Robson; leur nombre tripla immédiatement.

Kehr (de Halberstadt) s'exprime ainsi en 1904 : « Plus j'opère, plus je rencontre les lésions pancréatiques. »

Fuchs conclut d'une étude sur « Cholelithiasis und Pankreaserkrankungen » que « la cause la plus fréquente des pancréatites hémorragiques, suppurées ou nécrotiques, est la lithiase biliaire ».

ÉTIOLOGIE.

Le siège des calculs biliaires étudié dans les 118 observations que nous avons pu réunir permet de les classer ainsi :

Calculs dans la vésicule ou le cystique	46 cas.
— — le cholédoque seul	20 —
— — l'ampoule de Vater	8 —
— — le duodénum, en face de l'ampoule	2 —

1. Nous n'avons admis comme observations valables que celles où la cholélithiase a été établie par la vue des calculs biliaires, soit pendant le cours de la maladie, soit par l'acte opératoire, soit par l'autopsie. Nous avons rejeté toutes celles où le diagnotic ne reposait que sur les symptômes observés, car, ainsi que nous le verrons, la colique hépatique est presque identique à la crise pancréatique.

2. Communication orale.

Calculs dans toute la voie biliaire (vésicule, cystique, cholédoque)	28 cas.
— dont le siège local n'était pas déterminé	11 —
— rendus dans les selles	3 —

Ces chiffres peuvent être ainsi résumés :

Sur 104 cas où le siège des calculs est précisé :

Lithiase des voies biliaires accessoires, 46 cas.

Lithiase de la voie principale (associée ou non à la lithiase vésiculaire), 56 cas.

Cette rectification est nécessaire, car nous voyons que, dans la majorité des cas, il y a lithiase du cholédoque.

Or, au point de vue de la pathogénie des pancréatites, le fait est important.

Les calculs du cholédoque proprement dits sont au nombre de 48. Il n'est pas possible, d'après les observations, de préciser quelle portion du canal (sus-duodénale ou intra-pancréatique) était leur siège. Il faut encore ajouter 8 cas où le calcul était arrêté dans l'ampoule de Vater; 2 cas où le calcul fut trouvé tombé des voies biliaires dans le duodénum.

La lithiase du cholédoque s'accompagne donc plus fréquemment que la lithiase vésiculaire de pancréatite.

Le siège des calculs a-t-il une influence sur la variété anatomique des pancréatites?

Voici ce que répondent les faits :

Calculs de la vésicule, 46 cas.	21	pancréatites chroniques.
	16	— suppurées ou nécrotiques.
	5	— hémorragiques.
	4	cas non spécifiés.
Calculs du cholédoque, 48 cas.	39	pancréatites chroniques.
	6	— suppurées ou nécrotiques.
	3	— hémorragiques.
Calculs de l'ampoule de Vater ou du duodénum, 10 cas.	3	— chroniques.
	3	— suppurées ou nécrotiques.
	4	— hémorragiques.

Les pancréatites chroniques paraissent donc le plus fréquemment associées à la lithiase du cholédoque, puis à la lithiase vésiculaire; les pancréatites suppurées à la lithiase vésiculaire; les pancréatites hémorragiques aux calculs de l'ampoule de Vater.

Si nous recherchons maintenant au cours de quelles formes cliniques de lithiase biliaire se développent surtout les pancréatites, nous n'obtenons aucun résultat précis.

Dans la très grande majorité des cas, la lithiase biliaire a un long passé clinique : trente-six ans (M. Robson, 492), vingt-cinq ans

(König); vingt ans (M. Robson, 406); dix-neuf ans (Kehr, 128), dix-huit ans (Riedel), sont les chiffres extrêmes. Riedel, dans son premier mémoire, faisait pourtant remarquer que la durée de la cholélithiase ne doit pas être mise en cause dans la genèse des pancréatites; il citait un cas où l'ictère chronique depuis dix-sept ans était dû à un très gros calcul du cholédoque; le pancréas n'était pas atteint.

En moyenne, le syndrome hépatique existe depuis quatre, six, sept ans; la lithiase biliaire est donc déjà ancienne.

Le syndrome ictère existe dans un grand nombre d'observations (72 environ) : ictère infectieux ou ictère par rétention, passager et à répétition, ou chronique.

Dans quelques cas rares, la pancréatite éclate sans que les antécédents hépatiques aient existé ou aient été importants; et la nécropsie révèle la cholélithiase insoupçonnée (cas de Fränkel I-II, Kennan, Japha, Chantemesse, etc.). Il s'agit presque toujours de pancréatite hémorragique ou nécrotique rapidement mortelle.

Les observations ne mentionnent pas spécialement dans les antécédents les causes prédisposantes des pancréatites (paludisme, alcoolisme, syphilis).

Dans le cas II de Rolleston, la pancréatite est nettement d'origine traumatique (passage d'une roue de voiture sur l'épigastre un an avant) chez un cholélithiasique latent.

Anatomie pathologique

Toutes les variétés de pancréatites sont observées au cours de la lithiase biliaire.

Les 118 cas que nous avons réunis se décomposent ainsi qu'il suit:

Pancréatites hémorrhagiques	20 cas.
— suppurées ou nécrotiques	27 —
— chroniques	63 —
— (sans autre épithète)	7 —
Kyste du pancréas	1 —

Les pancréatites chroniques constituent donc à elles seules presque la moitié des cas.

Les pancréatites aiguës sont tantôt primitives ou tantôt consécutives à un stade d'inflammation chronique. Ainsi, dans les observations d'Opie, Evans, Thayer, Sticker et Kötschau est-il noté, à côté d'un processus hémorragique récent (D'ay, Evans-Thayer, Sticker) ou suppuré (Opie), des lésions anciennes de pancréatite chronique. Cette évolution anatomique correspond peut-être à l'évolution clinique en deux temps que D'ay a signalée.

L'anatomie pathologique de ces pancréatites aiguës ne présente rien de particulier. Elles sont le plus souvent partielles, localisées à la tête.

L'hémorragie intra-glandulaire est souvent associée à des foyers multiples de nécrose des acini, à une suppuration localisée.

Ces foyers de nécrose glandulaire peuvent atteindre de grandes dimensions. Dans le cas II de Japha, il y avait, à la queue du pancréas, dans la région splénique, « une grosse poche à contenu nécrosé et d'apparence sarcomateuse »; examen histologique : nécrose.

L'observation de Pearce Gould concerne un abcès localisé autour de la queue du pancréas.

Les abcès péripancréatiques dans l'arrière-cavité des épiploons sont fréquents; et l'on rencontre les complications habituelles des infections aiguës du pancréas : phlébite splénique (Witthier), phlébite porte (Lubarsh).

Quant à la nécrose graisseuse[1] disséminée (Fettgewebsnecrose, Balzer), nous en trouvons 29 cas (dont notre première observation).

Brentano, sur 200 cas, et Truhart, sur 76 cas de pancréatites avec nécrose disséminée, ont trouvé : le premier 16,5 p. 100 de lithiase biliaire; le second 38 p. 100.

L'examen bactériologique de ces pancréatites ne repose que sur l'observation de Opie : Pancréatite suppurée : bactérium coli dans le sang du cœur, des poumons, du foie; dans le pancréas : bactérium coli, B. lactis aerogenes, B. proteus vulgaris.

Voici l'examen histologique de notre observation I : foyers de gangrène dans la tête du pancréas, nécrose graisseuse disséminée. (Note remise par M. Landel).

a) *Canal cholédoque. Coupe longitudinale.* — Absence d'épithélium et de muqueuse. Parois scléreuses. Vers la surface interne, espaces lacunaires séparés par de minces travées fibreuses, paraissant dues à une dégénérescence des tissus. Çà et là, coupe de canalicules biliaires dont les éléments épithéliaux sont dégénérés et desquamés. Certaines régions sont frappées de dégénérescence; les noyaux des cellules ne se colorent plus et sont masqués par des granulations bleuâtres.

b) *Canal hépatique. Coupe transversale.* — On ne trouve pas d'épithélium à la surface, mais seulement des papilles conjonctives sans tissu inflammatoire. Nombreuses glandules à épithélium bien conservé. Pas de lésions inflammatoires dans l'épaisseur des parois.

c) *Pancréas et canal de Wirsung.* — Tissu pancréatique sain dans la plus grande partie de la glande. Canal de Wirsung dépourvu d'épithélium.

1. Nous ne saurions discuter ici la pathogénie de cette singulière affection.

Parois réduites à une épaisse couche de tissu fibreux avec une mince région glandulaire dans la partie moyenne, dans laquelle on voit quelques coupes de glandules et de canalicules à épithélium bien conservé. Pas de tissu inflammatoire; peu de lésions, à part l'absence d'épithélium.

d) Portions nécrosées. — La nécrose semble porter au début sur les cellules des acini glandulaires.

Dans les parties les moins altérées, on voit dans les acini des cellules épithéliales dissociées, gonflées, comme vésiculeuses, parfois complètement isolées les unes des autres; dans des acini voisins, ces cellules sont diminuées de volume, granuleuses. On n'en trouve plus qu'une ou deux dans la lumière de l'acinus.

On y remarque souvent des cristaux jaunâtres. En même temps, le tissu inter-acineux devient plus visible et plus abondant; les acini sont très espacés les uns des autres. Les éléments glandulaires semblent en voie de dégénérescence granulo-graisseuse.

A un stade plus avancé, on rencontre les acini complètement infiltrés par des petites cellules identiques aux leucocytes mononucléaires; parfois on rencontre çà et là une cellule ayant l'aspect des cellules acineuses. On rencontre souvent, mêlés à ces petites cellules, de grandes quantités de globules rouges formant des infarctus hémorragiques.

Enfin, dans la portion complètement nécrosée, tous les éléments cellulaires ont disparu; et l'on ne voit plus qu'une substance amorphe dans laquelle on trouve des cristaux jaunâtres ou des cellules adipeuses paraissant elles-mêmes dégénérées.

Les pancréatites chroniques sont presque toujours localisées à la tête de l'organe; tantôt c'est une induration diffuse de cette portion du pancréas, tantôt de nombreux noyaux disséminés en elle.

La forme hypertrophique est la règle; et, entre le « pancréas dur difficile à sentir », que signale M. Robson dans une observation, et la grosse tumeur épigastrique, se trouvent tous les degrés. La majorité des observations notent simplement « pancréas induré », « pancréas tuméfié ».

A la palpation, la tête du pancréas ainsi indurée donne une sensation bien spéciale.

Dans ses deux premières observations, Riedel crut sentir un cancer du pancréas; sa double erreur fut rectifiée dans le premier cas par l'examen histologique, dans le second par la disparition de la tumeur et le maintien d'une guérison parfaite pendant 5 ans. L'hésitation est toujours possible, pancréas en main; la forme nodulaire partielle en impose surtout pour le cancer. La consistance de la pancréatite serait pourtant moins dure, plus élastique, et le parenchyme plus souple (M. Robson).

La tumeur formée par la tête du pancréas est de volume très variable.

Dans la très grande majorité des cas, elle est une découverte opératoire; il est exceptionnel qu'elle se révéle à la palpation clinique. Cependant, dans le cas de Riedel, l'on sentait une tumeur, « dure comme le fer, grosse comme le poing », et qui, du reste, fut prise pour la vésicule remplie de calculs. Dans l'observation de M. Moorhof, la tumeur pancréatique était grosse comme une petite pomme.

Dans son cas, le Prof. Terrier trouva un noyau gros comme une noisette, dur comme du cartilage, long de 2 à 3 centimètres, et qui comprenait le cholédoque et le Wirsung.

Dans trois observations (M. Robson 429, Kekr 177, Barling 2), il y avait avec la pancréatite ou consécutivement un kyste du pancréas.

Les examens histologiques (Riedel, Körte, Mayo-Robson, Terrier, nous-mêmes, etc.) montrent que les pancréatites associées à la lithiase biliaire ne revêtent pas de formes particulières; on retrouve les deux grandes variétés signalées par Opie : cirrhose inter-lobulaire, pancréatite interstitielle; et cirrhose intra-lobulaire périacineuse.

Ces indurations de la tête du pancréas peuvent comprimer le cholédoque et le canal de Wirsung; d'où rétro-dilatation de ces conduits (obs. de Terrier où les deux conduits sont comprimés; obs. 79 de Körte où le cholédoque est dilaté; notre obs. III). Dans le cas de Phulpin, le canal de Wirsung était gros comme un index.

Voici l'examen histologique de notre observation II : plaque de sclérose autour du cholédoque (note rédigée par M. Landel et publiée déjà dans les *Bulletins de la Société de Chirurgie*, 1905, p. 210).

Le canal pancréatique présente sur la coupe un diamètre de 4 à 5 millimètres environ; sa paroi atteint une épaisseur de 1/3 à 1/2 millimètre. Cette paroi comprend deux régions distinctes : une région externe, plus épaisse, de 250 à 300 μ, formée de tissu fibreux assez riche en vaisseaux et en fibres musculaires lisses disposées circulairement; une région interne, de 150 à 200 μ d'épaisseur, formée par une grande quantité de tubes d'apparence glandulaire séparés par du tissu conjonctif bourré de petites cellules rondes. Ces tubes sont généralement sectionnés transversalement ou obliquement sur une coupe transversale du canal; ils sont bordés de cellules cylindriques, la plupart du temps desquamées et libres dans la lumière du tube. Les éléments cellulaires sont très fréquemment des cellules à mucus. Ces tubes paraissent être ceux de glandules venant s'ouvrir dans le canal pancréatique. Le tissu interstitiel est formé de petites cellules rondes semblables à celles que l'on rencontre dans les tissus inflammatoires.

Il n'y a point d'épithélium continu limitant le canal; mais on rencontre cependant de temps à autre des bandes cellulaires à éléments cubiques ou cylindriques, détachées de la paroi.

Nos examens démontrent donc l'existence d'une inflammation chronique du canal pancréatique.

Les groupes acineux du tissu pancréatique ne semblent pas très altérés; ils sont séparés par d'épaisses travées fibreuses.

Pathogénie.

Dans l'interprétation pathogénique des faits qui nous occupent, les auteurs adoptent deux théories absolument opposées.

Les uns, ou mieux l'un, car Truhart est le seul, croyons-nous, à défendre cette idée, ne voit aucune relation causale entre la cholélithiase et la pancréatite. Truhart pense que ce sont deux affections parallèles, absolument indépendantes l'une de l'autre, dont la coexistence est purement fortuite, la lithiase biliaire et la pancréatite reconnaissant chacune leurs causes particulières habituelles.

Hormis des cas très spéciaux, comme celui de Rolleston, pancréatite consécutive au passage d'une roue de voiture sur l'épigastre d'un lithiasique vésiculaire latent, cette théorie est minée par de nombreux arguments.

Tous les autres auteurs, au contraire, admettent un lien étroit entre les affections des deux glandes, et considèrent la pancréatite, quelle que soit sa forme anatomique, comme une complication de la cholélithiase. L'infection pancréatique, pour eux, est toujours fonction de l'affection hépatique.

Ces auteurs sont Lancereaux, Page, Riedel, Oser, Opie, Füchs, Ansperger, Körte, Mayo-Robson, Evans...; et leur théorie commune est la suivante.

Le rapport anatomique étroit qui existe entre le cholédoque, le pancréas et le duodénum, est le facteur principal de l'infection pancréatique.

Ils rappellent tous que le cholédoque est tantôt logé dans une gouttière creusée à la face postérieure du pancréas, tantôt complètement entouré du tissu glandulaire. Wyss a vu cette dernière disposition 5 fois sur 22 cas, Wiart 3 fois sur 10; Lushka écrit que presque toujours il existe un segment du canal entouré d'un anneau complet de tissu pancréatique.

Les recherches les plus complètes à cet égard sont celles de Helly. Sur 40 cas, il a trouvé 9 fois le cholédoque dans une simple gouttière; 6 fois, le pancréas d'un côté, la paroi duodénale de l'autre, for-

maient un véritable canal où passait le conduit biliaire; 18 fois, la gouttière pancréatique était, par places, transformée en un véritable anneau; 7 fois, il y avait canal complet de 2 à 4 centimètres de long.

Le second point important est le débouché de la voie hépatique et du canal de Wirsung dans le duodénum.

D'après les recherches de Claude Bernard, Schirmer, Opie[1], les canaux cholédoque et pancréatique s'ouvrent dans l'intestin, selon les types suivants : 1° ouverture côte à côte au fond de l'ampoule de Vater; 2° le canal pancréatique entoure, comme une véritable gaine, le cholédoque (Claude Bernard); 3° ouverture isolée accolée ou séparée de chaque conduit dans l'intestin.

Quant à l'ampoule de Vater elle-même, sa longueur varie grandement : 3 mm. 9 en moyenne; l'orifice de la papille a une dimension moyenne de 2 mm. 5.

En possession de ces données anatomiques, les auteurs reconnaissent deux modes d'infection du pancréas : *a*) infection par contiguïté dont le point de départ est le cholédoque; *b*) infection directe canaliculaire ascendante, d'origine duodénale ou biliaire.

L'infection par contiguïté est une propagation de la cholédocite (Klebs). L'inflammation de la muqueuse est fréquente, sinon constante, au cours de la lithiase du cholédoque; souvent il est des ulcérations superficielles ou profondes du canal; par contiguïté, à travers les parois canaliculaires, se développe la pancréatite.

Si l'origine de l'infection est le segment pancréatique du cholédoque, la pancréatite est directe; si l'origine est le segment sus-pancréatique il se développe tout d'abord une péri-pancréatite qui, secondairement, envahit le parenchyme glandulaire proprement dit (Körte).

Si les ulcérations du cholédoque sont perforantes, un calcul biliaire peut directement pénétrer dans la tête du pancréas (Mayo-Robson, Körte).

A ce facteur essentiel, propagation de l'infection biliaire, tous les auteurs ajoutent une cause adjuvante : la rétention pancréatique.

Le calcul, arrêté dans le segment pancréatique du cholédoque, comprime de dehors en dedans le canal de Wirsung; cette compression provoque en amont la rétro-dilatation du canal, de la stase, de la congestion pancréatiques (Opie, Mayo-Robson, Wiener, Buss, Lund, Friedrich).

D'après Fuchs, le suc pancréatique en stagnation produit des

1. D'après Körte, *loco citato*, p. 156-157.

foyers de nécrose glandulaire primitivement aseptiques, qui s'infecteraient rapidement.

Truhart et Boehm croient que, par suite de sa rétention, le suc pancréatique perd sa puissance bactéricide normale : ce qui permet l'infection secondaire de la glande.

Expérimentalement, Pawlow chez les chiens, Langendorff chez les pigeons, ont vu que la ligature du canal de Wirsung provoque des troubles cellulaires dans l'épithélium des conduits et une prolifération conjonctive péri-canaliculaire. Senn, chez les animaux, a produit des pancréatites chroniques par la ligature des conduits.

Si l'on tient compte des constatations de Gilbert et Lippmann que le canal de Wirsung dans les deux centimètres qui précèdent son embouchure est normalement habité par des anaérobies, on voit que, par l'obstruction du conduit, l'infection canaliculaire peut facilement se développer.

En résumé, lorsqu'il y a calcul du cholédoque, la majorité des auteurs expliquent la pancréatite par la propagation de l'infection du cholédoque et voient, dans la stase pancréatique, une disposition favorable.

Körte, récemment, a, pour certains cas, accepté une pathogénie un peu différente. Lorsqu'il y a cholédocite, les ganglions juxtabiliaires intra-pancréatiques sont infectés; ces adénopathies peuvent, soit suppurer et donner naissance à des abcès ganglionnaires intra-pancréatiques, soit réagir sur le tissu glandulaire enveloppant, et donner naissance à une pancréatite primitivement interstitielle.

L'infection canaliculaire ascendante, l'angio-pancréatite (Oser, Page) peut être soit d'origine duodénale, soit d'origine biliaire.

La pénétration des microbes duodénaux dans le canal pancréatique trouve dans la lithiase biliaire des conditions éminemment favorables.

L'expérimentation a montré depuis bien longtemps que l'arrêt de la bile par ligature du cholédoque provoque de la sclérose rapide du pancréas.

L'absence de la bile dans le duodénum favorise l'exaltation de virulence de la flore intestinale et facilite son invasion dans le canal de Wirsung.

Peut-être, mais ceci n'est qu'une hypothèse, l'obstruction du cholédoque a-t-elle une influence réflexe inhibitrice sur le sphincter vatérien, dont la tonicité normale protège les voies hépato-pancréatiques. Le sphincter paralysé, l'ascension microbienne s'opérerait plus facilement dans le pancréas.

Toujours est-il que la simple présence d'un calcul arrêté dans le cholédoque retentit sur le pancréas.

Que si le calcul du cholédoque a pénétré dans l'intestin, en dilatant les conduits biliaires et l'ampoule de Vater, l'ascension microbienne se conçoit facilement dans ces voies élargies; et, de l'ampoule de Vater, l'infection peut facilement gagner le pancréas. (Observ. de Ehrich, Fränkel, König, Stokton, Thayer, Fitz et Withier.)

Les conditions anatomo-pathologiques de la lithiase biliaire sont, on le voit, favorables à l'infection du pancréas par la flore duodénale..

L'infection canaliculaire ascendante par la pénétration de la bile septique dans le canal de Wirsung est prouvée par des observations cliniques et par l'expérimentation.

Opie cite le cas d'un malade opéré par Halsted pour une collection suppurée sus-ombilicale et dont il fit l'autopsie; il constata une pancréatite hémorragique. L'orifice de l'ampoule de Vater était obstrué par un calcul biliaire gros de 3 millimètres. Le canal de Wirsung et ses grosses branches étaient remplis de bile verte.

Mayo-Robson, dans deux cas (observ. 481, 487), trouva des calculs biliaires dans le pancréas : un dans la tête de l'organe (obs. 481); un dans le canal de Wirsung (obs. 487).

Le cas de Simmonds est identique à ce dernier.

Claude Bernard, dans son *Mémoire sur le pancréas*, etc. (1856), relate qu'il constata à une autopsie que la bile avait pénétré de 2 à 3 centimètres dans la voie pancréatique. Chez le cheval, il aurait vu plusieurs fois cette ascension du liquide biliaire.

Cette pénétration de la bile ne peut pourtant se faire qu'à certaines conditions.

Il faut tout d'abord que le cholédoque et le Wirsung s'ouvrent côte à côte au fond d'une ampoule de réception commune. Il faut ensuite que l'orifice duodénal de l'ampoule soit oblitéré par un calcul.

Opie fait remarquer que cet orifice a souvent 1 millimètre de diamètre; nous avons vu que sa dimension moyenne est 2 mm. 5; le moindre calcul peut donc l'oblitérer.

Opie a nettement constaté cette oblitération dans un cas; nous avons relevé plusieurs autres observations (Kennan, Mayo-Robson, Fuchs, D'Ay, Simson, Cutler, Körte,...).

Vater, lui-même (cité d'après Körte), en 1750, étudiant l'ampoule qui porte actuellement son nom, dit qu'en fermant l'orifice duodénal le liquide injecté par le cholédoque remplit l'ampoule, puis passe dans le duodénum. Opie, Körte firent les mêmes constatations; et Körte, avec son assistant Kratz, eut un résultat positif 13 fois sur

13 expériences. Dans deux cas où la pression nécessaire à la pénétration dans le voisinage du liquide injecté dans le cholédoque fut mesurée, il fut employé une colonne d'eau de 1 mètre. Or, fait remarquer Körte, la pression normale de la bile dans le cholédoque étant de 20 à 30 centimètres d'eau, il faut penser qu'il y a tout d'abord stagnation du liquide, puis augmentation de sa pression par les contractions de la vésicule.

Or, l'action de la bile, même normale, est nocive sur le pancréas. Woolsley, Opie ont provoqué expérimentalement une pancréatite hémorragique, en injectant de la bile dans le pancréas.

En cas de lithiase, la bile est souvent septique; aussi bien faut-il se rappeler les constatations de Gilbert et Lippmann que le segment terminal du cholédoque contient normalement des anaérobies.

La possibilité de la pénétration de la bile dans la voie pancréatique est donc bien établie.

Reste une dernière hypothèse.

Truhart admet l'infection par le péritoine; au cours d'une cholécystite, il pourrait se produire une sclérose centripète du pancréas analogue aux péripylorites; nous n'avons trouvé aucune observation démontrant cette pathogénie, qui reste donc purement hypothétique. Mentionnons enfin qu'Israël rapporte un cas de perforation de la vésicule biliaire dans l'hiatus de Winslow, qui s'est accompagnée d'une péri-pancréatite suppurée.

Telles sont les théories émises; il nous reste à les discuter.

Ni l'une ni l'autre, ni l'infection par contiguïté, ni l'infection canaliculaire ascendante d'origine biliaire ou duodénale ne peut s'appliquer à tous les cas. L'une et l'autre, croyons-nous, ne sont l'interprétation juste que de faits particuliers.

Il convient tout d'abord de bien distinguer les différentes conditions anatomo-pathologiques biliaires dans lesquelles se développent les pancréatites :

a) Calcul du cholédoque.

b) Cholélithiase à évolution purement vésiculaire.

Avec un calcul du cholédoque, arrêté dans le canal ou l'ayant franchi, ce qui importe surtout à considérer, c'est l'état du cholédoque lui-même.

Lorsqu'il y a cholédocite intense, avec ulcérations de la muqueuse, l'infection du pancréas par contiguïté, avec ou sans adénopathie juxta-biliaire intra-pancréatique, se conçoit facilement et logiquement.

Mais, lorsque le calcul du cholédoque ne s'accompagne pas de cholédocite secondaire, lorsque la cholétithiase ne provoque que des troubles mécaniques dans la circulation de la bile, il est difficile d'admettre l'infection grave du pancréas par contiguïté d'un canal lui-même peu infecté.

Pour ces cas, l'infection canaliculaire ascendante d'origine duodénale semble plus rationnelle; mais il faut tenir compte des conditions favorables crées par la présence d'un calcul dans le cholédoque.

L'infection ascendante doit être aussi admise, lorsque les voies biliaires élargies s'ouvrent béantes dans le duodénum.

Lorsqu'il y a calcul de l'ampoule, l'infection du pancréas par la pénétration de la bile dans le canal de Wirsung est établie par les faits cliniques et expérimentaux.

Dans l'interprétation des faits, peut-être faut-il tenir compte aussi de la nature de la pancréatite.

Les pancréatites suppurées, compliquées ou non de péri-pancréatites, lorsqu'elles existent conjointement à une lithiase biliaire suppurée, semblent bien être une propagation simple de l'infection biliaire. D'après Brentano, ces suppurations du pancréas sont surtout attribuables au streptocoque et au staphylocoque, que l'on trouve aussi dans les infections secondaires de la lithiase.

Les pancréatites hémorragiques, nécrotiques, suraiguës, lorsqu'elles se développent au cours d'une lithiase biliaire simple, sans infection grave de la voie hépatique, semblent plutôt attribuables à une infection ascendante d'origine duodénale ou biliaire. L'expérimentation, entre les mains de Charrin, Carnot, Hlava, Simon et Douglas, Stanley, a réalisé ces infections foudroyantes du pancréas par l'injection de coli-bacille dans le canal de Wirsung; et, d'après Brentano, le bacille habituel de la pancréatite hémorragique est le bactérium coli.

Reste à examiner la pathogénie des pancréatites chroniques au cours d'une lithiase vésiculaire simple sans calcul de la voie biliaire principale, comme dans les cas de Barling, Mosetig-Moorhof, Thomas Myles, etc., notre cas III.

Pour ces cas, Ansperger refuse à voir entre les deux affections une relation étiologique quelconque. En effet, la théorie de l'infection par contiguïté du cholédoque est inadmissible; et l'infection ascendante d'origine biliaire ou duodénale ne semble pas probable. On peut se demander si ces pancréatites chroniques, ces scléroses du pancréas ne sont pas contemporaines de l'infection biliaire lithogène, et sous la dépendance d'une même infection initiale hépato-pancréatique?

En d'autres termes, l'infection initiale n'est-elle pas une hépato-

pancréatite canaliculaire ascendante, aboutissant d'une part à la cholélithiase, d'autre part à la pancréatite?

Cette hypothèse, soulevée par Desjardins dans sa thèse, est très rationnelle [1].

La presque unanimité des auteurs est actuellement d'avis que la pancréatite constatée au cours d'une lithiase biliaire est une complication de l'affection hépatique; et nous avons vu qu'il en est souvent ainsi. En est-il toujours et forcément de même?

L'infection biliaire « lithogène » est une infection atténuée, chronique, dont le résultat, la formation de calculs, est tardif; évoluant parallèlement dans les canaux pancréatiques, ne pourrait-elle causer une sclérose chronique de l'organe?

Sans vouloir nous souvenir et tirer argument des rapports anatomiques qui unissent dans la série animale foie et pancréas en une glande commune, ni de l'origine commune des évaginations hépatique et pancréatique sur la muqueuse intestinale, n'est-il pas permis de trouver étrange que l'infection qui envahit les voies biliaires ne pénètre pas plus souvent dans le canal pancréatique? Les moyens de protection que présentent les deux voies glandulaires contre le milieu duodénal constamment septique sont communs aux deux canaux excréteurs; lorsqu'ils sont forcés et que l'infection monte dans le cholédoque, le canal pancréatique n'a pas d'appareil de protection spéciale qui lui permette d'échapper à l'infection de l'ampoule commune.

Aussi bien peut-on remarquer que, comme Gilbert et Lippmann l'ont constaté, le cholédoque et le canal de Wirsung dans leurs segments initiaux sont constamment habités par une flore microbienne anaérobie.

Il n'est pas de raison anatomique ou physiologique pour que la voie pancréatique échappe spécialement à l'infection qui envahit la voie biliaire. Il faut aussi tenir compte de certains faits qui semblent, car la preuve expérimentale n'en a pas été donnée, fournir un puissant argument à la théorie de l'infection initiale hépato-pancréatique. Ce sont les lithiases doubles biliaire et pancréatique. Dans ces cas, peu fréquents, les deux lithiases, d'origine infectieuse toutes deux, semblent bien être fonction d'une infection primitive unique.

Il faut convenir aussi que l'infection biliaire établie réagit à son tour, comme nous l'avons vu, sur le pancréas, et que la pancréatite, de son côté, par des troubles mécaniques qu'elle peut provoquer dans la circulation de la bile, peut créer dans la voie biliaire un terrain favorable à la formation des calculs.

1. A. Desjardins, *Thèse de Paris*, 1905.

Remarquons, avec Desjardins, que cette participation du pancréas à l'infection originelle passe inaperçue; que même tardivement elle ne se décèle que par les troubles de compression qu'elle entraîne du côté des voies biliaires.

La lithiase biliaire, au contraire, a une symptomatologie mieux connue, plus bruyante, et qui domine la scène ; nous verrons pourtant que bien des crises douloureuses diagnostiquées coliques hépatiques ne sont en réalité que des crises pancréatiques; lorsque notre ignorance sera moins grande du syndrome pancréatique, peut-être sa participation à la cholélithiase sera-t-elle reconnue plus fréquente.

Depuis que Cammige a fait connaître son mode d'exploration des urines, Mayo-Robson a diagnostiqué et opéré 13 pancréatites au cours de cholélithiase!

Sur cette pancréatite originelle chronique peut se greffer une pancréatite aiguë secondaire, comme dans les examens anatomo-pathologiques de Thayer, Simson, Opie, Frank, etc., le relatent.

Reste une dernière hypothèse à soulever.

Henri Claude, par des injections expérimentales de toxines pyocyaniques, a provoqué des lésions vasculaires, des voies biliaires et la formation de caillots intravasculaires autour desquels des calculs peuvent peut-être se former (Bouisson, Frerichs ont vu des caillots sanguins au centre de calculs biliaires).

Étant donné que la réaction du pancréas dans les toxi-infections est aujourd'hui bien établie, ne peut-on se demander si une toxi-infection hépato-pancréatique ne pourrait produire l'association morbide que nous étudions?

En résumé, les pancréatites se présentent souvent comme une complication de la lithiase biliaire; elles sont dues, suivant les cas, soit à la propagation de l'infection biliaire, soit à une infection canaliculaire ascendante d'origine duodénale ou biliaire.

L'hypothèse d'une infection originelle commune hépato-pancréatique, aboutissant d'une part à la cholélithiase, d'autre part à la pancréatite chronique, nous semble logique. Nous ne saurions qu'appeler des observations nouvelles, et surtout des faits expérimentaux, pour faire de cette hypothèse une théorie valable.

Symptômes et diagnostic.

La symptomatologie de la pancréatite associée à la cholélithiase est encore bien peu connue.

Mis à part les cas de pancréatites aiguës graves, dont la symptomatologie foudroyante est nette, les symptômes de la pancréatite

chronique sont perdus dans le syndrome hépatique; et nous devons, dès le début, reconnaître que, dans la presque totalité des cas, la pancréatite chronique n'est qu'une constatation opératoire.

Nous nous efforcerons de dégager les nuances qui, dans un syndrome banal de lithiase biliaire, doivent révéler la participation du pancréas.

La pancréatite aiguë est remarquable par sa soudaineté et sa gravité immédiate.

Le début foudroyant se présente, soit au cours de crises douloureuses de lithiase hépatique, soit dans une période de calme complet.

L'observation III de Fränkel est un type de début suraigu. La malade, âgée de soixante ans, était hospitalisée pour des ulcères variqueux; brusquement, elle est prise, au milieu de la nuit, de douleurs et de vomissements.

La malade de Morian, au contraire, souffrait constamment, depuis un an, de douleurs diagnostiquées coliques hépatiques; brusquement, éclatent des symptômes de shock.

La pancréatite se déroule avec ses symptômes habituels.

Vomissements et dilatation abdominale, qui, dans certains cas (Fränkel, Grawitz) font penser à un ileus; douleurs intolérables à maximum épigastrique, ictère léger, phénomènes généraux très graves, collapsus rapide, pouls petit, fuyant, température plutôt basse.

Il faut noter avec soin que la pancréatite évolue parfois en deux temps; et D'Ay a bien insisté sur ce fait. Ainsi, sa malade, qui souffrait depuis de longues années de « troubles digestifs », trois ans avant l'attaque terminale présenta une crise très grave avec collapsus de douze heures; une seconde crise succéda, non moins grave; la troisième l'emporte en seize heures et demie.

La malade de Cutler a une première crise le 15 mai 1895; le 12 juin, une seconde amène la mort en quelques jours.

La pancréatite évolue en un temps variable de vingt heures à plusieurs jours.

Le pronostic des pancréatites hémorragiques est aussi sombre que d'habitude : 20 cas, 20 morts; 5 tentatives opératoires sont restées sans résultats.

Les pancréatites suppurées et nécrotiques sont moins graves. Dans certains cas, très rares, le pancréas gangréné s'élimine spontanément par les selles et la guérison est complète; tel le cas de Trafeyer.

Sur 27 cas, nous trouvons 19 morts; et les 8 cas de guérison ont été opérés.

La symptomatologie de la pancréatite chronique au cours de la lithiase biliaire ne peut être établie que par la lecture attentive des

observations. A part les cas rares où une tumeur épigastrique fit penser au pancréas, la pancréatite fut toujours une constatation opératoire ou nécropsique.

Il faut donc rechercher si, chez ces malades ayant une lithiase biliaire associée à une pancréatite, un symptôme spécial ou de simples nuances dans le syndrome hépatique permettent de diagnostiquer la pancréatite.

Tout d'abord, il convient de rappeler que le syndrome pancréatique ressemble étrangement au syndrome hépatique. Kinikut rapporte à ce sujet une observation bien intéressante : Une malade rendit successivement dans ses selles des calculs phosphatiques d'origine pancréatique, puis des calculs de cholestérine d'origine hépatique. Cette double lithiase donna, durant quatorze ans, lieu à des crises répétées toutes semblables, que ni le médecin ni la malade elle-même ne pouvaient distinguer les unes des autres, et qui toutes étaient étiquetées coliques hépatiques.

Ansperger relate 4 cas observés à la clinique de Czerny, où le diagnostic posé fut : lithiase biliaire, et où la laparotomie permit de constater une pancréatite sans cholélithiase. Il cite des erreurs semblables de Ehler, Melkirsch, Owen, Trinkler, Barling. Von Mikulicz-Radecki montre aussi combien la crise pancréatique ressemble à la crise biliaire. Worobyew étudie longuement les symptômes de cholélithiase présentés par les pancréatites. Enfin Körte, dans un cas de pancréatite suppurée, avait porté le diagnostic de cholélithiase.

La lecture des observations permet pourtant de reconnaître certains détails d'importance.

D'une façon générale, on peut dire que, lorsque la lithiase biliaire est accompagnée de pancréatite, le syndrome hépatique n'est pas régulier : la crise de colique hépatique n'est pas franche; elle est anormale en certains détails.

Le siège et la nature des douleurs seraient un peu différents[1]. Le

1. Desjardin, dans sa thèse, décrit à la palpation un point de douleur maxima, qu'il nomme « *point pancréatique* », correspondant au point d'abouchement du canal de Wirsung dans le duodénum. « Ce point, dit-il, est situé à 5, 6 ou 7 centimètres au-dessus de l'ombilic sur la ligne ombilico-axillaire droite. Il est d'ordinaire bien nettement localisé dans la pancréatite chronique; il est précieux pour établir le diagnostic de pancréatite, car on remarquera qu'il est situé plus haut et plus en dedans que le point appendiculaire, sensiblement plus bas et plus en dedans que le point vésiculaire. » Nous avons recherché l'existence de ce point dans les observations, car sa présence serait capitale. L'observation de Walther (obs. 33 de Desjardin) note que « la pression détermine une douleur vive un peu plus bas et légèrement en dedans » que la vésicule biliaire. C'est bien le « point pancréatique » ; mais les autres observations notent, ou bien

siège est ainsi indiqué : entre le sternum et l'ombilic (Barling, III); douleurs violentes à l'épigastre (Kennan, Smith); crampes d'estomac sans rapports avec l'alimentation (Mosetig Moorhof, Fuchs). La recherche du maximum douloureux à la pression a plus de valeur. A la palpation, la douleur maxima n'est pas au point vésiculaire, mais au-dessus de l'ombilic, en plein épigastre. Il y a bien, toutefois, quelques réserves à faire sur la possibilité que possède un patient en pleine crise hépatique de donner une indication très précise de la localisation de la douleur, au moins de la douleur spontanée.

L'irradiation de la douleur est intéressante : dans le dos, entre les deux épaules (M. Moorhof, Körte, Mayo-Robson), vers l'épaule gauche (M. Robson).

Les vomissements seraient plus fréquents que dans la lithiase biliaire simple; comme dans une de nos observations, ils peuvent devenir presque incoërcibles. Encore Mayo-Robson dit-il que, souvent, ils sont absents; et des faits récents montrent que, dans l'ictère simple, les vomissements prennent parfois le type périodique (Comby, Marfan, Gilbert, Richardière). En résumé, dans nos observations, nous retrouvons les caractères assignés par Mayo-Robson, Opie, Körte aux coliques pancréatiques : douleur spontanée et provoquée médiane, irradiée dans la région interscapulaire ou vers l'épaule gauche, à caractère stomacal. Ces symptômes sont associés au syndrome hépatique proprement dit, ou alternent avec lui.

Dans l'analyse de la crise générale, on voit donc que certains détails seuls, encore qu'avec grande réserve, peuvent être attribués au pancréas.

Les symptômes physiques, dans la majorité des cas, ne donnent pas de meilleurs renseignements.

Nous trouvons dix observations seulement où une tumeur est sentie à l'épigastre dans la région pancréatique (M.-Robson, 296, 318, 343, 383, 429, 481; Riedel, II; Hahn; Japha, I; Barling). Dans le cas de Riedel, la tumeur fut prise pour la vésicule biliaire; dans celni de Japha, von Eiselsberg porta le diagnostic d'invagination du côlon transverse.

Dans les observations de Pearce Gould et de Fränkel, la tumeur siégeait dans le flanc gauche, sous les fausses côtes gauches.

Dans les cas de Wiener, de Mayo-Robson..., il n'y avait qu'une sensibilité épigastrique bien nette. On conçoit combien facilement

une douleur épigastrique, ou bien une douleur vésiculaire. Le « point pancréatique », malheureusement, ne semble pas assez fréquent pour permettre d'affirmer le diagnostic de pancréatite, lorsqu'il y a de la lithiase biliaire douloureuse.

cette tumeur épigastrique, lorsqu'elle siège à la tête du pancréas, peut être confondue avec la vésicule biliaire distendue ou une péricholécystite. Lorsque la tuméfaction est sus-ombilicale, allongée transversalement, le diagnostic doit en être plus facile; mais nous avons vu que, dans la presque totalité des cas, la pancréatite est localisée à la tête de la glande.

L'état de la vésicule biliaire doit être précisé : dans la pancréatite chronique isolée, la vésicule est dilatée, tout comme dans le cancer du pancréas. Or, lorsque la pancréatite est associée à la cholélithiase, la vésicule est petite et non palpable, tout comme dans la cholélithiase isolée. Riedel, Barling, Körte insistent bien sur ce fait. Et la vésicule biliaire est petite, non seulement lorsqu'il y a ictère chronique par calcul oblitérant du cholédoque accompagné de pancréatite, mais aussi lorsque l'ictère chronique est dû à la compression du cholédoque par la pancréatite, et que la lithiase est purement vésiculaire. Ainsi, dans notre cas III, où l'ictère chronique était dû à la pancréatite, la vésicule chargée de calculs était non palpable, et fut trouvée petite lors de l'intervention.

Bref, lorsque la pancréatite est associée à la cholélithiase, l'état de la vésicule reste toujours ce qu'il est dans la cholélithiase isolée.

Reste un symptôme : l'ictère.

On conçoit qu'il soit fort difficile, sinon impossible, de rapporter l'ictère à sa juste cause dans une lithiase biliaire compliquée de pancréatite. Est-il fonction de la cholélithiase ou de la pancréatite? L'état de la vésicule, nous l'avons vu, ne permet pas de résoudre la question. Les observations montrent que, presque toujours, l'ictère est dû soit à un calcul du cholédoque, soit à une angiocholite secondaire; dans notre cas III, pourtant, le cholédoque était nettement comprimé par son foyer de pancréatite.

De même l'état général; l'amaigrissement dans les pancréatites graves n'est pas plus prononcé que dans les ictères chroniques lithiasiques anciens; la glycosurie pancréatique est rare, car la pancréatite est presque toujours partielle et ne supprime pas la fonction glandulaire interne.

Au point de vue du diagnostic de la pancréatite, la présence de l'ictère semble ne pas présenter grande valeur; c'est ici encore question de nuances; l'ictère par calcul du cholédoque est plus franc, plus fixe; l'ictère par pancréatite moins prononcé, et soumis à des variations plus grandes.

En résumé, la pancréatite chronique du cours de la lithiase biliaire est le plus souvent latente et n'est décélée que par la palpation directe de la glande. La tumeur pancréatique, seule, a une valeur

incontestable; or, nous vu qu'elle est rare, et les modifications apportées au syndrome hépatique ne sont pas assez importantes pour permettre d'affirmer la pancréatite; elles n'autorisent, croyons-nous, qu'à émettre des doutes sur l'intégrité du pancréas.

Il reste l'examen fonctionnel du pancréas, et les moyens que nous avons actuellement à notre disposition sont déjà suffisants pour obtenir des résultats positifs.

Deux procédés peuvent être employés : l'examen des urines; l'examen des fèces.

L'examen des urines par le procédé de Cammige (*Lancet*, 19-4-1904) semble donner des renseignements très précis; nous n'en avons aucune expérience personnelle positive.

Mais le travail de Cammige repose sur 170 échantillons d'urine correspondant à 111 cas de lésions du pancréas contrôlées par l'intervention chirurgicale; et Mayo-Robson, qui l'emploie couramment, a pu 13 fois poser, au cours de la lithiase biliaire, le diagnostic de pancréatite, que l'opération vérifia.

L'examen des fèces par la méthode de René Gaultier donne de même d'excellents résultats; Gaultier lui-même a examiné notre 3e cas; et le résultat qu'il obtint fut positif.

Ce sont donc deux méthodes qui, isolément ou parallèlement, doivent être appliquées pour la recherche de la pancréatite.

Un dernier point : lorsque, diagnostiquée cliniquement ou non, une induration pancréatique est constatée au cours de l'intervention, une double question se pose. Quelle est sa nature? Ne cache-t-elle pas un calcul du cholédoque?

Nous ne saurions revenir sur la difficulté qu'il y a à distinguer par la palpation une pancréatite chronique d'un cancer du pancréas. La coexistence de la lithiase biliaire n'est pas un élément de diagnostic, car le cancer du pancréas, en est, on le sait, souvent aussi accompagné.

L'examen d'un fragment prélevé dans la glande permettra une réponse ultérieure importante pour le pronostic; il serait pourtant de tout intérêt de pouvoir immédiatement poser un diagnostic précis, car si le drainage des voies biliaires principales ou accessoires est, comme nous le verrons, le traitement de choix des pancréatites, il ne saurait être employé dans les cancers du pancréas.

Riedel, dans ses premières observations, faisait remarquer que si, « au cours d'une exploration du cholédoque transpancréatique, on sent les lobules glandulaires remarquablement durs et si l'on croit ne pas sentir de calculs, on acquiert parfois plus tard la conviction que ces lobules indurées cachaient des concrétions dans le canal ».

Dans notre observation I, nous nous arrêtâmes à une lésion de la tête du pancréas, lui rapportant l'ictère existant; l'autopsie nous révéla la présence de calculs du cholédoque sous-jacents à la lésion pancréatique.

Zeller de même laissa échapper, sous une induration de la tête du pancréas, un calcul de l'ampoule de Vater.

Nous verrons à quelles conclusions opératoires peuvent conduire ces faits.

TRAITEMENT.

Il convient naturellement de distinguer les pancréatites aiguës des pancréatites chroniques.

Parmi les observations que nous avons pu recueillir, nous trouvons 21 opérations pour pancréatites aiguës avec 13 morts; mortalité : 65 p. 100.

Encore faut-il distinguer les pancréatites hémorragiques d'une part et les pancréatites suppurées ou nécrotiques de l'autre.

Notre statistique comprend 5 pancréatites hémorragiques avec 5 morts[1].

Les pancréatites suppurées ou nécrotiques donnent donc 45 p. 100 de mortalité.

Les 8 cas de guérison que nous possédons sont : 4 abcès enkystés du pancréas (abcès de la tête, M.-Robson 481; Körte 65; Hahn, abcès de la queue; Pearce Gould); 1 pancréatite nécrotique (Körte, obs. supplémentaire); 1 péri-pancréatite suppurée avec extraction de deux séquestres pancréatiques (Kehr 177); 2 pancréatites avec nécrose graisseuse disséminée (Körte 159; Beck).

Les interventions pratiquées ont été la laparotomie avec drainage du pancréas.

Dans 5 cas seulement on se contenta d'une intervention sur les voies biliaires : 5 morts.

Körte, obs. 58, pratique une cholécystostomie; mort le lendemain : pancréatite hémorragique et nécrotique, avec abcès ouvert dans l'iléon; péritonite.

Körte, obs. 97, pratique une cholécystectomie avec drainage de l'hépatique : mort au 7e jour; pancréatite hémorragique et suppurée.

Körte, obs. 24, pratique une cholécystostomie; mort à la 3e semaine : abcès de la tête du pancréas.

1. Nous n'avons pu nous procurer 4 cas de Lund. Nous ne savons s'ils ont été opérés et quels ont été les résultats.

M.-Robson, obs. 383, cholécystostomie : mort; pancréatite suppurée.

Morian, cholécystostomie : mort; pancréatite hémorragique.

Il semble donc qu'il faille toujours pratiquer le drainage du pancréas.

Faut-il s'en contenter isolément ou lui associer le drainage des voies biliaires?

M.-Robson (481), Körte (95, 159, supplém.), Kehr (177), Beck — et ce sont 6 cas sur les 8 guéris — ont combiné au drainage du pancréas le drainage de la voie biliaire principale ou accessoire.

Seuls, Hahn et Pearce Gould ont guéri des abcès du pancréas par le seul drainage. Mais il faut remarquer que chez leurs malades la lithiase biliaire n'était pas en évolution et n'était révélée que par l'émission ancienne de calculs.

Il semble donc que le drainage biliaire soit un utile adjuvant du drainage pancréatique; il est logique, du reste, puisque les voies biliaires sont toujours infectées et peut-être la source de l'infection pancréatique. Le lieu de drainage (vésicule ou cholédoque) est commandé par le siège des calculs.

Le traitement des pancréatites chroniques est question bien plus délicate, d'autant que la cholélithiase elle-même détermine souvent l'intervention nécessaire sur les voies biliaires.

Nous avons pu réunir 62 opérations pour pancréatite chronique, associée à la cholélithiase avec 8 morts.

Ces interventions se répartissent ainsi :

Cholécystostomie simple	12 cas	2 morts
Cholédocotomie simple	6 —	2 —
Duodéno-cholédocotomie	3 —	
Cholécystostomie avec cholédocotomie	18 —	2 —
Cholécystectomie simple	3 —	1 —
— avec cholédocotomie	3 —	
— avec drainage de la voie biliaire principale	10 —	1 —
Cholécystendyse[1]	1 —	
Cholécystentérostomie ou cholécystogastrostomie	6 —	2 —

Toutes les opérations possibles sur les voies biliaires ont donc été pratiquées, et la nature de l'intervention a presque toujours été commandée par le siège des calculs ou l'état d'infection des voies biliaires, bien moins par la pancréatite. Aussi bien, chaque opérateur emploie-t-il de préférence sa technique habituelle.

Mayo-Robson a pratiqué 18 cholécystostomies, dont 6 isolées et

1. Ou *cholécystotomie idéale*.

12 avec cholédocotomie; Kehr, 16 cholécystectomies, avec « Hepaticus-drainage ».

Il est évident qu'il faut tout d'abord diriger l'intervention contre la cholélithiase, faire une exploration complète et minutieuse des voies biliaires sur toute leur hauteur, en extraire tous les calculs; puis, quelle conduite faut-il tenir vis-à-vis la pancréatite?

Une question préjudicielle se pose en effet. Lorsque les foyers de pancréatite chronique localisés à la tête ne sont décelés que par l'intervention, et n'ont pas donné lieu à des manifestations cliniques : doivent-ils être traités chirurgicalement; l'intervention dirigée contre la cholélithiase doit-elle en tenir compte et s'adresser en même temps à eux?

Certaines observations d'opérations idéales pratiquées contre la cholélithiase, telle la cholécystendyse de Th. Myles, et les cholédocotomies avec suture de Mayo-Robson, Körte, tendraient à prouver que ces pancréatites, une fois les calculs biliaires enlevés, guérissent, ou tout au moins ne progressent pas. Il ne faudrait point généraliser.

Ces foyers de pancréatite sont d'origine infectieuse et peuvent, comme dans notre cas III, comprimer le cholédoque; ils ne doivent donc pas être négligés.

Il est essentiel de poser en principe que le traitement des pancréatites chroniques ne peut-être qu'indirect, et consiste dans le drainage des voies biliaires (Mayo-Robson, Körte).

Il s'ensuit que toute intervention dirigée contre une cholélithiase accompagnée de pancréatite doit remplir ces deux indications fondamentales : 1° l'extraction des calculs; 2° le drainage des voies biliaires.

La recherche des calculs doit porter sur toute la hauteur des voies biliaires. Riedel. Zeller et l'un de nous (Quénu, obs. I) insistons sur ce fait que les foyers de pancréatite cachent parfois un calcul sous-jacent du cholédoque et empêchent de le reconnaître par la palpation intra-glandulaire. Le segment intra-pancréatique du cholédoque doit donc être spécialement exploré : quelques mots sur cette question toute d'actualité de la technique opératoire.

Trois voies[1] permettent d'explorer le cholédoque intra-pancréatique : *a*) le catéthérisme rétrograde par une incision sus-duodénale du conduit ou la taille vésiculaire; *b*) le décollement duodéno-pancréatique; *c*) le catéthérisme ascendant par l'ampoule de Vater après duodénotomie.

1. Nous ne mentionnons pas la voie transpancréatique antérieure.

a) Le cathétérisme par la vésicule n'est pas toujours possible, on le sait, même avec des conduits normaux ; et il est souvent difficile. Par l'incision sus-duodénale, il semble que l'exploration du segment intra-pancréatique soit simple, sûre; il n'en est rien. Zeller laissa par cette technique échapper un calcul de l'ampoule de Vater. Ce premier mode d'exploration est donc insuffisant.

b) La seconde voie est le décollement duodéno-pancréatique, qui permet l'exploration de la face postérieure du cholédoque. C'est le procédé de Kocher pour la gastro-duodénostomie, le procédé de Vautrin (de Nancy) amplifié pour la recherche du cholédoque. Körte, en 1897 (obs. 207), put extraire ainsi un calcul entouré de pancréas sain et guérit sa malade (revue en 1898). En 1902 (obs. 95), il put, après incision sus-duodénale du cholédoque, sentir un calcul de l'ampoule, bascula le duodénum, ouvrit un abcès du pancréas, retira le calcul et sutura. Son malade guérit avec une fistule passagère; mais, en 1904, il présentait à nouveau des crises douloureuses.

Desjardins, dans sa thèse, d'après une observation de Gosset pour pancréatite sans cholélithiase, recommande le décollement duodéno-pancréatique comme le procédé de choix.

Nous-même l'avons essayé dans notre cas III.

c) Avec Zeller, pourtant, nous lui préférons la duodénotomie et le cathétérisme ascendant du cholédoque.

La manœuvre est simple par incision verticale ou transversale du duodénum ; et le danger d'infection de la voie biliaire ne semble pas une contre-indication. Aussi, dans tous les cas de cholélithiase avec ictère chronique et induration de la tête du pancréas, croyons-nous que le cathétérisme ascendant du cholédoque est indiqué, pour rechercher si l'obstruction du cholédoque est due à un calcul ou à la pancréatite.

Ainsi, la première indication opératoire est remplie : exploration des voies biliaires sur toute leur hauteur.

La seconde est le drainage des voies biliaires : comment et en quel point doit être pratiquée cette dérivation de la bile?

Faut-il recourir à la fistulisation de la vésicule, ou au drainage de la voie principale : cholédoque, hépatique?

Il importe de distinguer deux cas bien différents.

a) Si la vésicule est relativement saine, non atrophiée, et le cystique perméable, si la lithiase est purement vésiculaire, la cholécystostomie est suffisante et nous paraît le procédé de choix; nombreux sont en effet les cas de pancréatite chronique, guéris par ce simple drainage temporaire de la vésicule.

b) Si la vésicule est atrophiée, scléreuse, ses parois friables, si le

cystique est oblitéré, il est certain que l'ectomie s'impose; et le drainage, de ce fait, se trouve reporté sur la voie principale.

Doit-il alors porter sur l'hépatique ou le cholédoque? Ceci dépend du siège des calculs.

Si le cholédoque est libre, l' « Hepaticus-drainage » par l'orifice du cystique est la méthode de choix; si la taille du cholédoque a été nécessaire, il vaut mieux, croyons-nous, profiter de cette incision et remonter au besoin le drain presque dans l'hépatique.

La lecture des observations montre que toutes les méthodes ont donné de bons résultats.

Une seule semble à rejeter : c'est l'anastomose entéro ou gastro-biliaire (6 cas, 2 morts). Tous les auteurs la repoussent par les arguments suivants : difficultés d'exécution, du fait que la vésicule est petite; danger opératoire plus grand; possibilité d'hémorragies consécutives graves.

Une restriction pourtant est nécessaire. Avant de rejeter l'anastomose au profit du drainage cutané des voies biliaires, il faut être sûr que l'induration pancréatique n'est pas du cancer, car, pour le cancer, le drainage cutané serait la pire méthode. Dans les cas où le doute existe, l'anastomose reste peut-être la méthode rationnelle, — malgré tous ses inconvénients.

En résumé, les indications opératoires fournies par la pancréatite chronique au cours de la lithiase biliaire nous semblent se résumer en cette proposition : il y a nécessité de drainer les voies biliaires; et ce drainage doit être établi de préférence là où la présence des calculs a fait porter la taille biliaire, mais avant tout là où la large perméabilité des voies biliaires est évidente.

On peut juger des résultats éloignés de ce drainage biliaire dans les pancréatites par diverses observations.

Mayo-Robson constata la guérison de ses malades quatre ans après l'intervention (285); deux ans (296, 394, 400, 406); un an (421, 429).

La malade de Riedel se portait parfaitement bien cinq ans après; un second deux ans et demi après. Notre malade, dont les calculs étaient vésiculaires et l'ictère chronique dû à la pancréatite, se porte bien cinq mois après la cholécystostomie.

La tumeur formée par le pancréas induré diminue ou disparaît totalement.

Chez la malade de Riedel, la tumeur avait beaucoup diminué en six mois et était complètement disparue en un an et demi.

Chez le malade 343 de Mayo-Robson, la tumeur diminue rapidement des deux tiers de son volume.

Il resterait à préciser le temps que met la fistule biliaire à se fermer.

Dans notre observation, la fistule vésiculaire s'est fermée en soixante-douze jours.

Pour le drainage de l'hépatique, chez les malades de Kehr et Körte, la date de fermeture varie de trente à cent jours; dans certains cas, la fistulisation fut de bien plus longue durée.

Il semble donc que l'on ne puisse fixer de date précise, car le terme varie avec chaque cas. Desjardins est certes trop optimiste lorsqu'il écrit qu'en trois semaines, un mois au plus, la fistule de l'hépatique est tarie.

Contre les fistules intarissables de la vésicule, et donnant passage à de la bile, la cholécysto-entérostomie est la méthode de choix.

Observation I. — *Ictère chronique, pancréatite gangréneuse, calcul du cholédoque, drainage du pancréas; mort.*

Marie D., quarante-neuf ans, présente, depuis 25 ans, des crises de douleurs dans l'hypochondre droit, avec vomissements, pas d'ictère. Depuis 10 ans, elles se produisent parfois jusqu'à 2 fois par semaine.

Le 15 janvier 1905, une crise se déclare très violente, suivie de deux autres; l'ictère apparaît très foncé; la malade entre à l'hôpital Boucicaut le 9 février.

L'ictère est le même; les selles sont décolorées.

Le 22 avril, nouvelle crise qui dure 12 jours.

Toutes ces crises sont accompagnées de vomissements très fréquents. Cette crise est fébrile (39°,2).

La malade entre à Cochin le 5 mai.

Elle est apyrétique; c'est une femme très amaigrie, très affaiblie, subictérique.

Le foie n'est pas augmenté de volume.

La vésicule biliaire est douloureuse à la pression.

Urines : 1 litre; pas de pigments biliaires, pas de sucre, pas d'albumine; excrétions normales.

Opération le 16 mai. M. Quénu; assistant Pierre Duval.

Laparotomie latérale; vésicule normale, vide; son fond adhère au pancréas.

Adhérences épiploïques sur la face antérieure du pancréas.

Le pancréas est bosselé, dur par places. On voit superficiellement une tache jaune, véritable foyer caséeux, d'où sort un liquide assez fluide, noir, pris pour de la bile. M. Quénu pense à un calcul du cholédoque intra-pancréatique avec fistule. Mais tout semble se borner à un foyer limité de nécrose pancréatique. Le foyer est asséché, douché à l'eau oxygénée; à côté et au-dessus, un second foyer de nécrose, est traité de même; ces 2 foyers sont limités par une épiplooplastie et drainés.

Suites immédiates alarmantes : 38°,1 et 106 de pouls à la 36e heure. Le

lendemain matin (48 heures), 37°,3 et 84; puis la malade, jusqu'au 7e jour, est apyrétique.

Le 7e jour, 37°5 et 90.

Le 8e jour, 37°5 et 60.

Le 9e jour 39° et 120.

Le 10e, mort le soir avec 39°8 et 130.

Durant ces 10 jours, la quantité d'urines a oscillé autour de 700 grammes.

Des vomissements très fréquents ont existé.

Le 2e jour, vomi 12 fois.
Le 3e — 6 —
Le 4e — 3 —
Le 5e — 11 —
Le 6e — 6 —
Le 7e — 15 —
Le 8e — 32 —

Le 9e jour, diarrhée abondante.

Le 10e jour, les vomissements sont presque ininterrompus; la diarrhée est très violente.

Autopsie (note remise par M. M. Chevassu) : l'abdomen est ouvert suivant la ligne d'incision opératoire, 19 heures après la mort.

Le foyer gangréneux et le trajet qui y conduisent sont limités par des adhérences pariétales de l'épiploon et de quelques anses grêles distendues, qu'on détache assez facilement.

Pour ne pas changer les rapports, ablation en un seul bloc, par décollement prévertébral, de l'estomac et du duodénum, avec leur glandes annexes. On peut aborder ainsi le pancréas et les voies biliaires par la face postérieure.

La dernière portion du cholédoque, tout entière rétro-pancréatique, est dilatée au point de permettre le passage de l'index. La paroi est souple, sans végétation. Au-dessus de l'embouchure duodénale, qui paraît normale tant du côté du cholédoque que du côté du duodénum, s'étagent cinq calculs biliaires : le plus bas situé, brun-verdâtre, un peu irrégulier, a le volume d'une noisette. Au-dessus, un plus petit, à facettes lisses. Sur celui-ci, un calcul du volume d'un pois, lisse, arrondi, gris-blanchâtre; puis au-dessus, de nouveau, deux grosses noisettes vert noir. Autour de ces divers calculs, de la bile jaune, assez fluide, et quelques tout petits graviers. Au-dessus du pancréas, la partie haute du cholédoque est libre de tout calcul. L'hépatique et le cystique, dilatés aussi, sont également vides; il en est de même de la vésicule biliaire, dont les dimensions sont un peu inférieures à la normale et les parois un peu épaisses.

De la vésicule au duodénum, des adhérences ferment en arrière l'orifice de l'hiatus de Winslow. Dans l'épiploon gastro-hépatique, quelques ganglions lymphatiques, du volume d'un gros pois, présentent sur la coupe l'aspect d'une masse caséeuse à demi ramollie.

Le canal de Wirsung s'ouvre dans une ampoule de Vater normale d'apparence; il peut être cathétérisé.

Par la face postérieure, on sectionne le pancréas parallèlement à son grand axe. On constate ainsi que le foyer gangréneux opéré occupe la partie antérieure de l'organe, au niveau de la partie gauche de la tête, à l'union de la tête et du corps. Superficiellement, ce foyer est baigné par une masse de liquide noirâtre, qui s'étend assez loin sur la face antérieure du corps. Le foyer lui-même a sur le corps la forme d'un triangle à face antérieure; il est formé de lobules accolés, les uns noirs violacés, assez durs, les autres gris noir, plus mous. Le sommet du foyer arrive à la face postérieure du pancréas, trois centimètres en dedans, au moins, du point où descend le cholédoque.

Le reste du pancréas paraît macroscopiquement sain; mais, en plusieurs points, à la surface du pancréas, il existe de petites masses arrondies ou coniques, d'un blanc crayeux, rappelant l'aspect des ganglions remontés dans le tube hépatique. Pareilles masses d'ailleurs à la pointe du pancréas, dans le hile de la rate. Pareilles masses encore en bien d'autres points, derrière le côlon transverse, et le côlon descendant surtout; elles forment une véritable nappe d'un mastic concret qui semble infiltré, sans limites précises, dans le tissu cellulaire sous-péritonéal.

L'estomac paraissait sain; il ne présente pas d'ulcération. L'intestin, plutôt distendu dans sa partie supérieure, et aplati dans sa partie terminale, adhérait, dans ses anses jéjunales supérieures, au foyer prépancréatique, sans altération visible de ses parois, sans trace de coudure ni de bride. Pas de péritonite.

Rien d'anormal dans les reins, le foie, les poumons, le système génital.

Obs. II[1]. — *Ictère chronique; rétrécissement du cholédoque à l'embouchure du cystique; énorme dilatation de l'hépatique contenant de petits calculs. Dilatation du cholédoque inférieur, pancréatite chronique; anastomose du canal hépatique et de l'estomac. Mort.*

A. R., quarante-trois ans, ictère chronique datant de 2 ans. Crises hépatiques depuis 9 ans. Laparotomie 28 décembre 1903. M. Quénu. Incision de la vésicule cystique imperméable. Énorme dilatation du canal hépatique, qui contient 350 grammes de bile liquide, de la boue biliaire et de petits calculs.

Au-dessous de cette poche, rétrécissement du cholédoque à l'abouchement du cystique, dilatation fusiforme du cholédoque et de l'ampoule de Vater; plaque dure à la tête du pancréas, qui comprime la voie biliaire; ganglions autour du cholédoque.

Hépatico-gastrostomie; cholécystostomie.

Morte 3 jours après; complications pulmonaires.

Obs. III. — *Ictère chronique, calculs vésiculaires, pancréatite chronique comprimant le cholédoque; cholécystostomie. Guérison.*

1. Cette observation a été publiée tout au long par M. Quénu à propos de son hépatico-gastrostomie dans les *Bulletins de la Société de Chirurgie* de Paris, 1905, n° 8, p. 220.

Marguerite S., trente et un ans, entre hôpital Cochin, pavillon Pasteur, salle Bichat, n° 2, le 25 mars 1905.

AH et P, rien. 4 enfants, bien portants; le dernier il y a 7 ans.

Il y a 5 ans, crises de coliques hépatiques nettes; durée 10 à 12 heures; ictère pendant 5 ou 6 jours.

Au mois de septembre 1904, nouvelle crise, durée 2 jours, subictère.

En janvier 1905, nouvelle crise, suivie d'autres très fréquentes avec fièvre.

L'ictère est chronique depuis janvier; les selles sont décolorées depuis cette époque, sauf au mois de février où elles ont temporairement leur couleur normale.

Actuellement, ictère intense par rétention; depuis un mois amaigrissement de 5 kilogr., pas de fièvre.

La palpation abdominale est négative.

Opération le 6 avril. M. Quénu; assistant, Pierre Duval.

Cholécystostomie; 2 gros calculs dans la vésicule.

Le cystique est perméable.

Le cholédoque au-dessus du duodénum ne contient pas de calculs. Tête du pancréas grosse et dure. Décollement pariétal et bascule duodéno-pancréatique; l'exploration du cholédoque intra-pancréatique n'est pas facile.

Duodénotomie verticale sur la 2e portion.

Cathétérisme ascendant du cholédoque; le canal ne contient pas de calculs. Suture du duodénum, suture de l'abdomen.

Les suites opératoires sont normales; la T. ne monte pas au-dessus de 37°,2; le pouls, de 60, monte temporairement à 76.

La bile commence à couler par le drain vésiculaire le 13 avril.

Le 13 mai, les selles sont colorées; l'ictère a beaucoup diminué.

La fistule est fermée le 72e jour (17 juin). L'état général de la malade est excellent; elle part à Vichy. Son poids a augmenté de 2 kgr. 150. Des nouvelles reçues le 15 août sont très bonnes.

Obs. IV. — B., cinquante-neuf ans, entre, rue Bizet, le 4 janvier 1905. Crises hépatiques il y a 23 ans : l'une fut suivie de jaunisse qui dura 4 mois environ.

Une cure à Vichy suspendit les crises pendant 20 ans.

Fin 1903, crises peu violentes.

En 1904 de même : cure à Vichy.

Le 10 décembre 1905, à la suite d'un dîner en ville, crise très douloureuse, durée 2 jours.

Le 15, nouvelles douleurs. Le ventre est ballonné, douloureux; ictère foncé avec décolorations des matières.

Le 19, la palpation délimite une tumeur grosse comme une orange au niveau et à droite de l'ombilic. Cette tumeur est très douloureuse au palper. T. 38°2.

Le 29 décembre, M. Chauffard pense à une rupture de la vésicule biliaire avec épanchement de bile enkysté. Le 30, M. Quénu décide l'opération. Opération, samedi 7 janvier. M. Quénu; assistant, Pierre Duval; chlorofor-

misateur, M. Landel; durée 1 heure trois quarts; appareil de Roth, 40 gr. de chloroforme.

Sous le foie et derrière la masse intestinale, un vaste épanchement de bile enkystée, contenant 1 litre environ. Vésicule rétractée, atrophiée, sans calculs. L'hiatus de Winslow est obstrué; on ne peut explorer le cholédoque.

Dans le mésentère, à hauteur de l'ombilic, un second épanchement de bile enkystée est situé dans l'angle iléo-cæcal, — 150 grammes de bile environ, — suture après évacuation, drainage des deux poches.

Les suites opératoires sont les suivantes. La température oscille pendant trois semaines entre 37°4 et 38°, le 28 janvier 39°4. Apyrexie à partir du 1er février.

La bile coule d'une façon très abondante par le drain supérieur. Le drain est enlevé le 2 février; les garde-robes sont colorées; il ne coule plus qu'un peu de bile.

Le 9 mars, la plaie était fermée; après une journée de douleurs, la bile recommence à couler, les matières sont décolorées.

En juin, la plaie était fermée à nouveau; à la fin du mois, fièvre, ictère, réouverture spontanée de la cicatrice; la bile s'écoule abondamment, la fièvre cesse, l'ictère persiste avec légère décoloration des selles.

Le 27 janvier, M. René Gaultier a bien voulu examiner le pancréas de ce malade par sa méthode d'analyse des fèces.

Il conclut à l'existence d'une pancréatite. Voici la note qu'il nous a remise à ce sujet :

Examen de fèces, 27 janvier 1905.

Repas d'épreuve : pain, 100 grammes; beurre, 25 grammes; lait, 200 grammes.

I. — Caractères physiques.

POIDS	ÉTAT NORMAL	FÈCES ANALYSÉES
	Avec le repas précédent (environ 60 grammes).	113 grammes.
Consistance.	Ferme.	Pommadeuse.
Forme.	Moulée.	En boules.
Odeur.	Sui generis.	Nauséabonde.

II. — Caractères macroscopiques.

Restes de nourriture.	Néant.	Graisses en grande abondance.
Produits pathologiques de l'intestin.	Néant.	
Glaires.		
Pus.		
Sang.		
Membranes.		
Débris de tumeurs.		
Vers intestinaux.		
Coprolithes.		
Entérolithes.		
Calculs biliaires.		

III. — Examen microscopique.

	ÉTAT NORMAL	FÈCES ANALYSÉES
Cellules végétales.	Traces.	
Fibres musculaires.	—	
Tissu conjonctif.	—	
Graisses.	—	Grande abondance.
a) G. N.	—	Gouttelettes graisseuses en très grande quantité.
b) A. G.	—	Nombreux faisceaux examinés.
c) S.	—	Plaques de savon en grande abondance.
Globules rouges.		
Globules blancs.	Peu nombreux.	
Cellules épithéliales.	Rares.	
Cristaux (autres que cristaux gras).	Trace.	
a) Phosphate ammoniaco-magnésien.	—	
b) Phosphate de chaux.		
c) Oxalate de chaux.	—	
d) Cholestérine.	—	
e) Cristaux d'hématoïdine (pouvant former des concrétions).		

IV. — Examen chimique.

	ÉTAT NORMAL	FÈCES ANALYSÉES
Réaction.	Neutre.	Légèrement acide.
Rapport du poids des substances sèches au poids des substances fraîches.	78 p. 100 Eau.	60 p. 100 Eau.
	22 p. 100 S. sèches.	40 p. 100 S. sèches.
Utilisation des graisses.		
Poids des G. excrétées p. 100.	4 à 5 p. 100.	21,5 p. 100.
Rapport des G. N. aux graisses dédoublées p. 100.		
a) G. N.	24,2 p. 100.	84,9 p. 100.
b) A. G.	38,2 p. 100.	9,5 p. 100.
c) S.	37,8 p. 100.	3,7 p. 100.
Utilisation des H. de C.		
Méthode de saccharisation.	Néant.	Léger dégagement de gaz.
Méthode de fermentation.	—	
Utilisation des albuminoïdes.		
a) Azote total.	4 à 5 p. 100.	
b) Analyse qualitative de l'albumine.	—	
c) Analyse quantitative de l'albumine.	—	

d) Méthode des déjections secondaires.	
Accroissement.	
Pigments biliaires.	Réaction de Gmelin faible.
Mucine.	
Leucine.	
Tyrosine, etc.	

V. — Examen bactériologique.

VI. — Résumé et conclusion.

De l'examen de ces matières on peut conclure, croyons-nous :

D'une part, que l'aspect graisseux des matières et la grande quantité de graisses que l'on constate en effet, microscopiquement et chimiquement, prouve surabondamment, avec la diminution de la réaction de Gmelin et la légère acidité des fèces, que l'apport de la bile dans l'intestin est fortement diminué.

D'autre part, les proportions dans lesquelles, chimiquement, se montrent les diverses parties constituantes des graisses excrétées, le rapport du poids des substances sèches au poids des substances fraîches, et enfin la légère réaction de l'épreuve de fermentation prouvent également avec netteté que la réaction pancréatique est amoindrie.

MAYO-ROBSON. — Obs. 481. F., 61 ans.

Évolution clinique : douleurs depuis 2 ans et demi avec ictère. Tumeur à la tête du pancréas. Guérison. — *Cholélithiase* : calculs de l'hépatique et du cholédoque. — *Pancréatite* : abcès de la tête du pancréas contenant un calcul biliaire. — *Opération* : cholécystostomie, cholédocotomie, drainage.

— Obs. 533. H., 57 ans.

Évolution clin. : ictère fébrile depuis plusieurs mois. Guérison. — *Cholél.* : calcul du cholédoque. — *Panc.* : pancréatite chronique. — *Opér.* : Cholédocotomie, suture.

— Obs. 538. H., 59 ans.

Évolution clin. : opéré par cholécystostomie en 1902 pour une pancréatique chronique, ictère fébrile, angiocholite. 2e opération en 1903. Mort. — *Cholél.* : à l'autopsie, calcul dans le cholédoque. — *Panc.* : pancréatite chronique. — *Opér.* : cholécystentérostomie ; mort, sous le chloroforme, d'apoplexie.

— Obs. 343. H., 40 ans.

Évolution clin. : ictère depuis 15 jours avec fièvre, tumeur pancréatique. Mort 4e mois. — *Cholél.* : calculs vésiculaires. — *Panc.* : pancréatite chronique. — *Opér.* : cholécystostomie, mort de cachexie au 4e mois.

— Obs. 394. H., 51 ans.

Évolution clin. : ictère depuis un an avec fièvre. Guérison 2 ans après.

Cholél. : calculs du cholédoque. — *Panc.* : pancréatite chronique. — *Opér.* : cholédocotomie, drainage.

— Obs. 400. H., 58 ans.
Évolution clin. : ictère depuis 3 ans, cirrhose biliaire et ascite. Guérison 2 ans après. — *Cholél.* : calcul du cholédoque. — *Panc.* : pancréatite chronique. — *Opér.* : cholédocotomie.

— Obs. 403. F., 36 ans.
Évolution clin. : douleurs depuis des années, crises depuis 8 mois avec fièvre et ictère. Guérison. — *Cholél.* : calcul du cholédoque. — *Panc.* : pancréatite chronique. — *Opér.* : cholédocotomie.

— Obs. 406. H., 48 ans.
Évolution clin. : coliques hépatiques depuis 20 ans, ictère fébrile depuis 7 mois. Guérison 2 ans après. — *Cholél.* : calculs, vésicule, hépatique et cholédoque. — *Panc.* : pancréatite chronique. — *Opér.* : cholécystostomie, cholédocotomie.

— Obs. 195. H., 49 ans.
Évolution clin. : trois ans avant, cholécystostomie pour calculs; ictère depuis cette époque. Guérison. — *Cholél.* : calculs, vésicule. — *Panc.* : pancréatite chronique. — *Opér.* : cholécystentérostomie.

— Obs. 296. F., 46 ans.
Évolution clin. : crises depuis des années, ictère passager, tumeur de la tête du pancréas. Guérison 2 ans après. — *Cholél.* : calculs de la vésicule et du cystique, empyème vésiculaire. — *Panc.* : pancréatite chronique. — *Opér.* : cholécystostomie.

— Obs. 354. F., 38 ans.
Évolution clin. : coliques hépatiques depuis 2 ans, ictère depuis 6 mois. Guérison. — *Cholél.* : calcul de l'ampoule de Vater, cholédoque gros comme index. — *Panc.* : pancréatite chronique. — *Opér.* : Duodéno-cholédocotomie.

— Obs. 383. H., 40 ans.
Évolution clin. : ictère chronique fébrile, tumeur pancréatique. Mort 2 mois après. — *Cholél.* : calculs vésiculaires. — *Panc.* : pancréatite suppurée. — *Opér.* : cholécystostomie.

— Obs. 285. F., 51 ans.
Évolution clin. : coliques hépatiques depuis 3 ans, ictère depuis 3 mois. Guérison 4 ans après. — *Cholél.* : calculs de la vésicule et du cholédoque. — *Panc.* : pancréatite chronique. — *Opér.* : cholécystoduodénostomie.

— Obs. 287. H., 45 ans.
Évolution clin. : ictère chronique avec crises douloureuses depuis 13 mois.

Guérison. — *Cholél.* : calcul du cholédoque, canal ulcéré. — *Panc.* : pancréatite chronique. — *Opér.* : cholécystoduodénostomie.

— Obs. 289. F., 42 ans.

Évolution clin. : crises douloureuses depuis 5 ans, ictère depuis 3 ans. Guérison. — *Cholél.* : calcul du cystique. — *Panc.* : pancréatite chronique. — *Opér.* : cholécystostomie.

— Obs. 318. H., 44 ans.

Évolution clin. : crises depuis 6 mois, ictère depuis 3 semaines, tumeur pancréatique. Guérison. — *Panc.* : calculs du cystique et du cholédoque. — *Panc.* : pancréatite chronique. — *Opér.* : cholécystostomie.

— Obs. 386. H., 46 ans.

Évolution clin. : coliques et ictère depuis 4 mois. Guérison. — *Cholél.* : calculs dans la vésicule et le cholédoque. — *Panc.* : pancréatite chronique. — *Opér.* : cholédocotomie, cholécystectomie.

— Obs. 429. H., 58 ans.

Évolution clin. : crises douloureuses depuis 6 ans, ictère depuis 10 semaines, tumeur épigastrique. Guérison 1 an après. — *Cholél.* : calculs de la vésicule et des conduits. — *Panc.* : kyste du pancréas et pancréatite. — *Opér.* : cholécystostomie, drainage du kyste, fermeture en 9 semaines.

— Obs. 416. F., 41 ans.

Évolution clin. : vomissements, douleurs, ictère depuis 1 an. Guérison. — *Cholél.* : calculs de la vésicule et du cholédoque. — *Panc.* : pancréatite chronique. — *Opér.* : cholécystostomie, cholédocotomie, suture.

— Obs. 421. H., 20 ans.

Évolution clin. : ictère depuis 8 ans, crises douloureuses deux ans après l'ictère. Guérison au bout d'un an. — *Cholél.* : calculs, vésicule, cystique, cholédoque. — *Panc.* : pancréatite chronique. — *Opér.* : cholécystostomie, cholédocotomie.

— Obs. 438. H., 48 ans.

Évolution clin. : crises depuis 5 ans, ictère depuis 3 mois. Guérison. — *Cholél.* : calcul du cholédoque. — *Panc.* : pancréatite chronique. — *Opér.* : cholédocotomie, drainage.

— Obs. 447. F., 53 ans.

Évolution clin. : crises depuis 1 an, ictère. Guérison. — *Cholél.* : calculs du cystique, calcul dans la tête du pancréas. — *Panc.* : pancréatite chronique. — *Opér.* : cholécystostomie, duodénocholédocotomie, incision et suture du pancréas, suture du duodénum.

— Obs. 492. F., 59 ans.

Évolution clin. : crises depuis 36 ans, ictère intermittent. Guérison.

Cholél. : calculs de la vésicule, de l'hépatique et du cholédoque. — *Panc.* : pancréatite chronique. — *Opér.* : cholécystostomie, cholédocotomie, suture.

— Obs. 499. H., 59 ans.
Évolution clin. : crises depuis 2 ans, ictère. Guérison. — *Cholél.* : calcul de la vésicule et du cholédoque. — *Panc.* : pancréatite chronique. — *Opér.* : cholécystectomie, cholédocotomie.

— Obs. 502. F., 48 ans.
Evolution clin. : crises depuis 9 ans, ictère récent. Guérison. — *Cholél.* : calculs, vésicule et cholédoque. — *Panc.* : pancréatite chronique. — *Opér.* : cholécystostomie, cholédocotomie, suture.

— Obs. 503. F., 34 ans.
Évolution clin. : crises depuis 4 ans, ictère depuis 4 mois. Guérison. *Cholél.* : calculs du cystite et du cholédoque. — *Panc.* : pancréatite chronique. — *Opér.* : drainage du cystique, cholédocotomie, suture.

— Obs. 504. F., 42 ans.
Évolution clin. : crises depuis quelques mois, ictère fébrile. Mort en 2 jours. — *Cholél.* : calcul du cholédoque. — *Panc.* : « pancréas difficile à sentir ». — *Opér.* : cholédocotomie, drainage.

— Obs. 506. F., 50 ans.
Évolution clin. : crises depuis 6 ans, ictère fébrile depuis 2 mois. Guérison. — *Cholél.* : calculs de la vésicule. — *Panc.* : pancréatite chronique. — *Opér.* : cholécystostomie.

— Obs. 510. H., 42 ans.
Évolution clin. : ictère chronique avec crises violentes. Guérison. — *Cholél.* : calculs du cholédoque. — *Panc.* : pancréatite chronique. — *Opér.* : cholécystostomie, cholédocotomie.

— Obs. 527. F., 46 ans.
Évolution clin. : crises depuis 2 ans, ictère depuis 6 mois. Guérison. — *Cholél.* : calcul du cholédoque. — *Panc.* : pancréatite chronique. — *Opér.* : cholécystostomie, cholédocotomie, suture.

KÖRTE. — Obs. 24. H., 48 ans.
Évolution clin. : crises depuis 9 ans, avec ictère. Mort 3 semaines après. — *Cholél.* : calcul de la vésicule. — *Panc.* : grosse cavité dans la tête du pancréas, calcul du Wirsung. — *Opér.* : cholécystostomie.

— Obs. 58. H. 62 ans.
Évolution clin. : crises deux mois avant, pas d'ictère. Mort le lendemain. — *Cholél.* : empyème de la vésicule, 2 calculs. — *Panc.* : pancréatite nécrotique hémorragique, pus dans l'arrière-cavité, perforation de l'iléum, péritonite. — *Opér.* : cholécystostomie.

— Obs. 97. H., 46 ans.

Évolution clin. : crises depuis 6 ans, ictère depuis 1 mois. Mort 8e jour. — *Cholél.* : calculs de la vésicule, empyème, calculs du cholédoque. — *Panc.* : pancréatite hémorragique, nécrose graisseuse. — *Opér.* : cholécystostomie, drainage de l'hépatique.

— Obs. 95, observation de Fuchs. H., 32 ans.

Évolution clin. : crises depuis 1 an, ictère fébrile, collapsus. Guérison. — *Cholél.* : calculs de l'ampoule de Vater. — *Panc.* : abcès dans la tête du pancréas. — *Opér.* : cholédocotomie, duodénotomie, suture, drainage.

— Obs. 25. H., 42 ans.

Évolution clin. : crises depuis 2 ans. Guérison. — *Cholél.* : calculs de la vésicule. — *Panc.* : nécrose graisseuse disséminée, pancréatite? — *Opér.* : cholécystostomie, cholédocotomie secondaire.

— Obs. 159. H., 45 ans.

Évolution clin. : crises depuis 3 ans, ictère depuis 5 jours. Guérison. — *Cholél.* : calculs de la vésicule. — *Panc.* : nécrose graisseuse disséminée, pancréatite. — *Opér.* : cholécystostomie, drainage du pancréas.

— Obs. supplémentaire. H., 43 ans.

Évolution clin. : crises depuis 2 ans. Guérison. — *Cholél.* : calculs de la vésicule. — *Panc.* : pancréatite nécrotique, nécrose graisseuse disséminée. — *Opér.* : cholécystostomie, drainage du cholédoque et du pancréas.

— Obs. 16_1. F., 44 ans.

Évolution clin. : crises depuis 1 an, ictère depuis 6 semaines, fébrile. Guérison. — *Cholél.* : calculs vésicule. — *Panc.* : pancréatite chronique. — *Opér.* : cholécystostomie.

— Obs. 17_1. H., 51 ans.

Évolution clin. : crises depuis 6 ans, ictère depuis 3 mois, fébrile. Guérison. — *Cholél.* : calculs de la vésicule. — *Panc.* : pancréatite chronique. — *Opér.* : cholécystostomie.

— Obs. 79_1. F., 58 ans.

Évolution clin. : crises depuis de nombreuses années, ictère récent. Guérison. — *Cholél.* : calculs de la vésicule, cholédoque dilaté. — *Panc.* : pancréatite nodulaire. — *Opér.* : cholécystostomie, drainage du cholédoque.

— Obs. 124. F., 53 ans.

Évolution clin. : crises depuis 4 ans, ictère depuis 4 semaines. Guérison. - *Cholél.* : calcul du cholédoque, adénome de la vésicule. — *Panc.* : pancréatite chronique. — *Opér.* : cholécystostomie, cholédocotomie, drainage

— Obs. 161_1. F., 67 ans.

Évolution clin. : cystostomie pour empyème calculeux 2 ans avant, crises

depuis. Mort 2 jours après. — *Cholél.* : pas de calculs actuellement. — *Panc.* : pancréatite chronique, abcès des reins. — *Opér.* : cholécystostomie, cholédocotomie exploratrice.

— Obs. 34_2. F., 57 ans.
Évolution clin. : crises depuis 3 ans, fièvre. Guérison. — *Cholél.* : calculs de la vésicule et du cystique. — *Panc.* : pancréatite chronique. — *Opér.* : cholécystostomie, cholédocotomie secondaire, drainage.

— Obs. 60_2. F., 36 ans.
Évolution clin. : crises depuis 1 an. Guérison. — *Cholél.* : calcul du cystique. — *Panc.* : pancréatite chronique. — *Opér.* : cholécystostomie.

KEHR. — Obs. 100. F., 46 ans.
Évolution clin. : crises depuis 3 ans, avec ictère. Mort 10 jours après. — *Cholél.* : calcul du cholédoque. — *Panc.* : pancréatite chronique. — *Opér.* : cholécystostomie, cholédocotomie, drainage de l'hépatique.

— Obs. 103. H., 56 ans.
Évolution clin. : crises depuis 2 ans, avec ictère. Guérison. — *Cholél.* : calculs de la vésicule, de l'hépatique et du cholédoque. — *Panc.* : pancréatite chronique. — *Opér.* : cholécystostomie, cholédocotomie, drainage de l'hépatique.

— Obs. 105. F., 37 ans.
Évolution clin. : crises depuis 3 ans. Guérison. — *Cholél.* : calculs de la vésicule, calcul du cholédoque. — *Panc.* : pancréatite chronique. — *Opér.* : cholécystostomie, cholédocotomie, drainage de l'hépatique.

— Obs. 114. F., 44 ans.
Évolution clin. : crises depuis 17 ans, ictère fébrile. Guérison. — *Cholél.* : calculs de la vésicule et du cholédoque. — *Panc.* : pancréatite chronique. — *Opér.* : cholécystostomie, cholédocotomie, drainage de l'hépatique.

— Obs. 120. F., 36 ans.
Évolution clin. : crises depuis 8 ans. Guérison. — *Cholél.* : calculs de la vésicule, du cystique, du cholédoque. — *Panc.* : pancréatite chronique. — *Opér.* : cholécystostomie, cholédocotomie, drainage de l'hépatique, hépatopexie.

— Obs. 128. H., 53 ans.
Évolution clin. : crises depuis 19 ans. Guérison. — *Cholél.* : calculs de la vésicule et du cholédoque. — *Panc.* : pancréatite chronique. — *Opér.* : cholécystectomie, cholédocotomie, drainage de l'hépatique.

— Obs. 136. F., 60 ans.
Évolution clin. : crises depuis 8 ans, ictère depuis 3 mois. Guérison. — *Cholél.* : calcul de la vésicule et de l'hépatique. — *Panc.* : pancréatite chro-

nique. — *Opér.* : cholécystectomie, drainage de l'hépatique, hépatopexie.

— Obs. 140. F., 51 ans.

Évolution clin. : crises depuis plusieurs années, ictère. Guérison. — *Cholél.* : calcul du cholédoque. — *Panc.* : pancréatite chronique. — *Opér.* : cholécystectomie, drainage de l'hépatique.

— Obs. 142. F., 31 ans.

Évolution clin. : crises et ictère depuis 1 mois. Guérison. — *Cholél.* : calcul du cholédoque. — *Panc.* : pancréatite chronique. — *Opér.* : cholécystectomie, drainage de l'hépatique et du cholédoque.

— Obs. 151. F., 33 ans.

Évolution clin. : crises depuis 3 ans et ictère chronique. Guérison. — *Cholél.* : calculs de la vésicule, du cystique, du cholédoque. — *Panc.* : pancréatite chronique. — *Opér.* : cholécystectomie, résection du cholédoque, drainage de l'hépatique,

— Obs. 152. H., 53 ans.

Évolution clin. : crises depuis 1 an, ictère. Guérison. — *Cholél.* : calcul du cystique, rétrécissement du cholédoque. — *Panc.* : pancréatite chronique. — *Opér.* : cholécystectomie, résection du cholédoque, hépatico-duodénostomie.

— Obs. 162. H., 53 ans.

Évolution clin. : crises depuis 1 an, ictère. Guérison. — *Cholél.* : calcul du cholédoque. — *Panc.* : pancréatite chronique. — *Opér.* : cholédoctomie, duodéno-cholédocotomie.

— Obs. 163. F., 53 ans.

Évolution clin. : crises depuis 1 an, ictère. Guérison. — *Cholél.* : calcul de la vésicule. — *Panc.* : pancréatite chronique. — *Opér.* : cholécystectomie, duodéno-cholédocotomie.

— Obs. 177. H., 48 ans.

Évolution clin. : crises depuis 7 ans, ictère. Guérison. — *Cholél.* : calcul de la vésicule. — *Panc.* : pancréatite nécrotique et suppurée. — *Opér.* : cholécystostomie, extraction de séquestres pancréatiques, drainage.

TERRIER. — F., 42 ans.

Évolution clin. : ictère fébrile il y a 15 mois, crises très fréquentes, ictère chronique. Mort le jour même. — *Cholél.* : calcul vésiculaire. — *Panc.* : pancréatite chronique, noyau dur qui englobe cholédoque et Wirsung. — *Opér.* : cholécystostomie.

RIEDEL. — F., 53 ans.

Évolution clin. : ictère depuis plusieurs années. Mort le jour même. — *Cholél.* : calculs dans la vésicule cystique. — *Panc.* : pancréatite chronique, dilatation du Wirsung. — *Opér.* : laparotomie exploratrice.

— F., 50 ans.

Évolution clin. : crises depuis 18 ans, ictère chronique depuis six mois, tumeur épigastrique. Guérison. — *Cholél.* : calculs du cholédoque et de la vésicule. — *Panc.* : pancréatite chronique. — *Opér.* : cholédocotomie, suture, cholécystectomie.

— H., 62 ans.

Évolution clin. : coliques depuis 1 an, ictère chronique. Guérison. 2 ans 1/2. — *Cholél.* : calcul vésiculaire. — *Panc.* : pancréatite chronique. — *Opér.* : cholécystentérostomie.

GRAWITZ. — F., 36 ans.

Évolution clin. : crises douloureuses, puis élans aigus. Mort. — *Cholél.* : calcul du cholédoque et de la vésicule. — *Panc.* : pancréas grangréné, abcès dans lequel s'ouvre le Wirsung. — *Opér.* : laparotomie, tumeur inopérable du pancréas.

OPIE. — H., 74 ans.

Évolution clin. : douleurs abdominales et ictère il y a 6 mois, vomissements. Mort 21e jour. — *Cholél.* : calculs de la vésicule, du cholédoque ampullaire. — *Panc.* : nécrose du pancréas et pancréatite chronique disséminée ancienne, péripancréatite suppurée, bact. coli dans le sang et le pancréas associés à anaérobies. — *Opér.* : laparotomie, drainage.

— F., 50 ans.

Évolution clin. : mort. — *Cholél.* : calculs de la vésicule, du cystique, du cholédoque, calcul de la vésicule. — *Panc.* : pancréatite chronique, nécrose graisseuse, péripancréatite, ascite.

PHULPIN. — F., 74 ans.

Évolution clin. : ictère depuis 1 an. Mort. — *Cholél.* : calculs de la vésicule, calcul du cholédoque. — *Panc.* : pancréatite chronique, Wirsung gros comme un index.

PEARCE GOULD. — F., 26 ans.

Évolution clin. : crises anciennes, tumeurs dans le flanc gauche. Guérison. — *Cholél.* : 1 calcul rendu dans les selles. — *Panc.* : abcès autour de la queue du pancréas. — *Opér.* : laparotomie, drainage.

LUBARSH. — H.

Évolution clin. : malade amené mourant. Mort. — *Cholél.* : calcul du cholédoque. — *Panc.* : péripancréatite suppurée, nécrose du pancréas, thrombose de la veine porte.

FRANCK. — F., 60 ans.

Évolution clin. : crise depuis des années, crise subite. Mort en 2 jours. — *Cholél.* : calculs de l'hépatique et du cholédoque. — *Panc.* : pancréatite suppurée ancienne, un calcul.

CHIARI. — F., 46 ans.

Évolution clin. : crise récente très grave. Mort en 3 semaines. — *Cholél.* : calculs biliaires. — *Panc.* : gangrène du pancréas, péripancréatite, péritonite.

WIENER. — F., 41 ans.

Évolution clin. : crise subite récente avec sensibilité épigastrique. Guérison. — *Cholél.* : calcul du cystique. — *Panc.* : nécrose graisseuse disséminée, pancréatite chronique. — *Opér.* : cholécystectomie, drainage du cystique.

BUSSE. — F., 53 ans.

Évolution clin. : ictère léger, météorisme, douleur vésiculaire. Mort le lendemain. — *Cholél.* : péricystite suppurée, calculs vésiculaires. — *Panc.* : pancréas tuméfié, foyers de nécrose, nécrose graisseuse disséminée. — *Opér.* : cholécystectomie, drainage du cholédoque, drainage abd.

BUSSE Friedreich. — H., 62 ans.

Évolution clin. : crises depuis 10 ans, ictère récent, infection grave. Mort le jour même. — *Cholél.* : calcul du cholédoque, calculs de la vésicule. — *Panc.* : nécrose disséminée, pancréas très gros, foyers de nécrose, canal de Wirsung élargi, comprimé par le calcul biliaire, péritonite. — *Opér.* : cholédocotomie, suture, drainage abd.

EVANS (Davis, Lewis, Wells). — F., 45 ans.

Évolution clin. : nombreuses coliques hépatiques, péritonite localisée à la dernière. Mort. — *Cholél.* : 205 calculs dans la vésicule. — *Panc.* : nécrose graisseuse disséminée, pancréatite. — *Opér.* : cholécystostomie.

— (Rœhr, O. Byrm). — H., 30 ou 40 ans.

Évolution clin. : crise depuis 3 ans, ictère. Mort. — *Cholél.* : calculs vésiculaires. — *Panc.* : nécrose graisseuse disséminée, péritonite, pancréatite hémorragique. — *Opér.* : laparotomie simple, drainage.

— H., 59 ans.

Évolution clin. : crises depuis 5 ans, ictère, crise subite. Mort le lendemain. — *Cholél.* : calculs vésiculaires. — *Panc.* : pancréatite chronique, pancréatite hémorragique.

BECK. — F., 26 ans.

Évolution clin. : crises depuis 2 mois, ictère fébrile, vomissements. Guérison. — *Cholél.* : calculs vésiculaires. — *Panc.* : nécrose graisseuse disséminée. — *Opér.* : laparotomie, drainage, cholécystostomie.

LUND [1].

Évolution clin. : 4 observations. — *Cholél.* : calculs biliaires. — *Panc.* : pancréatite hémorragique.

1. Nous n'avons pu nous procurer ces 4 observations, résumées de la *Centralblatt für Chirurgie*, 1901, p. 743.

D'AY. — H., 44 ans.

Évolution clin. : il y a trois ans, crise douloureuse, syncope, crises répétées. Mort en crise, 16 heures. — *Cholél.* : calculs dans la vésicule et l'ampoule de Vater. — *Panc.* : pancréatite hémorragique (nécrose dans la tête) et disséminée avec noyaux scléreux anciens.

EHRICH. — F., 48 ans.

Évolution clin. : crise il y a 2 ans, dernière crue très grave. Mort 1 mois après. — *Cholél.* : calculs biliaires. — *Panc.* : nécrose du pancréas, gros abcès, péritonite, nécrose graisseuse généralisée.

HABERSHON. — H., 64 ans.

Évolution clin. : crises depuis 4 ans. Mort. — *Cholél.* : calculs biliaires. — *Panc.* : nécrose du pancréas, abcès dans la bourse épiploïque.

HAHN. — F., 30 ans.

Évolution clin. : crises depuis 8 ans, ictère et tumeur épigastrique, incision de calcul. Guérison. — *Cholél.* : pas de calcul présentement. — *Panc.* : gros abcès dans la tête du pancréas. — *Opér.* : Drainage.

KÖNIG. — F., 52 ans.

Évolution clin. : douleurs depuis 25 ans, crise grave depuis 14 jours. Mort. — *Cholél.* : calculs dans la vésicule enflammée, conduits élargis. — *Panc.* : nécrose du pancréas, abcès dans la bourse épiploïque, nécrose graisseuse disséminée.

SIMSON. — H., 41 ans.

Évolution clin. : crise subite, douleurs épigastriques, collapsus. Mort en 44 heures. — *Cholél.* : calculs dans la vésicule, un dans l'ampoule de Vater. — *Panc.* : pancréatite hémorragique récente, pancréatite interstitielle, nécrose.

STOKTON. — H., 59 ans.

Évolution clin. : crises depuis 2 ans. Mort. — *Cholél.* : calculs de la vésicule. — *Panc.* : nécrose du pancréas, abcès para-pancréatique, nécrose disséminée.

— H., 39 ans.

Évolution clin. : crise fébrile il y a 1 an, nouvelle crise. Mort en 3 semaines. — *Cholél.* : calculs de la vésicule, canaux élargis. — *Panc.* : pancréatite hémorragique, nécrose graisseuse disséminée.

THAYER. — H., 60 ans.

Évolution clin. : crise et ictère il y a 13 mois, crise subite grave. Mort le lendemain. — *Cholél.* : calculs de la vésicule vus dans le duodénum, canaux élargis. — *Panc.* : pancréatite hémorragique, pancréatite interstitielle, ancienne nécrose disséminée.

TRAFEYER. — H., 52 ans.

Évolution clin. : Troubles digestifs depuis 2 mois. Guérison. — *Cholél.* : calculs biliaires. — *Panc.* : émission dans une selle du pancréas nécrosé.

WITTHIER ET FITZ. — H., 49 ans.

Évolution clin. : crises avec ictère depuis 3 ans. Mort en crise. — *Cholél.* : calculs biliaires, canaux élargis. — *Panc.* : pancréatite hémorragique, abcès du pancréas, thrombose de la veine splénique, nécrose disséminée.

KENNAN. — F., 38 ans.

Évolution clin. : douleurs d'estomac la veille. Météorisme, collapsus. Mort en 42 heures. — *Cholél.* : calculs de la vésicule du cholédoque, de l'ampoule de Vater. — *Panc.* : péritonite généralisée, pancréatite aiguë.

MOSETIG MOORHOF. — F., 31 ans.

Évolution clin. : crises depuis 6 mois, ictère depuis 3 mois. Guérison. — *Cholél.* : calcul de la vésicule. — *Panc.* : pancréatite chronique. — *Opér.* : Cholécystostomie.

THOMAS MYLES. — H. jeune.

Évolution clin. : dilatation de l'estomac. Guérison. — *Cholél.* : calculs vésiculaires. — *Panc.* : pancréatite chronique. — *Opér.* : Cholécystendyse.

MAYO. — H., 39 ans.

Évolution clin. : troubles digestifs, douleur brusque dans la région gastrique ictéré. Guérison. — *Cholél.* : cholécystite suppurée, 1 calcul. — *Panc.* : nécrose graisseuse de l'épiploon, pancréatite. — *Opér.* : Cholécystostomie.

ROLLESTON. — F., 50 ans.

Évolution clin. : 3 mois avant, douleurs violentes, vomissements, occlusion intestinale aiguë. Amélioration. Mort. — *Cholél.* : calculs dans le cystique. — *Panc.* : nécrose graisseuse disséminée, abcès dans la tête du pancréas ouvert dans le côlon transverse.

H., 30 ans.

Évolution clin. : passage d'une roue de voiture sur l'épigastre un an avant. Il y a 6 mois, douleurs abdominales, collapsus. Mort 36 heures. — *Cholél.* : calculs dans la vésicule. — *Panc.* : nécrose graisseuse disséminée, hémorragie dans le pancréas (rupture d'un anévrysme de la duodéno-pancréatique). — *Opér.* : Laparotomie d'urgence.

SMITH. — 59 ans.

Évolution clin. : douleurs brusques à l'épigastre, coliques hépatiques anciennes. Mort le lendemain. — *Cholél.* : calculs dans la vésicule et le cholédoque. — *Panc.* : pancréatite hémorragique, péritonite, nécrose graisseuse.

MORIAN. — F., 44 ans.

Évolution clin. : crises depuis 1 an; brusquement, oppression, douleurs

abdominales, shock. Mort 4 semaines. — *Cholél.* : calculs dans la vésicule. — *Panc.* : nécrose graisseuse, pancréatite hémorragique et nécrotique, énorme abcès de la tête du pancréas. — *Opér.* : Cholécystostomie, arthrotomie du coude. Mort d'hémorragies multiples.

FRÄNKEL. — H., 33 ans.
Évolution clin. : douleurs d'estomac depuis des années, tumeurs sous côtes gauches. Mort en 48 heures. — *Cholél.* : calculs dans la vésicule. — *Panc.* : pancréatite suppurée, abcès de la tête et dans l'arrière-cavité. — *Opér.* Laparotomie, drainage.

F., 48 ans.
Évolution clin. : occlusion intestinale datant de 4 jours. Mort. — *Cholél.* : calculs dans le duodénum et dans la vésicule, canaux élargis. — *Panc.* : nécrose graisseuse disséminée, pancréatite hémorragique.

F., 60 ans.
Évolution clin. : brusquement, vomissements, douleurs abdominales, occlusion intestinale. Mort en 4 jours. — *Cholél.* : calculs dans la vésicule. — *Panc.* : nécrose graisseuse disséminée, tête du pancréas très grosse.

CUTLER. — F., 58 ans.
Évolution clin. : crises et vomissements depuis très longtemps, ictère fébrile. Mort quelques jours après dernière crise. — *Cholél.* : calculs dans la vésicule, le cystique, le cholédoque. — *Panc.* : pancréatite hémorragique.

JAPHA. — F., âgée.
Évolution clin. : pas de renseignements. Mort. — *Cholél.* : à l'autopsie, calculs vésiculaires. — *Panc.* : nécrose graisseuse disséminée, grosse masse nécrotique à la queue du pancréas.

— H., 51 ans.
Évolution clin. : brusquement, vomissements, ictère, distension abdominale, tumeur épigastrique diagnostiquée, invagination du côlon transverse. Mort au 16e jour. — *Cholél.* : calculs de la vésicule ulcérée. — *Panc.* : nécrose du pancréas, perforation du duodénum, péritonite, pleurésie gauche. — *Opér.* : laparotomie par von Eiselsberg.

KÖSTER. — 56 ans.
Évolution clin. : mort. — *Cholél.* : calculs biliaires, cholécystite. — *Panc.* : nécrose du pancréas, nécrose graisseuse disséminée. — *Opér.* : laparotomie.

STICKER et KÖTSCHAU. — F., 24 ans.
Évolution clin. : symptômes gastriques et intestinaux. Mort. — *Cholél.* : calculs de la vésicule. — *Panc.* : pancréatite hémorragique récente et interstitielle, ancienne nécrose graisseuse.

ANSPERGER. — F., 35 ans.
Évolution clin. : ictère depuis 6 mois avec crises douloureuses, calcul

biliaire rendu dans les selles. Guérison. — *Cholél.* : pas de calculs à l'opération. — *Panc.* : pancréatite chronique. — *Opér.* : cholécystostomie, cholédocotomie exploratrice, drainage du cholédoque.

ZELLER. — F., 69 ans.

Évolution clin. : ictère depuis 6 semaines. Mort 6e jour. — *Cholél.* : calcul dans l'ampoule de Vater. — *Panc.* : pancréatite chronique. — *Opér.* : cholédocotomie, cholécystentérostomie.

BARLING. — F., 53 ans.

Évolution clin. : Cholélithiase depuis 1 an. Guérison. — *Cholél.* : empyème vésiculaire, calculs du cystique. — *Panc.* : pancréatite chronique. — *Opér.* : cholécystostomie.

— H., 29 ans.

Évolution clin. : douleurs depuis 1 an, ictère passager, 4 mois après la 1re intervention, tumeur pancréatique. Guérison. — *Cholél.* : calculs de la vésicule. — *Panc.* : pancréatite chronique, puis kyste du pancréas. — *Opér.* : cholécystostomie, drainage du kyste.

CHANTEMESSE et GRIFFON. — F., 68 ans.

Évolution clin. : brusquement vomissements, douleurs épigastriques, fièvres, météorisme. Mort en 2 jours. — *Cholél.* : calculs biliaires. — *Panc.* : pancréas turgescent, nécrose graisseuse disséminée et pancréatique, hématome pré-pancréatique ancien.

GIFFORD NASHI [1]. — H., 60 ans.

Évolution clin. : crises anciennes, glycosurie récente, crise récente très grave. Guérison. — *Cholél.* : calcul vésiculaire. — *Panc.* : nécrose disséminée, pancréatite. — *Opér.* : cholécystostomie.

BIBLIOGRAPHIE.

Ansperger, *Beit. zur klin. Chir.*, Bd. 43, p. 235.
Barling, *Brit. med. Journ.*, 22 décembre 1900.
Beck, *Journ. Amer. med. Assoc.*, 1901, p. 1180.
Böhm, *Beit. zur klin. Chir.*, 1904, Bd. 43, p. 694.
Busse, *Langenbeck's Archiv.*, Bd. 72, p. 978.
Chantemesse et Griffon, *Hildebrandt's Jahresbericht*, 1896, p. 898.
Chiari, *Wiener med. Wochenschrift*, 1876, p. 292.
Cramer, *Deut. med. Wochens.*, Bd. V, 1898.
Cutler, *Boston med. a. surg. Journ.*, 1895, 11 avril.
D'Ay, *Bost. med. a. surg. Journ.*, v. 127, n° 24.
Desjardin, *Études sur les pancréatites*, thèse, Paris, 1905.
Dieckhoff, *Festchrift. f. Prof. Thierfelder*, Leipzig, 1895; thèse de Rostock, 1895.
Ehrich, *Beitr. zur klin. Chirurgie*, Bd. 20, p. 315.
Evans, *Journ. Amer. med. Assoc.*, 1901, 37, p. 1177.
Fränkel, *Münch. med. Wochens.*, 1896, p. 813.

1. Observation non comptée.

Frank, in thèse Dieckhoff.
Fuchs, *Deut. med. Wochensch.*, 1902, p. 829.
Gaultier, *Essai de coprologie clinique*, thèse, Paris, 1905.
Gessner, *Deutsch. Zeitsch. f. Chir.*, Bd. 54, p. 65.
Grawitz, *Deut. med. Wochens.*, 1899, 21 septembre.
Habershon, in Fitz, *Boston med. Journ.*, v. 122, n° 24.
Hahn, in Gessner, *loc. cit.*
Halsted, *John Hopkins Hosp. Rep.*, 121-123.
Kehr, *Technick der Gallensteinoperationen, etc.*, 1905, München, Lehmann.
Kennan, *Brit. med. Journ.*, novembre 1896.
Klebs, *Handbuch der path. Anat.*, 1876.
König, Inaugural Dissertation, Kiel, 1889.
Körte, *Beiträge zur Chirurgie der Gallenwege*, Berlin, 1905, Hirchwald.
Köster, Inaugural Dissertation, Greifswald, 1901.
Lancereaux, *Traité des maladies du foie et du pancréas*, 1898.
Lubarsch, in thèse Dieckhoff.
Lund, *Zentralblatt für Chir.*, 1901; *Med. and surg. reports of the Boston city hosp.*, 1900.
Mader, *Bericht d. k. k. Krankenanstatt Rudolfs. Stiftung*, 1884-1885, p. 371, 435.
Mayo, *Journ. of the amer. med. Assoc.*, janvier 1902.
Mayo-Robson, *Maladies du foie*, Londres, 1903.
Von Mikulicz-Radecki, *Mitth. aus der Grenzgeb. der Med. und Chir.*, Bd 12.
Morian, *Düsseldorfer Naturforscherversammlung*, 1898.
Von Mosetig Móorhof, *Wiener med. presse*, 1902, n° 2.
Th. Myles, *Brit. med. Assoc.* Manchester, Juli 1902.
Opie, *Amer. Journ. of the Med. Sciences*, 1901, 121, p. 27.
Page, *Traitement chirurgical des pancréatites suppurées et gangréneuses*, thèse Paris, 1897.
Pearce-Gould, *Lancet*, 1891, 8 août.
Phulpin, *Bulletin Soc. anat. Paris*, 1892, p. 6.
Riedel, *Berl. klin. Wochens.*, 1896, n° 1; *die Pathogenese Diagnose und Behandlung der Gallensteinleiden*, Iéna, 1903. G. Fischer.
Rolleston, *Transactions Patholog. Society London*, 1893, v. 44, p. 71.
Simson, *Edinburg. Journ.*, septembre 1895.
Smith, *Brit. med. Journ.*, 1897, vol. 2, p. 813.
Sticker et Kötschau, *Zieglers Centralblatt*, 1893, Bd. 4, p. 454.
Stokton, *Amer. journ. of the med. sciences*, septembre 1895.
Terrier, in Desjardin, *loc. cit.*, p. 153.
Thayer, *Boston med. a. surg. Journ.*, Bd. 121, p. 506.
Trafeyer, *Wiener med. Wochenschr.*, 1880, p. 139.
Witthier, in Fitz, *loc. cit.*
Worobjew, *Symptômes de lithiase biliaire dans les maladies du pancréas. Chirurgie*, janvier 1903 (en russe).
Zeller, *Berl. klin. Wochens.*, 1902, n° 35.

LES KYSTES HYDATIQUES DE LA PAROI ABDOMINALE

Par Charles LENORMANT

Chirurgien des hôpitaux de Paris.

Les kystes hydatiques de la paroi abdominale sont à peine mentionnés dans les ouvrages classiques. Ledderhose leur consacre, dans la *Deutsche Chirurgie*[1], un article qui n'est appuyé sur aucune observation personnelle. Je n'ai rencontré, sur ce sujet, qu'un travail d'ensemble, celui de Moutet[2]; mais cette monographie, déjà ancienne, n'est basée que sur huit observations, dont 3, je le dirai plus loin, paraissent discutables.

Ayant eu l'occasion d'opérer un de ces kystes, il m'a paru intéressant de réunir un certain nombre de cas analogues et d'essayer d'en dégager les principaux caractères anatomiques et cliniques des tumeurs de ce genre.

Les kystes hydatiques de la paroi abdominale peuvent exister seuls, être l'unique manifestation de l'infection parasitaire de l'organisme. Ils peuvent également coexister avec d'autres tumeurs hydatiques, le plus souvent viscérales, constituant une véritable échinococcose plus ou moins généralisée. Moutet, dans le travail cité plus haut, rapporte quelques cas de ce genre empruntés à Laënnec, Richter, Tarral; récemment Barbarin[3] en publiait une observation, dans laquelle un kyste du volume du poing, siégeant au-dessous du muscle grand droit, entre le péritoine et le fascia transversalis, accompagnait plusieurs kystes du foie, un de la rate, des kystes de l'épiploon et du mésocôlon transverse, et un kyste rétro-vésical.

Je laisserai complètement de côté ces kystes pariétaux coexistant avec l'échinococcose viscérale, qui devient alors le fait prédominant; et j'envisagerai exclusivement les kystes isolés.

Il faut distinguer, parmi ceux-ci, deux variétés bien distinctes

1. *Die chirurgischen Erkrankungen der Bauchdecken und der Milz*, p. 35, 1890.
2. *Des kystes hydatiques de la paroi abdominale antérieure*, Montpellier médical, XXVII, 1871.
3. *Bulletin de la Soc. anatomique*, février 1899.

par leur siège anatomique et par leurs caractères cliniques : d'une part, les kystes développés dans l'épaisseur même des muscles qui constituent la paroi abdominale ou dans les interstices cellulaires qui séparent ces muscles, *kystes des muscles de la paroi*; d'autre part, les kystes siégeant au-dessous des lames musculaires, dans la couche conjonctive qui double le feuillet pariétal du péritoine, *kystes prépéritonéaux*. Je crois indispensable de mettre en évidence dès le début cette distinction, qui me paraît capitale dans l'histoire des kystes hydatiques de la paroi abdominale.

Il s'agit en somme d'une affection rare. Moutet en signalait 8 cas : 2 kystes des muscles, 3 kystes prépéritonéaux et 3 dont le siège initial restait indéterminé (observ. de Roux, Anhorn et Décieux); ces trois derniers cas sont rapportés d'une façon trop succincte et trop vague pour qu'on puisse affirmer qu'il s'agissait vraiment de kystes de la paroi; on pourrait tout aussi bien les regarder comme des kystes viscéraux ouverts à l'extérieur, d'autant plus que, dans deux cas, des accidents de suppuration et d'ulcération s'étaient produits spontanément; on sait qu'il n'est pas rare de voir les kystes viscéraux, ceux du foie en particulier, évoluer de la sorte. Pour cette raison, je laisserai de côté ces trois observations douteuses[1].

Marguet, dans un excellent travail sur les *kystes hydatiques des muscles volontaires* (Thèse de Paris, 1888), a réuni 130 cas de kystes occupant tous les points du système musculaire : 5 seulement siégeaient au niveau de la paroi abdominale; c'est donc une localisation rare, bien moins fréquente que celle à la région dorso-lombaire (muscles trapèze et grand dorsal, masse sacro-lombaire). Mais, outre les 5 observations détaillées qu'il rapporte, Marguet signale 6 autres cas de kystes des muscles de la paroi abdominale : 5 d'entre eux paraissent indiscutables; le sixième (cas de Forget) est trop douteux pour en tenir compte.

1. Voici le résumé de ces trois observations :

Roux, cité par Cruveilhier, article : Acéphalocyste du *Dict. de médecine et chirurgie pratiques* : tumeur de l'ombilic prise pour une hernie étranglée; ouverture spontanée et issue d'une membrane blanchâtre qui est un acéphalocyste; guérison.

Anhorn, *Philosophical Transactions*, 1733, cité par Boyer, *Traité des maladies chirurg.* : volumineuse tumeur abdominale, de nature solide ou liquide, indéterminée; paracentèse; puis, le liquide trop épais ne coulant pas, incision; issue d'une grande quantité de liquide jaunâtre et épais, de 7 à 8 000 vésicules de volume variable et d'une masse blanchâtre, ressemblant à l'épiploon et qui n'était qu'une vésicule plus volumineuse et vide; guérison rapide.

Décieux, cité par Andral, *Cliniques médicales*, 4, 1831 : malade ayant rendu, 7 ans auparavant, des hydatides par l'anus, présentant actuellement une tumeur bosselée occupant les trois quarts supérieurs de l'abdomen; signes de suppuration (fièvre, douleurs, fluctuation) depuis deux mois; incision au-dessous du rebord costal droit; issue de pus et d'hydatides; guérison.

Depuis lors, je n'ai trouvé que des observations éparses : ce sont celles de Vigneron[1], Treuberg[2], Tscherniawski[3], Tiling[4], Gontscharow[5], et la mienne; toutes les six concernent des kystes des muscles de la paroi. Aux observations de kystes prépéritonéaux réunies par Moutet, je n'ai trouvé à ajouter qu'un cas, dû également à Gontscharow.

Cela fait en tout 21 observations, que l'on trouvera résumées à la fin de ce travail[6].

ÉTUDE ANATOMIQUE. — J'envisagerai séparément les deux variétés de kystes, musculaires et prépéritonéaux; mais il faut établir tout d'abord leur fréquence relative. Ledderhose admet que les kystes prépéritonéaux sont les plus fréquents; c'était aussi l'opinion de Moutet, qui comptait 3 kystes de cette variété pour 2 kystes musculaires.

Les observations publiées depuis lors contredisent cette assertion : sur 21 cas, je trouve 16 kystes développés dans l'épaisseur ou dans les interstices des muscles, et 5 seulement dans le tissu cellulaire sous-péritonéal. Les kystes musculaires sont donc environ trois fois plus fréquents que les kystes prépéritonéaux.

1° *Kystes des muscles de la paroi abdominale.* — Ils ont les caractères habituels des kystes hydatiques des muscles striés; et je renvoie pour leur description détaillée à la thèse de Marguet. Ce sont des poches habituellement de dimensions modérées, n'atteignant jamais le volume énorme des kystes prépéritonéaux et de certains kystes viscéraux. Développés dans l'épaisseur même des muscles larges de la paroi ou dans les couches cellulaires qui séparent ces muscles, ils en écartent et en amincissent les fibres en s'accroissant et tendent pour ainsi dire à s'énucléer. Ils sont habituellement séparés des muscles et des aponévroses, dans leur plus grande partie par un plan de clivage qui permet de les isoler facilement; mais presque toujours aussi ils ont, en un point de leur surface, une adhérence solide qu'il faut sectionner : c'est ainsi que, chez la malade que j'ai opérée, la libération de la face superficielle du kyste se fit sans aucune difficulté; mais profondément la tumeur adhérait assez inti-

1. *Bulletins de la Société anatomique,* 1888.
2. *Echinococcus der vorderen Bauchwand,* Deutsche med. Wochenschr., n° 14, 1892.
3 et 4. Cités par Most, *Beitrag zur Lehre von den Echinokokkengeschwülsten,* Deutsche Zeitschr. f. Chirurgie, 47, p. 590, 1897.
5. *Medecinskoje Obosrenje,* n° 10, 1902.
6. J'ai trouvé, signalée sans aucun détail, dans le *Centralblatt für Chirurgie* de 1893, une autre observation due à Bartolo Nigrosoli; mais je n'ai pu me procurer le travail de cet auteur.

mement au petit oblique, vers la 12e côte, et la dissection, faite d'abord au doigt, fut terminée aux ciseaux.

La cavité du kyste a toujours été trouvée unique, sauf dans le cas de Vigneron où il y avait deux poches non communicantes.

Le *liquide* du kyste présente les caractères habituels du liquide hydatique; il est transparent, clair « comme l'eau la plus pure »; et cette constatation seule, lors de la ponction ou de l'incision, suffirait à faire le diagnostic. Parfois cependant (cas d'Adams et de Polaillon), on a trouvé un liquide jaune paille, de couleur rappelant celle de l'urine.

A ce liquide s'ajoutent le plus souvent des vésicules également caractéristiques; elles peuvent manquer, comme dans l'observation de Gontscharow et la mienne. Leur volume et leur nombre sont variables; il est rare qu'il y en ait beaucoup et qu'elles dépassent le volume d'une noisette ou d'une noix. On n'a pas mentionné la présence de crochets.

Il est plus intéressant d'étudier la *situation* exacte de ces kystes. La région où ils sont signalés le plus souvent est la fosse iliaque et le voisinage de l'épine iliaque antéro-supérieure (6 cas); viennent ensuite la région médiane antérieure, muscles droits et ligne blanche (3 cas); puis la partie postéro-latérale de la paroi (2), le voisinage du rebord costal et la région splénique (chacun 1 cas); dans l'observation d'Adams, la tumeur s'étendait du pubis aux fausses côtes; mais peut-être s'agissait-il d'un kyste prépéritonéal, et non musculaire.

Tous les muscles et toutes les aponévroses qui constituent la paroi abdominale peuvent être le siège primitif du kyste hydatique : il occupait l'épaisseur même du grand oblique chez les malades de Vigneron et de Tcherniawski; il était situé entre le grand et le petit oblique chez l'opéré de Péan et chez la mienne; vraisemblablement aussi chez celle de Treuberg, qui découvrit le kyste « sous l'aponévrose superficielle »; il peut se rencontrer également entre le petit oblique et le transverse (Tiling) ou dans un dédoublement de l'aponévrose du petit oblique (Legrand). Les muscles grands droits peuvent être atteints comme les muscles larges : Teewan, Giraldès, Verneuil ont trouvé des kystes dans l'épaisseur de ces muscles; et la tumeur enlevée par Gontscharow siégeait en arrière du grand droit, au-devant du feuillet postérieur de la gaine de ce muscle.

2° *Kystes hydatiques prépéritonéaux.* — Cette variété, bien plus rare que la précédente, s'est presque toujours présentée avec des caractères très spéciaux, contrastant avec ceux des kystes musculaires; il s'agit de tumeurs très volumineuses, occupant une vaste

étendue de la paroi abdominale et renfermant une grande quantité de liquide et de vésicules.

Les grandes dimensions qu'acquièrent ces kystes s'expliquent par la lenteur de leur évolution qui se chiffre par années, et par ce fait que la couche cellulaire sous-péritonéale dans laquelle ils se développent ne présente aucun cloisonnement, aucune limite susceptible d'arrêter leur accroissement en surface. Les kystes prépéritonéaux s'opposent à ce point de vue aux kystes musculaires. Moutet avait déjà remarqué que les premiers sont des tumeurs diffuses et que les seconds sont toujours circonscrits. « Ceux qui naissent entre les plans aponévrotiques ou musculaires trouvent à leur extension des limites naturellement indiquées par les diverses séparations et réunions qui s'opèrent entre eux; les autres, ceux qui ont pour théâtre de leur évolution le tissu cellulaire antépéritonéal, n'éprouvent pour ainsi dire aucun obstacle à leur progression ».

Il est certain en effet que les kystes musculaires sont toujours, comme je l'ai dit, de dimensions moyennes et nettement circonscrits; seul le cas d'Adams fait exception, puisque le kyste occupait toute l'étendue d'une moitié de la paroi abdominale, de l'ombilic au pubis en bas et aux fausses côtes latéralement; mais cette tumeur, que Marguet regarde comme développée dans les muscles, est peut-être susceptible d'une autre interprétation; il est dit simplement dans l'observation que l'on arriva sur le kyste après avoir traversé une mince couche musculaire et ceci pourrait s'appliquer tout aussi bien à un kyste prépéritonéal.

Au contraire, les cinq cas appartenant à cette dernière variété constituaient tous, au moment où ils ont été observés, de vastes tumeurs diffuses, sans limite nette. Tantôt il s'agit d'une augmentation générale du volume du ventre, dont la circonférence atteint 5 pieds (cas de Boudet), 95 centimètres (cas de Courty), et même 117 centimètres (cas de Moutet); la tuméfaction occupe alors toute l'étendue de la paroi abdominale et ses limites se perdent en haut vers le rebord costal, en arrière vers la région lombaire. Tantôt elle n'a encore envahi qu'un côté de la paroi, comme chez le malade de Gontscharow, dont la tumeur remontait jusqu'à deux doigts du rebord costal et descendait jusqu'un peu au-dessus de la crête iliaque, atteignait en dedans la ligne médiane, et se perdait insensiblement en arrière dans les muscles du dos.

Les dimensions du kyste ont donc une certaine importance au point de vue du diagnostic de son siège anatomique. Mais il ne faudrait pas exagérer la valeur de ce fait; on n'a encore observé qu'un trop petit nombre de kystes prépéritonéaux pour pouvoir affirmer que

les caractères de cette variété sont toujours les mêmes; d'autre part, au début de leur évolution, ces kystes constituent de petites tumeurs circonscrites tout comme les kystes musculaires; et ce n'est que plus tard qu'ils acquièrent les grandes dimensions qui leur sont spéciales. Ainsi la tumeur observée par Degner avait débuté douze ans auparavant et elle avait alors le volume d'un pois; quelques années plus tard, elle était grosse comme un œuf de poule; quand on l'opéra, elle mesurait 3 travers de main. De même, l'énorme kyste ponctionné par Courty, qui mesurait alors 80 centimètres de circonférence à la base, était apparu trente-cinq ans auparavant et était alors gros comme une noix.

On comprend aisément que d'aussi volumineuses tumeurs renferment une très grande quantité de liquide et de vésicules. Les kystes prépéritonéaux sont tout à fait remarquables à ce point de vue. « Ce qui est ailleurs l'exception, disait Moutet, semble constituer la règle à la paroi abdominale »; il est certain que peu de kystes viscéraux, si volumineux soient-ils, ont un contenu aussi abondant. Les chiffres les plus remarquables sont ceux rapportés par Boudet (20 pintes de liquide et 4 000 hydatides) et par Moutet (15 litres de liquide et une masse innombrable d'hydatides pesant 4 500 grammes). Le volume des vésicules est extrêmement variable; mais il y en a presque toujours de très grosses, difficiles à extraire par l'incision si elles sont intactes. Moutet a enlevé une vésicule vide, qu'il prit d'abord pour l'épiploon « en raison de son étendue, sa couleur grisâtre et sa surface inégale et comme chagrinée », et qui aurait facilement contenu une tête d'adulte.

Le nombre des cas publiés de kystes prépéritonéaux est actuellement trop restreint pour qu'on puisse affirmer que ces kystes se présentent toujours comme une tumeur diffuse à contenu extrêmement abondant. S'il en était ainsi dans quatre des observations rapportées dans ce travail, dans le cinquième (Gontscharow), le contenu du kyste se rapprochait de ce que l'on observe dans les kystes musculaires; il ne renfermait qu'une seule vésicule du volume du poing. Il en était de même dans deux autres cas qui ne rentrent pas dans les limites de ce travail, parce qu'il s'agissait de kystes pariétaux coexistant avec des kystes viscéraux : dans l'observation de Barbarin, que j'ai signalée plus haut, le kyste développé entre le fascia transversalis et le péritoine ne dépassait pas le volume du poing; dans un cas de Dupré et Devaux [1], à côté des kystes du foie, de l'épiploon et du mésentère, on trouva, au niveau de la fossette inguinale moyenne,

1. *Bulletin Soc. anatomique*, Paris, juin 1900.

appliquée sur la face externe du péritoine, enclavée dans les fascias aponévrotiques doublant la séreuse, une tumeur grosse comme une mandarine, de couleur nacrée, renfermant 50 grammes de liquide clair et des vésicules hydatiques, les unes pleines, les autres vides, entourées de membranes plissées assez nombreuses.

CARACTÈRES CLINIQUES ET DIAGNOSTIC. — Les différences entre les deux variétés de kystes hydatiques de la paroi abdominale sont tout aussi tranchées à ce point de vue; et il faut les étudier séparément.

1° *Kystes des muscles de la paroi.* — Leur début est insidieux, leur développement lent et insensible; et, comme ils ne déterminent ni douleur, ni trouble fonctionnel, c'est par hasard que leur existence est reconnue. Exceptionnellement, et il en était ainsi chez la malade que j'ai observée, la tumeur, déjà d'un certain volume, apparaîtrait brusquement, parfois avec des douleurs ou une sensation de craquement, à l'occasion d'un mouvement brusque ou d'un effort. Peut-être, dans ce cas, le kyste existait-il déjà avec tous ses caractères, sans que le malade eût remarqué sa présence; peut-être aussi était-il profondément situé et peu appréciable, et s'est-il brusquement énucléé vers la surface sous l'influence de la contraction musculaire.

Lorsque le kyste est reconnu, il a déjà atteint habituellement les dimensions d'une grosse noix ou d'un œuf, parfois plus. Sa forme est régulièrement ovoïde, sa surface lisse, ses limites nettement distinctes. La percussion légère à son niveau donne un son mat. Ses caractères les plus importants sont sa consistance et ses connexions avec la paroi.

La *consistance* des kystes hydatiques des muscles, quel qu'en soit d'ailleurs le siège, est variable, mais le plus habituellement dure. C'est un point sur lequel Lannelongue a insisté dans une discussion de la Société de Chirurgie de Paris (1888); et il rappelait à ce propos une formule de Denonvilliers : « Une tumeur qui siège dans les muscles, régulière, à évolution plus ou moins lente, *dure*, est presque toujours un kyste hydatique ». Trélat appuyait cette assertion et disait : « Quand on est en présence d'une tumeur des muscles de caractère incertain, lorsque cette tumeur est *dure* et *ronde*, il faut penser à un kyste hydatique; j'insiste sur ce renseignement fourni par la dureté de la tumeur : le kyste hydatique, ordinairement surdistendu par le liquide contenu, n'est pas fluctuant; il est dur comme une tumeur solide ».

En revanche, au cours de la même discussion, P. Reclus rapportait trois observations de kystes kydatiques musculaires et tous trois

étaient fluctuants. Il semble bien cependant que, d'une façon générale, l'opinion de Denonvilliers, Lannelongue, Trélat soit la vraie. Marguet, dans sa thèse, constate que la consistance du kyste était 19 fois dure ou très dure, — 23 fois ferme, résistante, élastique, — 14 fois molle ou demi-molle.

En tout cas, à la paroi abdominale, ce sont les tumeurs dures qui prédominent. La consistance est indiquée 9 fois dans les 16 observations que j'ai recueillies; 5 fois elle était non fluctuante, dure, rénitente; 3 fois elle était molle ou fluctuante : dans ces 3 cas (Adams, Polaillon, Gontscharow) la tumeur avait des dimensions plus considérables que celles que l'on observe habituellement, et je crois que ce fait n'est pas sans importance; les kystes petits et moyens sont tendus, durs comme des tumeurs solides, tandis que la fluctuation devient plus facile à percevoir dans les gros; nous verrons qu'elle est habituelle dans les énormes kystes prépéritonéaux.

Quant au *frémissement hydatique*, signe prétendu pathognomonique, il est exceptionnel dans les kystes musculaires, puisque Marguet ne l'a relevé que 5 fois sur 130 observations; il n'a jamais été observé dans les kystes des muscles de la paroi abdominale.

Les *connexions* de la tumeur se révèlent assez facilement à une palpation attentive; et leur siège exact a été le plus souvent reconnu. Le kyste est assez superficiel, bien que parfaitement indépendant de la peau qui est mobile sur lui; d'autre part, il fait corps avec la paroi dans laquelle il est comme enchâssé. En soulevant la tumeur, on attire la paroi; si le sujet n'est pas trop gras, on peut enfoncer les doigts au-dessous de la tumeur et constater qu'elle n'a pas de connexions profondes, qu'elle ne s'enfonce pas dans la cavité abdominale. Au repos, elle présente une certaine mobilité dans le sens vertical et transversal; elle suit les mouvements de la paroi et se soulève à l'inspiration (Gontscharow).

La contraction des muscles pariétaux l'immobilise complètement, et c'est là le symptôme capital qui permet d'affirmer ses connexions. Je n'ai vu signalée, dans aucune observation, la diminution de la saillie de la tumeur par cette contraction; et je crois en effet que la lame musculaire, qui recouvre le kyste lorsqu'il s'est développé au-dessous du grand oblique, est trop amincie et trop atrophiée pour agir sur lui d'une façon bien efficace. Sa consistance n'est pas modifiée non plus par la contraction, puisque, je viens de le dire, elle est en général naturellement dure; dans les cas où la tumeur était fluctuante, il n'est pas dit si la contraction faisait disparaître cette fluctuation.

Le diagnostic du siège anatomique de la tumeur dans la couche musculo-aponévrotique de la paroi abdominale est donc en somme assez facile et il a été fait dans la plupart des cas.

Il n'en est pas de même du diagnostic de la nature anatomique de cette tumeur. On a posé 7 fois un diagnostic dans les observations ci-jointes; et jamais ce diagnostic n'a été pleinement exact : Gontscharow s'en est approché et a pensé à un kyste hydatique, mais sans en spécifier le siège; Polaillon a bien reconnu un kyste hydatique de la paroi, mais après que la ponction avait ramené des débris d'hydatides.

Le fait n'est pas spécial à la paroi abdominale; et, d'une façon générale, les kystes hydatiques des muscles ne sont pas reconnus, peut-être à cause de leur rareté qui fait qu'on n'y pense guère. « Le diagnostic exact a été posé en moyenne 1 fois sur 7 des cas pris dans leur ensemble et 1 fois sur 4 environ des diagnostics portés : ce qui revient à dire que les auteurs se sont trompés en moyenne 3 fois sur 4 » (Marguet).

Dans le cas de kyste de la paroi abdominale, le diagnostic le plus souvent posé a été celui de *fibrome* : 4 fois sur 7. C'est l'erreur que j'ai moi-même commise. Bien que fréquente, elle n'est guère excusable; et je crois que, si l'on pense à la possibilité du kyste hydatique, si l'on se souvient des formules de Denonvilliers et de Trélat que j'ai citées plus haut, on pourra facilement l'éviter. Je sais, pour ma part, que le diagnostic de fibrome ne me satisfaisait guère et que je l'ai fait par exclusion, ne voyant pas quelle autre tumeur circonscrite pouvait siéger dans les muscles de la paroi.

C'est qu'en effet, fibrome et kyste hydatique n'ont qu'un seul caractère commun, leur consistance : tous deux sont des tumeurs dures; encore y a-t-il, à une palpation attentive, quelque différence entre la rénitence élastique du kyste et la dureté absolue, solide du fibrome. Pour le reste, les deux lésions s'opposent : le fibrome appartient pour ainsi dire exclusivement à la femme, tandis que le kyste s'observe dans les deux sexes, peut-être plus souvent chez l'homme; le kyste est sphérique ou ovoïde, nettement saillant; le fibrome est aplati en galet; le kyste est régulier, lisse, alors que le fibrome est souvent bosselé; le kyste peut siéger en un point quelconque de la paroi; le fibrome a une zone d'élection, près de la ligne blanche, au niveau des portions aponévrotiques, et il ne s'observe pas dans la région postéro-latérale.

Je n'insisterai pas sur le diagnostic avec un *lipome*, malgré l'erreur commise par Legrand : la consistance molle, le siège superficiel du lipome ne ressemblent en rien au kyste hydatique.

Dans les cas rares où la tumeur est apparue brusquement après un effort, ou lorsque le malade l'attribue à un traumatisme, comme dans l'observation de Polaillon, on pourrait à la rigueur penser à un *hématome* : les limites, dans ce cas, seraient moins nettes, la consistance moins dure; il y aurait de la douleur, peut-être une ecchymose; l'évolution serait différente.

Lorsque le kyste hydatique est suppuré, le diagnostic avec un phlegmon circonscrit de la paroi me semble impossible.

2° *Kystes hydatiques prépéritonéaux.* — Moutet, qui en avait observé un très beau cas, donne de ces kystes le tableau suivant.

« Une tumeur, apparaissant à l'abdomen sans y être annoncée par une cause générale ou une modification locale préalable et suivie de douleurs tardives; affectant une étendue circonscrite à un point de l'abdomen ou occupant toute sa superficie; plus ou moins bosselée dans le premier cas, régulièrement arrondie, mais plus saillante sur la ligne médiane dans le second; déterminant un amincissement extrême de la peau, mais sans œdème du tissu cellulaire ni dilatation variqueuse des veines sous-cutanées; élastique; plus ou moins facile à délimiter par la palpation, mais susceptible de l'être au moins dans une de ses parties, même dans le cas de distension excessive; donnant à la percussion un son mat dont le siège n'éprouve aucune modification à la suite des changements de position et reste fixe comme la forme elle-même que son développement a imprimée au ventre; fluctuante et transmettant au doigt une sensation particulière de frémissement; ne provoquant ni troubles respiratoires, ni troubles digestifs profonds, mais un malaise général; laissant subsister l'appétit, la soif, la sécrétion urinaire; n'entraînant aucun arrêt dans la circulation veineuse et par suite aucune infiltration des membres inférieurs; n'excitant aucune perturbation dans la circulation générale, sauf à une période avancée; coexistant avec toutes les apparences de la santé; d'une extrême lenteur dans sa marche, et résistant à l'action de tous les agents résolutifs ».

En confrontant cette description avec les observations, on constate qu'elle est exacte dans presque tous ses détails. Cependant Moutet exagère la constance et l'importance clinique de la fluctuation et du frémissement.

Si la fluctuation était évidente chez les malades de Courty et de Moutet, elle manquait dans le cas de Boudet; et la tumeur observée par Gontscharow était simplement élastique. Quant au frémissement, il existe aussi peu dans les kystes prépéritonéaux que dans les kystes musculaires. Jamais il n'a été observé avant l'intervention

et jamais, par conséquent, il n'a permis de faire le diagnostic. Dans le seul cas de Moutet, après une première ponction qui avait diminué la tension dans la poche, on put percevoir dans l'hypochondre droit « une sensation spéciale et confuse de frémissement »; mais déjà la présence d'hydatides vides dans le liquide de la ponction avait fixé le diagnostic.

Pour tout le reste, les observations confirment la description de Moutet. Je ne reviens pas sur le volume et l'étendue de la tumeur, en ayant déjà parlé à propos des caractères anatomiques de ces kystes.

Les troubles fonctionnels relèvent uniquement du volume du kyste et lui sont proportionnels. Ils manquaient dans le cas de Gontscharow, où la tumeur n'avait encore envahi qu'une partie de la paroi, et bien qu'elle fût suppurée. Ils étaient au contraire assez accentués chez les malades de Courty et de Moutet, porteurs d'énormes kystes diffus. C'est un amaigrissement et affaiblissement progressifs et pouvant arriver à un degré extrême; ce sont surtout des troubles mécaniques dans le fonctionnement des viscères abdominaux : constipation opiniâtre et troubles dyspeptiques par compression du tube digestif, gêne de la miction sans trouble de la sécrétion urinaire.

Malgré ces accidents mécaniques, malgré la dénutrition due au volume du kyste, l'évolution de l'affection est très lente : douze ans (cas de Degner), dix-sept ans (cas de Moutet), trente-cinq ans (cas de Courty). Le cas de Gontscharow fait exception; mais il s'agit d'un kyste hydatique suppuré, beaucoup moins étendu que les précédents, et sur la date de début duquel on n'est pas fixé, car il est inadmissible qu'une telle tumeur remontât à huit jours seulement, comme le prétendait le malade.

Dans le seul cas de Boudet, dont on n'a d'ailleurs que la relation anatomique, la mort a été la conséquence du développement du kyste.

Aucune autre tumeur de la paroi n'est susceptible d'un aussi grand développement; et c'est bien plutôt avec des lésions profondes, intra-abdominales, que l'on pourrait confondre les kystes hydatiques prépéritonéaux.

Moutet discute longuement le diagnostic avec les kystes de l'ovaire et avec l'ascite. La première erreur me paraît à peu près impossible à commettre, aujourd'hui surtout où nous avons l'habitude de dépister les tumeurs ovariennes dans leurs premiers stades et où nous ne voyons plus guère les énormes kystes remplissant tout le ventre que pourraient, à un examen superficiel, simuler les kystes prépéritonéaux.

Dans un cas (Moutet), le kyste hydatique a été pris pour une

ascite et ponctionné comme tel. L'ascite libre a cependant des caractères qui doivent la faire reconnaître, en particulier les modifications de la tuméfaction abdominale et le déplacement des zones de matité sous l'influence des changements de position du malade. Je crois, bien que cette erreur ne soit pas signalée, que les collections enkystées, mêlées d'amas solides de fausses membranes, telles qu'on en voit dans la péritonite tuberculeuse, pourraient bien plutôt être confondues avec les kystes prépéritonéaux.

Enfin les kystes hydatiques viscéraux, ceux du foie en particulier, peuvent venir adhérer à la face profonde de la paroi et même s'évacuer, spontanément, à ce niveau. Le diagnostic est alors impossible; et j'ai déjà dit que, dans les cas de Roux, Anhorn et Décieux, il était impossible d'affirmer à quelle variété de kystes on a eu affaire. C'est un point qui d'ailleurs n'a plus la même importance aujourd'hui qu'à l'époque où écrivait Moutet et où la simple ponction acquérait une extrême gravité, si le péritoine s'interposait entre la tumeur et la paroi abdominale.

On voit qu'en somme le diagnostic des kystes prépéritonéaux est au moins aussi difficile que celui des kystes musculaires, d'autant qu'il s'agit de tumeurs encore plus rares. En fait, sur 5 cas, on a 3 fois posé un diagnostic, jamais tout à fait exact. Courty admit l'existence d'un kyste hydatique viscéral, probablement adhérent à la paroi; Moutet, je viens de le dire, pensa à une ascite, jusqu'à ce qu'une ponction eut ramené des débris d'hydatides; Gontscharow, ayant obtenu du pus par la ponction, fit le diagnostic d'abcès froid d'origine indéterminée.

Tout ceci s'applique aux vastes tumeurs diffuses prépéritonéales, seules observées à l'état isolé jusqu'à présent. Quand le kyste reste circonscrit et de volume modéré, comme dans le cas cité plus haut de Dupré et Devaux, ses caractères cliniques sont très analogues à ceux des kystes musculaires de la paroi.

Pronostic et traitement. — La *suppuration*, seule complication signalée, est rare dans les kystes hydatiques des muscles de la paroi : elle a été observée 2 fois sur 16 cas (cas de Corlieu et de Tiling). Elle paraît plus fréquente dans les kystes prépéritonéaux, dont 2 sur 5 étaient suppurés (cas de Courty et de Gontscharow); encore, dans le premier, l'apparition du pus est-elle secondaire à une ponction.

Les *kystes des muscles pariétaux* doivent être regardés comme une affection absolument bénigne et dont le traitement est des plus faciles. Les 11 cas, qui sont connus d'une façon détaillée ont tous guéri très rapidement et sans avoir déterminé à aucun moment de

troubles fonctionnels sérieux. L'incision du kyste, presque exclusivement employée autrefois, n'est plus indiquée à l'heure actuelle qu'au cas de suppuration. L'extirpation complète de la poche est la méthode de choix, permettant la guérison par première intention : employée 5 fois (Adams, Péan, Vigneron, Gontscharow, Lenormant), elle a donné cinq succès complets. Malgré les quelques adhérences que peut présenter le kyste, je la crois toujours possible; il faut remarquer cependant que, dans un cas relativement récent (1892), Treuberg a trouvé la paroi fibreuse du kyste indisséquable et s'est contenté de marsupialiser.

Il est beaucoup plus difficile d'établir la gravité et de fixer les règles du traitement des *kystes prépéritonéaux* : les cas sont pour cela trop peu nombreux; et une seule observation appartient à la période contemporaine, toutes les autres étant antérieures à 1871. Il est certain que, en raison de leur volume même et des troubles mécaniques qu'ils peuvent déterminer, ces kystes sont plus graves que ceux des muscles pariétaux.

Sur 5 cas, 2 n'ont pas été traités chirurgicalement et ont été abandonnés à leur évolution spontanée : le malade de Boudet est mort sans avoir présenté de complications du côté de son kyste; celui de Degner a guéri après ulcération de la tumeur et évacuation spontanée de son contenu.

3 fois, on est intervenu chirurgicalement. Courty a fait une ponction; il comptait en refaire une autre suivie d'une injection iodée, quand le kyste suppura, s'évacua à l'extérieur, en même temps qu'éclatait une péritonite mortelle. Moutet et Gontscharow ont traité leurs kystes par l'incision et ils ont obtenu, tous deux, la guérison.

Il semble donc que l'incision de la poche et l'évacuation de son contenu, suivie de drainage, soit le meilleur mode de traitement de ces kystes prépéritonéaux; l'extirpation complète de cette poche présenterait de grandes difficultés dans les énormes tumeurs qui ont envahi toute l'étendue de la paroi. Mais, dans des cas moins avancés, je crois que cette extirpation serait possible et qu'il faudrait la préférer, puisqu'elle assure une cicatrisation plus rapide, sans danger de suppuration secondaire de la poche et de fistule. Il semble bien qu'elle eût été assez facile dans le cas de Gontscharow; mais l'infection du contenu la contre-indiquait. Seules de nouvelles observations permettront de résoudre cette question.

OBSERVATIONS[1]

I. — Kystes hydatiques des muscles de la paroi abdominale.

I. — Adams (*Lancet*, 1851 ; obs. XXIV de la thèse de Marguet). — Homme de vingt ans. Tumeur indolente, datant de cinq ans, s'étendant de l'ombilic au pubis en bas et aux fausses côtes latéralement, de consistance molle. Le diagnostic reste douteux.

Une *ponction* donne issue à du liquide clair, jaune paille. Puis *incision* : on traverse une mince couche musculaire et on tombe sur un kyste hydatique, qui est complètement enlevé.

Guérison. Plus tard, éventration au niveau de la cicatrice.

II. — Legrand (*Bulletin général de thérapeutique*, 1860; obs. XXIII de la thèse de Marguet). — Homme de quarante-trois ans. Tumeur du volume d'un œuf de poule, siégeant en avant de l'épine iliaque antéro-supérieure gauche, recouverte de peau normale, indolente, non fluctuante. La tumeur a débuté il y a trois ou quatre ans. *Diagnostic* : lipome.

Ouverture avec la pâte de Canquoin : il sort trois hydatides; on constate que le kyste est dans un dédoublement de l'aponévrose du petit oblique.

Guérison.

III. — Corlieu (*Gazette des hôpitaux*, 1861 ; obs. XXII de la thèse de Marguet). — Femme de trente-sept ans, présentant de la fièvre, des douleurs à l'hypochondre gauche, et, dans la région splénique, une matité qui descend jusqu'à trois travers de doigt au-dessus du pli inguinal; on pense d'abord à du paludisme. Au bout de quatre semaines, apparition d'une tumeur de 6 à 8 centimètres de diamètre, siégeant dans l'épaisseur des muscles, présentant tous les caractères d'un abcès.

Incision : issue de pus où nagent des hydatides.

Guérison. — Quatre ans plus tard, abcès sans hydatides, au même point, ouvert spontanément.

IV. — Polaillon (*Union médicale*, 1884; obs. XXI de la thèse de Marguet). — Garçon de seize ans, ayant fait, un an auparavant, une chute du troisième étage; un mois après cette chute, apparition d'une tumeur à la région iliaque droite. Actuellement, tumeur ovoïde, fluctuante, grosse comme une noix de coco, siégeant dans l'épaisseur de la paroi, sans modification de la peau.

Une première *ponction* ramène un liquide clair, jaune comme de l'urine, renfermant, à l'examen microscopique, un lambeau de membrane hydatique, sans crochet. Une *deuxième ponction* montre quelques crochets; le kyste est évacué et lavé à l'eau phéniquée.

1. Les observations, déjà publiées dans le mémoire de Moutet et dans la thèse de Marguet, sont brièvement résumées. Celles publiées depuis sont rapportées en détail.

Puis la poche suppure; *incision*. Une fistule persiste pendant un mois et demi, jusqu'à l'expulsion d'une grosse membrane hydatique blanche; enfin guérison.

V. — Péan (*Leçons clin. chirurg. de Saint-Louis*, 1886; obs. XX de la thèse de Marguet). — Garçon de quinze ans. La tumeur est apparue il y a un an; elle était alors grosse comme une noisette et siégeait à 4 travers de doigt au-dessus de l'épine iliaque antéro-supérieure droite. Elle présente actuellement le volume d'un œuf et est située à égale distance de l'épine iliaque et de l'ombilic; peau normale; consistance élastique, sans fluctuation, ni frémissement; matité.

Extirpation (1er février 1879) : sous l'aponévrose du grand oblique et sous les fibres amincies et étalées de ce muscle, on trouve une poche bleuâtre, n'adhérant nulle part; elle se rompt et donne issue à du liquide clair. Sutures.

Guérison.

VI à X. — Marguet, dans sa thèse, signale encore les 5 cas suivants, sans autre détail :

I. — Leidy : Kyste hydatique dans les muscles du côté droit de l'abdomen chez un enfant (cette observation est également signalée par Moutet).

II. — Teewan : Kyste hydatique du muscle grand droit de l'abdomen (pièce du Musée du *Royal College of Surgeons* à Londres).

III. — Holmes : Kyste hydatique des muscles de l'abdomen chez un enfant.

IV. — Giraldès : Kyste hydatique du volume d'un œuf de pigeon, développé sur un des muscles grands droits chez un garçon de dix ans.

V. — Verneuil : Kyste hydatique du muscle grand droit trouvé à l'autopsie d'un homme de quarante-cinq ans.

XI. — Vigneron (*Bullet. Soc. anatomique*, 1888). — Femme de vingt-sept ans. La tumeur est apparue il y a quatre ans, du côté gauche de l'abdomen; d'abord indolente. Depuis cinq mois, elle grossit et est devenue douloureuse. Elle est actuellement grosse comme un œuf de poule, dure, siégeant au-dessus et en arrière de l'épine iliaque antéro-supérieure, mobile sous la peau, faisant corps avec les muscles. *Diagnostic* : fibrome de la paroi abdominale.

Extirpation : sous les fibres superficielles du grand oblique et dans l'épaisseur de ce muscle, on trouve un kyste non énucléable, qui est enlevé par dissection. Suture des muscles au catgut et de la peau au crin de Florence.

Guérison.

Le kyste est constitué par deux poches non communicantes, renfermant peu de liquide et des vésicules de volume variant de celui d'un gros pois à celui d'une tête d'épingle; pas de crochet.

XII. — Treuberg (*Deutsche med. Wochenschr.*, 1892). Femme de cin-

quante ans. Il y a trois ans, apparition, au niveau de la fosse iliaque droite, d'une tumeur dure, grosse comme une noisette, un peu sensible; cette tumeur s'est accrue rapidement et est devenue douloureuse depuis quelques mois. Actuellement, tumeur d'environ 8 centimètres carrés, dure, faisant corps avec la paroi, située à 4 centimètres en dedans de l'épine iliaque antéro-supérieure droite. *Diagnostic* : fibrome de la paroi abdominale.

Opération : on trouve, sous la graisse et l'aponévrose superficielles, un kyste tendu, bleuâtre, du volume d'un œuf d'oie; à l'incision du kyste, issue de liquide clair, aqueux; on enlève la membrane germinative et des vésicules-filles dont le volume varie de celui d'un pois à celui d'une tête d'épingle; la paroi fibreuse du kyste, indisséquable, est marsupialisée et drainée.

Guérison par granulation.

XIII. — Tscherniawski, de Varsovie (cité par Most, *Deutsche Zeitschr. f. Chirurgie*, 47, 1897). — Soldat de vingt-deux ans. Tumeur datant de un an, mesurant actuellement 7 centimètres sur 12, lisse, élastique, située dans l'épaisseur des muscles abdominaux, au-dessus de l'épine iliaque antéro-supérieure gauche. *Diagnostic* : tumeur conjonctive.

Extirpation : kyste hydatique dans l'épaisseur du grand oblique.

XIV. — Tiling, de Saint-Pétersbourg (cité par Most). — Homme de trente-huit ans. Début il y a trois ans; une première ponction a donné du pus et évacué complètement la poche. Puis la tumeur s'est reproduite graduellement; elle a actuellement le volume du poing; elle est dure, non fluctuante, mobile, indolente et occupe la région lombaire droite. Une nouvelle ponction donne encore du pus.

Extirpation : kyste hydatique suppuré, situé entre les muscles oblique et transverse.

XV. — Gontscharow (*Medecinskoje Obosrenje*, 1902)[1]. — Homme de quarante-six ans, entré à l'hôpital le 9 mai 1900. Il y a quatre ans, troubles dyspeptiques et quelques douleurs au-dessous de l'appendice xiphoïde; il y a trois ans, apparition, au-dessous du rebord costal gauche, d'une tumeur qui, depuis lors, n'a pas cessé d'augmenter de volume; en même temps, aggravation de la dyspepsie et des douleurs et amaigrissement.

Actuellement, on trouve, au-dessous du rebord costal gauche, une tumeur élastique, arrondie, nettement fluctuante, recouverte de téguments normaux; en haut, elle se perd sous le rebord costal; en bas, elle s'arrête à trois travers de doigt au-dessus de l'ombilic; en dedans, elle reste à trois travers de doigt de la ligne médiane; en dehors, elle s'étend jusqu'à 18 centimètres de la ligne médiane. Elle est immobile dans le sens transversal; mais sa partie inférieure suit les mouvements respiratoires de

1. La traduction des deux observations de Gontscharow est due à M. Rabinovitch, interne des hôpitaux.

la paroi abdominale. A la percussion, la tumeur est mate; la zone environnante est sonore.

L'examen des viscères est négatif; cependant le foie déborde de trois travers de doigt les fausses côtes.

Diagnostic : kyste hydatique, mais sans spécifier de quel organe.

Extirpation, le 16 mai : incision de 12 centimètres, à partir du rebord costal, passant à trois travers de doigt de la ligne médiane; on traverse toute l'épaisseur du muscle grand droit; puis on tombe sur une mince capsule; on l'incise, et, à travers l'incision, vient faire hernie la membrane germinative qui se rompt spontanément et donne issue à deux verres et demi de liquide citrin et transparent. La vésicule est uniloculaire; on l'enlève et on constate que la cavité qui la contenait est limitée en arrière par une paroi blanc grisâtre, indurée, semée de plaques calcaires; sa paroi antérieure est mince, lisse, rougeâtre, intimement confondue avec la face profonde du muscle grand droit. Suture à trois plans; drain à l'angle inférieur de la plaie.

La partie suturée de la plaie réunit par première intention. La cicatrisation est complète à la sortie du malade, 19 jours après l'opération.

XVI. — Lenormant (observ. inédite). — Femme de vingt-huit ans, entrée le 16 août 1904 à l'hôpital Tenon.

La tumeur est apparue brusquement il y a cinq ans, à la suite d'un effort que la malade, alors enceinte de quatre mois, faisait pour se redresser; elle avait, dès ce moment, le volume d'un œuf de poule. Depuis lors, son volume a augmenté lentement, sans qu'elle ait jamais causé de gêne fonctionnelle; elle était cependant un peu douloureuse, au dire de la malade, pendant les deux ou trois jours précédant les règles.

Actuellement, on trouve dans le flanc droit, à peu près à égale distance de la crête iliaque et du rebord costal, une tumeur présentant la forme et le volume d'un gros œuf d'oie, à grand axe orienté obliquement de bas en haut et d'arrière en avant; cette tumeur, qui paraît très superficielle et est recouverte d'une peau normale, est lisse, régulière, uniformément tendue et dure, sans aucune espèce de fluctuation; elle est un peu mobile quand les muscles pariétaux sont relâchés; leur contraction la fixe, sans modifier son volume, ni sa consistance; elle est un peu sensible à la palpation.

La malade présente, en même temps, des signes de tuberculose pulmonaire au début et une métrite légère.

Diagnostic. — Il ne s'agit pas d'une tumeur intra-abdominale, car tous les symptômes concordent pour indiquer une lésion pariétale; ce n'est pas une hernie, car la tumeur est absolument irréductible et ne présente aucune impulsion. En fin de compte, on s'arrête au diagnostic de fibrome de la paroi, bien que la tumeur n'ait ni le siège habituel, ni la forme en galet de ces fibromes.

Extirpation, le 25 août. — La tumeur est recouverte par la peau et par le muscle grand oblique, dont les fibres sont dissociées à la sonde cannelée et non sectionnées; au-dessous de ce muscle on arrive sur une tumeur de

coloration blanche, manifestement résistante. La face superficielle de la poche est facilement libérée à la sonde cannelée; du côté de la face profonde, au contraire, il y a des adhérences avec le muscle petit oblique. En essayant d'achever la dissection de cette poche, on la crève et un flot de liquide, clair et transparent comme de l'eau, jaillit, en même temps qu'apparaît une membrane hydatique blanche. On termine aux ciseaux la dissection de la paroi fibreuse du kyste, qui est assez fortement adhérente en haut, dans le voisinage de la 12e côte. Reconstitution de la paroi musculaire par un double surjet de catgut, profond sur le petit oblique et superficiel sur le grand oblique; suture de la peau au crin de Florence; drainage.

Le drain est enlevé au bout de quarante-huit heures. L'évolution de la plaie est d'abord régulière; puis, au bout de huit jours, la température, jusque-là normale, monte à 38° et localement apparaît de la rougeur. La plaie est désunie et donne issue à du pus collecté entre les couches musculaires de la paroi (infection probablement due au catgut); pansements humides; cicatrisation rapide.

A la fin de septembre, la malade, complètement guérie de son kyste, est encore à l'hôpital en traitement pour sa métrite. Elle sort le 15 octobre.

II. — Kystes hydatiques prépéritonéaux

I. — Boudet (*Bulletin des Sciences médic. de Paris*, 1811; obs. I du mémoire de Moutet). — Autopsie d'un individu dont le ventre mesurait 5 pieds de circonférence et présentait, à l'hypocondre gauche, une volumineuse saillie non fluctuante. A l'incision de cette tumeur, issue de 20 pintes de liquide limpide et d'environ 4 000 hydatides. « Cette énorme quantité de liquide s'était formée, non dans la cavité du péritoine, mais bien entre cette membrane et les muscles abdominaux. »

II. — Degner (cité par Boyer, *Traité des maladies chirurgicales*; obs. IV du mémoire de Moutet). — Femme de cinquante ans. La tumeur est apparue douze ans auparavant, au niveau de l'aine droite; elle avait alors le volume d'un pois; quelques années plus tard, elle était grosse comme un œuf de poule, dure, douloureuse. Actuellement, elle a une longueur de 2 travers de main et une épaisseur de 3.

Ulcération spontanée de la partie inférieure de la tumeur et issue d'une grande quantité de liquide clair, puis d'une membrane blanchâtre qui est d'abord prise pour l'intestin, puis reconnue pour l'enveloppe d'un kyste ayant le volume d'une tête d'adulte; en un point de la cavité, on apercevait les muscles abdominaux. (Moutet regarde ce cas comme un hyste hydatique des muscles de la paroi.)

Guérison en dix semaines.

III. — Courty (*Annales clin. du Prof. Alquié*, 3e année, 1855; obs. VII du mémoire de Moutet). — Homme de soixante-cinq ans, présentant une volu-

mineuse tumeur abdominale, surtout développée à gauche, mais empiétant sur l'hypogastre et la fosse iliaque droite, s'étendant de l'ombilic au flanc gauche et de l'hypochondre gauche à l'arcade crurale; circonférence du tronc = 95 centimètres, de la tumeur à sa base = 80 centimètres. Cette tumeur est manifestement liquide, fluctuante surtout à la partie supérieure, mate dans toute son étendue, sans frémissement.

La tumeur date de trente-cinq ans et s'est surtout accrue depuis trois ans. Troubles fonctionnels assez marqués : douleurs, troubles digestifs, gêne de la miction et de la défécation. Amaigrissement notable.

Diagnostic : kyste, probablement hydatique, adhérent à la paroi abdominale.

Ponction exploratrice : issue de liquide citrin, puis d'hydatides.

Courty comptait faire une nouvelle ponction, suivie d'injection iodée; mais, trois jours après la ponction, apparaît une réaction inflammatoire violente qui aboutit, six jours plus tard, à l'ulcération de la peau et à l'issue d'un flot de liquide séro-purulent (1 litre environ) et d'une grande quantité d'hydatides. Amélioration après cette ouverture spontanée; à partir du 14e jour, la paroi du kyste commence à s'éliminer par lambeaux. Mais, trente-cinq jours après la ponction, à la suite de l'extraction d'un plus grand lambeau de cette paroi, éclate une péritonite aiguë qui tue le malade en trois jours.

Autopsie : « La tumeur était extrapéritonéale, comme je l'avais diagnostiqué; il n'en restait plus qu'une poche à parois très épaisses, renfermant un peu de liquide dont la couleur brun-chocolat contrastait avec celle du liquide séro-purulent contenu dans le péritoine. On voyait la paroi du kyste amincie et réduite presque au feuillet péritonéal, dans un seul point correspondant sans doute à celui que recouvrait le lambeau dont l'extraction avait été le point de départ des accidents mortels. »

IV. — Moutet (*Montpellier médical*, 1871; obs. VIII). — Homme de quarante et un ans. L'affection a débuté en 1854 par des douleurs brusques et une augmentation de volume de la région sous-ombilicale du ventre. La tumeur s'est accrue progressivement; et, en 1868, la circonférence du ventre, qui était au début de 70 centimètres, atteint 105 centimètres; matité, fluctuation évidente.

Le malade est revu en 1871. La circonférence du ventre est alors de 117 centimètres; la saillie est surtout médiane et épigastrique; la tumeur, recouverte de peau distendue, est rénitente; il y a de la matité dans tout le ventre, sauf vers l'appendice xiphoïde et les hypochondres; fluctuation très nette. Les changements de position du malade ne modifient pas la tumeur. Amaigrissement considérable.

Diagnostic : ascite. On fait une ponction qui ne donne rien à droite, mais ramène à gauche quelques gouttes de liquide jaune et quatre ou cinq hydatides vides; on perçoit alors du *frémissement*, assez vague, dans l'hypochondre droit. Le diagnostic est rectifié et l'on admet l'existence d'un kyste hydatique, probablement extrapéritonéal.

Incision le 27 avril : sous l'anesthésie locale par un mélange de glace et de sel, on mène une incision de 5 centimètres, passant par le milieu d'une ligne unissant l'ombilic à l'épine iliaque antéro-supérieure gauche. « Le tissu adipeux, le fascia superficiel sont à leur tour divisés et j'arrive ainsi sur le feuillet superficiel des aponévroses abdominales antérieures. L'ouverture de ce dernier me conduit sur le bord externe du muscle grand droit gauche et j'attaque immédiatement le feuillet qui passe en arrière de lui, feuillet facile à reconnaître à son aspect nacré et au poli de sa surface. La section de cette couche fibreuse met à découvert un tissu d'un blanc mat, rugueux, mais dont l'épaisseur ne me paraît pas grande, à cause de la facilité avec laquelle la simple pression du doigt détermine la fluctuation au-dessous d'elle. Sûr d'être ainsi parvenu sur l'enveloppe du kyste, j'enfonce la pointe du bistouri d'avant en arrière, et, sentant à la liberté de ses mouvements qu'elle a pénétré dans sa cavité, je la retire. Un petit jet d'un liquide jaune verdâtre, trouble, peu consistant, sort immédiatement après, mais s'arrête aussitôt. » L'incision est ensuite agrandie et donne issue à un flot de liquide, d'abord jaune, puis clair comme de l'eau très pure, et à une grande quantité de vésicules de volume variable; certaines vésicules doivent être extraites avec le doigt ou avec une pince; l'une d'elles, plus volumineuse, grisâtre, inégale, ressemble à l'épiploon, mais sans vaisseaux. Le ventre revient à des dimensions normales; on constate alors que « la poche avait eu son point de départ au côté gauche de l'ombilic et un peu au-dessous; là en effet existe encore une matité très évidente dans l'étendue d'un décimètre carré; partout ailleurs la résonance a reparu en même temps que la fluctuation a cessé d'être appréciable ».

Il s'est écoulé en tout 15 litres de liquide; les vésicules sont trop nombreuses pour être comptées, mais leur poids total est de 4 500 grammes; les plus petites ont le volume d'un grain de mil, la plus grosse celui d'une tête d'adulte.

Pendant les jours suivants, issue de liquide et de vésicules; à partir du 2 mai, suppuration qui persiste pendant deux mois et demi avec quelques expulsions d'hydatides. Enfin, sous l'influence d'injections iodées, cicatrisation à la fin de juillet.

V. — Gontscharow (*Medecinskoje Obosrenje*, 1902). — Garçon de seize ans, entré à l'hôpital le 19 juillet 1897. La tumeur n'aurait apparu que dix jours auparavant.

Tumeur arrondie, élastique, indolore, immobile, recouverte de téguments normaux, occupant la région mésogastrique gauche; elle remonte en haut jusqu'à deux doigts au-dessous du rebord costal et sa limite inférieure se sent mal, un peu au-dessus de la crête iliaque; elle atteint en dedans la ligne médiane et, en dehors, se perd insensiblement dans les muscles du dos. Elle semble indépendante des viscères et appartenant à la paroi.

État général bon. Température normale.

Une *ponction exploratrice* donne du pus.

Diagnostic : abcès froid d'origine indéterminée (l'examen du squelette est négatif).

Opération : incision parallèle à la crête iliaque; on traverse les muscles larges et on tombe sur une membrane blanche qui est incisée et donne du pus. Le doigt est introduit dans la cavité et extrait une vésicule unique de la grosseur du poing. On voit alors que la poche est séparée de la cavité abdominale par le péritoine épaissi, à travers lequel on sent l'intestin. Lavage et tamponnement de la cavité.

Guérison par granulation. Au bout de vingt-cinq jours, le malade quitte l'hôpital, n'ayant plus qu'une petite plaie de bon aspect.

Travail de la clinique de M. le Prof. Antonin Poncet.

DU PÉRITHÉLIOME[1]

PAR MM.

Paul VIGNARD
Chirurgien des Hôpitaux de Lyon.

et

Georges MOURIQUAND
Interne des Hôpitaux,
Moniteur d'Histologie à la Faculté de Lyon.

Il nous a été donné d'observer, dans le service de notre maître, M. le professeur Poncet, un malade porteur d'une tumeur de la joue, de type clinique mal défini, télangiectasique, et essentiellement hémorragique.

L'examen histologique du néoplasme nous a permis de le rattacher à un type de tumeur généralement peu décrit en France, le périthéliome, et nous a conduit à donner de celui-ci une description rapide, d'après les auteurs allemands.

Observation. *Résumé*[1]. — *Tumeur télangiectasique cervico-faciale. Hémorragies abondantes. Ligature de la carotide primitive. Ablation de la tumeur.*

P. C., 60 ans, instituteur, entre à la salle Saint-Philippe le 19 janvier 1904 pour une tumeur télangiectasique de la région de la joue gauche, ayant débuté il y a trois ans et ayant progressé lentement jusqu'à devenir de la grosseur d'une orange. Il nous remet un billet de son médecin, qui dit : « ... Je n'ai pas assisté au début de sa maladie; elle remonte, je crois, à trois ans; à ce moment on fit le diagnostic de *lipome*... Ce lipome primitivement diagnostiqué semble s'être modifié; on dirait plutôt un *angiome*; j'ai même cru sentir des battements. Il ne semble pas y avoir d'adhérences de la tumeur aux parties voisines et profondes ».

Le malade est très affaibli et répond mal aux questions qui lui sont posées. Il dit avoir joui longtemps d'une excellente santé. Pas d'antécédents.

1. Recueillie par notre excellent ami Paul Sanerot, interne des hôpitaux.

Un examen objectif est impossible, le malade ayant un énorme pansement. Il présente : déformation de la jambe droite, ancienne fracture sus-malléolaire, pied balant, cal assez volumineux.

20 janvier 1904. On tente un examen de la tumeur (M. Vignard). En enlevant le pansement, la tumeur se met à saigner abondamment (pince à demeure, pansement compressif). Le malade est pâle, comme saigné à blanc (sérum artificiel, ergotine en potion 1 gr. 50).

30 janvier. Le malade fait une nouvelle hémorragie sous son pansement.

On renforce son pansement.

Ergotine, 1 gr. 50.

31 janvier. On appelle l'interne de garde pour une hémorragie. Pansement compressif. Même traitement.

8 février, *id.* Injection de sérum.

11 février. Jusqu'à ce jour, la tumeur a été pour ainsi dire invisible en raison de l'hémorragie. Une fois seulement, le lendemain de l'entrée du malade, on a pu voir une tumeur du volume d'une orange variqueuse, percée de deux ou trois petits orifices, par lesquels s'échappent des jets de sang. Cette tumeur est animée de battements.

Opération (M. Vignard).

Aujourd'hui on anesthésie le malade. Une pince à mors garnie de caoutchouc est placée sur la carotide primitive. Il est impossible d'atteindre la carotide externe, parce que la tumeur empiète sur la région sous-maxillaire. La tumeur est circonscrite au bistouri et enlevée d'un bloc avec la glande sous-maxillaire. L'hémorrhagie, malgré la ligature, est considérable; le sang est aqueux et clair. La plaie est tamponnée et laissée ouverte.

En aucun point la tumeur n'adhérait à l'os; mais elle laisse à nu la région de l'angle. La tumeur enlevée est du volume du poing.

En raison de l'hémorragie, la ligature temporaire est transformée en ligature définitive.

14 février. Le malade, qui allait bien le matin, sans température, est pris subitement de torpeur cérébrale, avec parésie du coté droit, légère aphasie. Langue sale, muguet.

15 février. Mort lente dans le coma.

16 février. *Autopsie* : malade réclamé. Pas d'éviscération. On prend le cal osseux (membre inférieur droit).

Cerveau. Œdème cérébral marqué. Pas de ramolissement, pas de thrombus dans les branches terminales de la carotide. La carotide droite a son volume normal. Rien aux coupes du cerveau.

Examen anatomo-pathologique.

Examen macroscopique.

Il s'agit d'une tumeur de la face, du volume d'un poing environ et pesant 200 grammes. A cette tumeur sont adjoints à sa périphérie un peu de peau saine et du tissu cellulaire normal.

Considérée par sa surface extérieure, la tumeur est bourgeonnante, mais sans exagération, l'épiderme qu'elle n'a encore qu'incomplètement érodé ne la laissant pas encore saillir à l'extérieur; en effet sur elle est étendue une couche épidermique très atrophiée, mais encore suffisamment résistante et difficile à déchirer.

A *la coupe*, la tumeur apparaît parcourue par des travées conjonctives qui la divisent en loges ou lobules de valeur irrégulière.

L'élément essentiel du néoplasme, contenu dans ces loges, présente un aspect très particulier de couleur jaune, plus ou moins foncé suivant les points, rappelant par sa consistance le foie ou même du poumon hépatisé; elle fait songer, surtout par sa couleur et son aspect, à la substance surrénale.

Elle est fortement congestionnée par endroits et piquée de points hémorragiques. La consistance est d'ailleurs variable suivant les points; rénitente en général, elle prend sur certains points une résistance fibreuse ou pseudocartilagineuse.

Il est prélevé divers fragments de la tumeur, en des points variables (superficie, profondeur, points indurés).

Examen histologique.

Coupe I. — La coupe de la tumeur, pratiquée en plein centre, dans la portion relativement molle de celle-ci, montre les détails suivants :

A *un faible grossissement*, on voit une formation réticulée, excessivement ténue et délicate. Ce qui frappe au premier examen, c'est la présence de cavités dilatées très nombreuses, serrées les unes contre les autres. Elles sont limitées par un contour parfaitement net, contenant dans leur lumière une formation rappelant la fibrine coagulée.

A un plus fort grossissement, object. 7, ocul. 2, ou object. 1/12.

1° *Capillaires.* Il s'agit bien en effet d'un réseau fibrineux, emprisonnant dans ses mailles de nombreux globules rouges. Les cavités à sections transversales arrondies sont des capillaires très nombreux, dont les parois sont sur plusieurs points en contact les unes avec les autres. Même à l'immersion, un examen soigneux ne permet pas de trouver dans cette paroi des capillaires une structure quelconque. Elle paraît essentiellement composée par un tissu hyalin et à peu près homogène. Pas de noyaux apparents disséminés sur cette paroi.

2° *Formations périthéliales.* Elles siègent dans les espaces intercapillaires. Ces cellules, disséminées sans ordre apparent, s'appliquent généralement contre la paroi des capillaires.

Par leur morphologie, elles se rapprochent du type endothélial. Leur *noyau* est tantôt régulièrement arrondi, tantôt ellipsoïde, riche en filaments chromatiques. Leur *protoplasma* est tantôt légèrement teinté en rose par l'éosine, tantôt nettement granuleux. Ces cellules sont les unes ellipsoïdes, les autres plus ou moins rectangulaires.

Réduites au nombre de deux ou trois dans certains espaces intercapillaires, elles se réunissent parfois par îlots de six à dix. Dans ces points, elles sont chacune comme enfermées dans un réticulum délicat, qui les

sépare l'une d'avec l'autre, ou en réunit deux ou trois dans la même maille.

Rapports avec les capillaires. Beaucoup d'entre ces cellules sont immédiatement accolées à la paroi amorphe du capillaire; d'autres sont éloignées de cette paroi, mais généralement réunies à elle par des cellules

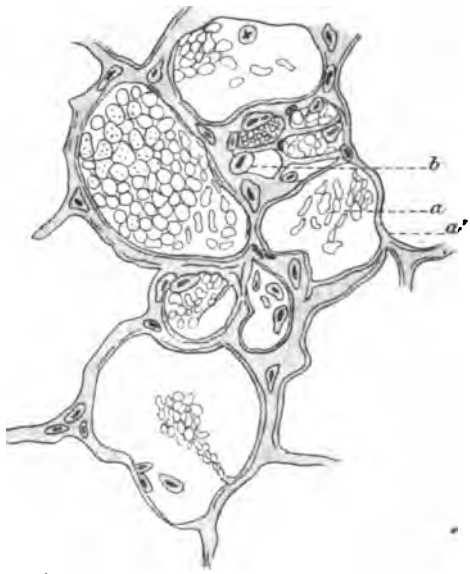

Fig. 1. — Périthéliome développé au niveau de la joue. — *Légende : a*, capillaire dilaté; *a'*, sa paroi hyaline; *b*, large cellule périthéliale (occupant les espaces intercapillaires).

intermédiaires plus ou moins en rayon perpendiculaire à la paroi du vaisseau.

Notons enfin que quelques cellules endothéliales sont desquamées dans la lumière du capillaire.

En certains points enfin, les cellules périthéliales sont envahies par un pigment jaune brun.

Coupe II. — Le 2e fragment de la tumeur présente, macroscopiquement, au centre, une charpente indurée et fibreuse.

Histologiquement, on a :

Au centre de la préparation un tissu de sclérose teint en rose franc par l'éosine, parcouru par quelques rares vaisseaux à parois complètement formées. Ces travées fibreuses sont infiltrées par de nombreuses cellules embryonnaires, et par des cellules plus volumineuses fortement pigmentées en jaune brun.

De chaque côté de la travée fibreuse, même disposition que dans la coupe n° 1. Mais ici les cellules périthéliales, appliquées contre les parois vasculaires, sont plus nombreuses, mélangées à une multitude de cellules inflammatoires.

En résumé, notre tumeur est essentiellement caractérisée macroscopiquement par une masse extrêmement vasculaire et hémorragique.

Microscopiquement, elle est fournie par des capillaires nombreux et dilatés, séparés les uns des autres et comme engainés par des cellules du type endothélial.

Sa structure reproduit traits pour traits celle attribuée par les auteurs allemands aux tumeurs appelées « périthéliomes ». Les ouvrages français donnant sur ces néoplasies des renseignements par trop succincts, nous avons pensé qu'il ne serait pas sans intérêt de rappeler, à l'occasion de notre cas, la description des auteurs étrangers.

Et d'abord qu'est-ce qu'un périthéliome?

Les divers ouvrages d'anatomie pathologique français sont à peu près muets sur ce point.

En France, le diagnostic de périthéliome est, on peut le dire, très rarement porté; et MM. Reclus et Chevassu n'en parlent, dans leur article, qu'avec une extrême réserve. En Allemagne, il en va autrement : le périthéliome y est bien connu, y ayant été beaucoup étudié. Le beau livre de Max Borst : *Die Lehre von den Geschwülsten* (Wiesbaden, 1902) en fait une large mention et une étude complète, à laquelle nous nous promettons d'emprunter beaucoup.

Avant toute étude, rappelons que la plupart des auteurs sont loin d'accorder tous le même sens au terme de périthéliome. La divergence remonte plus haut que l'anatomie pathologique et c'est dans l'étude elle-même du périthéliome des vaisseaux que nous la trouvons déjà dans les traités d'histologie normale. Résumons le débat en quelques mots.

Le périthélium. — Eberth a le premier trouvé que les vaisseaux de la pie-mère étaient pourvus de cellules périthéliales, dessinant, sur l'adventice, des champs séparés par l'imprégnation argentique. Les acides et les alcalis lui permirent d'isoler une membrane mince, formée des cellules ci-dessus décrites.

Il montra, de plus, que cette membrane formait la limite externe des vaisseaux par rapport aux espaces périvasculaires (et non la paroi externe de ces espaces).

Cette même formation fut retrouvée par lui, par Waldeyer et Sertoli, dans la glande coccygienne; par Paltauf dans la glande carotidienne.

En outre, on a décrit des périthéliums pour les vaisseaux de la glande pinéale, des capsules surrénales, du thymus, des glandes salivaires (Eberth, Leydig, Henle, Kölliker, Boll), et pour les vaisseaux du testicule (Ebner, Leydig, Henle, Kölliker, Boll).

En second lieu, il faut avouer, avec Max Borst, que les périthéliums n'ont pas reçu jusqu'à présent une place bien nette dans la physiologie, l'embryologie, et même l'histologie normale. La plupart des auteurs les considèrent comme analogues à des endothéliums, dont ils auraient d'ailleurs l'origine (Volkmann).

Les rapports des perithéliomes avec les espaces péri-vasculaires ne sont d'ailleurs pas entièrement étudiés.

Voici qu'elle est, sur la question du périthéliome, l'opinion autorisée de notre maître, M. le professeur Renault[1].

« Au delà de la vitrée du vaisseau commence le domaine du tissu conjonctif... Sur les capillaires, les artérioles et les veinules, il est représenté par un revêtement discontinu de cellules fixes, ordonnées par rapport au vaisseau et allongées dans le sens de sa marche. C'est la couche rameuse périvasculaire décrite d'abord par Eberth et Iwanoff sur les capillaires de la membrane hyaloïde de la grenouille. Les cellules connectives reposent sur la membrane propre, qui double l'endothélium vasculaire; elles entourent le petit vaisseau du réseau de leurs prolongements, plus ou moins serrés et ordinairement très délicats. Par d'autres prolongements, elles s'anastomosent avec ces cellules du tissu conjonctif lâche circonvoisin. On désigne assez ordinairement la couche rameuse sous le nom de périthélium, qui lui a été imposé par Eberth, parce qu'il pensait, suivant les vues d'Iwanoff, que cette formation répondait à une gaine lymphatique, tout en faisant remarquer que, par l'imprégnation de nitrate d'argent, il lui avait été impossible d'y démontrer l'existence d'un endothélium continu. Il est donc allé trop loin, en proposant comme synonyme de périthélium le nom d'épithélium vasculaire externe. »

Il faut donc en conclure que le mot périthélium est employé souvent dans un sens plus ou moins large et que, par suite, il n'a pas toujours la même signification : avec Borst admettons que :

1° Il y a des espaces périvasculaires qui possèdent un revêtement endothélial et ne montrent de cellules périthéliales que sur les côtés des vaisseaux.

2° D'autre part il y a des espaces lymphatiques périvasculaires qui entourent ces vaisseaux qui n'ont rien à faire avec le périthélium et ne sont entourés que de l'endothélium habituel.

3° Enfin il doit y avoir des espaces lymphatiques périvasculaires, qui sont pourvus en partie d'endothélium et qui cependant possèdent un périthélium sur les côtés du vaisseau.

Pour les autres cellules adventitielles des capillaires, on discute

1. *Traité d'histologie pratique*, t. I, p. 799-800.

pour savoir si elles proviennent des cellules qui forment les vaisseaux, ou si elles se sont développées aux dépens des éléments du tissu conjonctif qui accompagnent souvent les capillaires comme derniers restes du stroma. Sont-elles des cellules périthéliales proprement dites? Ces cellules ont l'aspect de fuseaux ou de plaques endothéliformes.

Elles sont très abondantes dans le tissu conjonctif néoformé et se distinguent des cellules conjonctives plus par leur situation périvasculaire et leurs formes que par des différences particulières. Elles sont distinctes du périthélium et sont désignées sous le nom de *cellules périvasculaires* ou adventitielles des capillaires. Elles n'ont rien à voir avec l'adventice des vaisseaux plus volumineux; cependant leur prolifération détermine, comme celle du périthéliome, un manchon cellulaire autour des capillaires et forme les tumeurs plexiformes.

De tout cela se dégage une notion assez confuse, sur l'emploi du terme périthélium, et sur les rapports de ce périthélium avec les espaces périlymphatiques et les cellules adventitielles.

Cependant, en attendant une définition histologique plus précise, peut-être est-il nécessaire de conserver avec Borst le terme de « périthéliomes » aux tumeurs dérivées de ce tissu périvasculaire », qui doivent être considérées, avec les auteurs, comme une variété d'endothéliomes.

Les périthéliomes se trouvent dispersés dans la littérature sous des noms divers : angiosarcomes, angiosarcomes plexiformes, angiosarcomes périthéliaux, endothéliomes périvasculaires, ou lorsque la dégénérescence hyaline a envahi les vaisseaux de ces tumeurs : myxomes, myxosarcomes, cylindromes.

A ces dénominations si multipliées correspond une structure à peu près peu univoque.

Structure des périthéliomes d'après Max Borst.

La majeure partie de la néoformation est constituée par des *vaisseaux capillaires*, plus ou moins ectasiés.

La *prolifération cellulaire* ne procède pas comme dans l'hémangioendothéliome simple de la lumière du vaisseau; mais *elle débute au niveau des parois vasculaires extérieures*, si bien que les vaisseaux unis en réseaux sont entourés d'un épais manchon de cellules plates ou polygonales, ou tout à fait cubiques ou cylindriques.

A l'intérieur de ce manchon cellulaire, on trouve l'*endothélium* du vaisseau qui sépare la masse cellulaire adventitielle du contenu du vaisseau. La masse cellulaire est donc en contact direct avec l'endothélium.

Ou bien les éléments polymorphes sont situés les uns à côté des autres dans les manchons périvasculaires, sans substance intermédiaire. Ou bien on trouve un stroma formé par des faisceaux d'une substance fibrillaire et quelques cellules en fuseau au sein duquel sont disposés les éléments. Ceux-ci sont arrangés, soit en ordre par-

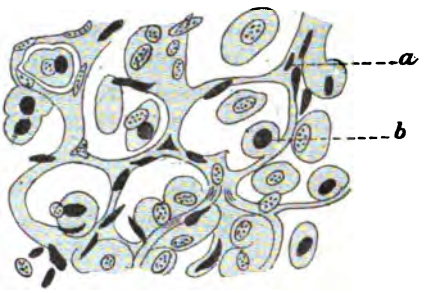

Fig. 2. — Périthéliome de la glande carotidienne (d'après Max Borst [1]). — *Légende : a*, capillaires ; *b*, larges cellules périthéliales.

fait (cellules polygonales), ou bien parallèlement ou concentriquement au vaisseau (cellules aplaties), ou suivant le mode radiaire.

Variétés et métamorphoses.

Type plexiforme. La couche cellulaire au contact de l'endothélium présente une forme cubique ou cylindrique. Le stroma conjonctif étant très peu développé, la néoformation se compose de vaisseaux comprimés entourés de manchons cellulaires épais.

Type sarcomateux. Les manchons cellulaires ont fondu; il en résulte une masse sarcomateuse avec de nombreux vaisseaux.

Type alvéolaire. Les manchons s'épaississent autour des vaisseaux les plus anciens; au voisinage de l'endothélium s'accumule une quantité notable de tissu conjonctif fibrillaire (produit de l'endothélium vasculaire). Ces transformations amènent la disparition du type plexiforme; le type alvéolaire s'établit.

Celui-ci est caractérisé par les amas de cellules néoplasiques dans les mailles du réseau vasculaire.

Forme avec couche unique de cellules périvasculaires rare.

Les cellules sont cubiques ou cylindriques. Quelques-unes ont été trouvées chargées de glycogène.

Transformation hyaline de la paroi vasculaire. C'est une des métamorphoses les plus fréquentes. Elle aboutit généralement à l'oblitération et à la destruction du vaisseau.

Par suite de ces transformations, le caractère périthélial de la

1. Dessins dûs à notre excellent collègue R. Leriche.

néoformation disparaît de plus en plus. Si la transformation hyaline est très étendue, elle gagne le tissu conjonctif. On trouve alors dans un amas hyalin des tas de cellules épithélioïdes, le plus souvent réunies en nids. La tumeur devient alors difficile à différencier d'avec le cylindrome.

Les périthéliomes suivant leur siège.

Leur origine peut être dans les membranes séreuses, la parotide, le système osseux, le voile du palais, les joues, le tissu conjonctif sous-cutané, les reins, les mamelles, l'ovaire, les muscles, les paupières (voir les travaux de Kolaczek, Hippel, Volkmann, Barsu), dans la glande carotidienne qui présente un périthéliome d'un type très pur, dans le nerf optique.

Périthéliome des méninges et du cerveau. C'est une de ces localisations les plus fréquentes. C'est là qu'il a été surtout étudié dans sa forme pure et dans ses variations.

L'étude de cette variété dépasserait de beaucoup les limites de notre travail, et n'a qu'un rapport trop lointain avec le cas que nous publions. A lui se rattache au contraire directement l'étude du périthéliome de la glande carotidienne.

Périthéliome de la glande carotidienne. C'est le type le plus pur (Andersch).

Il n'est pas dans nos intentions de reprendre cette question, si bien étudiée déjà en 1903 par MM. Reclus et Chevassu dans cette revue même[1]. Nous rappellerons seulement que ces tumeurs, développées aux dépens des ganglions intercarotidien ou rétrocarotidien, siègent à la bifurcation de la carotide primitive.

Elles entourent les vaisseaux en s'unissant rarement de façon intime à leur paroi vasculaire. Ce sont le plus souvent des tumeurs encapsulées qui sont entretenues par des rameaux vasculaires provenant de la bifurcation de la carotide. Souvent bénignes (Hemleth), elles peuvent, devenant malignes, acquérir un volume considérable (Marchand).

Leur *développement* (Hemleth) se fait aux endroits les plus jeunes de la tumeur par des bourgeons ténus qui forment aussitôt un réseau à mailles étroites. Dans ces mailles se trouvent des cellules volumineuses rondes et polymorphes. Au niveau des points les plus jeunes, la connexion des cellules épithéliales contenues à l'intérieur du réseau capillaire et les parois de ces capillaires n'est pas très apparente. Par contre, dans les stades un peu plus avancés de la formation, il est facile de reconnaître que les masses cellulaires proviennent des

1. Reclus et Chevassu, Les tumeurs du corpuscule rétrocarotidien, *Revue de Chirurgie*, août 1903, p. 149 et 338.

parois vasculaires. Le réseau vasculaire s'élargit; dans les grands alvéoles les masses cellulaires se disposent perpendiculairement à l'axe du vaisseau, en files ou en colonnes faisant issue des parois externes du vaisseau.

La dégénérescence hyaline des vaisseaux et du tissu fibreux de la tumeur est fréquente.

La tumeur définitive se compose d'un système de vaisseaux et de cellules cylindriques. C'est un véritable angiome plexiforme, dans lequel les vaisseaux sont séparés par une prolifération de cellules périthéliales disposées en rayons.

Une charpente fibreuse divise la tumeur en lobes et en lobules et se trouve unie à la périphérie avec une capsule fibreuse nettement développée.

Accroissement des périthéliomes.

Les périthéliomes croissent par des bourgeons capillaires. Très tôt, on voit apparaître sur leur paroi externe des bourgeons formés d'éléments cellulaires. Ce sont les cellules périthéliales qui par leur pouvoir de prolifération considérable montrent qu'elles sont les éléments proliératifs propres de la tumeur.

Cette néoformation donne naissance ensuite aux manchons cellulaires qui entourent les capillaires néoformés et leur donnent un caractère atypique.

La description de notre tumeur se superpose absolument, au moins dans ses grandes lignes et ses traits essentiels, à la description donnée du périthéliome par les auteurs allemands. Elle reproduit trait pour trait le schéma du périthéliome : néoformations capillaires engainées par des cellules périthéliales proliférées.

Nous avons, dans le cours de notre travail, indiqué les sièges les plus habituels du périthéliome. Sa localisation à la joue est des plus rares. Si l'on admet avec quelques auteurs que le périthéliome existe partout, cette situation n'a rien d'anormal.

Nous sommes d'autre part, ici, non loin de l'organe qui donne, entre tous, les périthéliomes les plus purs, étant lui-même un véritable périthéliome : la glande carotidienne.

De formations semblables à elles peuvent-elles exister hors de l'espace intercarotidien?

C'est ce que les récentes recherches tendent à prouver. Ces glandes annexes des vaisseaux, du type de la surrénale (portion médullaire) dont elles possèdent (Mulan) les cellules chromaphines ou adrénalinogènes semblent être plus nombreuses le long des trajets vasculaires qu'on ne l'avait cru.

Nous ne pensons pas qu'elles aient été anatomiquement décrites

au niveau de la joue; et c'est pour cela que, pour notre tumeur, nous n'indiquons cette origine possible qu'à titre de simple hypothèse.

Réflexions cliniques.

La description clinique de ces tumeurs est moins intéressante que leur étude histologique, parce qu'elle répond à des types très connus et qu'elle a déjà été faite sous des titres différents : angiosarcomes, sarcomes télangiectasiques, endothéliomes perivasculaires, etc.

Ce qui dominait dans notre cas, c'était en effet le caractère érectile de la tumeur, à la surface de laquelle on voyait ramper et battre d'énormes vaisseaux dilatés. Aussi le symptôme principal a-t-il consisté en l'apparition d'hémorragies profuses, impossibles à arrêter par la forcipressure en raison de la friabilité du tissu néoplasique et de la fluidité particulière du sang sans tendance à la coagulation.

Nous avons été obligés de recourir à l'emploi un peu démodé du pingawar, qui seul a pu entraîner la formation d'un coagulum.

C'est l'abondance de ces hémorragies, jointe à l'impossibilité d'atteindre la carotide externe, qui nous a obligés à recourir à la ligature définitive de la carotide primitive. Celle-ci a eu pour conséquence une anémie cérébrale, à laquelle le malade déjà saigné à blanc n'a pu résister. Il est mort sans phénomènes d'infection, sans thromboses vasculaires; et l'autopsie a permis de constater l'intégrité macroscopique de sa substance cérébrale et le volume normal de sa carotide du côté opposé. D'ailleurs, ce cas ne saurait, en raison des conditions particulières que nous signalons, servir d'argument pour ou contre la ligature de la carotide primitive.

Conclusions.

En *résumé*. — Parmi les tumeurs d'origine vasculaire et à côté des endothéliomes bien connus, il existe des tumeurs développées au dépens de la couche externe des vaisseaux. Ces tumeurs ont été décrites sous des noms extrêmement divers et dénommées, surtout en Allemagne, *périthéliome*.

Ce nom paraît justifié par leur structure essentiellement caractérisée par des néoformations capillaires engainées par des amas de cellules du type endothélial immédiatement en rapport avec la paroi externe du vaisseau.

Ces tumeurs se développent le plus habituellement dans les

méninges (Eberth) ; elles ont été signalées dans la glande intercarotidienne (Reclus et Chevassu), et autres organes.

Notre cas semblerait prouver qu'elles peuvent se développer partout.

Peut-être faut-il, dans ces cas, admettre l'hypothèse de leur développement dans des glandes appendues aux vaisseaux, glandes analogues à la glande intercarotidienne, et dont les travaux récents semblent vouloir généraliser l'existence.

Travail du service de M. le Dr Tuffier (Hôpital Beaujon).

LES HÉMORRAGIES DES KYSTES TORDUS DE L'OVAIRE

Par le Dr Constantin DANIEL

Ancien interne des hôpitaux de Paris.

Les hémorragies kystiques, comme la torsion du pédicule des kystes ovariques, ne furent d'abord connues que comme curiosités anatomiques; mais, lorsque l'ovariotomie entra dans la pratique courante, ces accidents furent mieux observés et signalés par la plupart des chirurgiens qui eurent à intervenir d'urgence. Leur histoire se confond donc, en grande partie, avec celle des kystes de l'ovaire à pédicule tordu. Sans vouloir faire la bibliographie de tout ce qui a été dit sur ce sujet[1], je rappellerai que le premier travail d'ensemble fut celui de Rokitansky en 1865[2]; ensuite parurent de nombreux mémoires et thèses, entre autres ceux de Vercoutre[3], de Lawson-Tait[4], de Fränkel[5]. Puis l'article de Sp. Wells dans son *Traité des maladies des ovaires*; celui plus récent d'Olshausen dans le *Compendium* de Billroth et Lücke, le travail de Thorn[6], ainsi que

1. La bibliographie très complète de la question est faite dans la thèse de Mouls (1890). Nous nous contenterons d'indiquer les principaux travaux parus depuis.

2. Rokitansky, Ueber den Strangulation von Ovarialtumoren durch Achsendrehung, *Œster. Zeits. f. prakt. Heilk.*, 1865, p. 132.

3. Vercoutre, Étude sur le phénomène de la torsion du pédicule des appendices normaux ou pathologiques de la cavité abdominale, *Revue de médecine militaire*, 1879, 3e série, t. XXXV, p. 1.

4. L. Tait, On axial rotation of ovarian tumours leading to their strangulation and gangrene, etc., *Transactions of the obst. society of London*, 1881, vol. XXII, p. 86.

5. Eugen Fraenkel, Beiträge zur Pathologie und pathologischen Anatomie der weiblichen Beckenorgane, *Archiv für pathologische Anatomie und Physiologie und für klinische Medicin*, 1883, t. XCI, p. 499.

6. Thorn, *Ueber die Axendrehung der Ovarialtumoren*, Diss. Inaug., Halle, 1883.

quelques thèses soutenues en Allemagne. En France, il y a à citer le remarquable mémoire de Terrillon[1], les articles de Pozzi[2], de Segond[3]; enfin les thèses de Mouls[4], Mouthon[5], Baron[6], Kisseloff[7], Aubry[8], Tessier[9], Sanson[10], et la communication de Constantin Daniel[11].

Ayant eu l'occasion d'observer à l'hôpital Beaujon, dans le service de mon maître le Dr Tuffier, deux cas de kystes tordus compliqués d'hémorragie, il m'a semblé que cet accident, par ses diverses particularités cliniques et anatomiques, imprimait aux kystes à pédicule tordu des caractères spéciaux, nécessitant souvent une thérapeutique d'urgence.

Les kystes tordus hémorragiques de l'ovaire, à peine étudiés jusqu'ici, devraient, à notre sens, occuper une place plus importante dans l'histoire de la torsion des kystes ovariens. Aussi, pour condenser les données actuellement acquises sur ce sujet, ai-je consulté une grande partie des cas épars, publiés soit isolément, soit dans des thèses ou mémoires relatifs à ce sujet. Et c'est de leur analyse minutieuse que j'essaierai de dégager les faits les plus saillants qui ont rapport aux causes et aux symptômes de cette grave complication des kystes tordus. On sait que, lorsque le pédicule d'une tumeur, solide ou liquide, se tord sur lui-même, la vitalité de cette tumeur est de ce fait compromise, et plusieurs accidents peuvent s'ensuivre : l'hémorragie, le sphacèle, la rupture, etc. Ces divers accidents peuvent rester isolés; mais souvent ils s'associent, et à l'hémorragie succède la rupture ou le sphacèle de la tumeur. Aussi allons-nous envisager, dans ce travail, l'évolution complète des kystes tordus hémorragiques, avec toutes leurs conséquences anatomiques, cliniques, et opératoires.

1. O. Terrillon, De la torsion du pédicule des kystes de l'ovaire, *Revue de Chirurgie*, Paris, 1887, p. 245.
2. S. Pozzi, *Traité de gynécologie clinique et opératoire*, Paris.
3. Segond, Art. Annexes de l'utérus, in *Traité de Chirurgie* de Duplay-Reclus, Paris.
4. Mouls, *Contribution à l'étude de la torsion du pédicule des kystes de l'ovaire*, Paris, 1890.
5. Mouthon, *De la torsion du pédicule dans les kystes de l'ovaire*, Paris, 1897.
6. Baron, *Torsion du pédicule des kystes de l'ovaire*, Paris, 1898.
7. Kisseloff, *Contribution à l'étude de la torsion du pédicule des kystes de l'ovaire*, Paris, 1897.
8. Aubry, *Etude sur la torsion pédiculaire des kystes ovariens*, Paris, 1900.
9. Tessier, *Contribution à l'étude de la torsion du pédicule des tumeurs kystiques des annexes pendant la puerpéralité*, Paris, 1902.
10. Sanson, *De la torsion du pédicule des tumeurs liquides des annexes*, Paris, 1904.
11. Constantin Daniel, Kyste hémorragique de l'ovaire, *Bulletins et Mémoires de la Société anatomique*, Paris, juillet 1904.

ÉTIOLOGIE. — La *fréquence* de cet accident est assez grande, si l'on en juge par les cas publiés. Les hémorragies surviendraient dans presque la moitié des kystes tordus. Voici d'ailleurs quelques chiffres. Sur huit cas de torsion du pédicule, consignés dans la thèse de Mouthon[1], l'hémorragie kystique existait trois fois, soit 37,78 p. 100. Mouls[2], sur six cas, observe cet accident deux fois, soit 33,34 p. 100. Baron[3], sur vingt-quatre cas rapportés dans sa thèse, ne le rencontre que quatorze fois, soit 58,33 p. 100. Kisseloff[4], sur sept cas, l'observe trois fois, soit 42,89 p. 100. Aubry[5], sur neuf cas, cinq fois, soit 55,55 p. 100. Selon Finaz[6], cet accident serait encore plus fréquent : sur vingt et un cas de torsion pédiculaire, quatorze fois, soit 66,66 p. 100, le kyste était en même temps hémorragique.

Age. L'âge ne paraît pas avoir par lui-même beaucoup d'importance. L'hémorragie peut s'observer à tous les âges de la période d'activité génitale; mais pas exclusivement. Dans nos observations, on trouve une prédominance entre vingt et trente ans (dans plus de la moitié des cas). La plus âgée des malades dont je rapporte l'observation avait soixante et un ans et demi (obs. de Delaunay); la plus jeune avait dix-neuf ans (cas de Boursier).

Menstruation. Quelquefois les accidents hémorragiques coïncident avec l'époque des règles. Cette circonstance a fait croire à certains auteurs que les variations de pression sanguine, amenées par les périodes menstruelles, étaient nécessaires pour provoquer l'hémorragie intra-kystique. Pour notre part, nous croyons que les hémorragies dans les kystes tordus sont entièrement étrangères aux règles, et que les congestions menstruelles de l'appareil utéro-annexiel ne font qu'exagérer des lésions préexistantes. Sur quarante-trois observations que j'ai pu réunir, la torsion pédiculaire n'eut lieu que deux fois (un cas de Mouthon, et un autre de Mouls) pendant la période cataméniale. Par contre, dans une observation de Keiffer[7], chez une femme après la ménopause

1. Mouthon, *De la torsion du pédicule dans les kystes de l'ovaire*, Paris, 1897.
2. Mouls, *Contrib. à l'étude de la torsion du pédicule des kystes de l'ovaire*, Paris, 1890.
3. Baron, *Torsion du pédicule des kystes de l'ovaire*, Paris, 1898.
4. Kisseloff, *Contribution à l'étude de la torsion du pédicule des kystes de l'ovaire*, Paris, 1897.
5. Aubry, *Étude sur la torsion pédiculaire des kystes ovariens*, Paris, 1900.
6. Finaz, *Contrib. à l'étude de la torsion du pédicule dans les kystes de l'ovaire*, Lyon, 1898.
7. Keiffer, Deux cas de kyste papillaire hématique de l'ovaire, *Journal de chirurgie et Annales de la Société belge de chirurgie*, 1901, p. 285.

(cinquante-quatre ans), on trouva un volumineux kyste tordu, contenant une dizaine de litres de liquide hémorragique.

Puerpéralité. Tous les accoucheurs sont unanimes à reconnaître l'influence de la grossesse, de l'accouchement, et des suites de couches sur les kystes ovariques[1]. La grossesse ne prédispose qu'indirectement à l'hémorragie, en favorisant la torsion du pédicule. On sait, en effet, combien est fréquente la torsion du pédicule dans la puerpéralité en général, et dans la grossesse en particulier; cette torsion entraîne à son tour, soit une hémorragie intra-kystique suivie de rupture, soit la simple gangrène des parois du sac. Il me suffira de rappeler la thèse de Rémy[2], qui a pu réunir dix-huit cas de torsion du pédicule pendant la puerpéralité, dont onze pendant la grossesse, pour voir la fréquence de ces faits. Le rôle de la grossesse sur la torsion du pédicule des tumeurs kystiques des annexes — admis par tous les auteurs classiques qui se sont occupés de la question (Barnes, Schrœder, Wilson, Lawson-Tait, etc.), — a été bien mis en relief, dans ces dernières années, dans un certain nombre de communications faites à la *Séocté d'Obstétrique, de Gynécologie et de Pédiatrie de Paris*, par Pinard, Pozzi, Segond, Bouilly, Hartmann, Lepage, etc. Ce rôle a été également signalé dans quelques thèses traitant la question des kystes de l'ovaire dans leurs rapports avec la puerpéralité, entre autres celle de Tessier[3]. Quant au mécanisme de cette torsion, il s'explique en grande partie par la présence de l'utérus gravide. Ce sont, en effet, les déplacements du kyste par l'utérus qu'on trouve signalés comme causes par Barnes, Olshausen, Heiberg, Rémy, Lapeyre, J.-L. Faure, etc. Les suites de couches, elles aussi, peuvent rentrer dans les causes prédisposantes de la torsion pédiculaire. C'est la cause qu'admirent, pour un certain nombre de cas, Sp. Wells, Veit, Stansburay, Péan, Löhlein. La plupart des kystes tordus, observés pendant le post-partum, s'accompagnèrent le plus souvent d'hémorragie.

1. Consulter : Doumairon, *Étude sur les kystes ovariques compliquant la grossesse*, thèse de Strasbourg, 1868. — Rémy, *De la grossesse compliquée des kystes ovariques*, thèse d'agrégation, Paris, 1886. — Cauchois, L'ovariotomie dans les kystes para-ovariens, et l'ovariotomie pendant la grossesse, *Bull. de la Société de Chirurgie*, t. XI, 1886. — Dujardin, *Contrib. à l'étude des kystes de l'ovaire dans l'état puerpéral*, thèse de Lille, 1897-98. — Bossard, *Contrib. à l'étude des kystes pendant la grossesse*, thèse de Toulouse, 1896. — Jalaber, *Dystocie par kystes de l'ovaire pendant l'accouchement*, thèse de Paris, 1898. — Tessier, *Contrib. à l'étude de la torsion du pédicule des tumeurs kystiques des annexes pendant la puerpéralité*, Paris, 1902.

2. Rémy, *De la grossesse compliquée de kyste ovariques*, thèse d'agrégation, Paris, 1886.

3. Tessier, *Contribution à l'étude de la torsion du pédicule des tumeurs kystiques des annexes pendant la puerpéralité*, Paris, 1902.

L'influence de la grossesse et de l'accouchement dans la torsion du pédicule a été étudiée, au double point de vue expérimental et clinique, par Klob et par Vercoutre[1]. Mais il faut rappeler, toutefois, qu'on ne doit pas exagérer le rôle de l'état puerpéral; et, comme Finaz (thèse de Lyon, 1898), nous pensons qu'il n'est qu'une simple condition favorisante, nécessitant souvent l'adjonction d'une cause occasionnelle.

La fréquence de l'hémorrhagie des kystes tordus, pendant la puerpéralité, est relativement rare. Sur dix-huit cas de torsion pédiculaire consignés dans la thèse de Rémy, — soit au cours de la grossesse, soit après l'accouchement, — l'hémorragie ne fut observée que deux fois, soit 11,11 p. 100. Sur quarante-deux observations de kystes tordus pendant la puerpéralité, réunies dans la thèse de Cocard[2], quatre fois, soit 9,52 p. 100, il y avait hémorrhagie kystique, dont trois fois pendant la grossesse et une fois pendant le post-partum. Sur quarante-trois observations, que j'ai réunies à la fin de ce mémoire, les kystes hémorragiques furent rencontrés quatorze fois, soit 32,55 p. 100, au cours de la puerpéralité. Ces quatorze observations se décomposent de la façon suivante : dix cas pendant la gravidité (Lapeyre : trois cas[3]; Lepage[4], Baudron[5], Pinard et Segond[6], Spiegelberg[7], Wilson[8], Löhlein[9], Sp. Wells[10], Barnes[11]); un cas pendant le travail (Rémy[12]);

1. Vercoutre, *Rec. et Mém. de médecine militaire*, 3e série, 1879, p. 146 et suiv.

2. Cocard, *Les traitements des kystes de l'ovaire pendant la grossesse et les suites de couches*, thèse de Paris, 1896.

3. Lapeyre, Kystes de l'ovaire et grossesse, *Bull. et Mémoires de la Société de Chirurgie* de Paris, séance du 20 juillet 1904.

4. Lepage, Kyste dermoïde de l'ovaire gauche avec torsion du pédicule chez une femme enceinte de 3 mois et demi environ, etc., *C. R. Soc. d'Obst., Gynéc., Pædiatrie*, juin 1904.

5. Baudron, Kyste de l'ovaire gauche se manifestant subitement au 3e mois d'une grossesse par les phénomènes de torsion de son pédicule, etc., *Bull. Soc. anatomique*, séance du 8 mai 1891.

6. Pinard et Segond, in Tessier : *Contrib. à l'étude de la torsion des tumeurs kystiques des annexes pendant la puerpéralité*, Paris, 1902.

7. Spiegelberg, Zur Klammerbehandlung des Stieles bei der Ovariotomie, *Berliner klinische Wochenschrift*, 1879, n° 18, p. 253.

8. Wilson, Ovariotomy complicated with pregnancy, *The medical Record*, vol. XVIII, 1880, p. 439.

9. Löhlein, Ueber Blutungen in Ovarialcysten, *Deutsche medicinische Wochenschrift*, Leipzig et Berlin, 1896, t. XXII, n° 29, p. 455.

10. Sp. Wells, *Des tumeurs de l'ovaire*, trad. Rodet, p. 401.

11. Barnes, in Kisseloff, *Contrib. à l'étude de la torsion du pédicule des kystes de l'ovaire*, thèse de Paris, 1897, p. 38.

12. Rémy, *De la grossesse compliquée de kystes ovariques*, thèse d'agrégation, Paris, 1886, p. 50 (obs. V).

trois cas pendant le post-partum (Mangiagalli[1], Müller[2], Hardouin[3]).

Causes mécaniques. Les chocs, les chutes, les secousses violentes peuvent avoir une influence sur les kystes de l'ovaire. Dans une observation très intéressante de Patruban (obs. 26), on vit, à la suite d'accès hystériques, se développer — par un concours de circonstances exceptionnelles —, une hémorragie considérable dans un kyste tordu.

PATHOGÉNIE. — La torsion produit des effets variables, sur les vaisseaux du pédicule, suivant qu'elle est brusque ou progressive, suivant l'épaisseur de la gaine conjonctive protectrice, et surtout suivant qu'elle est complète ou incomplète[4]. Baron, dans sa thèse, admet avec Bouilly trois degrés dans la torsion : « au 1er degré il y a congestion; au 2e degré, hémorragie; au 3e degré sphacèle avec les complications qu'il entraîne[5] ». On sait que, lorsque la torsion du pédicule est *complète*, elle provoque un arrêt immédiat de la circulation veineuse et artérielle à la fois. Il en résulte une anémie subite de la tumeur; le pédicule peut même se rompre, et la tumeur subit alors trois transformations : l'atrophie du kyste par résorption du contenu et dégénérescence graisseuse de la paroi, le sphacèle en masse avec ou sans péritonite aiguë, la rupture spontanée du kyste, ou enfin la survie par greffe en un point quelconque de l'abdomen[6]. — Si la torsion est *incomplète*, les effets sont différents : la circulation veineuse seule est troublée, tandis que les artères — restées perméables — continuent à amener du sang. Cette oblitération des veines par la rotation est due, d'une part à leur disposition en sinus et à la faiblesse de leurs parois qui se laissent aisément déprimer, d'autre part à la position superficielle de ces vaisseaux qui se trouvent par cela même plus tiraillés et plus déprimés que

1. Mangiagalli, Ovariotomie während der Schwangerschaft und nach der Geburt., *Berliner klinische Wochenschrift*, 1894, n° 21, p. 483.

2. Müller, cité par RÉMY, thèse d'agrégation, 1886.

3. Hardouin, in TESSIER, thèse de Paris, 1902, *loc. cit.*

4. Pour étudier les effets de la torsion du pédicule, Vercoutre, *Recueil et Mém. de médecine militaire*, 3e série, 1879, p. 146 et suiv., faisait des injections de liquide coloré dans les artères et la veine d'un cordon ombilical qu'il soumettait à une torsion progressive; il a vu que la veine, moins résistante, s'oblitérait la première, puis les artères, dont les tuniques internes et moyennes se sectionnent d'abord.

5. Baron, *Torsion du pédicule des kystes de l'ovaire*, thèse de Paris, 1898.

6. Cette dernière éventualité n'est possible que si le kyste a contracté des adhérences suffisamment étendues et vasculaires pour assurer sa nutrition consécutive. Ces néopédicules ne sont pas eux-mêmes à l'abri de la torsion, ainsi qu'il résulte de l'observation intéressante de Chalot : Kyste de l'ovaire transplanté : accidents du nouveau pédicule, *Annales de gynécol. et d'obst.*, 1887.

les vaisseaux artériels, plus résistants, et situés au centre du pédicule. La suppression de la circulation veineuse d'une part, et l'apport continuel de sang rouge de l'autre, produisent une augmentation considérable de pression dans les vaisseaux du pédicule. Et, suivant l'intensité des lésions, — circulation gênée ou interrompue, — il se produira à un premier degré des phénomènes congestifs caractérisés par de l'œdème, de la congestion et des infiltrations sanguines de la paroi kystique; en nous rappelant la friabilité des vaisseaux du kyste, il est facile de comprendre qu'il puisse se produire dans la suite des ruptures vasculaires. Ces effractions des vaisseaux donnent, ordinairement, lieu à des hémorragies, — partielles ou généralisées (ecchymoses, infiltrations sanguines, hémorragies interstitielles, etc.), — dans l'épaisseur des parois du kyste, lesquelles se trouvent ainsi plus ou moins dissociées. D'autres fois, l'épanchement se fait dans la cavité du kyste; l'hémorragie peut alors être purement intra-kystique, ou s'accompagner d'hémorragie intra-pariétale. Les hémorragies intra-kystiques peuvent être considérables, parfois foudroyantes, comme dans l'observation de Patruban [1], où la mort suivit six heures après le début des accidents aigus, et les cas cités par Sp. Wells [2] d'hémorragies rapides et mortelles survenues par ce mécanisme. Quand les hémorragies se font à l'intérieur du kyste — en ajoutant une quantité de liquide à celle déjà contenue dans la poche, — elles déterminent l'accroissement de la tumeur avec une augmentation brusque de pression et finalement la rupture du sac. Dans un cas de Sp. Wells, l'épanchement avait rompu l'enveloppe kystique et inondé la cavité péritonéale. Mais ces cas sont d'une rareté extrême; cela tient à ce que la capsule fibreuse qui recouvre le kyste, dense et résistante, s'oppose généralement à la rupture directe des vaisseaux, dans l'intérieur de la cavité péritonéale, contrairement à la paroi interne, qui n'offre pas la même résistance à la pression sanguine, et se laisse plus généralement léser par l'effort de la circulation (Imbert [3]). — Dans des circonstances plus rares, enfin, le sang peut s'épancher directement dans le péritoine. L'hémorragie provient alors, soit de la rupture d'un vaisseau du kyste (kystes à parois télangiectasiques), soit du pédicule lui-même. Il se forme, dans ce dernier cas, dans l'intervalle des deux étranglements,

1. Patruban, Hémorragie mortelle à l'intérieur d'un kyste ovarique, *Œsterreichische Zeitschrift für practische Heilkunde*, 1855; Résumé in *Arch. génér. de Médecine*, 1855, p. 603.

2. Spencer Wells, *Des tumeurs de l'ovaire*, trad. Rodet, p. 401.

3. Imbert, Quelques considérations sur la rotation des tumeurs de l'ovaire et de l'utérus, *Montpellier médical*, 1892, p. 85.

un hématome qui peut se rompre ensuite dans le péritoine. Il y a donc à distinguer deux sortes d'hémorragies péritonéales au cours des kystes tordus : les unes indirectes, par rupture de la poche sous l'influence de la distension sanguine trop rapide; les autres directes, exceptionnelles, provenant du pédicule de la tumeur. Dans une observation de Le Dentu [1], on trouva, au cours d'une laparotomie pour kyste tordu, une tumeur formée de deux parties : d'un kyste hémorragique et d'un hématome du pédicule, situé entre deux étranglements à six centimètres d'intervalle environ. Or, il aurait suffi qu'un des vaisseaux pédiculaires éclate, pour qu'il se produise une hémorragie intra-péritonéale immédiate et directe.

Quant à savoir le degré de torsion ou plutôt le nombre de tours nécessaires pour produire l'hémorragie kystique, les observations sont très variables à ce sujet. Quelquefois une torsion très légère a suffi pour occasionner des accidents mortels, comme dans le cas de Spencer Wells, où l'autopsie montre qu'il s'agissait d'un épanchement considérable dans le kyste d'abord, puis dans la cavité abdominale, après rupture de la tumeur qui avait subi « une rotation complète ». Cependant, de la lecture de la plupart des faits publiés, il ressort que l'existence d'une rotation peu marquée ne semble pas suffisante pour déterminer les accidents hémorragiques. Si l'on se rapporte aux cas de Schrœder, Spiegelberg, — qui observèrent des cas de kystes à pédicule tordu d'un tour de rotation, sans symptômes, — on est autorisé à penser que bien des fois l'apparition d'accidents n'est que le résultat d'une augmentation subite d'un degré de rotation préexistante. A la lecture des observations que j'ai réunies à la fin de ce mémoire, on constate que, dans la généralité des cas des kystes tordus hémorragiques, le pédicule avait subi au moins deux tours de rotation.

Anatomie pathologique. — Nous n'avons pas à entrer ici dans les détails anatomiques des kystes tordus sans hémorragie, ni sur la constitution générale des kystes mucoïdes ou dermoïdes de l'ovaire. Il nous suffira de rappeler que les apoplexies sont beaucoup plus fréquentes dans les kystes mucoïdes que dans les dermoïdes. Sur 43 observations, réunies par nous, le kyste dermoïde hémorragique ne fut observé que trois fois, soit 6,98 p. 100 (Schwartz, Lepage, Lapeyre), dont deux fois pendant la grossesse (obs. 30, 38). Quant à leur siège, ces hémorragies peuvent être kystiques (interstitielles, cavitaires, ou totales), péritonéales, ou mixtes (kystiques et péritonéales à la fois).

1. Le Dentu, in Kisseloff : *Contrib. à l'étude de la torsion du pédicule des kystes de l'ovaire*, thèse de Paris, 1897.

Pour la facilité de la description, je considérerai séparément les altérations anatomiques du kyste, du pédicule, du péritoine et des organes voisins.

1) *Kyste.* Comme on peut le voir d'après les examens des diverses pièces anatomiques enlevées par les auteurs, on a affaire généralement à des kystes mucoïdes uniloculaires; le kyste multiloculaire n'existe qu'une seule fois (cas de Terrillon), soit 2,32 p. 100, dans nos 43 observations. Suivant leur intensité, les lésions constatées du côté du kyste peuvent être groupées en 3 degrés progressifs, variant avec l'état de l'étranglement : congestion, apoplexie, hémorragie intra-kystique. Le premier dégré se voit rarement (2,50 p. 100), bien qu'on opère actuellement à peu près tous les kystes de l'ovaire et qu'on puisse aussi trouver des torsions non soupçonnées. Dans une observation de Lepage, la paroi était le siège d'une congestion intense, et présentait l'aspect et la coloration du « tissu splénique congestionné ». Le 2e degré se caractérise par des épanchements sanguins dans la paroi du kyste; on l'observe dans 15 p. 100 des cas.

Le 3e degré, le plus habituel (87,50 p. 100), comprend les grandes hémorragies intra-kystiques. Celles-ci sont en général accompagnées d'hémorragie pariétale ou interstitielle. Il en résulte que l'épanchement du sang ajoute une quantité de liquide à celle déjà contenue dans le kyste, qui augmente ainsi de volume et de tension, d'où rupture et hémorragie péritonéale. Sur 15 observations de kystes tordus hémorragiques rapportés dans la thèse de Baron[1], l'épanchement sanguin occupait les sièges suivants :

a) *Hémorragies pariétales pures*, 9 cas, soit 6 p. 100, dont :

Congestion simple de la paroi :	2 fois.
Ecchymoses :	1 —
Infarctus ou foyers hémorragiques :	4 —
Infiltration partielle des parois :	1 —
Infiltration totale des parois :	2 —

b) *Hémorragies cavitaires pures*, 3 cas, soit 2 p. 100, dont :

Épanchement sanguinolent :	1 fois.
Épanchement hémorragique pur :	1 —
Épanchement d'aspect chocolat :	1 —

c) *Hémorragies totales* (pariétales et cavitaires), 3 cas, soit 2 p. 100, dont :

Foyers apoplectiques et épanchement sanguinolent :	1 fois.
Infiltration partielle des parois et contenu sanguinolent :	1 —
Infiltration totale des parois et épanchement d'aspect chocolat :	1 —

1. Baron, *Torsion du pédicule des kystes de l'ovaire*, Paris, 1898.

Sur 40 observations réunies à la fin de ce travail, on constate que, dans la généralité des cas, l'hémorragie est cavitaire. Ces 40 cas peuvent se décomposer de la façon suivante :

a) *Hémorragies pariétales pures*, 3 cas, soit 7,50 p. 100, dont :

Congestion simple :	1 fois.
Apoplexie des parois :	1 —
Infiltration des parois :	1 —

b) *Hémorragies cavitaires pures*, 23 cas, soit 57,50 p. 100, dont :

Épanchement sanguin mélangé de sérosité :	2 fois.
Épanchement hémorragique pur :	11 —
Épanchement sanguin avec caillots :	4 —
Épanchement d'aspect café ou chocolat :	5 —
Épanchement hémato-purulent :	1 —

c) *Hémorragies totales*, 12 cas, soit 30 p. 100, dont :

Congestion des parois avec épanchement séro-sanguin :	1 fois.
Congestion et épanchement sanguin :	1 —
Ecchymoses et épanchement sanguin :	3 —
Ecchymoses et liquide chocolat :	1 —
Apoplexies des parois et épanchement sanguin :	2 —
Infiltration totale et liquide sanguinolent :	1 —
Infiltration totale et liquide sanguin avec caillots :	1 —
Infiltration des parois et liquide café noir :	1 —

Paroi. La paroi externe, dans la plupart des cas observés, est lisse, régulière. Parfois on peut rencontrer des productions papillaires (comme dans une observation de Schwartz, citée dans la thèse de Kisseloff), des fausses membranes, ainsi que des vaisseaux très développés. Les artères du kyste sont, en général, les artères hélicines de l'ovaire; les veines sont parfois atteintes de thrombose (Rokitansky, Olshausen, Terrillon). La surface interne, irrégulière, déchiquetée, peut être couverte de végétations papillaires, de dépôts fibrineux, ou de caillots récents. Si on examine cette face profonde, on peut quelquefois reconnaître le point où s'est faite la rupture vasculaire.

Les altérations macroscopiques de la paroi kystique, dues à l'hémorragie, sont d'aspect différent suivant l'abondance de l'épanchement. Lorsqu'il est léger, la paroi est purement congestionnée; le kyste frappe par la coloration brune de la paroi. Cette couleur, qui donne la pensée d'une forte congestion de la membrane kystique, est tout à fait comparable à celle d'une anse iutestinale d'une hernie étranglée (obs. de Heurtaux); les parois sont dans ces cas saines, mais violacées; et le liquide contenu dans la poche est le plus souvent intact. Si l'épanchement intra-pariétal est plus important, on peut observer des infiltrations partielles des parois (infarctus ou apo-

plexies), des infiltrations totales. Si nous cherchons dans la série de nos observations, nous notons tous les degrés de l'hémorragie : des congestions avec ecchymoses (5 fois), des infiltrations partielles ou foyers apoplexiques (3 fois), des infiltrations pariétales totales (3 fois). Dans ces cas avancés, il se produit dans la paroi une hémorragie en nappe, qui dissocie et infiltre les enveloppes kystiques; le liquide est alors mêlé à du sang, et sa coloration varie selon l'époque plus ou moins lointaine où s'est fait l'épanchement. Sur 15 cas d'infiltration pariétale, le liquide était hémorragique 12 fois, soit 80 p. 100.

Quant aux lésions histologiques de la paroi kystique, elles se réduisent à des infiltrations plus ou moins marquées des enveloppes kystiques, au milieu desquelles il est difficile de reconnaître la structure de la tumeur. Dans les épanchements pariétaux intenses, la paroi apparaît formée d'un carrelage uniforme et extrêmement dense de globules rouges, qui infiltrent totalement les tissus de la paroi et la rendent absolument méconnaisable. Par ailleurs, on reconnaît des plaques jaunes dans la paroi dont la coloration résulte de l'absence de la vascularisation; le reste des parois offre une belle injection sanguine, due à la congestion et à l'extravasation sanguine. Quant à la structure du kyste, on reconnaît qu'au niveau des parties saines la tumeur offre la texture des kystes glandulaires, papillaires ou mixtes. Lorsque le kyste est déjà dégénéré, on constate à l'intérieur de la tumeur des végétations néoplasiques. D'autres fois enfin, on reconnaît la structure propre des kystes dermoïdes (cas de Lepage, Schwartz, Lapeyre). Lorsqu'enfin le kyste éclate à la suite de l'excès de tension dû à l'hémorragie, la forme et les dimensions de la rupture sont des plus variables; elles peuvent être linéaires, étoilées, déchiquetées, anguleuses, et les dimensions varier d'une tête d'épingle à une pièce de 5 francs.

Liquide. Suivant le siège de l'hémorragie (pariétale, intra-kystique ou totale), suivant la quantité de sang épanché, et suivant les causes qui lui ont donné naissance, le contenu du kyste sera d'aspect différent. Il peut présenter toutes les variétés : il peut être séro-hémorragique ou sanguinolent, hémorragique pur si le sang est récemment sorti des vaisseaux, noirâtre si le sang veineux domine, coagulé, d'aspect café ou chocolat si le sang a séjourné dans la cavité du kyste, hémato-purulent enfin (obs. de O'Calaghan), s'il y a eu un degré d'infection du kyste. Dans les grandes hémorragies, on trouve le kyste distendu par l'épanchement sans qu'on puisse souvent reconnaître le point où s'est faite la rupture vasculaire. Le sang est dans ces cas liquide (comme dans l'observation de Spencer Wells) ou coagulé (comme dans deux autres observations de Wells),

suivant l'ancienneté de l'hémorragie. Certains auteurs, en se basant sur l'aspect des caillots, leur couleur, leur fermeté, ont pu reconnaître si la tumeur s'est tordue en une ou plusieurs fois, si la torsion du kyste est récente ou ancienne.

2) *Pédicule.* Le pédicule d'un kyste est nécessaire pour qu'il y ait hémorragie par torsion. Exceptionnellement, la torsion a pu cependant se produire sur des kystes inclus dans le ligament large (Binaud et Chavannaz, Begouin et Fieux, Lawson-Tait, Baron). Les artères sont peu nombreuses, mais volumineuses. Les veines suivent le trajet des artères : elles sont très volumineuses et peuvent atteindre la grosseur d'une plume d'oie. Leur paroi externe adhère aux tissus voisins : ce qui explique leur oblitération facile avant les artères.

3) *Péritoine et organes voisins.* La *séreuse péritonéale* réagit, en général, dans les hémorragies kystiques, dans les régions voisines du kyste. Exceptons-en quelques rares observations (dont les deux cas que nous avons opérés), où il est spécifié qu'il n'existait pas de réaction péritonéale. Ce sont les cas où l'étranglement est peu serré. Il semble que les réactions péritonéales soient dues en grande partie « à l'inflammation du kyste causée par l'hémorragie survenue dans son intérieur » (Terrillon). Le péritoine peut présenter toute une série de lésions variant de l'irritation à l'inflammation simple. Dans les hémorragies récentes, on constate une légère congestion de la séreuse : le péritoine est rouge, épaissi, granuleux, avec des arborisations vasculaires. Si l'hémorragie est déjà éloignée, on peut observer des lésions plus avancées, notées dans une partie de nos observations, consistant en de la péritonite adhésive, et même séreuse (*péritonite irritative aseptique* des auteurs); il y a, dans ces cas, des fausses membranes plus ou moins résistantes, dues à chaque poussée hémorragique, qui agglutinent les anses entre elles et réunissent ces dernières au kyste, à la paroi abdominale, à l'épiploon. En dehors des lésions inflammatoires ou irritatives, la séreuse péritonéale peut présenter des altérations de nature néoplasique, de véritables greffes, de même espèce que le kyste lui-même. La cavité péritonéale peut être absolument libre de liquide; mais ordinairement on y trouve un épanchement en quantité variable. Dans certains cas, on y rencontre une ascite assez abondante (2 litres dans l'obs. de Keiffer)[1]. Lorsque l'hémorragie intra-kystique a déterminé la rupture de la poche, on trouve dans la cavité péritonéale un liquide, constitué par le contenu de la tumeur (comme dans deux

1. Consulter : Sébileau, *Les épanchements du péritoine dans les tumeurs de l'appareil génital*, thèse de Paris, 1889.

obs. de Spencer Wells et un cas de Rémy); ce liquide peut être séro-sanguinolent, hématique pur, d'aspect chocolat, etc., suivant l'abondance et l'ancienneté de l'épanchement.

La trompe est souvent entraînée dans la rotation et fait partie du pédicule, comme dans deux cas que j'ai opérés; cette disposition a été spécifiée aussi dans une observation de Boursier.

Le ligament large peut être aussi enflammé; les veines thrombosées, et occasionner par suite de la phlébite. Des faits de cet ordre ont été signalés par Bouilly (cité par Baron), qui une fois a noté de la thrombose des veines du pédicule sans accidents consécutifs; et une autre fois, trouve, à la section du pédicule, un caillot dans une veine, sans observer aucun accident.

L'épiploon peut être injecté, épaissi, adhérent. Les organes voisins enfin peuvent être altérés indirectement par rupture du kyste hémorragique dans leur cavité. La rupture peut se faire (comme dans les kystes ordinaires) dans les voies digestives (estomac, côlon, rectum, etc.), dans les voies génitales (trompes, vagin, utérus), dans la vessie, à l'extérieur au niveau de l'ombilic, et sur tous les points de la paroi [1].

Évolution anatomique. Les kystes tordus hémorragiques de l'ovaire, comme toutes les tumeurs à contenu liquide, peuvent évoluer de plusieurs façons : ils peuvent rester stationnaires, se rétracter, ou augmenter progressivement. La première éventualité est bien peu probable; mais ils peuvent quelquefois se rétracter par coagulation du sang et dépôt de caillots. Habituellement, ces kystes augmentent de volume et aboutissent à la rupture spontanée. Ces faits, fréquents autrefois, sont devenus rares, depuis qu'on opère tous les kystes diagnostiqués. Par suite de l'augmentation de la pression intra-kystique (augmentation brusque ou lente), les enveloppes de la poche, — fortement compromises par les troubles de nutrition consécutifs à l'étranglement du pédicule, — se trouvent à un moment surdistendues; et, ne pouvant se développer proportionnellement ou résister à la tension kystique, elles s'amincissent et cèdent à leur point faible.

SYMPTOMES. — Les signes et la marche des hémorragies, dans des kystes ovariques tordus, varient en grande partie avec le siège

1. Consulter : Duffner, *Ruptures et perforations des kystes de l'ovaire*, thèse de Nancy, 1892. — Fossard, *Rupture spontanée des kystes de l'ovaire*, thèse de Paris, 1901. — M. Waite, *Sur la rupture des kystes de l'ovaire*, thèse de Paris, 1883. — Arnal, *De l'intervention chirurgicale dans les ruptures traumatiques des kystes de l'ovaire*, thèse de Paris, 1898. — Nepveu, Rupture des kystes de l'ovaire dans le péritoine, *Annales de gynécologie*, 1875, p. 14. — Lair, *Contrib. à l'étude de la rupture des kystes de l'ovaire dans le péritoine*, thèse Lyon, 1892.

et l'abondance de l'épanchement sanguin. L'apoplexie kystique peut débuter de deux manières : soit lentement, insidieusement, sans cause appréciable; soit à la suite d'un ensemble de phénomènes douloureux, caractérisant la « crise de torsion ». Toute la symptomatologie de la torsion se résume dans la crise douloureuse avec réaction péritonéale qui l'accompagne. Brusquement, la malade est prise, en pleine santé, au moment de la torsion de son kyste, d'une douleur très vive, siégeant en général du côté de la tumeur. Bientôt se fait la réaction péritonéale, caractérisée par du ballonnement du ventre, des nausées, des vomissements, facies grippé; le pouls s'accélère et le tableau de la crise de torsion rappelle celui qui accompagne les différentes coliques abdominales. A la suite de cette crise douloureuse, durant de un à deux jours, les accidents s'atténuent, les douleurs vont en diminuant, et au bout de huit à dix jours, tout rentre dans l'ordre; quant au kyste, il continue à rester douloureux pendant encore un certain temps. Plus tard de nouvelles crises se reproduisent avec les mêmes caractères plus ou moins accentués; souvent les crises se répètent à chaque époque menstruelle et paraissent dues à l'afflux sanguin qui accompagne les règles. Tels sont les symptômes les plus habituels de la crise de torsion, qui accompagnent une hémorragie kystique légère. Dans quelques cas rares, la torsion se produit beaucoup plus lentement, et les symptômes subjectifs de l'étranglement peuvent rester si peu prononcés que les femmes peuvent même ne pas s'en apercevoir; la torsion ainsi que l'hémorragie sont trouvées à la laparotomie. Au milieu de tous ces symptômes, l'hémorragie peut être légère, moyenne ou grave. Lorsque l'épanchement est peu abondant, comme dans la plupart de nos observations, le mélange du sang au liquide du kyste n'influence nullement le tableau clinique, et les symptômes de l'épanchement sanguin se confondent avec ceux de la torsion pédiculaire. Quelquefois cependant il peut, par sa présence, donner lieu à des accès douloureux et à des vomissements, qui pourraient faire croire à une péritonite (Spencer Wells). Lorsque l'étranglement pédiculaire détermine un épanchement considérable, on constate tous les signes d'une hémorragie interne. On observe une décoloration rapide des tissus, de l'anhélation, des sueurs froides, des nausées; le pouls devient petit, incomptable, et lorsque l'hémorragie est très considérable, des syncopes se répètent, quelques convulsions apparaissent et les malades ne tardent à succomber dans le collapsus. Du côté du ventre, on constate un accroissement subit de la tumeur et le diagnostic d'hémorragie intra-kystique acquiert des probabilités par ce seul symptôme. Les

faits de cet ordre ne sont pas exceptionnels. Spencer Wells cite trois observations de kystes tordus avec hémorragie considérable. Dans ce cas, il y eut un épanchement considérable, avec un état d'anémie extrême; le malade guérit (obs. XXIII). Dans un autre cas on trouva, à l'autopsie d'une malade, un épanchement de 2 kilogrammes de sang (obs. XXV). Dans un, troisième cas enfin, ce même auteur, arrivé auprès d'une femme, morte depuis deux heures, trouva à l'ouverture de l'abdomen un kyste à épanchement sanguin considérable dont le contenu s'était, en partie, répandu dans le ventre (obs. XXVII). Patruban[1] publia également une observation, dans laquelle il s'était produit un épanchement sanguin de 5 livres dans la cavité du kyste, consécutif à une torsion du pédicule, et suivi de mort. Dans les classiques, S. Pozzi[2], Bouilly[3], Labadie-Lagrave et Legueu[4], etc., on trouve mentionnés ces accidents, extrêmement rares d'ailleurs, des kystes ovariques tordus. Dans la littérature médicale récente je n'ai pu trouver qu'un seul cas semblable, appartenant à O'Callaghan[5]. Cette rareté de faits semble due à ce qu'aujourd'hui on opère les kystes ovariques dès qu'on les reconnaît. Dans ces kystes à marche foudroyante, il se produit une brusque hémorragie intra-kystique avec ou sans hémorragie interstitielle. L'intervention est d'extrême urgence, car elle seule peut sauver des malades qui succombent sans elle, en quelques heures. Quelquefois, cependant, l'hémorragie consécutive à la torsion, sans être assez abondante pour amener la mort immédiate, n'en cause pas moins, par sa répétition, une *anémie profonde* simulant les différents états anémiques médicaux ou chirurgicaux. Ce phénomène aggrave sérieusement le pronostic, et les accidents hémorragiques viennent ainsi ajouter un affaiblissement assez marqué à l'état déjà grave dû à la réaction intra-abdominale. Tel est le cas de Spencer Wells, concernant une jeune femme qui, après une série d'accidents et de fausses couches, s'était aperçue de l'apparition d'une tumeur dans le ventre accompagnée de crises douloureuses et ayant déter-

1. Patruban, Hémorragie mortelle à l'intérieur d'un kyste ovarique, *Œsterreiches Zeitschrift für practische Heilkunde*, 1855.

2. Pozzi, *Traité de gynécologie clinique et opératoire*, Paris.

3. Bouilly, *Manuel de pathologie externe*, p. 474. Dans le chapitre des complications des kystes de l'ovaire, cet auteur dit : « Dans son évolution, la tumeur peut être quelquefois le siège d'une hémorragie, et augmenter rapidement de volume en donnant lieu aux signes d'une hémorragie interne, et à une anémie aiguë, qui peut aller jusqu'à la mort par syncope ».

4. Labadie-Lagrave et Legueu, *Traité médico-chirurgical de gynécologie*, 3e édition, Paris, Félix Alcan.

5. R. O'Callaghan, A strangulated ovarian cyst with hæmorrhage into the cyst cavity, followed by suppuration, *The british gynæcological Journal*, London, 1894-95, X, p. 171.

miné une anémie profonde. A l'opération, l'auteur trouva un volumineux kyste tordu, contenant une grande quantité de caillots.

Pendant la grossesse, l'examen physique est rendu plus difficile, d'une part à cause de la douleur (il nécessite en général l'emploi des injections de morphine), et d'autre part par la présence de l'utérus gravide. Mais on peut arriver à se rendre compte de la présence d'une masse que l'on parvient à diviser en deux tumeurs distinctes. L'une médiane, douée du pouvoir de se contracter, est l'utérus, dont le volume est en rapport avec l'âge présumé de la grossesse. L'autre, située dans une des fosses iliaques, est douloureuse et fluctuante (Tessier). On trouve en somme, à côté des signes de grossesse, les signes de torsion des tumeurs kystiques. Nous ajouterons aussi que parmi les accidents qu'on peut observer du côté des kystes hémorragiques pendant la puerpéralité, la rupture occupe la première place. Cette complication est d'autant plus à craindre que la paroi du kyste a été amincie et enflammée par la pression de l'utérus gravide ou par les traumatismes de l'accouchement. De même la *suppuration* de ces tumeurs semble plus fréquente pendant l'état puerpéral.

Évolution. — Quant à leur évolution, les kystes tordus hémorragiques restent rarement stationnaires; ordinairement, on observe la rupture de la poche et l'épanchement de son contenu dans la cavité abdominale ou dans les organes voisins. Cette perforation se fait soit par gangrène des parois, soit par suite de la distension excessive sous l'action de l'afflux sanguin qui emplit la tumeur. Souvent ces deux processus s'associent pour aboutir à la perforation. C'est là une complication d'une gravité redoutable; heureusement qu'en opérant de bonne heure on peut éviter son apparition. Sur nos 40 observations, la rupture ne fut observée que 3 fois, soit 7,50 p. 100; et dans les 3 cas les malades sont mortes (deux cas de Spencer Wells, un cas de Rémy). Les conséquences de la rupture du kyste sont variables : ordinairement le kyste rompu s'affaisse et son contenu, épanché dans la séreuse abdominale, y détermine, suivant les cas, une réaction plus ou moins étendue. Tantôt la séreuse s'enflamme et devient le siège d'une péritonite rapidement mortelle (obs. de Wells), tantôt les phénomènes péritonéaux sont moins intenses, et restent localisés au niveau de la tumeur. L'épanchement peut alors s'enkyster, puis se résorber ou suppurer; dans quelques cas enfin, très rares, le liquide kystique déversé dans le péritoine ne détermine aucun accident. — Dans d'autres cas, le sang contenu dans la poche se coagule, et le kyste subit ainsi les modifications ordinaires des tumeurs à pédicule tordu : l'atrophie, le sphacèle,

et plus rarement la survie. — Enfin le contenu kystique peut suppurer (obs. de O'Callaghan).

PRONOSTIC. — Les symptômes variables, qui accompagnent l'évolution des kystes ovariens tordus, compliqués d'hémorragies, nous font pressentir que le pronostic ne sera pas le même dans tous les cas. Lorsque l'hémorragie est légère, elle passe en général inaperçue; et le pronostic est celui des kystes vulgaires. Lorsque l'épanchement pariétal ou intra-kystique est considérable, le pronostic immédiat peut devenir excessivement grave, car ces hémorragies peuvent tuer par leur abondance ou par leur répétition. Dans deux cas de Spencer Wells, la mort subite arriva dans ces circonstances. Dans une première observation, la tumeur s'était rompue et son contenu s'était répandu dans la cavité abdominale; chez une autre femme, il y eut un épanchement de 2 kilogrammes de sang dans le kyste. D'autres fois on a vu la mort survenir par rupture du kyste et pénétration du liquide dans le péritoine (cas de Rémy, de Spencer Wells); la cause de la mort, dans ces cas, a été attribuée par certains auteurs au shock nerveux dû à l'épanchement brusque du contenu du kyste dans le péritoine. Sur 40 observations réunies à la fin de ce mémoire, il y eut mort 10 fois, soit 25 p. 100. Ces faits peuvent être décomposés de la façon suivante :

2 fois, rupture du kyste (Rémy, Spencer Wells);

4 fois, hémorragie kystique foudroyante (Spencer Wells, Patruban, O'Callaghan);

1 fois, syncope post-opératoire (Baudron);

2 fois, péritonite post-opératoire (Le Dentu, Schwartz);

1 fois, mort après un avortement de 4 mois (Barnes).

En outre des accidents mortels, immédiats, qu'ils peuvent provoquer, les kystes hémorragiques de l'ovaire sont encore dangereux par les *complications* qu'ils peuvent entraîner. Le kyste peut provoquer des adhérences entre sa paroi et les organes voisins, d'où douleurs vives dans l'abdomen, possibilité d'étranglement interne, enfin difficulté plus grande de l'opération. Il peut aussi subir des ruptures légères et successives, et ces récidives de rupture, non seulement arrivent à épuiser les malades, mais déterminent, par suite de poussées péritonéales, des adhérences, et même la suppuration du kyste (Fossard). Nous savons, d'autre part, que les kystes hémorragiques peuvent être végétants; il en résulte que leur rupture est suivie de greffes péritonéales et de généralisation néoplasique. Si la rupture se fait dans un organe de voisinage, en plus des douleurs dues aux adhérences et des récidives, on peut trouver une cavité suppurant continuellement, affaiblissant les malades, avec tous les

inconvénients d'une fistule permanente. Lorsqu'enfin le kyste hémorragique complique la *puerpéralité*, le pronostic est encore plus grave. De la lecture de la plupart des observations, il résulte que lorsqu'une grossesse survient chez une femme ayant un kyste ovarique, la tumeur peut subir toute une série de troubles et d'accidents, dont la torsion pédiculaire, les hémorragies intra-kystiques, la rupture sans étranglement du pédicule semblent être les plus fréquents. La fréquence de ces accidents est incontestable : il suffit de consulter nos observations, pour voir que sur 40 cas de kystes tordus hémorragiques, 15 fois, soit 37,50 p. 100, les femmes étaient en pleine période puerpérale.

La grossesse, inversement, peut subir une influence néfaste du fait de la présence du kyste; l'avortement, l'accouchement prématuré, l'exagération des phénomènes de compression (constipation, difficulté des mictions, varices et œdème des membres inférieurs), la dystocie, si la tumeur est pelvienne, ont été observés. Jetter[1], dans un travail déjà ancien, a démontré que la présence d'un kyste au moment de l'accouchement donnait pour la mère une mortalité de 50 p. 100, pour l'enfant de 48 p. 100. Ces chiffres sont suffisamment éloquents au point de vue de la conduite à tenir pendant la puerpéralité.

Sur 11 cas de kystes hémorragiques observés pendant la grossesse et le travail, que j'ai réunis dans ce travail, il y eut :

Avortement ou accouchement prématuré, 2 fois (Lapeyre, Spiegelberg);

Évolution de la grossesse à terme, après laparotomie, 5 fois (2 cas de Lapeyre, Lepage, Pinard et Segond, Wilson);

Mort 4 fois (Baudron, Spencer Wells, Barnes, Rémy).

Le post-partum aussi peut être troublé, en ce sens que la tumeur peut prédisposer à des hémorragies, ou devenir la source d'infections génitales ou même générales. Sur les 4 cas de kystes compliquant les suites de couches, consignées à la fin de notre mémoire, on n'observa aucun accident important après la laparotomie et dans les 4 cas les femmes guérirent entièrement (Mangiagalli, Müller, Hardouin, Lawrence).

Diagnostic. — D'après ce qui a été dit précédemment, on conçoit que le diagnostic des hémorragies des kystes tordus de l'ovaire peut être excessivement délicat; en effet, les symptômes de ces hémorragies dépendent en général de l'abondance de l'épanchement sanguin. Les hémorragies kystiques légères sont rarement

1. Jetter, *Ueber den Einfluss der Eierstockgeschwulsten auf concept. Schwangersch., Geburt, Wochenbett*, Diss. Tubingen, 1861.

diagnostiquées avant l'opération, parce qu'elles se manifestent par des symptômes locaux et généraux peu marqués. Lorsqu'elles ne sont pas assez profuses pour tuer à bref délai, les hémorragies abondantes se révèlent souvent par une douleur brusque et des vomissements; et, grâce à leur répétition, elles engendrent parfois une pâleur extrême, un faciès chloro-anémique faisant croire à l'existence d'une affection maligne (Spencer Wells). Le diagnostic des hémorragies graves est aussi difficile que celui des petits épanchements; il varie selon les cas. Si l'on observe chez une femme bien portante auparavant, et porteuse d'un kyste ovarique, l'apparition brusque de symptômes d'anémie aiguë (pâleur des téguments, refroidissement du corps et surtout des extrémités, nausées, vomissements, pouls petit, tendances syncopales, etc.), on pensera à l'hémorragie interne foudroyante. Il suffit d'examiner la femme pour savoir s'il s'agit là d'une hémorragie intra ou extra-kystique. Dans le premier cas, on trouve une tumeur médiane, arrondie, à convexité supérieure, tendue, mal limitée. Par le toucher on sent l'utérus gros, repoussé derrière la symphyse pubienne, ou rétroversé dans le cul-de-sac postérieur. Si, à ces symptômes généraux qui caractérisent le phénomène hémorragie, nous ajoutons ceux qui appartiennent à chaque groupe anatomique, nous aurons à peu près les principaux signes de chaque variété d'hémorragie. Ordinairement, on a affaire à une femme qui sait sa tumeur et en prévient le chirurgien. On est là en présence d'un ensemble symptomatique, qui éveille toujours l'idée de torsion. Brusquement, la malade éprouve une douleur vive dans le bas-ventre; en même temps apparaissent des vomissements, la respiration devient courte, accélérée, le pouls fréquent, petit, filiforme, de sorte qu'il existe une discordance entre le pouls et la température qui est normale. En même temps que cet état général, on constate que la tumeur, auparavant mobile, est devenue fixe et a notablement augmenté de tension et de volume. Quand, au contraire, on est en présence d'une femme qu'on voit pour la première fois, — laquelle se plaint de douleurs violentes dans le ventre, survenues brusquement, — présentant les symptômes d'hémorragie interne, le diagnostic sera très difficile. Ce diagnostic sera d'autant plus difficile que la malade racontera qu'elle n'a rien éprouvé d'anormal jusqu'alors, ni constaté d'augmentation graduelle du ventre. Quel que soit le mode de début, aux accidents de péritonisme intense succède, en quelques heures ou dans les quarante-huit heures, une complication : l'hémorragie. Suivant son abondance, l'épanchement de sang peut se traduire par des symptômes appréciables. Dans les cas mortels,

on reconnaît cette complication aux signes d'hémorragie interne (cas de Spencer Wells, O'Callaghan, Patruban). Lorsque l'hémorragie est successive et pas assez abondante pour tuer, on ne constate qu'une anémie profonde (Spencer Wells). Dans certains cas enfin l'hémorrhagie est légère, ne se traduisant par aucun symptôme spécial, et les accidents de torsion seuls dominent la clinique.

Pour le diagnostic différentiel des grandes hémorragies des kystes de l'ovaire, il y a à distinguer plusieurs cas. On peut, en clinique, se trouver en présence de deux circonstances : *a*) le chirurgien appelé sait que la malade portait un kyste de l'ovaire ; *b*) il ignore son passé génital. Dans le premier cas, l'hémorragie intra-kystique ne sera pas confondue avec les autres complications brusques des kystes ovariques : la torsion sans hémorragie, la rupture du kyste. Dans la *torsion du pédicule*, le malade portant ce kyste peu volumineux voit survenir, à l'occasion d'une grossesse, d'un faux pas, etc., une douleur brusque dans une des fosses iliaques avec augmentation de volume du kyste, accompagnée de symptômes généraux graves, pouls fréquent, vomissements, etc. Lorsqu'il s'agit d'une *rupture du kyste*, la tumeur sentie autrefois assez volumineuse vient à s'affaisser brusquement, soit spontanément, soit à la suite d'un traumatisme externe ou interne, et la malade éprouve une sensation particulière de défaillance.

Lorsque le chirurgien ignore l'existence antérieure d'un kyste de l'ovaire, les accidents hémorragiques subits (début brusque, douleur aiguë, pouls rapide, facies grippé) feront penser à la rupture d'un kyste fœtal, à la péritonite appendiculaire, à l'occlusion intestinale, à la hernie étranglée, etc. Mais ces affections s'accompagnent d'autres symptômes et l'exploration de l'abdomen combinée à l'examen gynécologique permettront de faire le diagnostic. Dans la *rupture tubaire*, les éléments du diagnostic ne peuvent être tirés que des signes locaux; les symptômes généraux (douleur vive, subite, à tendance syncopale; pouls petit, filiforme etc.) se ressemblent en grande partie. Cependant, la tumeur formée par l'hématocèle, constituée par une masse molle, remplit le cul-de-sac de Douglas et déborde dans les culs-de-sac latéraux. Elle est rarement limitable comme un kyste ovarique; sa consistance est élastique, fluctuante dans certains cas, puis, au bout de 2 à 3 semaines, elle devient compacte et pâteuse. Toutefois, si le kyste s'est rompu spontanément ou secondairement à la torsion et a produit une hémorragie intra-péritonéale, il est presque impossible de ne pas commettre une erreur. Dans la *péritonite par perforation*, on constate comme signe distinctif, en plus des antécédents, un ballonnement du ventre,

généralisé dès le début, accompagné de douleur plus manifeste à droite si l'inflammation est de cause appendiculaire. Dans certaines circonstances ce diagnostic peut être très difficile [1]. Dans l'*occlusion intestinale*, en outre de la suppression complète des matières et des gaz, dès le début ou après 2 à 3 évacuations, on trouve le plus souvent la cause dans le passé abdominal de la malade. Mais il faut se rappeler que cet accident peut compliquer lui-même les hémorragies kystiques, lorsque celles-ci sont consécutives à la torsion du pédicule. Elle peut se produire lorsque la tumeur, avant de se tordre, avait contracté des adhérences avec l'intestin et lui communique la torsion; ou bien lorsque le pédicule s'enroule autour d'une anse intestinale. Hardy, Ribbentropp, Rokitansky et Henry, rapportent des faits semblables, terminés par la mort. Si, enfin, la douleur domine la scène, le diagnostic sera à faire avec les différentes coliques abdominales (intestinales, appendiculaires, néphrétiques, hépatiques, etc.).

TRAITEMENT. — Pour le traitement des kystes tordus, comme pour celui des kystes simples, tous les chirurgiens sont aujourd'hui d'accord que la laparotomie est le seul traitement rationnel. L'apparition d'une complication telle que l'hémorragie commande *a fortiori* une intervention dans le plus bref délai. La question d'urgence seule se pose. Lorsqu'on se trouve en face d'une malade qu'on savait atteinte d'un kyste ovarique, et qui présente les phénomènes d'un étranglement moyen avec une hémorragie kystique, il faut opérer le plus vite possible. Il semble, en effet, bien inutile d'attendre que les symptômes aigus aient cédé. En opérant tôt, on évitera à la malade le danger d'autres crises qui pourraient être plus dangereuses, ou, au moins, le retour d'accidents douloureux et pénibles. Si la torsion du kyste s'accompagne d'hémorragies graves, la laparotomie doit être faite immédiatement dans les quelques heures qui suivent l'accident : c'est la seule planche de salut. Dans ces cas graves, c'est une opération d'urgence, comme une hernie étranglée; plus vite on opérera, plus la maladie aura de chances de guérir. Les cas légers, enfin, suivront les mêmes règles, pour les mêmes raisons.

L'efficacité du traitement chirurgical d'urgence ne saurait être mise en doute : les thèses et les communications récentes, qui contiennent de nombreuses observations inédites, sont presque vierges

1. Dans un cas de Van Buren (*New-York Journal of Medecine*, 1850-1851), on diagnostiqua péritonite aiguë le 28 août, et la malade mourut le 8 septembre. A l'autopsie on trouva un kyste ovarique droit, de couleur presque noire. La tumeur était remplie de sang; le pédicule du kyste était court et tordu une fois et demie sur lui-même. La torsion avait amené une péritonite mortelle.

de mortalité. Sur les 40 observations que j'ai réunies à la fin de ce mémoire, la mort ne fut observée dans aucun cas où l'intervention fut précoce. Quant au manuel opératoire, il sera variable selon les lésions constatées. De même, on pratiquera la suture de la paroi en un ou plusieurs plans, et on établira ou non le drainage du péritoine, suivant le degré de septicité de la tumeur, suivant la durée de l'opération. Les résultats, que l'ovariotomie a donnés dans les observations que nous avons pu consulter, sont absolument convaincants. Les cas de mort par hémorragies sont dus à l'intervention tardive (comme dans deux observations de Spencer Wells et une autre de Patruban); ces faits sont très rares, puisque, sur 40 observations, ils ne se trouvent que 3 fois, soit 7,50 p. 100. Cependant, si les accidents ne sont pas menaçants, si l'épanchement n'a pas les allures de la grande hémorrhagie interne, et si l'on ne peut pratiquer l'ovariotomie d'urgence, on peut, en attendant l'intervention, soulager beaucoup les malades par le traitement médical (injections de sérum artificiel, glace sur le ventre, champagne à l'intérieur). Lorsqu'enfin l'hémorragie kystique se produit au cours de la *puerpéralité*, la conduite à tenir est celle relative à toutes les tumeurs pelviennes ou abdominales coexistant avec la grossesse ou les suites de couches. La question de l'intervention pendant la grossesse a été traitée dans l'excellente thèse d'agrégation de Rémy [1], dans différents articles de Terrillon et Valat [2], Engstrom [3], Condamin [4], etc., et plus récemment par Hurel [5], et par Cocard (1896) [6] dans sa thèse inspirée par le Prof. Pinard. Il ressort de tous les travaux, parus sur ce sujet, des observations de Pinard, Pozzi, Segond, Championnière, Champetier de Ribes, Lepage, que l'état de gravité ne constitue aucune contre-indication à l'opération. Sur 12 cas de kystes tordus hémorragiques, observés pendant la grossesse, les auteurs ont obtenu les résultats suivants.

Laparotomie.

Lapeyre, 2 cas.....	Évolution de la grossesse à terme.	
Pinard et Segond.....	—	—
Wilson.....	—	—
Lepage.....	—	—

1. Rémy, *De la grossesse compliquée de kystes ovariques*, 1886.
2. Terrillon et Valat, *Archives de tocologie*, 20 avril 1888.
3. Engstrom, De l'ovariotomie pendant la grossesse, *Annales de gynécologie*, 1890.
4. Condamin, Kyste de l'ovaire et grossesse. Quand faut-il intervenir? *Lyon médical*, 28 janvier 1894.
5. Hurel, *id.*, thèse de Lyon, 1899.
6. Cocard, *Les traitements des kystes de l'ovaire pendant la grossesse et les suites de couches*; *leur valeur relative*, thèse de Paris, 1896.

Spiegelberg.....	Avortement.
Baudron.....	— *Mort.*
Lapeyre.....	—
Löhlein.....	*Mort.*

Ponction du kyste.

Rémy (pendant le travail).	Forceps; *mort.*
Spencer Wells.....	Accouchement spontané au bout de 4 mois. *Mort* 3 jours après (péritonite).

Aucune intervention.

Barnes.....	Avortement de 4 mois. *Mort.*

Il résulte de l'inspection de ce tableau que, sur 11 cas de kystes coexistant avec la grossesse, 9 fois, on dut intervenir par la laparotomie; dans 5 cas, soit 45, 45 p. 100, il y eut évolution de la gravidité; dans 3 cas, soit 27,27 p. 100, il y eut trois avortements, dont une mort. Sur 3 autres cas traités par la ponction ou l'abstinence, il y eut 3 morts.

Quant à l'avortement provoqué[1], l'accouchement prématuré artificiel, préconisés par Barnes[2], la ponction[3], ainsi que l'incision du kyste[4], ils doivent être prohibés. Un seul précepte, émis par Pinard, doit, à l'heure actuelle, diriger la conduite opératoire : « Tout kyste de l'ovaire diagnostiqué pendant la grossesse commande l'intervention ». On comprend de là que toute autre complication, telle que

1. Treille, *Des tumeurs de l'ovaire dans leurs rapports avec l'obstétrique*, thèse de Paris, 1873.

2. « Dans 11 cas, dit Budin, *Journal des sages-femmes*, 16 décembre 1898 et 1er janvier 1899, dans lesquels on a provoqué l'expulsion du fœtus, on a eu la mort de cinq femmes et de trois enfants. Ces résultats ne sont pas faits pour encourager à suivre cette voie. »

3. La ponction est une méthode aveugle. Souvent on a eu à déplorer des perforations intestinales, des blessures des autres viscères, et de l'utérus lui-même. Le liquide restant dans le kyste peut s'écouler dans l'abdomen par l'ouverture faite au trocart et déterminer une réaction péritonéale. La ponction n'est pas une méthode générale; elle est inefficace dans les kystes multiloculaires, et dans les kystes contenant du sang coagulé. Elle donne une mortalité élevée. Kerron (Discussion sur la dystocie causée par les tumeurs pelviennes de l'ovaire, *Semaine gynécologique* du 3 mai 1898) a pratiqué 43 fois la ponction et a eu 24 morts. — Des ponctions répétées peuvent affaiblir les malades, comme dans une observation de Laroyenne (in Larrivé, Kyste de l'ovaire et ovariotomie, *Lyon médical*, 16 mai 1880) où, chez une femme enceinte de 4 mois, la ponction du kyste ovarique laissa sortir une grande quantité de liquide fortement hématique. La malade continuant à souffrir, on dut abandonner la ponction, « qui aurait trop anémié la malade », et recourir à l'ovariotomie. La femme guérit et accoucha à terme.

4. Cette méthode, qui consiste à inciser le kyste par le vagin, et à suturer les bords de la poche à ceux de l'incision vaginale (marsupialisation vaginale), presque aussi compliquée qu'une laparotomie, doit être abandonnée, car elle expose à l'infection secondaire du kyste.

l'hémorragie kystique survenant pendant la puerpéralité, nécessitera la laparotomie le plus tôt possible. Quant aux règles de l'intervention, ce sont celles des laparotomies ordinaires, en évitant autant que possible de toucher à l'utérus pour ne pas exciter des contractions [1]. Laroyenne donne le conseil de faire partir l'incision d'autant plus loin du pubis que la grossesse est plus avancée. En agissant autrement, une partie de l'incision, par suite du volume énorme de l'utérus, se trouve forcément perdue, et l'on est obligé de prolonger l'incision vers sa partie supérieure (Hurel). Quant à distinguer la tumeur kystique de l'utérus gravide, il est bon, en cas de doute, d'ausculter l'utérus, et l'on y percevra les bruits de la grossesse. Grâce à cette thérapeutique bien dirigée, le pronostic opératoire au cours de la grossesse est considérablement amélioré. Sur 30 cas réunis par Schrœder, Rein et Engstrom, on trouve une mortalité maternelle nulle, et une mortalité fœtale de 10 p. 100. Dans 29 cas réunis par Cocard, on trouve une fois la mort de la mère, et 3 fois celle de l'enfant. Sur 237 cas réunis plus récemment par Orgler, Graefe, K. Heil, on ne rencontre que 5 morts, soit 2,1 p. 100. — Pendant le travail, si la tumeur ne met aucun obstacle à l'accouchement, on attendra pour opérer le plus tard possible. Lorsque par sa présence elle gêne l'expulsion, on ne doit pratiquer aucune manœuvre violente pour essayer l'extraction par les voies naturelles [2], mais faire la *laparotomie* d'emblée, et reconnaître si l'ablation du kyste est possible. « L'ovariotomie lèverait alors l'obstacle, et l'accouchement n'aurait plus de difficulté à se faire. » Dans les cas où l'ovariotomie aura été essayée et cela sans succès, comme le Prof. Pozzi, nous conseillons l'opération césarienne ou l'opération de Porro, interventions pas plus graves pour la mère « que les violences aveugles et excessives exercées par les voies naturelles », et l'on a, en outre, ainsi l'avantage de sauver l'enfant. La basiotripsie serait réservée exclusivement aux cas où

1. Nous recommandons encore quelques précautions prises par le Prof. Pinard et déjà signalées dans la thèse de Cocard. « La malade doit être opérée dans la *position horizontale*; si l'on emploie, en effet, la position inclinée, l'utérus obéissant aux lois de la pesanteur, quitte le petit bassin, et est exposé ainsi à se contracter par suite de ces déplacements. » Dans les jours qui suivent l'opération, Pinard recommande encore l'emploi des injections de morphine, qui empêcheront ainsi la production des contractions utérines.

2. D'après Playfair (cité dans la thèse de Rémy), la version donne :

1 mère vivante	4 mortes.
1 enfant vivant	4 morts.

D'après Jetter (Diss. Tubingen, 1861), le forceps donne :

6 mères vivantes	6 mortes.
6 enfants vivants	5 morts.

l'enfant est mort. — Lorsque le kyste n'aura été reconnu qu'apr l'accouchement, ou que l'on n'aura pu intervenir pendant la grossesse et qu'il aura présenté peu de symptômes, on ne pratiquera l'ovariotomie que cinq à six semaines après l'accouchement. Mais si, le kyste s'étant trouvé lésé pendant le travail, il survenait des accidents hémorragiques graves, on ne doit pas hésiter à intervenir, même en pleine période puerpérale, en se rappelant toutefois que le résultat d'une laparotomie faite dans ces conditions est toujours une opération sérieuse [1].

En résumé, de même qu'en dehors de la puerpéralité, l'ovariotomie est le traitement de choix des kystes ovariques, simples ou compliqués pendant la grossesse, le travail, les suites de couches. Dans l'immense majorité des cas, la vie du fœtus sera ainsi sauvegardée, la grossesse pourra évoluer, et les résultats statistiques, — qui donnent actuellement, dans les cas de kystes non compliqués, une mortalité maternelle d'environ 2 p. 100, — se trouveront ainsi considérablement améliorés. D'après nos observations, sur 8 cas d'ovariotomie pour kyste tordu hémorragique, il y eut une mortalité maternelle de 12,50 p. 100 et une mortalité fœtale de 37,50 p. 100.

Conclusions.

Les hémorragies dans les kystes ovariques tordus constituent un accident assez fréquent; on les observe dans presque la moitié des cas de torsion du pédicule. Cette complication, par ses diverses particularités cliniques et anatomiques, semble imprimer à ces tumeurs des caractères spéciaux, nécessitant souvent une interven-

1. Les observations d'ovariotomies *postpartum* sont peu nombreuses. D'après les cas publiés par Lawrence (Ovariotomie post-partum, *British medic. Journ.*, septembre 1893); — Le Roy des Barres (Ovariotomie dans le cours d'une septicémie puerpérale à forme prolongée, *Annales de gynécologie et d'obstétrique*, septembre 1893); — Pinard (Rapport sur l'observation de M. Le Roy des Barres, *Bulletin de l'Académie de médecine*, 1894); — Condamin (*in* Hurel, *Kyste de l'ovaire et grossesse*, thèse de Lyon, 1899, p. 28); — Mangiagalli (Ovariotomie während der Schwangerschaft und nach der Geburt, *Berlin. klin. Woch.*, 21 mai 1894) — il résulte, en effet, que l'intervention pratiquée pendant les suites de couches présente une certaine gravité, qui semble résulter, d'après Hurel, de deux facteurs : de l'état général de la malade, de l'intervention elle-même. Dans quelques-unes de ces observations on a vu se développer des septicémies graves pendant les jours des couches. Aussi, lorsque c'est possible, doit-on temporiser le plus, attendre des jours meilleurs où, les forces étant revenues, l'on pourra tenter, sans crainte, la laparotomie. Malheureusement, la gravité des kystes hémorragiques force le chirurgien à intervenir sans retard, malgré l'état général de l'accouchée.

tion d'urgence. A côté des kystes colloïdes, dermoïdes, purulents, etc., on peut donc placer les kystes à contenu hémorragique. — Les signes de ces kystes varient avec l'abondance de l'épanchement (hémorragies légères, à répétition, foudroyantes, etc.) et suivant son siège (hémorragie pariétale; intra-kystique; totale; mixte, c'est-à-dire kystique et péritonéale à la fois). Le diagnostic facile, lorsque l'épanchement grave a déterminé des symptômes d'hémorragie interne, n'est, lorsque l'épanchement est léger, qu'une simple découverte opératoire. Quant au traitement qu'il convient d'appliquer à tous ces cas de kystes tordus compliqués d'hémorragie, c'est la laparotomie dans le plus bref délai. Pendant la puerpéralité, la conduite sera la même; et, suivant les recommandations du Prof. Pinard, tout danger d'interruption de la grossesse sera écarté par l'emploi systématique des injections sous-cutanées de morphine, pendant les jours qui suivent l'opération.

OBSERVATIONS [1]

I. — O. Terrillon. *De la torsion du pédicule des kystes de l'ovaire. Conséquences au point de vue du kyste lui-même et des résultats opératoires.* Revue de Chirurgie, 1887, p. 257, obs. I.

Femme de trente-deux ans, portant une tumeur abdominale depuis un an, ne donnant lieu à aucun phénomène sérieux. Brusquement, elle est prise de symptômes abdominaux graves (ballonnement du ventre, vomissements, petitesse du pouls, etc.).

Laparotomie. Péritoine vasculaire adhérent à la face antérieure du kyste. La tumeur est noirâtre, violacée, et a presque la teinte d'une masse gangrénée; elle est unie aux parties voisines par des adhérences molles, faciles à détruire.

La ponction permet de retirer 600 grammes de liquide hématique épais; le pédicule est tordu 2 fois. Guérison.

Examen de la pièce. Kyste multiloculaire, avec une poche principale et quelques poches secondaires; la cavité est remplie de sang et de caillots, mélangés au liquide primitif de la cavité. Les parois sont rougeâtres et tomenteuses. Elles commencent à subir la dégénérescence graisseuse. Poids de la partie solide de la tumeur : 2 kilogr. Quantité totale du liquide: 3 litres.

II. — Heurtaux. *Torsion et rupture du pédicule des kystes de l'ovaire; nouveaux faits pour servir à leur histoire.* Bulletin et mémoire de la Société de Chirurgie de Paris, 1886, séance du 13 octobre.

1. Nous n'avons inséré, dans ce mémoire, résumées, qu'une partie des observations que nous avons consultées. Elles répondent aux principaux types anatomo-cliniques de kystes tordus hémorragiques.

Femme de quarante-neuf ans, présentant un kyste du volume d'une tête d'adulte. La tumeur a été constatée il y a un an, et son évolution lente a été interrompue par 3 crises abdominales (ballonnement du ventre, douleurs, vomissements, fièvre) survenues à 3 mois d'intervalle.

Laparotomie pratiquée après la dernière crise. Coloration brune de la paroi du kyste donnant l'impression d'une anse intestinale de hernie étranglée. Nombreuses adhérences récentes, entre le kyste et les organes voisins. Le contenu du kyste est sanglant, foncé, presque de la couleur du sang veineux. Guérison.

Examen de la pièce. Pédicule tordu 2 fois.

III. — Ch. Monod. *Torsion du pédicule d'un kyste de l'ovaire.* Société de Chirurgie de Paris, 23 février 1887.

L'auteur présente un kyste ovarique enlevé après torsion du pédicule. Il insiste sur : le contenu fortement hématique du kyste; les altérations de sa surface, ses adhérences nombreuses, et la possibilité de soupçonner la torsion avant l'opération à cause des violentes douleurs, survenues un mois avant. Le pédicule était tordu 2 fois sur lui-même.

IV. — Valat et Reboul. *Kyste de l'ovaire droit. Torsion du pédicule, hémorragie dans la poche.* Bulletin Société anatomique, Paris, 1887.

Femme de quarante-sept ans, dont le ventre grossit depuis longtemps, éprouve subitement, pour la première fois, une douleur vive dans le ventre, l'obligeant à garder le lit.

Laparotomie un mois et demi après. Adhérences légères avec la paroi abdominale. Par la ponction, on retire 3 litres de liquide noir. Pédicule tordu (deux tours). Guérison.

Examen de la pièce. La paroi, épaisse, présente en certains points de 4 à 5 millimètres. La trompe, augmentée de volume, est appliquée sur la poche. A la face interne du kyste, liquide noir, très épais, reliquat d'anciennes hémorragies. Distension considérable des veines du kyste.

V-VI-VII. — G. Aubry. *Etude de la torsion pédiculaire des kystes ovariens.* Thèse Paris, 1900.

1° (Obs. I, p. 42). Femme de trente-huit ans, est prise subitement, le 16 juin 1899, sans que rien à l'avance pût faire prévoir son mal, d'une douleur intolérable dans le ventre, accompagnée de pouls petit, filiforme, facies grippé, vomissements, respiration accélérée. La malade quitte le lit le 2 juillet. Jusqu'au 2 août, tout allait passablement bien, lorsqu'à la suite d'un examen bimanuel elle fut prise d'une nouvelle crise analogue presque à la première. Quitte le lit le 15 août.

Laparotomie, le 18 janvier. Guérison. Kyste tordu aux trois quarts sur lui-même. Liquide chocolat d'environ 1 litre et demi.

2° (Obs. III, p. 53). Kyste tordu (un tour et demi), adhérent au péritoine, épiploon et intestin. Ouverture du kyste; du sang mélangé de sérosité s'écoule « en grande abondance ». Décortication de la tumeur une fois évacuée. Guérison.

3° (P. 54). Kyste tordu (5 demi-tours), avec une adhérence à une anse intestinale. Il est ponctionné au trocart, et du sang presque pur paraît s'écouler. Guérison.

VIII-IX. — Boursier. *De quelques formes cliniques de la torsion du pédicule dans les kystes de l'ovaire.* Congrès français de Chirurgie, VIe session, 1892, et Revue de Chirurgie, 1892, p. 439.

1° Femme de trente-huit ans, ayant eu 4 crises douloureuses simulant une obstruction intestinale, dont la dernière, particulièrement grave, se termina par une péritonite franche. Le diagnostic porté fut celui de torsion avec crises répétées.

Ovariotomie. Guérison.

La paroi du kyste est d'une coloration rouge, assez foncée. Quelques adhérences molles avec la paroi abdominale. Plusieurs adhérences vasculaires avec l'épiploon et l'intestin grêle. Pédicule court, comprenant la trompe, tordu d'un tour et demi environ. La ponction donne issue à près de 400 grammes d'un liquide épais, noirâtre, couleur marc de café, manifestement hémorragique.

2° Fille de dix-neuf ans, ayant un kyste ovarique volumineux à développement lent. Brusquement, sans que la malade éprouvât la moindre douleur, le kyste prend un accroissement considérable.

Une ponction retire 7 litres de liquide hémorragique : ce qui permet de poser le diagnostic de torsion du pédicule. Guérison.

X-XI-XII. — J. Mouthon. *De la torsion du pédicule dans les kystes de l'ovaire.* Thèse Paris, 1897.

1° (Obs. II). Femme de vingt-deux ans, ayant eu, 6 mois avant, des douleurs brusques dans le ventre, à l'époque des règles. Elle remarque que son ventre, après la crise, était plus gros qu'avant.

Laparotomie. Guérison. Kyste du volume d'une tête de fœtus, tordu 3 fois. Dans le cul-de-sac postérieur, on trouve une masse solide, hémorragique, faisant partie intégrante du kyste.

2° (Obs. IV). Femme de cinquante-cinq ans, remarque que son ventre grossit depuis la ménopause (cinquante ans). Il y a 3 mois, douleurs vives dans le ventre.

Laparotomie. Guérison. Kyste tordu et adhérent. Contient 4 kilogr. de liquide hématique coagulé.

3° (Obs. V). Femme de cinquante-trois ans, dont le ventre est douloureux et augmente depuis 3 mois.

Laparotomie. Guérison. Kyste du volume d'une tête d'adulte; adhérences. Pédicule tordu. Contient 2 litres de liquide couleur chocolat.

XIII. — Le Dentu, in Kisseloff. *Contrib. à l'étude de la torsion du pédicule des kystes de l'ovaire.* Thèse de Paris, 1897, p. 51, obs. I.

Femme de quarante ans, est prise brusquement de douleurs abdominales. La laparotomie permit de reconnaître que la tumeur était formée de deux parties : « 1° d'un kyste ovoïde de 0,10 environ de longueur, dont

la paroi était infiltrée de sang et rompue par places, et lequel contenait un liquide sanguinolent foncé; 2° d'un hématome aplati, ayant environ 0,06 dans tous ses diamètres, recouvert d'un tissu lâche et rompu par places, comme la paroi du kyste ». Il s'agissait d'un kyste hémorragique dont le pédicule était tordu deux fois sur lui-même et formation d'un hématome du pédicule entre les deux torsions. Mort le huitième jour, par péritonite généralisée.

XIV-XV. — SCHWARTZ, in KISSELOFF. Thèse de Paris, 1897.

1° (Obs III, p. 58). Femme de vingt-huit ans, remarque depuis un an et demi l'apparition d'une grosseur dans le ventre. Neuf mois avant l'opération, la tumeur subissait un accroissement notable, mais restait indolore.

Laparotomie. Guérison.

Kyste dermoïde; tumeur brunâtre avec adhérences fibreuses en arrière et à l'épiploon. La paroi externe est végétante par places. L'intérieur du kyste contient 200 grammes de liquide hématique et de sang coagulé. Sa paroi interne contient des touffes de poils disséminés.

2° (Obs. VI; p. 63). Femme de cinquante ans, est prise, dix mois environ avant l'opération, de douleurs abdominales avec augmentation de volume du ventre. Ces phénomènes semblent coïncider avec de légères poussées de péritonite. Laparotomie, mort le troisième jour de septicémie. Kyste uniloculaire, tordu deux fois sur son axe, légèrement adhérent à l'intestin, à l'épiploon et au péritoine pariétal. Contient 10 litres de liquide sanglant.

XVI-XVII. — DELAUNAY. In thèse d'Aubry, Paris, 1900.

1° (Obs. IX, p. 72). Femme de soixante et un ans, s'aperçoit, à l'âge de trente-trois ans, de l'existence d'une tumeur dans le bas-ventre, qui grossissait très lentement sans déterminer de troubles. Vers la ménopause (cinquante-deux ans), la tumeur diminua spontanément de volume. Sept ans avant l'opération, la tumeur augmenta de nouveau de volume, assez rapidement.

Laparotomie. Guérison. Kyste uniloculaire, à pédicule tordu, contenant 12 litres de liquide chocolat. Légères adhérences périphériques. Paroi épaisse, inégale, fibreuse.

2° (Obs. VIII, p. 69). Femme de trente et un ans, remarque que son ventre est resté gros, depuis son dernier accouchement (un an avant l'opération), et son volume est encore augmenté depuis deux à trois mois. Kyste tordu trois à quatre fois; adhérences épiploïques ; liquide chocolat clair.

XVIII. — MOULS. *Contrib. à l'étude de la torsion du pédicule des kystes de l'ovaire.* Thèse de Paris, 1890, obs. II.

Kyste de l'ovaire gauche. Torsion du pédicule. Hémorragie légère dans la poche. Guérison.

Femme de vingt-huit ans, éprouve brusquement, le lendemain de la cessation du flux menstruel, une douleur atroce dans le ventre, et pâlit subitement. Son ventre augmente rapidement de volume, et des vomissements apparaissent. On constate un kyste du volume d'une tête de fœtus.

Laparotomie, 1 mois après la crise. On trouve un kyste de couleur ardoisée, sans adhérences. Ponction retire un litre liquide séro-sanguinolent. Pédicule volumineux, œdématié, tordu deux fois. Guérison.

Examen de la pièce. Veines nombreuses, dilatées, présentant des renflements au niveau desquels on trouve des exsudats sanguins. Au niveau du pédicule, dans une de ces veines, caillot déjà adhérent à la paroi et oblitérant le calibre du vaisseau; les autres veines et artères ne présentent rien d'anormal. La face interne du kyste est congestionnée, avec un pointillé rouge sur toute sa surface.

XIX. — Finaz. *Contrib. à l'étude de la torsion du pédicule dans les kystes de l'ovaire.* 1898, thèse de Lyon.

Femme de trente-quatre ans, opérée pour un kyste de l'ovaire à pédicule tordu, guérison. Kyste adhérent surtout à l'épiploon. Liquide hématique, couleur café, assez épais.

XX. — C. Daniel (obs. inédite). Jeune fille de vingt et un ans, est prise brusquement de douleurs violentes dans le côté gauche de l'abdomen. Cette douleur est accompagnée de vomissements, de constipation; un médecin en ville porte le diagnostic d'occlusion intestinale.

La malade est transportée d'urgence à l'hôpital Beaujon, salle Jarjavay, lit 3, dans le service du Dr Tuffier, dix heures environ après le début des accidents. Le diagnostic de kyste à pédicule tordu était évident. Son facies était très pâle. Je l'opérai le 6 septembre 1904, à minuit. Volumineux kyste ovarique gauche, contenant environ dix litres de liquide purement hémorragique. La paroi du kyste, épaisse, présentait de nombreux foyers d'apoplexie. Le pédicule tordu des deux tours, de gauche à droite, n'offrait aucune altération microscopique; pas de liquide dans le péritoine. Pas d'adhérences. La trompe est enroulée autour du pédicule.

XXI. — Constantin Daniel. *Kyste hémorragique de l'ovaire.* Bull. de la Société anatomique, Paris, juillet 1904 (obs. résumée).

Femme, âgée de vingt-cinq ans, après une série de crises antérieures, est prise brusquement, le 30 avril 1904, de coliques abdominales violentes, accompagnées de nausées, élévation thermique. Cet état se prolonge pendant trois jours; et la malade se fait transporter d'urgence à l'hôpital Beaujon, dans le service du Dr Tuffier, où elle arrive le 5 mai 1904, vers onze heures du soir. Je pose le diagnostic de kyste ovarique à pédicule tordu, et pratique la laparotomie une heure après. Par la ponction, je retire 4 litres environ de liquide sanguinolent. Le kyste, développé dans l'ovaire droit, pesait, vide, 1 kgr. 100. Sa paroi, épaisse de 2 cm. et demi, apparaissait sur la coupe, constituée de 2 parties; en dehors on voit une enveloppe fibreuse, blanche, lisse, mince de un tiers de millimètre; le reste de la paroi est représenté par un tissu foncé, d'aspect truffé, formé par la paroi interne du kyste, dissociée par l'hémorragie interstitielle. Le pédicule, volumineux, œdématié, de l'épaisseur de trois travers de doigts, est excessivement vasculaire, et d'énormes veines se dessinent à sa péri-

phérie; il est tordu d'un demi-tour de spire de droite à gauche. La trompe, augmentée de volume, est appliquée sur le pédicule. Pas d'adhérences; les suites opératoires furent parfaites; la malade quitta l'hôpital le 22e jour, en pleine santé.

XXII. — Keiffer. *Deux cas de kyste papillaire hématique de l'ovaire.* Journal de Chirugie et Annales de la Société belge de chirurgie, 1901, p. 285.

Femme de cinquante-quatre ans, présentant un abdomen énorme. L'incision abdominale donne issue, d'abord, à environ deux litres de liquide ascitique. Puis la ponction du kyste permet l'écoulement d'une dizaine de litres de liquide hématique d'un rouge noir, sale, ainsi que de caillots de sang décoloré, preuves d'hémorragies multiples antérieures. Les parois du kyste, très épaisses, sont recouvertes à leur surface intérieure de nombreuses productions papillaires fortement vascularisées, très volumineuses. Poids de la masse enlevée : 15 kilogrammes.

Le pédicule, constitué seulement par le ligament large droit, est *tordu* complètement sur lui-même deux fois. Il n'existe qu'une faible adhérence entre le kyste et le grand épiploon. Guérison.

XXIII. — Spencer Wells. — *Diagnostic et traitement des tumeurs abdominales.* Traduction française; par Keser, 1886.

Femme de vingt-six ans remarque, en 1876, avant sa deuxième grossesse, une tumeur de la grosseur du poing, dans le côté gauche de l'abdomen. Après l'avortement cette tumeur atteignit les dimensions d'une tête d'enfant, puis resta stationnaire pendant les grossesses subséquentes. Le dernier accouchement avait été normal; mais, la tumeur continuant à s'accroître, la malade alla consulter, de Moscou, à Londres. Elle est obligée d'interrompre son voyage à Berlin à cause d'une *attaque aiguë de douleurs abdominales* et de vomissements. Cette attaque est due à une torsion du pédicule. A son arrivée à Londres, les douleurs et les vomissements avaient disparu; la malade était extrêmement faible et tellement *exsangue* que l'on décida de l'opérer le troisième jour. On trouva « un épanchement sanguin considérable dans un kyste à parois décomposées et dont le pédicule, très mince, avait été presque arraché par torsion ». La vitalité du kyste, qui avait occupé l'ovaire gauche, avait été maintenue par de larges adhérences avec l'épiploon. Guérison.

XXIV. — R. O'Callaghan. *A strangulated ovarian cyst with hæmorrage into the cyst cavity, followed by suppuration.* The brit. gyn. Journ., London, 1894-1895, X, p. 171.

Les premiers symptômes de torsion se sont montrés en mars 1893, avec des accidents de péritonite. En janvier 1894, la malade fut prise brusquement d'une douleur aiguë au niveau de la tumeur, avec des symptômes d'hémorragie interne. A l'ouverture du ventre (14 février 1894), le kyste, régulier, fut trouvé fortement adhérent au péritoine et aux anses intestinales. En ouvrant le kyste, on le trouve rempli par une grande quantité de sang fluide, avec du pus. La suppuration du kyste est attribuée à la péri-

tonite qui accompagnait la première torsion (1893). Le pédicule était tordu de gauche à droite, et complètement étranglé. Mort le dixième jour.

XXV. — Spencer Wells. — *Diagnostic et traitement des tumeurs abdominales.* Traduction française; par Keser, 1886.

A l'ouverture de l'abdomen d'une femme, qu'on avait trouvée morte le matin, à côté de son lit, l'auteur trouva un kyste ovarien libre, qui contenait plus de 2 kilogrammes de caillots sanguins. L'hémorragie avait été produite par la torsion d'un long pédicule.

XXVI. — Patruban. — *Hémorragie mortelle à l'intérieur d'un kyste ovarique.* Œsterreiche Zeitschrift für praktische Heilkunde, 1855.

Femme de trente-deux ans, ayant une tumeur ovarique depuis trois ans, est prise subitement d'une attaque d'hystérie, accompagnée de douleurs analogues à celles de l'accouchement. La malade perd bientôt connaissance; les extrémités sont froides, la peau pâle, le pouls petit. Les dimensions du ventre répondent à celles d'une grossesse de quatre mois. La malade, après un court intervalle, se plaint de soif vive, de douleurs aiguës dans le ventre. Les accès convulsifs reparaissent; et elle succombe six heures environ après la première apparition des douleurs.

A l'autopsie, on trouve un kyste volumineux, multiloculaire, contenant 5 litres environ de sang fluide, brunâtre. Le pédicule « paraît avoir été coudé par une torsion que la tumeur aurait subie suivant son axe ». Il existe des adhérences entre son pôle supérieur, le foie et la paroi abdominale. L'auteur rapporte l'hémorragie à la « torsion du pédicule de la tumeur qui a déterminé la constriction des veines et par suite une apoplexie ».

XXVII. — Spencer Wells. *Diagnostic et traitement des tumeurs abdominales.* Édit. franç.; par le D. Keser, 1886.

« Un jour, dit-il, je m'étais rendu avec M. Fowler (de Kennington) chez une dame, que nous devions opérer à Brixton; mais, lors de notre arrivée, on nous annonça qu'elle était morte depuis deux heures. L'autopsie fit voir qu'il s'agissait d'un épanchement de sang considérable dans le kyste d'abord, puis dans la cavité abdominale, après la rupture de la tumeur qui était non adhérente et avait subi une rotation complète. »

XXVIII-XXIX. — Lapeyre. *Kystes de l'ovaire et grossesse.* Bull. et Mémoires de la Société de Chirurgie de Paris, séance du 20 juillet 1904.

1° *Torsion complète du pédicule ovarique et avortement.* Femme de vingt-trois ans, I-pare, enceinte de deux mois, est prise brusquement de phénomènes douloureux dans le ventre. Le dixième jour des accidents : avortement. Laparotomie le 13e jour. Guérison. Volumineux kyste contenant 14 litres de liquide fortement hémorragique. Le pédicule tordu complètement (cinq ou six tours) sur lui-même, noirâtre, la circulation y est totalement interrompue. La paroi du kyste est friable, rouge foncé. Nombreuses adhérences en arrière et sur les côtés, à l'épiploon, à l'anse sigmoïde, aux parois du pelvis. Liquide rougeâtre dans la cavité péritonéale.

« Au résumé, dit l'auteur, le mariage et la grossesse aussitôt survenue ont produit la torsion du pédicule d'un kyste, dont l'existence était restée ignorée. La torsion a été brusque et complète; la malade a failli succomber en raison des retards apportés à l'intervention. La formation d'adhérences vasculaires a seule permis au kyste de ne pas se gangrener ou se rompre. L'hémorragie intra-kystique a été très abondante. La grossesse a été interrompue du fait des accidents de torsion et de péritonite consécutive. »

2° *Torsion incomplète du pédicule, grossesse de trois mois.* Femme de vingt-six ans, s'aperçoit que son ventre grossit depuis un an. Deux mois après le début d'une première grossesse est prise brusquement de douleurs péritonéales très aiguës avec vomissements.

Laparotomie. Guérison. Le kyste développé à gauche, contient 2 litres 1/2 de liquide hématique; sa paroi est violacée, mais ne présente aucune altération histologique. Le pédicule long et grêle est tordu sur son axe à un tour et demi; l'arrêt de la circulation est incomplet. La grossesse évolue à terme.

XXX. — G. Lepage. *Kyste dermoïde de l'ovaire gauche avec torsion du pédicule chez une femme enceinte de trois mois et demi environ. Ablation du kyste. Guérison.* C. R. de la Société d'obstétrique, de gynécologie et de pédiatrie, Paris, juin 1904.

Femme de vingt-quatre ans, I-pare, est prise d'accidents péritonéaux menaçants, vers le septième mois de sa grossesse. L'examen local permit de reconnaître dans le ventre deux tumeurs indépendantes, nettement séparées par des intervalles de sonorité. L'une de ces masses, supérieure, formée par le kyste, occupe la région ombilicale et du flanc gauche. L'autre, inférieure, représentée par l'utérus gravide, occupe l'hypogastre, à trois travers de doigts au-dessus du pubis.

Laparotomie trois jours après. Guérison. Évolution de la grossesse. Le kyste, de coloration noirâtre, turgescent comme des hémorrhoïdes étranglées. Sa paroi, épaisse de 2 centimètres dans la partie externe du kyste, est le siège d'une congestion intense, et présente l'aspect et la coloration du « tissu splénique congestionné ». La surface interne du kyste est lisse, excepté en un point qui donne implantation à de nombreux poils. Par la ponction il s'écoule 200 grammes du liquide « jaunâtre analogue à celui de l'ascite chyliforme ». Intérieurement on trouve de nombreux poils blonds mêlés à la matière sébacée. Le pédicule, tordu trois fois, dans le sens des aiguilles d'une montre, est large de 4 centimètres et demi. « Microscopiquement, cette paroi est formée d'un carrelage uniforme et extrêmement dense de globules rouges, qui infiltrent totalement les tissus de la paroi, et la rendent absolument méconnaissable. » La tumeur est libre d'adhérences; la cavité péritonéale contient une quantité notable de liquide couleur porto. L'épiploon est fortement injecté; les anses intestinales sont très vascularisées et rougeâtres.

XXXI. — Baudron. *Kyste de l'ovaire gauche, se manifestant subitement au*

troisième mois d'une grossesse par les phénomènes de torsion de son pédicule, etc. Bulletin Société anatomique, séance du 8 mai 1891.

Femme de vingt-huit ans, subitement, le 25 avril, est prise d'une violente douleur dans la fosse iliaque gauche. Au bout de dix jours, vomissements, ventre tendu. A la laparotomie, M. Pozzi trouve, au-dessus de l'utérus gravide de 3 mois environ, un kyste ovarique, adhérent à l'épiploon, de coloration analogue à celle de l'intestin étranglé. Contenant 6 litres de liquide noirâtre légèrement fétide. Pédicule tordu (3 tours de spire). Avortement le lendemain. Mort de la femme le 8e jour, brusquement, en syncope.

XXXII. — Pinard et Segond. In Tessier, *Contribution à l'étude de la torsion du pédicule des tumeurs kystiques des annexes pendant la puerpéralité*, 1902, obs. I.

Femme de trente-six ans, est prise le 27 novembre de douleur abdominale, extrêmement vive, localisée à gauche, avec état demi-syncopal; vomissements. Transportée à la clinique Baudelocque, on constata : facies grippé, pouls 82, température 37°. Ventre météorisé et sensible, rendant le palper difficile et douloureux. La malade fut remise en observation. Le diagnostic porté fut celui de *kyste de l'ovaire à pédicule tordu* compliquant une grossesse de trois mois environ.

Laparotomie le 20 décembre, guérison. Évolution consécutive normale de la grossesse.

Kyste adhérent à l'intestin, de coloration très foncée.

Poids du kyste plein, 700 grammes; poids du kyste vide, 125 grammes. Le liquide contenu dans le kyste était de couleur café noir. La paroi du kyste avoisinant le pédicule était le siège d'un épanchement sanguin de coloration plus rouge, donc plus récent.

XXXIII. — Spiegelberg. *Berl. klin. Wochens.*, 1879, p. 253.

Femme de vingt-trois ans. Grossesse de 3 mois. Ovariotomie. Kyste de l'ovaire gauche; le pédicule présentait un tour sur son axe. Hémorragies fraîches sur la paroi du kyste. Avortement 3 jours après l'opération.

XXXIV. — Spencer Wells. *Des tumeurs de l'ovaire.* Traduction Rodet, p. 401.

Chez une femme de vingt-neuf ans, enceinte de 4 mois, apparurent des douleurs vives dans le ventre. On constata une tumeur kystique, qui est ponctionnée. La femme accouche 4 mois plus tard et meurt le 5e jour de péritonite. A l'autopsie, on constata un kyste de l'ovaire, vidé en partie, à pédicule tordu. Les parois du kyste sont infiltrées de sang. Sa cavité contenait beaucoup de caillots très durs et de sérum sanguin. Ce kyste était perforé. D'après l'auteur, la rupture s'était produite pendant le travail, déterminant aussitôt des phénomènes de péritonite.

XXXV. — Barnes. In Kisseloff, *Contribution à l'étude de la torsion du pédicule des kystes de l'ovaire.* Thèse de Paris, 1897, p. 38.

Barnes rapporte un cas chez une femme enceinte de quatre mois. Des accidents éclatèrent du côté du kyste, et le fœtus fut expulsé prématurément. Un peu plus tard la malade mourait. A l'autopsie, « on aperçut un kyste

de couleur sombre, taché de rouge noirâtre en plusieurs points, par suite de l'extravasation de *sang caillé dans ses parois*. On le trouva très friable par places. Il s'était *tordu* deux fois sur son axe de droite à gauche pendant la vie. »

XXXVI. — Wilson. *The med. Record*, New York, 1880, p. 440, vol. XVIII.
Grossesse de 4 mois.
Grand kyste de l'ovaire droit.
Ovariotomie. Torsion récente du pédicule avec épanchement kystique sanguin. La grossesse continue. Accouchement à terme.

XXXVII. — Löhlein. *Uber Blutungen in Ovarialcysten*, Deutsche medicinische Wochenschrift, Leipzig et Berlin, 1896, t. XXII, n° 29, p. 455. *Grossesse de six mois. Torsion du pédicule. Mort.*

Femme de trente-trois ans, est prise, vers le quatrième mois de sa grossesse, de douleurs abdominales vagues; deux mois plus tard, apparaît à gauche du ventre une douleur vive, qui s'atténue bientôt. Elle recommence le lendemain plus forte, avec pouls rapide. On diagnostique une hémorragie d'une tumeur ovarique tordue. Le surlendemain, apparaissent des vomissements; et l'état général s'aggrave.

Laparotomie. Mort. Kyste des dimensions d'une tête d'adulte. Coloration rouge foncé. Sa paroi est épaisse de 2 à 4 millimètres, en certains endroits de 1 millimètre. La surface externe présente quelques adhérences. La surface interne offre quelques cloisons, qui laissent voir que l'hémorragie kystique s'est faite dans une poche multiloculaire. Le pédicule est tordu deux fois. Le tissu ovarique est infiltré de sang; on reconnaît le corps jaune. La trompe, du volume du pouce, est remplie de sang. Il existe donc un hématome de la trompe, de l'ovaire, et une forte hémorragie intra-kystique.

XXXVIII. — Lapeyre. *Bulletin de Société de Chirurgie de Paris*, 20 juillet 1904; obs. III. *Torsion d'un kyste dermoïde. Grossesse de 7 mois.*

Femme de vingt-deux ans, primipare, est prise, vers le 7e mois de sa grossesse, à la suite d'un bal de noces, de douleur violente dans le ventre.

Laparotomie 11 jours après. Guérison. Kyste ovarique gauche, contenant 6 litres de liquide séro-sanguinolent. La paroi est noirâtre, friable. Le pédicule, un peu grêle, très long, est tordu sur lui-même à deux tours. « La poche ne contient aucun élément dermoïde; mais l'examen histologique pratiqué a permis d'attribuer cette origine au kyste. » Il n'existe que deux adhérences péritonéales récentes et à la paroi seule. La grossesse évolue à terme.

XXXIX. — Rémy. *De la grossesse compliquée de kystes ovariques*. Thèse d'agrégation, Paris, 1886, obs. V, p. 50.

Femme de trente-quatre ans, atteinte de kyste de l'ovaire, entre en travail. Le travail n'avançant pas, on ponctionna le kyste et retira peu de sang. Application de forceps. Mort. A l'autopsie, on trouva dans le péritoine

environ 1 litre de liquide rouge brunâtre. Kyste de l'ovaire du volume du poing, flasque, à pédicule tordu, perforé.

XL. — Mangiagalli. *Berl. Klin. Woch.*, 21 mai 1894.

V-pare. Dernier accouchement le 23 juin 1882, au 7e mois; lors de la dernière grossesse, le ventre était fortement distendu. Après l'accouchement, il apparut des symptômes de péritonite. Diagnostic : Kyste de l'ovaire gauche avec torsion du pédicule survenue après l'accouchement.

Ovariotomie le 29 août; guérison. Pédicule tordu 2 fois et demie. Liquide séro-sanguinolent dans le péritoine. Épanchement de sang dans l'intérieur du kyste. Guérison.

XLI. — Müller. Indication pris *in* Thèse de Rémy, 1886, Paris : « Accouchement normal. Apparition, 3 jours après le partum, de douleurs, de phénomènes de péritonite. Deux mois et demi après, à l'ovariatomie, on trouva un kyste de l'ovaire, avec 2 tours et demi de rotation et une hémorragie intra-kystique ».

XLII. — Hardouin, in Tessier, Thèse de Paris, 1902.

Femme de quarante ans, remarque que son ventre conserve un volume assez considérable après sa dernière grossesse, et qu'il existait une tumeur assez volumineuse dont elle n'avait jamais soupçonné l'existence avant ou pendant sa grossesse. Dix-sept jours après son accouchement, la malade ressentit brusquement une douleur vive dans le ventre qui la força à s'aliter. Ventre tendu, vomissements.

Laparotomie. Guérison. Adhérences à la paroi. Kyste d'aspect noirâtre, avec des parois ecchymotiques, à pédicule tordu. On retire plusieurs litres de liquide épais, couleur chocolat.

XLIII. — Lawrence. *Ovariotomie post-partum. British medical Journal*, septembre 1893.

« La femme s'est trouvée plus grosse qu'aux grossesses antérieures. Durant cette grossesse, et surtout aux derniers six mois, douleurs vives dans le ventre. Accouchement plus pénible, plus douloureux que les précédents. Après l'accouchement, plusieurs crises de douleurs abdominales avec fièvre et nausées; cinq semaines après l'accouchement, je constatai une tumeur demi-solide, s'élevant du bassin jusqu'à l'ombilic, et du volume d'un utérus de six mois. Je diagnostiquai un kyste ovarique, compliqué probablement *de torsion du pédicule et d'hémorragie intra-kystique.*

Laparotomie : Kyste très adhérent aux parois abdominales, à l'intestin, à l'épiploon. Après libération des adhérences, ovariotomie. Guérison régulière. » (Résumé *in* thèse de Hurel, Lyon, 1899).

UNE NOUVELLE MÉTHODE

DE

CURE RADICALE DES HERNIES INGUINALES

Par L. GRATSCHOFF

Chirurgien en chef de l'Hôpital général d'Uleåborg, Finlande.

Depuis quelques années j'emploie dans certains cas une méthode spéciale pour opérer les hernies inguinales.

Avant de donner la description de cette méthode, je vais en quelques mots expliquer les raisons qui me l'ont fait adopter.

Lorsque l'un des viscères abdominaux s'échappe à travers la paroi abdominale, en conservant ses connexions avec les organes restant dans l'abdomen, il se produit une hernie.

Pour effectuer un tel échappement, il faut évidemment une force qui entraîne l'organe. Les forces qui peuvent être en activité sont la pesanteur et la force occasionnée par une pression intra-abdominale augmentée.

La pesanteur a sans doute une grande importance pour la naissance des hernies traumatiques ou les éventrations avec plaies perforantes; mais pour le reste son effet est négligeable. Comme nous allons laisser de côté ces hernies, nous pouvons donc ne pas nous occuper de la pesanteur.

Il faut donc nous occuper exclusivement de la pression intra-abdominale augmentée, qui peut être générale ou locale.

Si l'abdomen était rempli d'un liquide, une pression locale se transformerait à l'instant en pression générale; et il n'existerait pas de différence entre les deux espèces de pression.

Mais le contenu de l'abdomen est très varié. Nous y trouvons des corps solides, des liquides, et des gaz. Tous ces corps sont très mobiles. Les intestins glissent facilement les uns contre les autres; et leur contenu change ordinairement de place sans diffi-

culté. En général, une pression locale se transmet vite aux alentours et se transforme en très peu de temps en pression générale. Cependant il faut remarquer que ce développement ne se fait pas immédiatement comme quand nous avons affaire à des liquides. Puis il faut observer qu'il peut exister dans l'abdomen différents états de pression tout spéciaux, qui ne seraient pas possibles dans un liquide. Si, par exemple, l'intestin se remplit, il tend à se décourber; ainsi peuvent naître des changements de pression locaux. Il est impossible de dire quel rôle de tels changements de la pression locale jouent dans la naissance des hernies; mais à coup sûr ils n'entrent en jeu qu'exceptionnellement.

Ces petites réserves faites, nous pouvons considérer l'abdomen comme s'il était rempli d'un liquide; et nous pouvons dire que la cause de la naissance des hernies est l'augmentation de la pression intra-abdominale générale par rapport à la matière ambiante. La pression intra-abdominale exerce son influence dans une direction perpendiculaire à la paroi abdominale; et un organe poussé par cette pression se déplace facilement dans la direction mentionnée.

Les parties les plus faibles cèdent naturellement les premières. Leur forme peut différer; mais, comme la paroi abdominale a partout une certaine épaisseur, elles affectent plus ou moins l'aspect d'un canal dont la direction est perpendiculaire ou oblique à al paroi.

Il faut remarquer qu'il n'y a pas de différence très marquée entre le cas où il y a un vrai canal et ceux où il n'y en a pas. Dans ce qui suit nous parlerons seulement des canaux; mais tout cela est également applicable aux cas où il n'y a pas de vrais canaux.

Lorsque le canal est perpendiculaire à la paroi, le mécanisme est très simple. Quand la pression intra-abdominale augmente, le lieu faible cède et l'organe le plus proche de la paroi est poussé en dehors de la cavité abdominale.

Les circonstances sont beaucoup plus compliquées, si le canal est très oblique à la paroi. La pression intra-abdominale presse les parois de ce canal l'une contre l'autre, et le ferme plus fortement. Le canal prend plus ou moins la forme d'une fente. Il ne se produit pas de hernie, si la paroi externe ne cède pas. Si la paroi externe cède, pendant que la paroi interne reste rigide, le canal s'ouvre et l'organe le plus proche peut s'échapper à travers le trou béant. Si la paroi intérieure cède en même temps que la paroi extérieure, tout en restant en contact intime avec celle-ci, les choses ne changent pas et il n'y a pas de hernie, bien entendu, si la pression ne devient pas assez grande pour forcer les deux parois réunies; nous avons alors le cas du canal perpendiculaire.

Pour qu'une hernie puisse se produire par un canal oblique, il faut donc que la paroi extérieure soit faible, et que la paroi intérieure soit plus résistante.

Je n'ai pas jusqu'ici parlé du sac. Il existe auparavant, ou il se produit en même temps que la hernie. Peu importe. Le mécanisme de la naissance de la hernie est le même. On considère généralement la préexistence d'un sac comme un moment qui facilite la naissance d'une hernie. Pour les canaux perpendiculaires, c'est évidemment vrai. Pour les canaux obliques, son importance est discutable. Si la résistance des parois est bien équilibrée, rien ne peut sortir par le canal, même s'il existe un sac. Celui-ci est donc sans importance dans ce cas. Si, au contraire, la résistance des parois n'est ni suffisante ni bien réglée, un sac préexistant peut très bien faciliter la production d'une hernie, comme si le canal était perpendiculaire à la paroi.

Il peut y avoir des canaux plus ou moins obliques, des canaux dont la direction se rapproche plus ou moins de la direction perpendiculaire. Plus le canal est oblique, plus les qualités des canaux obliques sont marquées, plus il se rapproche de la perpendiculaire, plus il a les qualités des canaux perpendiculaires. Il y a donc beaucoup de formes intermédiaires entre les deux formes types.

Quand il s'agit de guérir une hernie par une opération, le plus difficile est de boucher le trou d'une manière efficace. S'il n'y a pas d'organe qui passe par le canal, c'est assez simple. On ferme le trou complètement et aussi solidement que possible. On peut employer des aponévroses, des muscles, des parties d'os et d'autres moyens pour le faire; mais le procédé reste essentiellement le même.

S'il y a un ou plusieurs organes qui passent par le canal des organes qu'il faut conserver, on peut employer deux procédés différents : ou l'on ferme le trou étroitement autour des organes passants en leur laissant assez de place pour ne pas compromettre leur vitalité; ou l'on transforme le trou en un canal oblique avec des parois dont la résistance est bien réglée. J'appelle le premier procédé fermeture directe, le second fermeture indirecte.

Il peut être intéressant de voir quelles fermetures on trouve physiologiquement dans la paroi abdominale. En examinant les ouvertures de la paroi abdominale par lesquelles passent les organes, nous trouvons presque partout des fermetures directes, comme par exemple dans le diaphragme, aux grandes ouvertures de l'aorte, de l'œsophage, et de la veine cave inférieure.

Physiologiquement, il n'existe qu'une seule fermeture indirecte

bien typique à une ouverture, par laquelle passent des organes d'un certain volume. C'est au canal inguinal.

Involontairement on se demande si une fermeture indirecte s'adapterait peut-être mieux qu'une fermeture directe au canal inguinal. Je serai volontiers de cette opinion. Aux autres ouvertures qui sont fermées directement, il passe seulement un organe par chaque trou. Je ne compte pas les petits nerfs et les petits vaisseaux qui accompagnent l'organe, et qui font corps avec lui. — Par le canal inguinal passent une quantité d'organes différents légèrement liés entre eux. Il est évidemment plus facile de fermer solidement un trou autour d'un organe lui-même, plus ou moins solide, qu'autour d'une foule de cordons, qui glissent l'un contre l'autre avec une grande facilité. Il est aussi difficile de conserver à ceux-ci juste assez de place; et ce « justement nécessaire » est peut-être déjà trop pour que la fermeture soit solide. La méthode de Bassini, qui emploie une fermeture directe[1], montre combien c'est difficile; et c'est là son point faible, comme celui de toutes les méthodes qui emploient la fermeture directe au canal inguinal. Les suites fâcheuses sont assez nombreuses et assez connues : des orchites, des atrophies et même de la gangrène du testicule, etc. La fermeture directe est donc mauvaise au canal inguinal; mieux vaut fermer l'ouverture d'une hernie inguinale externe indirectement, en reconstruisant le canal, si possible. Ce procédé est du reste le plus naturel, parce qu'il cherche à rétablir l'état des choses tel que la nature elle-même l'a fait.

Si l'on emploie une fermeture indirecte, on peut laisser le sac ou le réséquer : peu importe, comme je l'ai déjà dit plus haut.

Les théories que je viens d'expliquer m'ont fait imaginer et adopter une méthode pour certains cas de hernies inguinales externes.

En même temps que j'ai mis en pratique mes théories, j'ai construit un instrument pour faciliter l'exécution de l'opération et pour éviter les sutures perdues.

Cet instrument est un arc en fil d'acier, long de 13 centimètres environ. Aux deux bouts, il y a des boules percées d'un trou. Deux petits crochets sont soudés au côté convexe de l'arc pour y attacher le fil de soie.

L'opération se fait de la manière suivante.

Le long de la partie intérieure du ligament de Fallope on fait une

1. Bassini fait bien aussi un canal; mais l'essentiel de sa méthode consiste à en faire une paroi postérieure solide. La paroi antérieure reste faible et n'a aucune importance pour la fermeture, qui est simplement une fermeture directe-

incision d'environ 6 centimètres. On pince et coupe les vaisseaux qu'on rencontre, et on met à nu le ligament de Fallope, ainsi que l'orifice inférieur du canal inguinal. Les vaisseaux pincés sont liés. S'il y a quelque organe dans le sac, on le repousse. Puis on saisit les deux piliers qui entourent l'orifice, chacun avec une pince, tandis qu'un fil de soie fort muni d'une aiguille courbe a été attaché au bout de l'arc, qu'il faut mettre maintenant en place. On passe d'abord l'aiguille à travers la peau à une distance d'un ou de deux centimètres de l'angle interne de la plaie, ensuite par le pilier interne, et puis par le pilier externe, de nouveau par le pilier interne, et ainsi de suite jusqu'à ce qu'on ait fait assez de points. On fait alors sortir l'aiguille par la peau à un centimètre de l'angle externe de la plaie. Ordinairement il suffit de faire deux points à chaque pilier. — Il ne reste plus qu'à tendre et à attacher le fil à l'autre bout de l'arc et à fermer la plaie. Au bout de huit jours, on ôte l'arc et les sutures.

Pour que cette méthode soit efficace, il faut qu'il existe une paroi postérieure du canal inguinal. Aussi ce procédé s'applique-t-il mieux aux petites hernies, qui n'ont encore existé que peu de temps.

Le nombre des cas où j'ai employé ma méthode est encore petit. J'en donne plus loin la statistique.

Comme on le voit, le nombre des récidives a été assez grand. Cependant il faut remarquer que la plupart des récidives se sont produites tout de suite ou peu de temps après l'opération. Ainsi 3 se sont produites immédiatement après, 1 un mois après, 1 trois mois après, 1 onze mois après. Pour 4 récidives, la date manque. — Cela signifie que, dans ces cas, l'opération a été mal appropriée ou mal faite. Et cela s'explique facilement. D'un côté je n'ai pas bien choisi mes cas; d'autre part j'ai souvent essayé de laisser l'anneau inguinal interne assez large pour apprendre à ne pas le trop serrer. Évidemment, j'ai exagéré quelquefois. Il ne faut pas laisser cette ouverture trop large. Je suis convaincu que les récidives vont diminuer beaucoup à mesure que le nombre des opérations augmentera. Cela est du reste très naturel, et on l'observe toujours. Plus on pratique une méthode, meilleurs sont les résultats. En tout cas je suppose que les récidives seront plus fréquentes si l'on opère par ma méthode que si l'on emploie la méthode de Bassini, par exemple. Mais cela ne signifie rien. Mon opération est la plus inoffensive qu'on puisse imaginer. Il n'y a pas d'ouverture du péritoine, pas de libération du sac avec lésions des veines spermatiques, par conséquent aucun danger d'embolies; il n'y a pas de sutures perdues : en un mot il n'y a rien de dangereux. Tout va

très vite et la narcose est très courte. Si l'on veut l'éviter, cela est facile; et l'on peut se servir de n'importe quel moyen d'anesthésie locale. Les récidives ne sont pas d'une grande importance, même si elles étaient fréquentes. On peut facilement refaire l'opération. Une récidive importe peu, quand on évite tous les dangers inhérents aux autres méthodes, dont une grande partie, surtout celles à fermeture directe, sont loin d'être inoffensives. Et, pour en finir, dans les cas où ma méthode échoue, on peut appliquer après n'importe quelle méthode sans aucune difficulté.

Statistique.

Nos	ÉTAT	AGE	DURÉE DU TRAITEMENT EN JOURS	GUÉRI ; TEMPS ENTRE L'OPÉRATION ET LES DERNIÈRES NOUVELLES, EN MOIS	RÉCIDIVE	TEMPS ENTRE L'OPÉRATION ET LA RÉCIDIVE EN MOIS	REMARQUES
1.	Fils d'ouvrier....	14	20	5			
2.	Fils de pilote....	12	24	46			
3.	Ouvrier.....	24	15				Pas de nouvelles.
4.	Fils de paysan...	16	14		1	11	
5.	Marin	36	11				Pas de nouvelles.
6.	Paysan.....	37	16		1	?	
7.	Paysan.....	28	17	40			
8.	Fils de marchand.	7	16	40			
9.	Paysan.....	30	11	33			
10.	Employé	50	11	30			
11.	Paysan.....	59	21	30			
12.	Paysan.....	42	11	6			
13.	Paysan.....	19	13	27			
14.	Boucher.....	51	12				Pas de nouvelles.
15.	Paysan.....	27	14				Pas de nouvelles.
16.	Paysan.....	49	13	26			
17.	Paysan.....	49	13	26			
18.	Paysan.....	56	16		1	Immédiatement.	
19.	Homme de peine.	37	17				Pas de nouvelles.
20.	Homme de peine.	37	17				Pas de nouvelles.
21.	Paysan.....	62	15	21			
22.	Fils de paysan...	18	14		1	?	
23.	Ouvrier.....	21	18	20			
24.	Paysan.....	60	34		1	Immédiatement.	
25.	Paysan.....	40	13				Pas de nouvelles.
26.	Ouvrier.....	45	14				Pas de nouvelles.
27.	Ouvrier.....	45	14				Pas de nouvelles.
28.	Fils de paysan...	10	13		1	?	
29.	Paysan.....	18	12	18			
30.	Paysan.....	48	12	17			
31.	Paysan.....	12	19	16			
32.	Paysan.....	19	14	15			
33.	Fils de paysan...	26	13				Pas de nouvelles.
34.	Ouvrier.....	40	14				Pas de nouvelles.
35.	Ouvrier.....	53	11		1	3	
36.	Paysan.....	19	18				Pas de nouvelles.
37.	Paysan.....	22	11		1	1	
38.	Homme de peine.	41	50	7			
39.	Garçon de bureau.	46	11	7			
40.	Paysan.....	44	10		1	?	
41.	Paysan.....	52	10		1	Immédiatement.	
42.	Employé	53	13	4			
43.	Homme de peine.	18	9	3			
44.	Fils d'ouvrier....	11	11	3			

COMPTE RENDU

DES TRAVAUX DE LA SOCIÉTÉ ALLEMANDE DE CHIRURGIE

(34e CONGRÈS TENU A BERLIN DU 26 AU 29 AVRIL 1905)[1]

I. — PATHOLOGIE ET THÉRAPEUTIQUE GÉNÉRALES

RIEDEL (d'Iéna). — *Affections chirurgicales chez les imbéciles.*

Chez quelques sujets faibles d'esprit, on observe une cicatrisation très lente des plaies et des fractures, une tendance à l'œdème et aux ulcères des jambes. Parfois aussi ces individus présentent des néoplasmes à une période relativement précoce de la vie.

Riedel rapporte l'histoire d'un garçon de dix-sept ans, atteint probablement de syringomyélie, chez lequel, un an après une plaie légère du genou, cette articulation fut envahie par un épanchement énorme, puis par de nombreux corps étrangers.

BIER (de Bonn). — *Traitement des affections inflammatoires aiguës par l'hyperémie par stase.*

Bier présente plusieurs cas de phlegmons aigus, de plaies septiques, de panaris des gaines, de mastoidites, d'abcès et de furoncles, traités par sa méthode.

SCHLOFFER (d'Insprück). — *Traitement des plaies par le baume du Pérou.*

Après avoir expérimenté le baume du Pérou sur l'animal, Schloffer l'a essayé chez l'homme. Il n'a jamais observé de phénomènes toxiques. Il a obtenu les meilleurs résultats dans les grands écrasements, dans les fractures compliquées de la cuisse et considère que ce baume hâte très notablement la guérison de certaines plaies récentes et accidentelles.

Au point de vue histologique, on note toujours dans les tissus voisins une abondante infiltration de leucocytes, qui explique peut-être les bons effets observés à la suite de ce pansement. Il se produit un véritable embaumement des tissus nécrosés, qui ne peuvent plus servir de terrain de culture pour les bactéries.

1. D'après le *Zentralbl. f. Chir.*, 1905, n° 30, suppl.

Heile (de Breslau). — *L'autolyse comme facteur curatif en chirurgie.*

Des enzymes intra-cellulaires jouent un grand rôle dans la régression de certains états pathologiques, ainsi que dans des abcès tuberculeux, où ils résultent de la destruction des leucocytes. Heile a songé à produire une accumulation artificielle de leucocytes, à amener leur destruction par les rayons X, et à augmenter ainsi les forces curatrices de l'organisme. Il a pu aussi, en concentrant la leucocytose sur le péritoine d'un lapin, réaliser une péritonite expérimentale, quand les leucocytes étaient désagrégés par les rayons Röntgen. Il pense que la méthode de Bier agit surtout en mettant en liberté les enzymes intra-cellulaires.

Heineke (de Leipzig). — *Action des rayons de Röntgen sur la moelle des os.*

Les expériences sur les animaux expliquent les résultats obtenus par la radiothérapie dans le traitement de la leucémie, car les rayons X exercent une action élective et destructive sur les leucocytes de la moelle et sur les cellules du tissu lymphoïde. Cependant ces résultats sont presque toujours incomplets et passagers, car, au bout de 10 à 12 jours, commence déjà la régénération cellulaire. Partout apparaissent de petits amas cellulaires, riches en mitoses; ils augmentent peu à peu de nombre; et, au bout de 3 semaines, la moelle a recouvré la même richesse en éléments cellulaires qu'à l'état normal.

Landow (de Wiesbaden). — *Pathologie et chirurgie de l'ostéomyélite gommeuse des os longs.*

Landow rapporte un cas d'ostéomyélite gommeuse, affectant le tibia, le premier métacarpien et les deux humérus. En opérant, il tomba sur des lésions rares : le périoste, très épaissi et lardacé, avait une couleur brun jaune; l'os, carié çà et là, était cependant solide dans son ensemble, présentait une teinte mate et était jaune comme de l'iodoforme. Ces colorations dépendent d'une dégénérescence graisseuse des gommes et se différencient nettement des teintes blanches ou grises, qu'on voit dans certaines formes de tuberculose osseuse.

Bier et Dönitz (de Bonn). — *État actuel de l'anesthésie médullaire; ses avantages et ses inconvénients.*

L'ancienne anesthésie médullaire à la cocaïne pure avait des inconvénients qui la rendaient inacceptable. Actuellement l'addition de paranéphrine et de suprarénine diminue les dangers de la cocaïne, mais ne peut rien contre les vomissements, la céphalalgie, et la rachialgie. La stovaïne ne détermine pas ces accidents consécutifs et doit être préférée, mais associée, à des extraits de capsules surrénales, à toutes les autres méthodes d'anesthésie médullaire.

Czerny (de Heidelberg) est très satisfait de la stovaïne; il ponctionne entre la deuxième et la troisième vertèbres lombaires, extrait une demi-seringue de liquide céphalo-rachidien, et injecte 6 centigrammes d'une solution de stovaïne à 10 0/0.

Hermes (de Berlin) a cependant observé des maux de tête, des sueurs

froides, des lipothymies après l'emploi de la stovaïne; il lui donne néanmoins la préférence chez les sujets âgés, même lorsqu'ils souffrent d'affections cardio-pulmonaires.

Silbermark (de Vienne) ne reconnaît qu'une contre-indication absolue à l'anesthésie par voie lombaire : c'est l'âge. On ne doit jamais l'employer sur un sujet au-dessous de seize ans. Il faut se servir uniquement de tropacocaïne, d'eucaïne ou de stovaïne. Les accidents cérébraux sont réduits à leur minimum, si l'on ne soustrait qu'un centimètre cube de liquide cérébro-spinal, mais qu'on injecte 2 centimètres cubes de solution anesthésique.

Neugebauer (de M. Ostrau) accorde la préférence à la tropacocaïne en solution gélatineuse, qui donne lieu, moins souvent que l'eucaïne et la stovaïne, à de la céphalagie et à des vomissements. L'anesthésie commence par le périnée, atteint ensuite les faces postérieures, puis antérieures des membres inférieurs et gagne finalement les régions inguinales. Pour les laparotomies, cette méthode de narcose est infidèle ou dangereuse.

Preindlsberger (de Sarajevo) relate les bons résultats obtenus avec la tropococaïne dans plus de 250 narcoses.

Kuester (de Marbourg). — *Un cas de tétanos localisé, guéri par l'injection d'antitoxine dans les troncs nerveux.*

Un garçon du laboratoire de Behring eut des coupures de la paume de la main droite par des éclats de verre d'une bouteille remplie d'une culture virulente de bacilles tétaniques. Les plaies furent lavées avec de l'antitoxine et on fit une injection sous-cutanée. Le septième jour parurent au bras droit des crampes très douloureuses; puis il y eut de la contracture des muscles de la nuque, du trismus et de l'œsophagisme. Küster découvrit les nerfs du plexus brachial dans l'aisselle et injecta du sérum antitoxique dans les trois gros nerfs du bras; il répéta la même opération sur les nerfs cervicaux. Le lendemain déjà les contractures avaient disparu et la guérison fut complète.

Hertle (de Graz), dans un cas semblable, a procédé comme Küster; mais son malade, dont l'état semblait s'améliorer, est mort brusquement le sixième jour. Les injections doivent être répétées souvent.

Braun (de Gœttingen) estime que celles-ci ne sont pas applicables dans le tétanos généralisé.

Kocher (de Berne) a guéri un cas de tétanos par les injections. Cette méthode peut donner quelques résultats, mais n'est point infaillible. Il est possible que l'antitoxine détruise la toxine dans les troncs nerveux.

Lauenstein (de Hambourg). — *Comment empêcher l'adhérence des tampons de gaze aux granulations des plaies?*

Quand les plaies sont superficielles, peu anfractueuses, suppurent peu, on s'oppose à l'adhérence en interposant du silk protective entre les bourgeons charnus et la gaze. Quand il s'agit d'une cavité profonde, à diverticules multiples, on obtient de bons résultats en imprégnant la gaze de paraffine liquide stérilisée.

LAUENSTEIN (de Hambourg). *Sur la bande d'Esmarch.*

Pour éviter les paralysies qui succèdent parfois à une application trop prolongée de la bande d'Esmarch, Lauenstein dispose au-dessous de celle-ci une bande d'ouate dans la direction et sur le trajet de l'artère principale; on s'oppose ainsi à une constriction inutile des autres parties molles et en particulier des nerfs.

II. — CRANE ET FACE.

A. STIEDA (de Halle). — *Sur l'occlusion des pertes de substance traumatiques du crâne.*

Avec son maître Bramann, Stieda considère, contrairement à Kocher, qu'on doit fermer toujours rapidement et complètement les pertes de substance traumatiques du crâne par une opération ostéoplastique, car les grandes brèches osseuses constituent à tous égards un locus minoris resistentiae. Sur 48 malades traités en sept ans à la clinique de Halle, Stieda a pu en revoir 31; sur ces 31, on avait fait 15 fois la réimplantation immédiate, 9 fois l'implantation secondaire; 8 fois on exécuta une opération ostéoplastique après cicatrisation de la plaie.

Les réimplantations primitives et les ostéoplasties consécutives ont seules donné de bons résultats et sont tout à fait indiquées.

KUEMMELL (de Hambourg). — *Traitement opératoire de la méningite suppurée.*

Kümmell a traité avec succès trois cas de méningite suppurée circonscrite, d'origine otique, par une large trépanation.

Il est intervenu aussi à plusieurs reprises dans la méningite tuberculeuse, sans obtenir, il est vrai, de guérison. Mais la céphalalgie et la fièvre ont été favorablement influencées.

Dans un autre cas, il s'agissait d'un homme de trente-trois ans, qui avait une fracture de la base du crâne. Il fit consécutivement de la méningite purulente. Au dixième jour, Kümmell trépana ce blessé, qui n'avait presque plus de pouls. Il enleva sur chaque pariétal des rondelles larges comme des pièces de 5 marks, et introduisit des lanières de gaze vers la base du crâne aussi profondément que possible. L'amélioration ne se fit pas attendre. Le troisième jour on pratiqua une ponction lombaire, qui ne donna plus issue qu'à du liquide louche; le sixième jour, celui-ci était tout à fait clair. Quand, au seizième jour, le sujet recommença à parler, on s'aperçut qu'il était atteint d'une aphasie et d'une agraphie complètes. Celles-ci disparurent, et, au bout de quatre semaines, le blessé, rétabli, reprenait son travail.

FRIEDRICH (de Greifswald). — *Nouvelles recherches sur l'influence exercée par la trépanation sur le cerveau des épileptiques.*

L'auteur relate 11 cas d'épilepsie soi-disant essentielle, grave, remontant à plusieurs années. Il insiste sur ce fait que les traumatismes sont

souvent une cause occasionnelle de cette affection et qu'on en trouve souvent des reliquats, après avoir rasé soigneusement le cuir chevelu. Friedrich croit, avec beaucoup d'auteurs, que chaque crise a pour point de départ une irritation de l'écorce cérébrale et pense ainsi justifier les tentatives opératoires. Il pratique, comme Kocher, une large brèche au crâne et excise la dure-mère, mais il n'a jamais fait le drainage des ventricules.

Sur les 11 malades trépanés, il en est 3 chez lesquels le résultat a été particulièrement favorable, à tel point qu'on peut dire qu'ils sont guéris. Sur 3 autres sujets, les crises se sont notablement espacées et les accidents psychiques se sont amendés.

Kümmell (de Hambourg) a opéré plusieurs épileptiques, mais n'a obtenu qu'une seule guérison chez un garçon de sept ans.

Friedrich (de Greifswald). — *Guérison radicale d'une psychose grave par extirpation d'une tumeur du lobe frontal droit.*

Friedrich présente un malade sur lequel il a pratiqué cette opération, il y a 4 ans et demi, pour des symptômes ressemblant à ceux de la démence paralytique.

Borchardt (de Berlin). — *Cholestéatome de la fosse crânienne postérieure.*

Homme de quarante-six ans, qui, il y a un an, dans une chute, s'était fait des lésions simples du cuir chevelu et avait eu une commotion cérébrale légère. Il persista des douleurs de tête, des éructations et une diminution de l'acuité visuelle. En examinant attentivement le malade, on trouve : de chaque côté de la stase papillaire, de l'ataxie, de la tendance à tomber à gauche et une forte douleur à la pression sur la région occipitale gauche.

L'opération consista dans la mise à nu de la fosse crânienne postérieure après ablation de l'os, on tomba sur des masses choléstéatomateuses. On en enleva 90 grammes. — Guérison rapide.

Benda (de Berlin) estime que le diagnostic de ce genre d'affection est très difficile. Sur 10 000 autopsies, il n'a vu que 3 cas de choléstéatome. En les opérant, il importe d'enlever la capsule pour se mettre à l'abri des récidives. Ces tumeurs, sans être vraiment malignes, prolifèrent comme les carcinomes.

Lexer (de Berlin). — *Simplification de la résection du nerf maxillaire inférieur à la base du crâne.*

Lexer estime qu'on simplifie beaucoup cette opération en sectionnant l'os malaire et le zygoma. Il suffit pour cela de pratiquer, le long du bord supérieur du zygoma, en coupant à la fois la peau et l'aponévrose temporale, une incision horizontale, qui commence à l'angle antéro-supérieur de l'os jugal et s'arrête devant l'artère temporale. On exécute ensuite la section sous-cutanée de l'arcade zygomatique; on attire fortement en avant le muscle temporal en accrochant son bord postérieur et on arrive ainsi sur la crête sous-temporale, sur laquelle on coupe horizontalement le périoste. — En attirant alors fortement en bas l'incision périostique et le zygoma,

après avoir désinséré les muscles ptérygoïdiens, on aperçoit toute la fosse sous-temporale avec le trou ovale dans sa partie postérieure. Ce procédé se recommande par sa rapidité; il met à l'abri d'une blessure importante du facial, rend inutile la ligature des artères temporale et méningée moyenne. Enfin on ne touche pas à la mandibule et on n'a pas à pratiquer de suture osseuse.

Axenfeld (de Fribourg). — *Traitement des tumeurs et inflammations rétrobulbaires par la résection orbitaire de Krönlein.*

Cette résection temporaire est indispensable pour les vraies tumeurs rétrobulbaires, car elle permet, avant de les extirper, de les voir, et les diagnostiquer. Cette biopsie est absolument nécessaire, car il n'est pas jusqu'aux tumeurs du nerf optique lui-même qui aient une symptomatologie caractéristique.

La méthode de Krönlein rend enfin de précieux services dans les phlegmasies rétrobulbaires. Dans deux cas, Axenfeld a traité avec succès par cette résection une suppuration qui des cellules ethmoïdales postérieures avait gagné l'orbite; l'œil fut facilement conservé et, en agrandissant l'incision jusqu'au sourcil, Axenfeld put dans la même séance extirper l'ethmoïde.

Helbron (de Berlin) traite de la *technique et des résultats de l'opération de Krönlein.*

Krönlein (de Zürich) rappelle qu'il a exécuté cette opération pour la première fois il y a 21 ans, et qu'elle a été depuis découverte à nouveau par les ophtalmologistes.

Franke (de Brunswick), tout en reconnaissant ses mérites, fait remarquer qu'elle n'est pas toujours suffisante, notamment quand il s'agit de néoplasmes développés dans la profondeur de la face interne de la cavité orbitaire. Pour ces cas, il convient de recourir à la découverte ostéoplastique de l'orbite, décrite par Franke dans le tome LIX de la *Deutsche Zeitschrift für Chirurgie.*

Rosenbach (de Göttingen). — *Les furoncles malins de la face et leur traitement.*

On ne trouve que des staphylocoques dans ces furoncles; leur malignité dépend donc d'une grande virulence de ces micro-organismes, qui se développe dans leur intérieur même. En raison de l'adhérence normale de la peau au tissu sous-cutané et aux muscles de la face, il arrive sans doute que ces muscles, en se contractant, chassent des éléments infectieux dans les mailles cellulaires voisines. Même dans les furoncles bénins de la lèvre, on voit souvent d'ailleurs des diverticules purulents durs, qui se portent en haut et en dehors. L'augmentation de la virulence dans les anthrax malins s'explique par l'infection progressive qui gagne peu à peu des parties restées intactes jusque-là.

Au point de vue thérapeutique, l'expectation doit être rejetée. Il faut pratiquer de larges débridements, les maintenir béants, et les tamponner à la gaze iodoformée.

III. — RACHIS, COU ET THORAX

Brodnitz (de Francfort-sur-le-Mein). — *Tumeur intradurale de la moelle cervicale extirpée avec succès.*

Brodnitz présente une jeune fille de vingt-deux ans, à laquelle il a enlevé un néoplasme intra-dure-mérien, qui s'étendait de la 6e vertèbre cervicale jusqu'à l'atlas et qui avait déterminé une paralysie des deux membres supérieurs. Il fallut enlever les 3e, 4e, 5e et 6e arcs vertébraux. Néanmoins la mobilité de la colonne cervicale est restée tout à fait normale; la paralysie a disparu au bout de 4 semaines.

Brodnitz recommande, pour l'exérèse des tumeurs médullaires, l'intervention en deux temps.

L'auteur dit en outre que, sans qu'il se fût produit aucune infection, il a observé dans 2 cas des élévations de température coïncidant avec un écoulement de liquide céphalo-rachidien; peut-être ces manifestations résultent-elles d'une irritation directe du centre thermique.

Gluck (de Berlin). — *Présentation de malades ayant subi des opérations plastiques et prothétiques après extirpation du larynx et de l'œsophage.*

Perthes (de Leipzig) a employé sans succès la méthode de Gluck, qui consiste à relier l'œsophage à la fistule de la gastrostomie par un tube de caoutchouc. Son malade est mort.

Helferich (de Kiel). *Un cas de pharyngoplastie.*

Carcinome occupant l'entrée du larynx et la région voisine du pharynx, avec grosses masses ganglionnaires cervicales du côté droit. On fit d'abord la gastrostomie préliminaire. Trois semaines plus tard, on pratiqua l'extirpation du larynx et du pharynx, de manière à fixer les bouts transversalement coupés de la trachée et de l'œsophage aux bords de la plaie, après avoir complètement enlevé les ganglions malades. La plaie pharyngienne fut fermée par une suture transversale.

Après avoir convenablement remonté le malade, on exécuta la réunion plastique de la cavité buccale avec l'extrémité supérieure de l'œsophage de la manière suivante. On ouvrit à nouveau largement le pharynx dans la partie supérieure de la cicatrice et la portion absente entre pharynx et œsophage fut remplacée par un lambeau cutané linguiforme, dont on tourna en dedans la face cutanée et par-dessus lequel on réunit la peau voisine. Cette partie du pharynx consistant uniquement en un lambeau cutané fonctionne d'une façon très suffisante; l'opéré mange et boit sans difficulté.

Sauerbruch (de Breslau). — *Chirurgie expérimentale de l'œsophage.*

L'auteur explique ses recherches sur le chien relatives à la gastro-œsophagotomie et à la résection du segment inférieur de l'œsophage. (Pour les détails, se reporter au *Bruns's Beiträge*, juillet 1905).

Bradts (de Berlin) présente un appareil permettant d'entretenir facilement la respiration d'une manière artificielle.

Bockenheimer (de Berlin) s'est servi de cet appareil, mais pense que jusqu'à présent il n'est guère applicable chez l'homme.

FRIEDHEIM (de Hambourg-Eppendorf). — *Résultats définitifs du traitement opératoire de la maladie de Basedow.*

Relation de 20 cas de maladie de Basedow, pour lesquels Kümmell a fait l'énucléation ou la résection d'une partie du corps thyroide avec ligature partielle des vaisseaux afférents. 14 sont totalement guéris; l'opération date dans 5 cas de 10 à 15 ans, dans 7 de 5 à 10 ans, dans 2 de 4 ans et 1/2. Cinq malades ont été plus ou moins améliorées; 1 est morte d'accidents tétaniques.

Les résultats définitifs confirment la théorie de Möbius, d'après laquelle le goitre exophtalmique dépend d'une suractivité pathologique du corps thyroïde. Le point technique le plus difficile et le plus important, c'est l'ablation de la quantité exacte du tissu malade.

KOCHER (de Berne) considère, lui aussi, que les interventions chirurgicales seules donnent des guérisons. Mais il faut opérer de bonne heure, étudier minutieusement l'état de la pression sanguine. Dans les vieux goitres exophtalmiques, la thyroïdectomie ne procure aucune amélioration et constitue une opération très dangereuse.

VON BRUNS (de Tübingen). — *Exploration de la trachée par les rayons X.*

D'après des recherches, portant sur 100 cas, il est démontré qu'on peut, par les rayons Rœntgen, mieux que par la trachéoscopie, voir la trachée dans toute son étendue, même quand elle est entourée par de grosses tumeurs goitreuses, reconnaître ses altérations de forme et de direction, ses rétrécissements, etc. Ces données sont importantes, car elles indiquent quelle partie du goitre doit être enlevée.

KILLIAN (de Fribourg en Brisgau). — *La trachéo-bronchoscopie aux points de vue diagnotique et thérapeutique.*

L'auteur insiste d'abord sur la haute importance clinique de la trachéoscopie supérieure directe, car elle est applicable sous le chloroforme, a fait avancer considérablement la pathologie intra-trachéale et renseigne sur les déformations goitreuses de la trachée.

Pour les corps étrangers des voies aériennes, la trachéoscopie inférieure directe et la bronchoscopie entrent également en ligne de compte. Ces méthodes ont permis l'extraction de ces corps 9 fois sur 10.

En comparant les deux méthodes, supérieure et inférieure, l'avantage est en faveur de la première. La trachéotomie n'est indiquée qu'en cas de besoin, sauf lorsqu'on a affaire à des corps étrangers, volumineux, compliqués ou logés derrière un rétrécissement.

Killian se demande si la bronchoscopie peut rendre des services dans la chirurgie du poumon. Il pense qu'elle doit permettre le diagnostic précoce des affections en foyer, ouvertes dans l'arbre bronchique.

L'auteur fait connaître enfin une nouvelle méthode d'exploration bronchoscopique des territoires périphériques du poumon. Cette méthode repose

sur ce qu'on peut, sans aucun danger, introduire des sondes par le tube bronchoscopique et atteindre ainsi les petites bronches. Au point de vue pratique, cette méthode a comme conséquences de permettre la recherche de petits corps étrangers, de cavités périphériques, l'aspiration du contenu de celles-ci, les incisions sur une sonde dans la pneumotomie, etc. En somme on peut espérer que la bronchoscopie fera faire de sérieux progrès à la chirurgie du poumon.

Kuhn (de Cassel) rapproche de la bronchoscopie le tubage peroral, qui facilite les interventions sur la bouche, le pharynx, la langue, la mâchoire, en permettant le décubitus horizontal et une profonde anesthésie.

Hofmeister (de Stuttgard) rapporte un cas de corps étranger de la bronche droite reconnu par la bronchoscopie. L'hémorragie rendit l'extraction impossible. Il fallut pratiquer la pneumotomie. Le malade mourut un mois plus tard d'un abcès du cerveau.

Garré (de Königsberg). — *De la suture des plaies du poumon.*

Garré recommande instamment la thoracotomie et la suture primitive de la plaie pulmonaire : 1° en cas d'hémorragie abondante intra-pleurale; 2° dans les hémorragies à répétition et de longue durée; 3° dans le pneumothorax à tension, qu'une première ponction n'a pas fait disparaitre.

Si la plaie est voisine du hile, elle peut seulement être tamponnée. Des plaies larges, irrégulières et contuses doivent être extériorisées.

La suture sera faite à la soie fine ; il ne faut pas trop serrer les points. La thoracotomie doit être très large, pour permettre l'entrée de la main tout entière.

Rehn (de Francfort) demande si Garré laisse la cavité pleurale ouverte et la tamponne.

Garré répond qu'il tamponne toujours. Il ne pratique l'occlusion primitive que dans les ruptures sous-cutanées.

Rehn recommande au contraire la fermeture immédiate de la cavité pleurale, afin de parer aux dangers des troubles circulatoires mécaniques.

Ritter (de Greifswald). — *Cause des nécroses dans le carcinome mammaire.*

Dans tout cancer du sein et des ganglions, on rencontre des parties nécrosées, même dans les noyaux néoplasiques jeunes; elles siègent au centre et se continuent avec le tissu cancéreux par l'intermédiaire d'une zone, dans laquelle on trouve des cellules et des noyaux à tous les stades de désagrégation. Il n'y a jamais de couche réactionnelle, avec infiltration à petites cellules entre le néoplasme et les nécroses. Ces particularités rapprochent le cancer de la tuberculose et de la syphilis.

Il nous apparaît ainsi comme une affection chronique, dont on s'explique sans peine l'accroissement indéfini, mieux que ne saurait le faire l'hypothèse d'une prolifération embryonnaire.

IV. — ABDOMEN

Madelung (de Strasbourg). — *Prolapsus post-opératoire des viscères abdominaux.*

Ce prolapsus, dont Madelung base l'étude sur un ensemble de 157 cas, s'observe après une laparotomie quelconque, aussi bien chez l'homme que chez la femme, après une simple incision exploratrice comme après l'ablation de volumineuses tumeurs. Il est bien plus fréquent après les laparotomies sous-ombilicales et Madelung n'en a relevé aucun exemple après les opérations faites sur les voies biliaires, qui cependant nécessitent souvent des sections très étendues. Le prolapsus est favorisé par les incisions pratiquées sur la ligne médiane, mais celles qui traversent le grand droit ou passent en dehors de ce muscle n'en mettent pas à l'abri. L'ouverture de la plaie est très à craindre chez les sujets qui ont subi plusieurs laparotomies au même point, et le moment critique est le huitième ou neuvième jour après l'opération.

Il faut noter aussi l'éclatement de la cicatrice — Madelung en a relevé 18 cas, pouvant se produire, indépendamment de tout traumatisme, de 5 mois à 12 ans après l'intervention, sans que cet accident soit nécessairement précédé de la formation d'une hernie.

Le prolapsus peut atteindre tous les viscères abdominaux, à l'exception de la rate et du pancréas. Généralement, même lorsqu'il s'agit d'une chute invétérée, l'intestin reste indemne de toute altération; une seule fois il y a eu des phénomènes d'étranglement.

On incrimine beaucoup le choix et le mode des sutures; mais le prolapsus peut s'observer : qu'on se soit servi de catgut ou de fils non résorbables, qu'on ait pratiqué la section en masse ou la réunion successive des plans de la paroi, qu'on ait fait des points séparés ou un surjet, qu'on ait enlevé les fils tôt ou tard, qu'on ait complètement fermé le ventre ou établi un tamponnement, un drainage, etc. Parmi les autres causes prédisposantes, il faut citer : une grande incision de la paroi, les accès de toux, les vomissements, l'ascite, le météorisme, le mauvais état général, etc. Cependant, il est curieux de noter que le prolapsus ne s'observe que très exceptionnellement après les laparotomies pour péritonite bacillaire, bien que la tuberculose détruise souvent des parties de la cicatrice abdominale.

Quoiqu'il en soit, il est un certain nombre de prolapsus dont la cause nous échappe.

Il faut tâcher de les reconnaître de bonne heure. Mais les symptômes éprouvés par les laparotomisés sont souvent minimes; au moment de l'accident, ils ne ressentent presque aucune douleur; il leur semble que le ventre s'ouvre. Quelques sujets ne s'aperçoivent du prolapsus que quand l'intestin leur pend sur les cuisses. Parfois, pendant plusieurs jours, il n'existe aucun trouble de l'état général.

Aussi le médecin lui-même n'est-il souvent rendu attentif que lorsque le pansement est traversé ou que l'intestin apparaît sous lui. Le meilleur traitement pour Chavannaz est alors la réduction et la suture immédiates. Cependant Madelung croit que l'expectation est parfois plus indiquée, qu'il ne faut pas toujours se hâter; d'ailleurs la réduction peut être impossible et on a vu parfois les viscères rentrer peu à peu dans le ventre. Sur 148 prolapsus, 102 ont été guéris, 29 sont morts.

Kelling (de Dresde). — *Pneumonies après les laparotomies.*

Aux causes prédisposantes appartiennent : l'âge, l'alcoolisme, la cachexie cancéreuse, l'affaiblissement de l'activité cardiaque, l'emphysème, le décubitus dorsal prolongé, les irritations nerveuses. Les laparotomisés ont tendance à l'hypostase pulmonaire, surtout dans le lobe inférieur droit.

Les agents infectieux arrivent dans le poumon par les voies bronchique, sanguine et lymphatique (pneumonies par aspiration, embolique, etc.).

Czerny (de Heidelberg) a observé 53 pneumonies sur 1 300 laparotomies; elles sont deux fois plus fréquentes après quarante ans. L'anesthésique employé n'a aucune influence; mais la technique de l'anesthésie a une certaine importance. Les interventions voisines du diaphragme, en gênant les mouvements respiratoires, favorisent notablement l'infection pulmonaire. Les opérations gynécologiques se compliquent souvent de pneumonie, dans l'étiologie de laquelle intervient sans doute la position de Trendelenburg.

Kümmell (de Hambourg) croit que le narcotique a un grand rôle pathogénique et que l'éther est surtout à incriminer; le mélange d'oxygène et de chloroforme est beaucoup moins dangereux.

Schloffer (d'Inspruck) relate les complications broncho-pulmonaires observées dans son service depuis 1 an et demi. A noter que, d'après lui, la cure radicale des hernies, selon la méthode de Bassini, y expose plus que la deuxième méthode de Wölfler.

Franke (de Brunswick) considère que certaines influences épidémiques interviennent parfois pour expliquer les pneumonies; il faut les traiter rapidement et énergiquement par la digitale, le salicylate de soude, l'antipyrine, etc.

Kausch (de Breslau) insiste sur l'importance du traitement prophylactique; il faut éviter les refroidissements, entourer les jambes, réchauffer le lit, vider l'estomac, employer la sonde de Kausch, qui empêche les pneumonies par aspiration.

Friedrich (de Greifswald) estime que la statistique ne peut guère faire avancer la question des pneumonies post-opératoires. En effet, sous ce nom, on englobe des processus bien différents au point de vue étiologique. Il croit, comme Czerny, qu'il s'agit avant tout de pneumonies par aspiration, dont il faut nettement séparer les pneumonies hypostatiques ou emboliques.

Körte (de Berlin). — *Du moment le plus opportun pour intervenir dans l'appendicite.*

L'appendicite est une affection dont la fréquence semble augmenter, surtout dans ses formes graves. Les dangers de la première crise résident dans la péritonite avec toutes ses conséquences ultérieures, et cette péritonite au début est, pour ainsi dire, impossible à distinguer de l'irritation du péritoine. Tous les symptômes peuvent induire en erreur; le moins trompeur est encore la contracture musculaire réflexe. La leucocytose n'a aucune valeur pour le diagnostic précoce. Mais la péritonite du début n'a chance de guérir que si on l'attaque dans les deux premiers jours, ainsi

que le démontrent les statistiques de Körte. L'intervention hâtive met aussi à l'abri de la plupart des accidents consécutifs : abcès, pyléphlébite, abcès sous-phréniques, pyélite, empyème, ovario-salpingite, adhérences et occlusion de l'intestin.

Après le troisième jour, dans le stade intermédiaire, il faut ouvrir les abcès. L'opération radicale pratiquée à ce moment donne une mortalité de 15,7 p. 100.

Dans la pseudo-appendicite, caractérisée par des douleurs sans crises inflammatoires antérieures, l'expectation est indiquée.

Roux (de Lausanne) estime que l'appendicite est moins dangereuse que la salpingite, par exemple, et n'a eu aucune mort depuis plusieurs années. Il opère toujours dans les premières trente-six heures.

Kümmell (de Hambourg) est devenu partisan de l'intervention précoce; mais, passé le troisième jour, il attend.

Haberer (de Vienne), *Riese* (de Britz), *Payr* (de Graz) partagent des opinions semblables.

Rehn (de Francfort) dit qu'il y a trois raisons nous engageant à enlever aussi rapidement que possible un appendice atteint d'inflammation aiguë. C'est d'abord l'inflammation phlegmoneuse, qui ne frappe sans doute jamais un appendice normal jusque-là; puis la possibilité d'accidents aigus survenant dans une appendicite chronique; enfin, le fait qu'une intervention faite au bon moment donne une guérison radicale, rapide et sûre.

Arnsperger (de Heidelberg) dit que Czerny n'opère pas toujours. Autrefois, il était partisan de l'opération en deux temps; maintenant, dans la même séance, il ouvre les abcès et extirpe l'appendice.

Hochenegg (de Vienne) envisage spécialement les abcès appendiculaires qui occupent le Douglas et sont enkystés dans le petit bassin. Ces abcès, comme les abcès sous-phréniques, ont une symptomatologie spéciale et comportent un pronostic favorable, lorsqu'ils sont bien traités. Sinon, ils s'ouvrent presque toujours dans la cavité abdominale et donnent lieu à une péritonite diffuse. On croit, en général, que ces abcès se produisent de la façon suivante : une appendicite gangréneuse s'ouvre et le pus s'écoule dans le petit bassin, à moins que l'appendice ne soit d'emblée pelvien. Mais très souvent un autre mécanisme préside sans doute à leur production, ce qui explique leur marche relativement bénigne.

Au point de vue symptomatique, on note que les malades n'ont jamais eu une appendicite sérieuse. L'affection débute brusquement par une douleur très violente, souvent suivie d'un collapsus, qui peut durer plusieurs heures. La région de l'appendice n'est pas plus sensible au palper que les autres régions de l'abdomen et n'est pas le siège d'un empâtement quelconque. Les premiers accidents s'amendent, mais un météorisme se développe et persiste, tandis que, dans les jours suivants, la température s'élève et que le pouls devient plus fréquent. Souvent, à cette période, on porte le diagnostic d'occlusion intestinale. Bientôt surviennent du ténesme, de la rétention d'urine, des évacuations glaireuses par l'anus. La région iléo-cæcale reste à

peine sensible, ne présente pas de résistance; le toucher rectal seul permet de reconnaître l'abcès.

Dans ces cas, l'évolution des accidents se fait, d'après Hochenegg, de la manière suivante : un calcul fécal oblitère complètement l'appendice à son origine; derrière lui se fait une accumulation de mucus et l'appendice libre, devenu plus pesant, descend dans le petit bassin. Sous l'influence d'une cause quelconque, il se rompt, expulse son contenu, qui irrite le péritoine et donne lieu à la formation de la collection purulente.

Au point de vue thérapeutique, Hochenegg donne la préférence à l'ouverture de l'abcès par la voie para-sacrée, qui permet un drainage facile. En agissant ainsi, il a guéri 17 malades sur 19; les deux autres sont morts, l'un de septicémie, l'autre de tuberculose.

Silbermark (de Vienne), élève de Mosetig, considère avec son maître qu'il faut opérer toute appendicite aussitôt qu'elle est diagnostiquée. — *Schnitzler* (de Vienne) est du même avis et se déclare partisan de l'intervention hâtive. Au point de vue pronostique, on doit attacher moins de poids à l'état de l'appendice qu'aux accidents généraux. Quand on trouve l'intestin distendu, parésié, le résultat opératoire est toujours aléatoire.

Sprengel (de Brunswick) considère lui aussi que l'opération hâtive doit actuellement être admise comme un principe chirurgical.

Kausch (de Breslau). — *Ectasie grave de l'estomac sans rétrécissement.*

Kausch n'a pu trouver à la clinique de Breslau aucune ectasie gastrique grave sans obstacle concomitant au pylore. Dans le pylorospasme, on ne trouve jamais que des troubles assez légers de la motilité. Kausch conclut que les altérations mécaniques sérieuses de l'estomac ne se produisent jamais qu'à la suite de véritables obstacles à la région pylorique.

Petersen (de Heidelberg). — *Histogénèse des carcinomes de l'estomac et de l'intestin.*

Cette histogénèse est d'une étude très difficile, parce que ces néoplasmes croissent d'une façon unicentrale et qu'on les observe très exceptionnellement à leur début, lorsqu'ils sont encore très petits.

Cependant l'examen de 70 cancers de l'estomac et de 230 cancers de l'intestin lui permet d'affirmer que ces néoplasmes, comme le cancer cutané, commence par l'épithélium sans altération notable du tissu conjonctif. On trouve toutes les transitions entre le polype, l'adénome et le carcinome, ce qui n'est guère en faveur de la théorie parasitaire du cancer.

Payr (de Gratz). — *Une forme particulière de sténose chronique de l'angle côlique gauche.*

Payr décrit des lésions qu'il a trouvées plusieurs fois sur l'angle splénique du côlon et autour de lui, lésions qui donnent naissance à un rétrécissement chronique de l'intestin.

Le processus inflammatoire chronique donne lieu à un tiraillement de l'angle splénique, qui se déplace en haut, à des adhérences multiples entre lui et le péritoine pariétal, la rate, l'estomac et le diaphragme et surtout à

une fusion intime de l'extrémité du côlon transverse et du commencement du côlon descendant, souvent recouverts par le grand épiploon, qui est converti en une plaque sclérosée. Ces adhérences sont plus importantes que le ligament phréno-côlique.

Elles se forment principalement à la suite des périty phlites, de l'ulcère gastrique, de la lithiase biliaire, et des affections de l'appareil génital de la femme.

Le mécanisme du rétrécissement de l'intestin est très simple; il se forme un éperon. En outre, le péristaltisme des anses englobées dans les adhérences est notablement diminué; enfin il se fait une compression du côlon descendant par le côlon transverse distendu.

Au point de vue clinique, les symptômes sont ceux de l'occlusion chronique, se traduisant, parfois déjà dans la jeunesse, par une constipation opiniâtre et par des crises aiguës, qui se terminent par des diarrhées très abondantes. Le diagnostic est difficile; on devra se baser sur la douleur constante, siégeant sous le rebord costal gauche, sur le trajet obliquement ascendant du colon transverse, qui a parfois le diamètre du bras, puis sur les résultats fournis par les injections rectales d'air et de liquide. Dans deux cas, Payr s'est servi du recto-romanoscope de Schreiber pour éliminer l'hypothèse d'un néoplasme intestinal.

On peut essayer de rétablir le cours des matières par plusieurs méthodes opératoires. La rupture des adhérences ne réussit guère, car elles se reproduisent presque fatalement. La résection n'est guère recommandable. La colo-sigmoïdostomie paraît surtout indiquée. En cas d'urgence, on établira un anus contre nature temporaire.

Perthes (de Leipzig). — *Pathologie et traitement de la maladie de Hirschsprung.*

Perthes présente deux pièces (Marchand et Chiari) de dilatation congénitale du côlon, sur lesquelles on trouve les lésions caractéristiques de cette affection : ectasie considérable du côlon, hypertrophie de ses parois, sans rétrécissement au-dessous du segment dilaté. La rétention des matières stercorales est souvent déterminée par une occlusion valvulaire, qui se produit par coudure au-dessous de la portion dilatée.

Perthes rapporte ensuite un cas de maladie de Hirschsprung observé chez un garçon de quinze ans, qui n'avait eu sa première évacuation de méconium que le dix-septième jour après la naissance et avait toujours souffert d'une constipation douloureuse. Il existait des contractions péristaltiques très exagérées sur le côlon sigmoïde, et l'eau injectée par l'anus à l'aide d'une sonde rectale entrait très facilement, mais mettait beaucoup de temps à ressortir. On pensa, en raison de ces particularités, à une occlusion mécanique valvulaire au-dessous du côlon sigmoïde. Cette hypothèse fut confirmée par la création d'un anus artificiel sur le côlon descendant. De l'eau injectée par le rectum sortait facilement par l'anus artificiel, tandis qu'il n'en sortait aucune goutte en opérant en sens inverse. On réséqua le segment coudé et cette intervention fit cesser tous

les accidents. Cette résection paraît indiquée, lorsque la colopexie est reconnue insuffisante.

Borelius (de Lund) a opéré un garçon de quatre ans, qui avait une distension et une hypertrophie énormes du côlon sigmoïde, mais sans coudure ni obstacle mécanique quelconque. Il fit une large anastomose latérale entre les bouts supérieur et inférieur de l'anse ectasiée. 4 semaines plus tard survinrent des accidents d'occlusion, pour lesquels il fit une résection de tout le côlon sigmoïde. Pendant 2 ans, l'état du malade a été satisfaisant; mais depuis, il laisse beaucoup à désirer.

Bertelsmann (de Cassel) rapporte deux cas de maladie de Hirschsprung.

Le premier cas concerne un garçon de neuf ans, chez lequel le foie atteignait l'ombilic; l'estomac descendait à mi-hauteur de la ligne pubo-ombilicale et le côlon transverse affleurait la symphyse pubienne. Un éperon semblait exister entre les côlons transverse et descendant. Bertelsmann fixa le foie au diaphragme et au rebord costal et raccourcit les ligaments gastro-hépatique et gastro-côlique. Le côlon transverse fut suturé à l'angle supérieur de la plaie. La guérison se maintient depuis plus d'un an; l'opéré ne souffre plus et n'a plus de constipation.

Le deuxième cas est relatif à un enfant de quatre mois, qui était dans un état misérable, présentait des vomissements fécaloïdes et un ventre fortement distendu. Bertelsmann, pensant qu'il s'agissait d'une contracture du sphincter, introduisit par l'anus un tube en verre; il s'écoula plus de deux litres de matières. Il existait autour de l'anus quelques fissures et quelques angiomes. — Guérison.

Il est douteux qu'il s'agisse dans ce cas d'une maladie de Hirschsprung.

Heusner (de Barmen). — *Importance physiologique du grand épiploon.*

S'appuyant sur des raisons embryologiques et sur l'anatomie comparée, Heusner croit que le grand épiploon est un organe de fixation et de soutien, principalement pour le côlon et pour l'estomac. La portion libre en tablier est superflue chez l'homme; elle est, comme l'appendice vermiculaire, une formation rudimentaire.

Sprengel (de Brunswick). — *Sur la thrombose mésaraïque.*

A l'appui de sa théorie, d'après laquelle il faut distinguer sur l'intestin l'infarctus hémorragique et la gangrène anémique, suivant qu'il y a oblitération de l'artère ou de la veine, ou des deux vaisseaux à la fois, Sprengel présente une pièce, provenant d'une femme de vingt-cinq ans, qu'il a opérée pour des accidents d'étranglement interne, et chez laquelle il trouva des infarctus hémorragiques de l'intestin grêle et d'une partie du côlon, tandis que le cæcum apparaissait flasque et grisâtre.

Or, l'autopsie démontra l'existence d'un thrombus, qui remplissait le tronc et toutes les ramifications de l'artère mésentérique supérieure; les branches veineuses étaient libres, sauf la veine iléo-cæcale postérieure, qui était thrombosée et comprimée par un ganglion enflammé.

Wilms. — *Traitement immédiat et consécutif des ruptures du foie.*

Wilms rapporte deux observations. Dans la première, il s'agit d'un

arrachement complet du lobe gauche du foie, avec hémorragie très abondante. La suture était impossible; le tamponnement paraissait très aléatoire. Néanmoins on essaya celui-ci, en remplissant de gaze toute la région entre le diaphragme, le foie, l'estomac et la rate, et en appliquant ensuite le tampon aussi fortement que possible contre la colonne vertébrale par la suture partielle des parois abdominales. Contre toute attente, l'hémorragie cessa et le malade guérit.

Dans un second cas, il existait une plaie contuse très large du lobe hépatique droit, traitée également avec succès par le tamponnement. Le sang s'arrêta, mais le malade mourut de septicémie.

Wilms attache, dans les hémorragies internes graves, une grande valeur aux injections intra-rectales de sérum physiologique. Le rectum en effet en absorbe facilement jusqu'à 4 litres par jour. On pare ainsi au collapsus, qui ne dépend pas d'une faiblesse du cœur mais, comme l'ont montré Romberg et Pässler, d'une paralysie du splanchnique avec vaso-dilatation.

Payr et Martina (de Gratz). — *Recherches expérimentales et cliniques sur la résection et la suture du foie.*

Les auteurs recommandent les lamelles perforées de magnésium, dont les trous sont traversés par des fils de catgut iodé. Ils se servent de l'aiguille de Kusnetzow. La pression exercée par les fils et les lamelles métalliques arrête bien l'hémorragie veineuse; quelques ligatures isolées doivent parfois être placées sur les vaisseaux artériels. — Le magnésium se résorbe peu à peu. Payr et Martina ont essayé le procédé une fois sur le vivant; mais leur malade est mort au troisième jour d'accidents cardiaques

Thöle (de Dantzig). — *Traumatismes du foie et extirpation des tumeurs hépatiques avec résection partielle de cet organe.*

Dans les ruptures du foie, les malades meurent d'hémorragie; dans les plaies du foie, ils sont emportés généralement par la péritonite. Le seul traitement est la laparotomie immédiate.

Thöle insiste sur la difficulté du diagnostic différentiel des néoplasmes du foie et étudie ensuite la technique des résections. Comme meilleur moyen hémostatique, il préconise les ligatures en masse profondes, bien serrées, traversant le parenchyme jusqu'aux vaisseaux.

Haberer (de Vienne). — *Ligature expérimentale de l'artère hépatique.*

Chez les animaux, la ligature de l'artère hépatique commune n'a aucune suite fâcheuse, car la circulation se rétablit par l'artère gastro-duodénale et par l'artère gastrique droite. La ligature des branches terminales de l'artère, quand il n'existe aucune anomalie vasculaire, détermine au contraire très souvent des nécroses étendues du foie; mais cela n'a pas lieu toujours, car les artères diaphragmatiques peuvent s'élargir et on les suit dans la capsule de Glisson. — Haberer a encore varié ses expériences de ligature, et il conclut que, chez l'homme, on peut lier différentes branches de l'artère hépatique sans préjudice pour le foie, qu'on peut aussi lier le tronc vascu-

laire même, après qu'il a émis l'artère gastrique droite, lorsqu'il s'agit d'un anévrysme parce que, dans ce cas, la circulation collatérale est déjà en voie de s'établir. Mais la ligature d'une artère saine en ce point est presque fatalement suivie de nécrose du foie.

V. — ORGANES GÉNITO-URINAIRES

Kümmell (de Hambourg). — *Traitement opératoire de l'hypertrophie prostatique.*

Kümmell rapporte la statistique de 114 opérations pratiquées sur la prostate malade (prostatectomies partielles sus-pubiennes, opérations de Bottini, castration, résection du canal déférent). Il a exécuté 19 ablations totales de la prostate, 15 fois pour hypertrophie simple, quatre fois pour cancer. Dix fois il a employé la voie périnéale, neuf fois la voie sus-pubienne. Il a eu 4 morts opératoires.

Il considère que la prostatectomie n'est justifiée que dans les rétentions d'urine anciennes, rebelles aux autres méthodes de traitement. L'âge avancé n'est pas une contre-indication, si l'état général est satisfaisant. Mais il faut s'abstenir, quand il existe de la bronchite, des affections cardiaques graves, une affection des deux reins. Chez ces malades, il vaut mieux faire l'opération de Bottini. Kümmell préfère la prostatectomie sus-pubienne; il réserve la voie périnéale aux cas où la prostate fait une forte saillie dans le rectum.

Czerny (de Heidelberg). — *Sur la prostatectomie.*

S'appuyant sur son expérience personnelle, Czerny pense que la prostatectomie est incontestablement indiquée chez les prostatiques qui souffrent, ont des calculs, de la cystite ou chez lesquels le cathétérisme est difficile. L'opération de Bottini n'est de mise que si la prostate est relativement petite : elle guérit un tiers des malades et en améliore un second tiers. Elle ne laisse pas de fistules et ne trouble pas la puissance sexuelle comme la prostatectomie. Celle-ci a une mortalité un peu plus élevée, mais assure mieux l'évacuation des urines. Il est difficile de se prononcer actuellement entre la voie périnéale et la voie transvésicale. La première permet le facile drainage de la vessie et mérite la préférence en cas de cystite. Le second est plus grave, mais ne laisse pas de fistules et gêne moins les fonctions sexuelles.

Lexer (de Berlin). — *Cure radicale d'un carcinome de la prostate.*

En juin 1904, Lexer a, sur un homme de cinquante-huit ans, exécuté la résection totale d'une tumeur prostatique, grosse comme le poing, avec ablation du segment correspondant de la vessie et de l'urètre. Il a opéré de la façon suivante : incision arciforme préanale, décollement de la prostate en arrière et sur les côtés; il faut un solide tamponnement pour arrêter la forte hémorragie veineuse. Puis formation d'un grand lambeau symphysaire par une incision horizontale, passant immédiatement au-dessus de la

racine du pénis, se prolongeant et remontant de chaque côté le long du bord externe du muscle droit. A ce lambeau resta adhérente toute la symphyse ostéo-cartilagineuse, mobilisée par section bilatérale des branches supérieure et inférieure du pubis. Relèvement du lambeau ostéo-cutané; hémorragie très abondante; mais, dès qu'elle est maîtrisée, on a une large vue sur tout le champ opératoire. Incision longitudinale de la paroi vésicale antérieure, afin de reconnaître l'étendue du néoplasme, et introduction de petites sondes dans les méats uretéraux. Immédiatement au-dessous de ceux-ci, on coupe transversalement la vessie et on achève facilement l'isolement de la tumeur. Enfin on coupe l'urètre à distance suffisante du cancer.

Fermeture de la plaie vésicale, à l'exception de son angle inférieur, qu'on suture à l'urètre préalablement libéré et allongé. Le nouveau col vésical dut être déplacé très notablement en haut, en sorte qu'il fut impossible de remettre la symphyse en place. On se contenta de rabattre, sans le fixer, le lambeau cutanéo-osseux, après avoir tamponné toute la plaie.

La fistule urinaire, à laquelle il fallait s'attendre, ne se forma pas au périnée, mais en avant; elle s'est fermée, il y a 4 mois, après élimination de plusieurs séquestres symphysaires. Le malade peut retenir ses urines pendant trois heures; mais des métastases ganglionnaires ont paru au-dessus et au-dessous de l'arcade de Fallope.

Preindlsberger (de Sarajevo) rapporte 6 prostatectomies périnéales pour hypertrophie, pratiquées toutes avec succès opératoire sous rachi-cocaïnisation. Mais les résultats définitifs n'ont été bons que dans 4 cas.

Israel (de Berlin) donne, d'une manière générale, la préférence à la prostatectomie sus-pubienne.

Nicolich (de Trieste) a exécuté 31 prostatectomies, 12 sus-pubiennes et 19 périnéales. Il ne fait jamais de sutures.

Freudenberg (de Berlin) réserve l'opération de Bottini aux cas où la vessie n'est pas infectée.

Küster (de Marbourg) estime que les prostatectomies partielles ont encore leurs indications dans des cas déterminés. On ménage ainsi l'urètre et, d'ailleurs, dans les prétendues extirpations totales, on laisse souvent en place des morceaux de la prostate.

Riedel (d'Iéna) est aussi partisan des ablations partielles.

Rehn (de Francfort). — *Tumeurs de la vessie chez les ouvriers qui travaillent l'aniline.*

Rehn a observé une de ces tumeurs qui occupait l'intérieur de la vessie près de l'uretère droit. Elle fut extirpée, mais récidiva rapidement. On fit une seconde opération. Le malade succomba.

Ce qui est intéressant dans ce cas, ce sont les résultats nécropsiques. On trouva un cancer de la vessie, un cancer de l'uretère droit et un cancer du rein droit, des métastases dans les ganglions lombaires et une thrombose de la veine cave inférieure. Les trois cancers étaient d'origine épithéliale et avaient pour point de départ l'épithélium des voies d'excrétion urinaire. L'auteur se demande ensuite si l'un de ces néoplasmes était primitif ou s'ils

existaient tous trois d'emblée. Il n'arrive pas à cet égard à une opinion définitive.

Weinrich (de Berlin). — *Opération intra-vésicale des tumeurs de la vessie.*

Weinrich expose les résultats obtenus avec le cystoscope opératoire de Nitze dans l'extirpation des tumeurs bénignes de la vessie. Ces résultats sont excellents; les récidives sont plus rares qu'après la taille hypogastrique. La méthode de Nitze, en elle-même, a d'autres avantages : elle n'est guère dangereuse, elle dispense de l'anesthésie et ne nécessite pas le repos au lit; enfin, en cas de récidives, les malades acceptent bien plus aisément une seconde opération.

En ce qui concerne les néoplasmes malins, Nitze estime qu'on ne doit enlever par la taille sus-pubienne que les tumeurs permettant une résection partielle de la vessie; dans tous les autres cas, il faut s'abstenir de toute intervention.

Lampe (de Bromberg). — *Cancer d'une vessie ectopiée.*

La pièce présentée par Lampe provient d'un homme de quarante-huit ans, dont le cancer s'était révélé par des douleurs et des hématuries. L'extirpation de la vessie fut faite d'après la méthode de Sonnenburg.

Th. Rovsing (de Copenhague). — *Indications et résultats de la néphrectomie, spécialement dans la tuberculose du rein.*

Quand doit-on pratiquer l'ablation d'un rein tuberculeux, lorsque celui du côté opposé est reconnu sain? Après avoir discuté les trois principales opinions admises à ce sujet (Israel, Küster, Kümmell), Rovsing conclut qu'il faut toujours pratiquer la néphrectomie totale, même quand la tuberculose du rein paraît très limitée.

L'extension de la tuberculose à la vessie contre-indique-t-elle la néphrectomie? Non, dit Rovsing, car les tuberculoses très avancées de la vessie sont actuellement curables par les injections phéniquées chaudes à 5 p. 100.

La tuberculose génitale contre-indique-t-elle la néphrectomie dans la tuberculose unilatérale du rein? En aucune façon, et il faut intervenir aussi rapidement que possible, enlever à la fois le rein, le testicule et l'épididyme.

Enfin pouvons-nous dire avec précision si l'autre rein fonctionne d'une façon satisfaisante? Après avoir étudié cette question à fond, Rosving émet les propositions suivantes :

1° La mort rénale ne joue pas chez les néphrectomisés le rôle que lui attribuent Kümmell et Casper.

2° La cryoscopie du sang n'a aucune valeur au point de vue des indications opératoires.

3° L'épreuve de la phloridzine et la détermination de l'urée, sont aussi trompeuses que la cryoscopie, quand elles donnent un résultat négatif; quand le résultat est positif, elles semblent être une garantie de la capacité fonctionnelle totale de l'autre rein. Des deux méthodes d'exploration, la seconde paraît la plus sûre, la plus simple, la plus inoffensive.

4° Les véritables indications opératoires sont tirées du cathétérisme des uretères et de l'analyse chimique, microscopique et bactériologique de l'urine.

5° Lorsque le cathétérisme des uretères est impossible, il faut pratiquer l'examen direct des reins par la double incision lombaire.

Les études de Rosving s'appuyent sur 112 néphrectomies (dont 47 pour tuberculose) qui donnent en bloc, avant 1901, 7 morts sur 52, et après 1901, 2 morts sur 60.

Israel (de Berlin). — *Quelle influence les méthodes d'exploration fonctionnelle du rein ont-elles exercée sur la mortalité de la néphrectomie pour tuberculose?*

Kümmell et Casper ont attribué à cette exploration une influence positive. Israel démontre que c'est une erreur. Les résultats de la cryoscopie du sang sont trompeurs dans un tiers des cas; il en est de même pour la méthode de Casper et Richter et pour la cryoscopie des urines. En effet, dans toutes ces explorations, on confond le travail rénal pendant une courte phase d'activité avec la véritable capacité fonctionnelle.

Si l'amélioration des résultats dépendait du diagnostic fonctionnel, elle devrait manquer chez les chirurgiens qui ne l'emploient pas ou n'en tiennent aucun compte. Mais il n'en est nullement ainsi, comme le démontrent les statistiques de Rovsing, de Morris et surtout de Bazy. Casper a tenté de prouver le contraire, mais ses chiffres n'ont aucune valeur. Si des progrès ont été accomplis dans le traitement de la tuberculose rénale, cela tient surtout aux interventions plus précoces. Il en est de même pour les néphrectomies faites pour d'autres affections. Israel le démontre par ses statistiques personnelles.

Casper. — *Coup d'œil rétrospectif sur la chirurgie rénale depuis l'introduction du cathétérisme urétéral.*

Ce cathétérisme est la méthode souveraine pour le diagnostic des affections rénales et il a permis de faire l'exploration fonctionnelle du rein. Casper s'attache à réfuter les objections élevées contre celle-ci et essaie de prouver que c'est elle en réalité qui a fait faire les plus sérieux progrès à la chirurgie du rein et qu'elle a contribué à abaisser la mortalité opératoire de la néphrectomie.

Pels-Leusden (de Berlin). — *Production expérimentale de la tuberculose rénale.*

L'auteur a injecté directement dans l'artère rénale des cultures de bacilles tuberculeux en solution huileuse. Une fois seulement s'est produite une infection mixte; dans 9 autres cas, il a obtenu une tuberculose d'un seul rein et cela presque toujours sans tuberculose d'un autre organe.

Kümmell (de Hambourg) se déclare chaud partisan du cathétérisme des uretères. Parmi les méthodes fonctionnelles, il préfère la cryoscopie. S'il trouve un rein malade et l'autre sain, il opère de suite. Si les deux reins sont pris, il met à nu le plus malade, détermine le point de congélation et

se décide ensuite. Si le point est trop bas, Kümmell fait seulement la néphrotomie et attend, pour néphrectomiser, que l'état de l'autre rein se soit suffisamment amélioré.

Kapsammer (de Vienne) considère la cryoscopie de l'urine comme inutile, attache au contraire une grande valeur au cathétérisme des uretères et à l'épreuve du bleu de méthylène.

Cohn (de Königsberg) dit que le degré de concentration du sang n'indique pas du tout si le rein fonctionne ou non d'une façon normale.

Zondek (de Berlin). — *Sur le rein flottant.*

Sous ce nom, on décrit deux choses distinctes :

1° Les hétérotopies congénitales du rein, qui est anormal dans sa forme, dans sa disposition, est déplacé non seulement en bas, mais aussi en dedans et en avant; ces cas sont très rares.

2° Les ectopies acquises, dont Zondek décrit les caractères et les indications opératoires.

Jordan (de Heidelberg). — *Abcès rénaux et périrénaux consécutifs à des furoncles et à de petites suppurations périphériques.*

1° Ces abcès sont plus fréquents qu'on ne l'a cru jusqu'à présent : ils sont généralement solitaires, sous-corticaux et ne communiquent pas au début avec le bassinet; aussi les urines restent-elles très longtemps normales.

2° Leur diagnostic doit être fait aussi vite que possible : on se basera sur la démonstration de la porte d'entrée des microbes, sur la douleur locale à la pression au-dessous de la douzième côte et sur l'augmentation de volume du rein.

3° Ces abcès comportent un bon pronostic, si on les incise et qu'on les draine sans attendre leur ouverture spontanée.

Albrecht (de Vienne). — *Symptômes et anatomie pathologique des hypernéphromes.*

Albrecht relate 27 cas d'hypernéphrome malin. 4 fois une métastase osseuse était le premier symptôme révélateur de l'affection. Sur 23 néphrectomies pratiquées pour cette lésion, il y a 8 morts opératoires, 8 récidives locales ou métastatiques, 1 décès par phtisie pulmonaire; 5 opérés sont vivants et l'intervention date de 3 à 5 ans. Mais le pronostic est toujours très sévère, en raison de la fréquence des repullulations tardives, qui ont lieu parfois au bout de 6 à 8 ans.

Les hypernéphromes malins se généralisent très souvent aux os; c'est une chose qu'il faut se rappeler en présence d'un néoplasme osseux chez un sujet adulte. On observe aussi fréquemment des métastases ganglionnaires et pulmonaires.

Neumann (de Berlin). — *Lipome rétro-péritonéal des capsules graisseuses du rein chez l'enfant.*

Enfant de 3 ans 1/2 portant une tumeur qui remplissait tout l'abdomen,

après avoir siégé primitivement dans l'hypocondre gauche. Une laparotomie exploratrice fit reconnaître une énorme masse rétropéritonéale, dépendant du rein gauche. On pratique une incision lombaire gauche, par laquelle on extirpe un lipome pesant 7 livres, qu'on sépare aisément du rein et de l'uretère. Le côlon descendant est réséqué sur une longueur de 18 centimètres, c'est-à-dire en totalité. Guérison.

VI. — MEMBRES

Sprengel (de Brunswick). — *Un cas de réduction sanglante de la tête radiale.*

Sprengel présente un garçon de 9 ans, qu'il a opéré avec succès d'une luxation isolée, irréductible, de la tête radiale en avant, et ajoute les remarques suivantes :

1° L'opération n'est applicable que dans les cas non compliqués, quand il n'existe pas de lésions d'arthrite et que le cubitus n'est pas fracturé.

2° L'incision doit suivre le bord antérieur du long supinateur; si elle est insuffisante, on en pratique une seconde entre ce muscle et le triceps.

3° Il est inutile de fixer la tête radiale remise en place.

4° Mieux vaut tamponner la plaie que d'exécuter la réunion primitive.

Thiem (de Cottbus). — *Degré d'incapacité fonctionnelle après le traitement sanglant et non sanglant des fractures simples transversales de la rotule.*

Longue revue générale, dans laquelle Thiem expose les différentes méthodes de traitement de ces fractures. Il conclut que les méthodes sanglantes donnent deux fois plus de guérisons et que les fractures non suturées demandent deux fois plus de temps et d'argent. Il faut donc insister auprès des Sociétés de secours et des praticiens pour qu'ils envoient immédiatement à l'hôpital toutes les fractures de la rotule.

Bockenheimer (de Berlin) est également partisan de la suture, qui rétablit les fonctions du genou d'une façon complète dans 82 p. 100 des cas. Le massage, etc., ne donne que 50 p. 100 de bons résultats.

G. Schmidt (de Berlin), tout en reconnaissant les mérites des méthodes non sanglantes, croit que la suture doit prendre une place de plus en plus grande, car souvent, en opérant, on trouve des déchirures de l'appareil ligamenteux bien plus étendues que ne le laissait présumer l'examen fonctionnel. Il rapporte, comme les précédents opérateurs, sa statistique qui plaide en faveur de l'intervention sanglante.

Trendelenburg, *Schlange*, *Kocher*, *Konig* (d'Iéna) partagent la même opinion que Schmidt et Thiem.

Depage et *Mayer* (de Bruxelles) préfèrent le cerclage de Berger et obtiennent également d'excellents résultats.

Bertelsmann, *Silbermark*, *Neumann* décrivent quelques variétés de sutures qui n'offrent guère d'intérêt.

Hackenbruch (de Wiesbaden). — *Traitement de la paralysie spinale de l'enfance par la greffe nerveuse.*

Présentation d'une enfant de 13 ans, qui offrait une paralysie totale des deux péroniers et des extenseurs des orteils, et qui fut complètement guérie par la suture d'un lambeau du nerf tibial introduit dans une fente faite au nerf péronier. L'opérée se sert très bien de ses membres inférieurs et peut marcher plusieurs heures de suite, sans être fatiguée.

H. Rieffel.

PREMIER CONGRÈS

DE LA

SOCIÉTÉ INTERNATIONALE DE CHIRURGIE

Fondée il y a trois ans et exclusivement composée de chirurgiens de carrière, appartenant à tous les pays, la Société internationale de Chirurgie vient de se réunir pour la première fois à Bruxelles le 18 septembre dernier.

La Société, qui compte actuellement 700 membres, est, à l'inverse des Congrès, une société fermée, en ce sens que ne peut pas s'y inscrire qui veut, comme cela a lieu pour les congrès médicaux en général. Il faut, pour y entrer, avoir été agréé par le comité international, qui limite le nombre des membres pour chaque session. Les communications individuelles n'y sont admises qu'autant qu'elles consistent en présentations de malades, de pièces, d'instruments, en démonstrations sur le cadavre de procédés opératoires. Les séances générales sont uniquement consacrées à la discussion des sujets mis à l'ordre du jour.

Dès aujourd'hui, on peut bien augurer de l'avenir de cette société. Le succès de sa première réunion est venu récompenser les efforts de ses fondateurs, en particulier de nos confrères belges, qui avaient admirablement organisé cette réunion.

A côté de la salle des séances se trouvait une importante exposition d'instruments de chirurgie, à laquelle nos fabricants ont eu, en général, le tort de ne pas se rendre.

SÉANCE D'OUVERTURE

Le Congrès s'est ouvert par des allocutions de bienvenue, prononcées par M. le Baron Van der Bruggen, ministre de l'agriculture, et par M. le prof. Depage, président de la Société belge de chirurgie, secrétaire général de la société. Après eux, le prof. Kocher (de Berne), président de la session actuelle, fit le discours d'ouverture.

Kocher (Berne). — Après avoir remercié l'hospitalière Belgique, évoqué le souvenir des chirurgiens qui avaient donné leur adhésion et qui sont morts avant cette première session, Mikulicz, Tillaux, Schede, Gallet, etc., Kocher rappelle les grandes modifications survenues en chirurgie, à la suite des découvertes faites dans les sciences naturelles.

Si nous ne guérissons pas encore tous nos malades, est-ce toujours de notre faute? Il suffit, pour répondre à cette question, d'examiner le résultat d'opérations pour lesquelles nous ne dépendons pas trop des malades, parce que la confiance du public est chose acquise, et où surtout nous ne dépendons pas de ces médecins de vieille allure, qui voient toujours encore dans une opération l'*ultimum refugium* de la thérapie.

Je viens d'accomplir le troisième mille d'opérations de *goitre* le mois passé, et, parmi les 500 derniers opérés de cette troisième série de 1000 cas, y inclus les tumeurs malignes, les cas d'inflammation chronique, les cas de Basedow, et tous les cas compliqués d'affections des poumons et du cœur, nous ne comptons que 2 cas de mort : soit 99,6 de guérisons.

Et encore ce n'est pas une complication opératoire qui a fait mourir ces deux malades, mais les conséquences fatales d'affections concomitantes.

Dans l'un des 2 cas, la plaie allait bien; donc elle était tout à fait guérie, quand la mort est arrivée par bronchopneumonie, suite de bronchite chronique avec dilatation du cœur et atrophie des deux reins.

L'autre cas avait souffert dès son enfance de paralysie des 2 nerfs récurrents avec dyspnée prononcée depuis des années et était affecté de myocardite grave.

Je crois donc que la chirurgie opératoire vient d'arriver au point de pouvoir assurer une heureuse issue d'une opération, vu la sûreté d'arrêter la perte de sang par pinces ou ligatures et d'éviter toute infection par une asepsie perfectionnée. Encore peut-elle garantir qu'il n'y aura pas de souffrance pour le malade, grâce à l'anesthésie sous une forme ou une autre; et enfin elle ose faire espérer une guérison définitive dans tous les cas où une influence mécanique constitue la cause principale de souffrance et de gêne.

Le pronostic ne peut être formulé d'une manière si favorable pour quelques maladies graves. Pourquoi? Je vous donnerai la réponse pour une seule affection, le *cancer*. Il me paraît sûr que nous arriverons à des résultats tout aussi satisfaisants pour cette maladie, si une fois nous nous décidons à profiter d'une réunion internationale d'hommes, appelés à combattre chaque jour, en sacrifiant leur plaisir, leur temps et leur santé à combattre ce fléau de l'humanité.

Un de nos confrères ici présents, le Dr Mayo Robson, nous a fourni tout dernièrement des informations précieuses sur l'état actuel de cette importante question. Ce que nous y voyons à chaque page, c'est que les guérisons définitives ont augmenté dans les dernières dizaines d'années d'une manière étonnante.

La guérison radicale des *cancers de la lèvre* (d'après les statistiques de Göttingen et de Tübingen) a atteint le chiffre de 51 p. 100, 53 p. 100, et 66 p. 100.

Les recherches très détaillées du professeur Halsted sur les résultats de l'excision du *cancer du sein* lui donnent, pour 161 opérations (de 1889 à 1899), 42,8 p. 100 de cas radicalement guéris.

Zweifel constate en 1897 que 35,6 p. 100 de ses opérées de *cancer de la*

matrice se trouvaient bien portantes après 5 ans et plus. Olshausen trouve, sur 808 opérées, après 2 ans, 70 p. 100 et, après 5 ans, 38 p. 100 d'opérées vivantes sans récidive.

Dès que le mal se cache davantage dans l'intérieur du corps, les résultats deviennent plus mauvais.

Butlin trouve, sur 199 opérations de *cancer de la langue*, 20 p. 100 de guérisons après plus de 3 ans; et ma propre statistique de 131 opérations me donne les mêmes résultats.

Le *cancer du larynx* nous a fourni 26,6 p. 100 de guérisons définitives sur 30 opérations.

Le *cancer de l'estomac*, sur les 100 et quelques cas où nous avons fait l'excision de la tumeur, 8 cas restés guéris pour plus de 3 ans (de 3 à 16 ans).

Enfin le *cancer du rectum*, d'après les recherches de Martin de Pons, donne plus de 25 p. 100 de guérisons radicales; encore faut-il ajouter que 20 autres p. 100 sont morts sans récidive de maladies accidentelles.

Nous pouvons conclure qu'il n'y a aucun organe du corps humain, affecté de cancer primitif, pour lequel nous n'ayons pas la preuve de la possibilité d'une guérison radicale par l'opération.

Et, puisqu'il n'existe aucun autre remède ou sérum, pour guérir le cancer autrement, il faut concentrer tous nos efforts sur l'*application initiale du traitement opératoire* jusqu'au moment où la découverte d'un remède spécifique dispensera le chirurgien de s'occuper de cette maladie.

En premier lieu, nous avons à perfectionner de plus en plus nos procédés opératoires, pour écarter tout danger immédiat et tout inconvénient post-opératoire fonctionnel. Il y a quelque chose de plus important encore, c'est de travailler à la réalisation des opérations précoces. Dans 8 cas l'excision partielle du sein m'a donné 6 guérisons radicales, pour cette simple raison qu'il s'agissait d'opérations précoces. Dans mes opérations de cancer de la langue, ce ne sont pas les résections étendues qui m'ont fourni les meilleurs résultats durables, mais les simples excisions par la bouche...

C'est donc le diagnostic précoce et l'opération initiale, dès l'apparition des premiers symptômes du mal, qui décident du sort du malade.

Ce diagnostic précoce ne se fera jamais sur une grande échelle, si l'on ne réussit pas à éveiller l'attention des médecins praticiens et du public, même aux premiers indices suspects de la maladie.

Notre réunion est bien la place pour rappeler les heureux résultats auxquels est arrivé le professeur Winter (de Königsberg), en suivant une route plus énergique encore.

Le professeur Winter a envoyé une brochure, avec les prescriptions nécessaires pour arriver au diagnostic précoce du cancer de la matrice, à tous les médecins de la Prusse orientale. Il a expédié un mémoire à toutes les sages femmes; enfin il a publié dans tous les journaux de la même région une note sur les premiers symptômes de la maladie et sur les mesures à prendre dès l'apparition du premier symptôme suspect.

Il vient de publier, après un an, le résultat de ses efforts, et voici ses conclusions.

Le pourcentage des femmes qui ont consulté le médecin dès les premières semaines de leur maladie a augmenté de 14 p. 100 à 22 p. 100, et pour les trois premiers mois, de 18 p. 100 à 35 p. 100; 90 p. 100 des femmes ont suivi le conseil de leur médecin de se faire opérer dans le délai de quatorze jours.

L'opérabilité du cancer de la matrice s'est relevée de 62 à 74 p. 100.

Pour bien juger du résultat de notre traitement du cancer, il faut que tout chirurgien, qui publie sa statistique opératoire, indique en même temps le pourcentage des malades qu'il a soumis à l'opération.

Il est important, avant tout, que nous apprenions de mieux en mieux à connaître ce que les Anglais appellent les « precancerous conditions ». Il s'agit de faire pénétrer dans l'esprit des médecins cette notion que prolonger le traitement d'une ulcération de l'estomac ou de l'intestin par des remèdes internes est non seulement insuffisant, mais est trop souvent la cause décisive de l'irradiation d'un cancer absolument inconscient au début. Il faut dire très haut aux spécialistes laryngologues qu'ils commettent des « Kunstfehler », en cautérisant des ulcérations douteuses du nez, du pharynx, ou du larynx, et en faisant leurs petites opérations partielles pour tumeurs suspectes. Il faut protester contre ces traitements internes insuffisants continués pendant des mois pour les soi-disant catarrhes chroniques de l'estomac, les calculs biliaires, rénaux, les indurations supposées inflammatoires du sein, de la portion vaginale, etc. Il est temps que nous cherchions à diminuer les opérations tardives, pénibles pour le chirurgien et dangereuses pour les malades.

Le congrès mondial actuel semble tout désigné pour *commencer une campagne pour l'éradication opératoire du cancer*, en prenant les décisions suivantes :

1° Faire préparer par notre comité ou par un comité spécial, le cas échéant discuter dans notre assemblée générale, une brochure exposant les moyens de diagnostic précoce des différentes formes de cancer et la nécessité d'une opération dès le debut de la maladie.

2° Envoyer cette brochure à tous les médecins praticiens de tous les pays, par l'intermédiaire des comités nationaux, au nom de notre société.

3° Envoyer un extrait de cette brochure à tous les comités de bienfaisance, et, si jugé utile, aux instituteurs, pasteurs et curés.

4° Publier un extrait de la brochure dans les journaux les plus répandus de tous les pays.

Nous avons à insister dans ces publications sur les points suivants :

1° Il existe, dans la plupart des cas, des *prédispositions locales précanceeuses*, dont la guérison empêche l'évolution du cancer;

2° Le cancer, une fois développé, est d'abord une *maladie absolument locale*;

3° Il n'y a, dans l'état actuel de la science, qu'un seul moyen sûr de guérison, c'est l'*opération* et la suppression de ce mal local;

4° L'*infection des voies lymphatiques* n'empêche pas d'arriver à la guérison par une opération faite selon les règles de l'art actuel;

5° Une *opération précoce* peut être exécutée par un chirurgien compétent, sans danger pour la vie, sans souffrance et sans dérangement fonctionnel notable;

6° La chirurgie peut permettre une *guérison définitive*, dans la plupart des cas qui se présentent à l'apparition des premiers symptômes.

PREMIÈRE QUESTION

Valeur clinique de l'examen du sang en chirurgie.

A. Depage et Mayer (Bruxelles). — Ce rapport de Depage est une étude extrêmement soignée et approfondie de l'hématologie clinique actuelle; l'anatomie normale et la physiologie du sang y sont traitées complètement, ainsi que les modifications pathologiques, surtout intéressantes pour le chirurgien. Il est impossible de donner même une idée d'un pareil travail, qui comprend toute la bibliographie de la question, et restera une source documentaire de premier ordre.

De sa longue et minutieuse étude, Depage conclut que l'hématologie doit prendre désormais une place importante parmi les procédés d'investigation de la clinique chirurgicale. Mais il est bien évident que les recherches, souvent spéciales et toujours délicates de l'hématologie, exigent une compétence spéciale pour donner des résultats sûrs; le médecin, qui ne pourra que rarement faire lui-même les recherches nécessaires, devra cependant savoir quelle signification possèdent les renseignements fournis par l'hématologie. Un résultat d'analyse chimique, histologique ou bactériologique du sang ne devra jamais être considéré isolément, mais bien *associé* aux symptômes cliniques, qui restent évidemment la base essentielle du diagnostic. Un point important encore, c'est, dans une analyse du sang, de ne jamais considérer isolément un seul caractère, mais de combiner, au contraire, les résultats que l'hémodiagnostic nous procure; ainsi, en ajoutant à la polynucléose la constatation de l'iodophilie et celle de l'hyperinosis (augmentation de la fibrine), on apporte un appui sérieux au diagnostic d'une suppuration manifeste ou cachée.

Pour le chirurgien, l'étude des leucocytes, de leur nombre et de leurs variétés, est le type d'examen le plus courant. Celle du taux de l'hémoglobine a une grosse importance pronostique. La cryoscopie n'a pas la valeur que lui attribue Kümmel.

Depage termine son rapport par un tableau synoptique, résumant « l'état moyen » du sang dans un certain nombre d'affections intéressantes pour le chirurgien; la lecture de ce tableau montre bien que la question est encore en évolution, et que des conclusions fermes ne peuvent être tirées que pour un petit nombre de cas. Parmi ceux-ci, citons l'hyperinose, l'iodophilie et la polynucléose des abcès chauds, la leucopénie de la fièvre typhoïde, l'hyperinose, l'iodophilie et la leucocytose de la pneumonie, la

forte éosinophilie des kystes hydatiques, sans parler des formules sanguines bien établies des différentes leucémies.

Ortiz de la Torre (Madrid). — Ortiz de la Torre montre dans son rapport que l'examen clinique du sang a été souvent présenté comme une recherche délicate et difficile, en dehors des laboratoires. En réalité, les deux recherches les plus importantes pour le chirurgien dans l'examen du sang sont la *quantité d'hémoglobine* et la *formule leucocytaire*; la numération des globules rouges est bien moins importante — en pratique —, à cause des variations considérables dont elle est susceptible d'un moment à l'autre. Réduite ainsi à une recherche clinique simple et à la portée de tous, l'examen du sang est souvent d'une grande utilité pratique pour venir compléter un diagnostic, confirmer ou modifier un pronostic.

Par ses recherches, Ortiz de la Torre a été amené à conclure que l'examen du sang en chirurgie ne pouvait donner les prétendues formules hématologiques absolues que l'on a voulu établir, mais bien plutôt la formule hématologique du *malade*, c'est-à-dire d'une part *la mesure des moyens sur lesquels compte l'organisme pour se défendre de la maladie*, et, d'autre part, *le degré d'infection ou d'intoxication qu'il a subi*. Par exemple, un sang qui ne présente que 30, 40 ou 50 p. 100 d'hémoglobine, avec une leucocytose de 10 à 15 000 globules blancs, témoigne d'une *infection* grave, profonde, contre laquelle le malade réagit mollement; s'il s'agit alors d'une infection chirurgicalement curable (appendicite, salpingite, empyème, ostéomyélite), il faut intervenir, car on pourra ainsi diminuer l'infection générale et sauver le malade. Si, au contraire, les foyers septiques présentés par le malade sont multiples, peu ou pas accessibles au traitement chirurgical, il est bien probable que le pronostic est fatal à brève échéance.

Si, au contraire, avec une forte leucocytose de 16 à 30 000 globules blancs, le taux de l'hémoglobine reste élevé (75, 80 ou 90 p. 100), cela prouve que le malade fait une réaction vigoureuse; et il y a de grandes chances qu'il guérisse ou enkyste par exemple un foyer d'appendicite suppurée.

En terminant, O. de la Torre décrit la méthode d'examen qu'il emploie couramment en clinique (mesure du taux de l'hémoglobine, numération des globules blancs, et coloration des deux lamelles pour différencier les leucocytes); grâce à sa simplicité, ce procédé d'hématoscopie est à la portée de tous et suffira à généraliser la méthode.

E. Sonnenburg (Berlin). — Sonnenburg fait remarquer, dès le début de son rapport, que l'examen du sang en chirurgie n'a de valeur que s'il est associé à l'étude de tous les autres symptômes cliniques. Il insiste surtout ici sur la *leucocytose* et la *recherche des microbes dans le sang pendant la vie*.

Pour la leucocytose, Sonnenburg montre quelques exemples d'appendicite, où la leucocytose, montant brusquement, permit de diagnostiquer, beaucoup plus sûrement que le pouls et la température, la formation d'un abcès, qui fut ouvert séance tenante sur cette indication hématologique. Des exemples analogues pourraient se rencontrer au cours de l'inflammation annexielle chez la femme.

Il est certain qu'une seule numération de globules blancs a beaucoup moins de valeur que plusieurs numérations comparatives du sang d'un même malade; par exemple, on peut diagnostiquer la formation d'un nouvel abcès (sous-phrénique en particulier), au cours de la convalescence d'une appendicite opérée à chaud, grâce à une ascension brusque de la leucocytose, dans un sang redevenu normal ou presque.

Malgré tout, il faut bien reconnaître que nous sommes encore dans une période d'attente et que les résultats ne sont pas toujours aussi nets; il faut persévérer néanmoins, et, d'ici à quelques années, on pourra peut-être arriver à des conclusions plus fermes.

Ceci est peut-être plus vrai encore de la recherche des microbes dans le sang; les résultats obtenus sont plus intéressants au point de vue de la pathologie générale que du diagnostic et du pronostic chirurgicaux. Canon, Mühsam, Bertelsmann ont fait de nombreux examens bactériologiques du sang pendant la vie; et leurs recherches ont été souvent positives; en particulier dans l'ostéomyélite, dans les infections générales consécutives à des phlegmons, à des gangrènes des membres, parfois on a vu (Mühsam) les microbes diminuer d'abord dans le sang, puis disparaître complètement, à la suite de l'amputation d'une, puis de deux jambes atteintes de gangrène. De même, les élèves de Sonnenburg ont trouvé des microbes dans le sang au cours d'infections variées, d'ostéomyélites, d'infection puerpérale, d'accès de fièvre urineuse, succédant à des dilatations uréthrales; il est certain que les microbes sont détruits par la résistance naturelle de l'organisme, lorsque survient la guérison; néanmoins, le chirurgien doit veiller, au cours des interventions sur les foyers septiques, à diminuer autant que possible la diffusion de l'infection et le passage des microbes dans le sang; en particulier, il évitera de se servir de la cuiller tranchante pour curetter les parois d'un abcès chaud, d'un canal médullaire trépané, etc.

M. W. Keen (Philadelphie). — Pour Keen, l'examen du sang en chirurgie est une méthode anatomo-pathologique de diagnostic qu'il ne faut jamais négliger, mais à laquelle il ne faut pas non plus attacher une valeur absolue, qu'elle est loin de posséder à l'heure actuelle. Il faut encore attendre et voir les résultats s'accumuler avant d'arriver à des conclusions certaines; actuellement, nous sommes encore dans l'enfance à ce point de vue; mais ce n'est pas une raison pour perdre courage, au contraire.

Keen passe ensuite en revue les différents procédés d'examen clinique du sang; il étudie successivement l'analyse chimique du sang (acétonémie, taux de l'hémoglobine), l'analyse physique (spectroscopie, coagulation, cryoscopie), l'analyse microscopique (leucocytose, iodophilie, éososinophilie). Il cite des tableaux intéressants empruntés à sa pratique et montrant les résultats que l'on peut tirer de l'étude du temps de coagulation du sang, très augmenté dans les ictères chroniques; de l'étude de l'iodophilie dans les réactions inflammatoires et les suppurations; de l'examen du taux de l'hémoglobine, dans les indications et le pronostic de l'anesthésie générale; de l'éosinophilie dans le diagnostic des kystes hydatiques, de trichi-

nose. L'étude de la leucocytose est ensuite traitée avec plus de détails; et Keen montre ce qu'on peut en attendre dans l'appendicite, la fièvre typhoïde, l'occlusion intestinale, et le cancer. Les résultats sont partout encore douteux; cela s'explique aisément, car il faudrait avoir des courbes de leucocytose comparables aux courbes du pouls et de la température; ne pas craindre de répéter les examens du sang quotidiennement et même plusieurs fois par jour. De cette façon seulement on pourra voir la valeur absolue de toutes ces recherches en clinique chirurgicale. Keen a bon espoir, et il est persuadé que, d'ici quelques années, grâce aux travaux nombreux que suscitent de tous côtés ces intéressantes questions, nous pourrons avoir des résultats définitifs, d'une incontestable valeur.

Gross et Sencert (Nancy). — Gross et Sencert ont trouvé, dans 30 laparotomies, une augmentation considérable de l'élimination azotée dans les urines des vingt-quatre, puis des quarante-huit heures post-opératoires. Cette augmentation porte sur l'urée, l'acide urique, et les bases xanthiques.

Pour l'urée, tantôt on la voit, vingt-quatre heures après l'opération, s'élever brusquement dans les urines, de quelques grammes à 20, et jusqu'à 40 grammes, puis commencer à décroître légèrement le lendemain; tantôt, au contraire, vingt-quatre heures après l'opération, la proportion d'urée n'a guère varié; et c'est seulement quarante-huit heures après qu'on la voit s'élever à 30, 35 et même 50 grammes. Tantôt, enfin, l'élimination de l'urée s'élève dans les urines des vingt-quatre heures post-opératoires et continue de s'élever encore après. Dans 2 ou 3 cas seulement, l'élimination de l'urée fut diminuée très légèrement dans les premières vingt-quatre heures; mais, après quarante-huit heures, le taux redevenait toujours supérieur à ce qu'il était vingt-quatre heures avant l'opération.

Pour l'acide urique et les corps xantho-uriques, il y a une augmentation encore plus constante de ces dérivés dans les urines des vingt-quatre et des quarante-huit heures post-opératoires. Cette augmentation fait varier la proportion d'acide urique éliminé du simple, au double, triple, quadruple, quintuple. Dans un cas seulement et pour une cause indiquée ultérieurement, l'opération ne fut pas suivie d'augmentation de l'élimination azoturique.

Enfin, d'une façon constante, l'élimination de l'azote total suit les variations de l'urée et de l'acide urique.

En somme, augmentation nette de l'élimination azoturique portant à la fois sur l'urée et l'acide urique, mais avec une remarquable constance sur l'acide urique et les corps xantho-uriques : tel est le résultat du traumatisme opératoire sur les urines chez les opérées.

De quels phénomènes biologiques intimes cette excrétion azoturique est-elle la manifestation?

Dans toutes les observations, vingt-quatre heures, puis quarante-huit heures après l'opération, il y a une augmentation parfois considérable du nombre des globules blancs. Tantôt, et le plus souvent, il y a, vingt-quatre heures après l'opération, à la fois plus de globules blancs que la veille, et,

quarante-huit heures après, le nombre des leucocytes est retombé, ou à peu près, à son chiffre normal. Tantôt la leucocytose, à peine marquée dans les premières vingt-quatre heures, devient très marquée pendant les deuxièmes vingt-quatre-heures; mais, dans tous les cas, il y a, avec des degrés différents, une leucocytose post-opératoire. Les modifications dans le nombre des globules rouges sont moins sensibles et n'ont ni la constance, ni la régularité des modifications dans le nombre des leucocytes.

Augmentation constante de l'excrétion azoturique, augmentation constante du nombre des leucocytes : voilà des faits concomitants qui se retrouvent dans toutes les observations. Or on sait que, théoriquement, on fait provenir les corps uriques des corps nucléiniques, et principalement des globules blancs. Il est bien tentant, dans les cas où les deux choses sont observées en même tèmps sur les mêmes opérées, de faire de l'augmentation de l'excrétion urique la conséquence de la leucocytose post-opératoire. La constance des résultats, le parallélisme des variations observées, autorisent pleinement à cette conclusion. Ce parallélisme est tel, en effet, que l'on peut, sur un certain nombre d'observations, constater que, précisément, les cas où il y a forte leucocytose, sont ceux dans lesquels il y a aussi l'augmentation la plus réelle de l'élimination azoturique.

De cette double série de recherches, MM. Gross et Sencert concluent qu'après les grandes interventions abdominales, quelles qu'elles soient, on observe, dans les premières heures et les premiers jours qui suivent l'opération, une augmentation de l'excrétion azoturique, qui est la traduction tangible de l'hyperleucocytose post-opératoire.

Pourquoi y a-t-il une leucocytose post-opératoire? En d'autres termes, quelle est l'influence de l'acte opératoire sur le sang?

En dehors de l'acte opératoire, il y a à tenir compte de l'hémorragie, du traitement pré et post-opératoire, de l'anesthésique, etc. Dans nos observations, toutes ces conditions étaient à peu près identiques; on est donc amené à penser que les variations dans la formule hématologique ont été en rapport avec un autre facteur; et il semble probable qu'elle est un indice de l'infection opératoire. Indique-t-elle seulement l'infection; ou dépend-t-elle d'autres facteurs? Peu importe; elle est un élément de pronostic : et c'est tout ce qui intéresse en clinique.

Cette réaction physiologique post-opératoire, prouvée par la leucocytose et l'augmentation de l'excrétion azoturique, est la défense de l'organisme contre l'infection. Plus l'infection est légère, plus cette réaction est peu marquée; plus l'infection est considérable, plus, s'il s'agit d'un sujet en bon état de réaction physiologique, cette réaction est marquée. Enfin, s'il s'agit d'un organisme affaibli, privé de ses défenses, la réaction manquera; mais aussi le dénouement sera fatal. Dans une observation de salpingectomie pour lésions suppurées tuberculeuses, la réaction physiologique a manqué : l'opération fut suivie de mort.

Après les grandes opérations abdominales, il peut donc se présenter trois cas : ou bien il y a infection très peu intense d'un organisme sain, et, après l'opération, une leucocytose peu marquée, et dans les urines une légère

réaction azoturique; ou bien il y a infection intense d'un organisme bien défendu et, après l'opération, une forte leucocytose et une forte réaction azoturique. Le plus souvent, la défense de l'organisme, ainsi constatée après vingt-quatre et quarante-huit heures, aura le dessus dans la lutte; ou bien, il y a infection intense d'un organisme mal défendu; la leucocytose est à peine marquée et la réaction azoturique nulle. La mort en sera le plus souvent la conséquence.

On voit l'importance de ces constatations, au point de vue du pronostic des grandes interventions abdominales. Or, ces constatations peuvent devenir du domaine absolu de la clinique.

Le simple examen des urines, en montrant ou non l'existence d'un sédiment uratique, permet d'induire l'augmentation ou la diminution de l'infection.

Après une laparotomie, des urines claires et abondantes, avec un dépôt plus ou moins abondant, indiquent une défense de l'organisme peu intense; pour une infection faible, des urines abondantes, avec un sédiment très abondant, indiquent une réaction considérable de l'organisme, consécutive à une infection plus intense; des urines peu abondantes et sans dépôt indiquent un manque absolu de défense.

Ces données ont été corroborées par l'examen clinique attentif des opérés. En prenant le pouls de demi-heure en demi-heure pendant les douze premières heures, le plus souvent pour les malades de la première catégorie, il restait au voisinage de 80, comme avant l'opération. Pour les malades de la deuxième catégorie, il y avait une élévation légèrement marquée de 80 à 100 par exemple; enfin, pour les malades de la troisième catégorie, le pouls se mettait à monter dès la fin de l'opération, presque jusqu'à la mort. L'examen de l'état général aidant, il ne sera pas difficile, après une laparotomie, de placer l'opéré dans l'une des trois catégories ainsi établies.

H. Legrand et Axisa (Alexandrie) étudient spécialement la *valeur de la leucocytose au point de vue du diagnostic des abcès du foie.* — Le diagnostic est souvent difficile, surtout au début. Les nouvelles méthodes d'examen du sang ont été appliquées à leur recherche avec l'espoir de trouver un critérium sûr et décisif.

Boinet, Rispal, Strauss, Tuffier, Depage ont donné des chiffres basés sur un petit nombre d'observations et quelque peu discordants. Legrand et Axisa exposent le résultat de leurs recherches sur 22 malades opérés ultérieurement; 16 cas ont donné une hyperleucocytose de 16 à 32 000, chiffres qui confirment, en les élargissant un peu, les indications du rapport de Tuffier. 6 autres cas comportent un cas à 45 000, et 5 autres entre 12 et 15 000.

La proportion des polynucléaires varie de 80 à 90 p. 100; elle peut atteindre 95 p. 100 et descendre à 68 p. 100.

Donc, en prenant 6 à 10 000 comme base physiologique, on peut conclure que, chez les porteurs d'abcès tropicaux, il existe en général une leucocytose qui double ou triple le chiffre normal.

Mais il y a des exceptions. Dans une autre série d'observations, faites avec M. Khouei, M. Legrand a vu des abcès du foie coexister avec des leucocytoses de 7 000 et même de 5 300.

Une latitude aussi grande diminue singulièrement la valeur absolue de la méthode, au point de vue du diagnostic.

Quelques observations cliniques viennent à l'appui de cette appréciation.

La conclusion de Legrand et Axisa est qu'une hyperleucocytose de 16 à 32 000 a une valeur réellement peu absolue pour aider au diagnostic d'un abcès du foie; c'est un élément de plus à ajouter au faisceau symptomatique; mais, en raison des variations considérables qui sont possibles, surtout au-dessous de ces chiffres, l'observation clinique conserve ses prérogatives.

Rouffart (Bruxelles). — La valeur diagnostique de l'examen du sang dans les affections gynécologiques ne semble pas bien grande. Dans les processus non inflammatoires la réaction hématologique, quand elle existe, est due principalement à l'anémie (myome, polype, avortement aseptique). Pour les affections inflammatoires, il importe au chirurgien de déterminer le pronostic au point de vue des indications opératoires; malheureusement l'infection ne présente pas encore de formule hématologique, qui puisse préciser l'indication de l'hystérectomie.

Peugniez (Amiens). — J'ai eu l'occasion de pratiquer deux fois, cette année, la splénectomie contre la cirrhose du foie. L'évolution de la maladie de Banti a été arrêtée dans les deux cas par l'intervention chirurgicale; et les malades sont aujourd'hui guéris. Je ne veux insister ici que sur les modifications qu'a présentées l'examen du sang chez ces deux malades, avant et après l'opération.

Avant l'opération, on avait : globules rouges, 4 050 000; blancs, 147 000; polynucléaires, 90; mononucléaires, 10 (8 gros, 2 petits); éosinophiles, 0.

L'absence d'éosinophiles, rapprochée du chiffre si élevé de la leucocytose, m'avait fait hésiter quelque temps à tenter l'intervention chirurgicale.

Deux mois après l'intervention, un nouvel examen du sang donnait les chiffres suivants : globules rouges, 3 260 000; blancs, 360 000; polynucléaires, 60,2; mononucléaires, 34,6 (2,6 gros, 32 petits); éosinophiles, 5,2.

Cette diminution des globules rouges, avec augmentation de la leucocytose après la splénectomie, est signalée dans un grand nombre d'observations (Hartmann, Roux [de Brignoles]).

L'ensemble des résultats semble confirmer l'hypothèse, qui suppose à la rate la fonction de transformer en globules rouges des globules blancs formés dans les organes lymphatiques. Les cas dans lesquels le sang de l'hémoglobine a diminué dans les premières semaines qui suivent l'opération sont à rapprocher de nos constatations.

Peut-être aussi faut-il voir dans cette hyperleucocytose un procédé mis en œuvre par l'organisme pour débarrasser le sang des toxines accumulées par la maladie. Cependant, l'augmentation a porté ici manifestement sur les

petits mononucléaires. Une partie des polynucléaires a disparu. Ce sont donc surtout des éléments jeunes, des lymphocytes, dont l'évolution n'est pas terminée, que l'examen a révélés.

Leur rôle de défenseurs de l'organisme était sans doute à peine commencé. Comme dans toutes les infections, il est probable que ce sont les polynucléaires, constatés en abondance lors du premier examen, qui sont entrés les premiers en lutte. Quand ils eurent succombé, survint la phase du mononucléaire, apportant son contingent de jeunes éléments à la défense de l'organisme, en attendant l'époque où se seront établies les suppléances hématopoiétiques.

L'apparition des éosinophiles, extrêmement précoce, a été une sorte de réaction de triomphe de l'organisme.

Cinq mois après l'opération, un examen du sang a donné les résultats suivants : globules rouges, 2 878 000; blancs, 26 000; polynucléaires, 40; mononucléaires, 59 (44 gros, 15 petits); éosinophiles, 1.

Ainsi, la guérison s'affirme de plus en plus. La diminution des globules rouges est presque arrêtée; mais le nombre des globules blancs a diminué dans des proportions considérables. La formule leucocytaire montre la diminution des petits mononucléaires et l'augmentation des gros : ce qui semble confirmer l'hypothèse que nous émettions tout à l'heure sur leur rôle de défenseurs mobilisés temporairement.

Dans le deuxième cas, avant l'opération, on trouvait : Globules rouges, 4 110 000; blancs, 34 333; polynucléaires, 71; mononucléaires, 25 (6 gros, 19 petits); éosinophiles, 2,6). On crut à un kyste hydatique, l'augmentation de ces leucocytes étant la règle dans les kystes à échinocoques. L'erreur ne fut vérifiée qu'au cours de l'opération. Il s'agissait, comme dans le cas précédent, d'une maladie de Banti. La rate fut extirpée. Dans les semaines qui suivirent, le volume du foie diminua peu à peu jusqu'à reprendre ses dimensions normales. Une ascite enkystée se développa, fut incisée au mois d'août, et guérit sans incident.

La leucocytose était, comme dans le cas précédent, considérable : 34 000 par millimètre cube, c'est-à-dire 1 globule blanc pour 116 rouges; mais la formule leucocytaire ne s'éloignait pas sensiblement de la normale.

Ces résultats, provenant du sang recueilli à la pulpe du doigt, différaient notablement de ceux que fournit, le même jour, le sang provenant de la rate. Celui-ci donnait : polynucléaires, 23,8; mononucléaires, 71,3; éosinophiles, 5,1 (moyenne de la numération de 5 séries de 100 leucocytes).

Ces chiffres sont intéressants. La disparition dans le sang de la rate d'un très grand nombre des leucocytes, qui circulaient dans les capillaires périphériques, montre que les fonctions de leucolyse de la rate s'exerçaient ici avec une intensité manifestement exagérée.

Bien que nous n'ayons constaté aucune hypertrophie ganglionnaire chez notre malade, le sang se chargeait de polynucléaires pour aller de la rate aux autres organes, puisque la pulpe du doigt en contenait plus que la rate elle-même. Certaines suppléances hématopoiétiques s'établissaient donc pour

rétablir l'équilibre fonctionnel compromis dans certains organes. Est-ce la maille osseuse qui en est le siège?

Enfin, le nombre considérable des mononucléaires qui quittent la rate avec le sang et qu'on ne retrouve plus dans les capillaires périphériques est à retenir. Ils sont, dans la rate, dans la proportion de 71 p. 100; et le sang de la pulpe du doigt n'en contient plus que 25 p. 100. Dans le trajet qu'ils ont eu à parcourir, ils ont traversé le foie. Ils y arrivaient en grand nombre, chargés des produits d'hémolyse accumulés par le travail splénique. On peut admettre qu'ils se sont fixés dans le foie, devenant ainsi le point de départ de l'organisation cirrhotique dont ils favorisent encore l'évolution par l'apport excessif des produits d'hémolyse qui sollicitent sans cesse la cellule hépatique, l'irritent et juxtaposent au processus précédent les éléments d'une cirrhose épithéliale.

Deux mois après l'opération on trouve : globules rouges, 2 560 000; globules blancs, 18 300; polynucléaires 75; mononucléaires 25 (15 grands; 10 petits); éosinophile, 0.

L'éosinophilie, comme c'est la règle, n'est pas encore commencée. A part cette constatation, la formule générale leucocytaire se rapproche de la normale; mais la proportion des grands et des petits mononucléaires est renversée par rapport aux chiffres trouvés avant l'opération.

Comme dans les cas précédents, il semble qu'avec le retour à la santé la mobilisation des lymphocytes devienne inutile. Quand on analyse le sang assez longtemps après l'opération, on trouve leur nombre diminué.

DEPAGE. — Il semble résulter de la discussion que la valeur de la cryoscopie du sang est notablement diminuée; de même l'iodophylie à elle seule ne saurait prétendre à une valeur absolue, pas plus que l'éosinophilie, ni la bactériémie.

DEUXIÈME QUESTION

Traitement de l'hypertrophie prostatique.

RYDYGIER (Lemberg). — Rydygier, passant en revue les divers procédés du traitement opératoire de l'hypertrophie prostatique, considère que l'ablation de la glande doit occuper le premier plan, d'autant que nous savons aujourd'hui que ses hypertrophies prostatiques peuvent subir la transformation maligne. Il est cependant inutile de recourir aux opérations assez graves que l'on pratique aujourd'hui. Le plus souvent, surtout quand il n'y a pas de lobe médian, on peut se contenter de la résection de la prostate par la voie périnéale, sans ouverture de l'urèthre. Après avoir mis à découvert la prostate par une incision périnéale médiane, on incise des deux côtés la capsule prostatique, et l'on excise avec un couteau courbe ou des ciseaux les parties latérales de la glande restant à 1 centimètre de l'urèthre dans lequel on a préalablement placé un cathéter, de manière à ne pas ouvrir le canal et à ne pas blesser les déférents. La plaie est drainée par une mèche placée de chaque côté de l'urèthre. L'ouverture de l'urèthre n'est indiquée

que si l'état de la vessie nécessite le drainage, ou s'il y a impossibilité d'enlever sans elle un lobe médian hypertrophié.

REGINALD HARRISON (Londres). — Quand le cathétérisme suffit pour supprimer tous les accidents, il n'y a pas lieu de discuter la question de la prostatectomie. Les difficultés de cathétérisme, les douleurs, la fréquence des besoins, la formation continue de concrétions, les hémorragies, les accidents septiques, etc., indiquent, au contraire, l'opération.

La prostatectomie périnéale a été souvent pratiquée en France et en Amérique. Elle a l'avantage de permettre la conservation des canaux éjaculateurs : ce qui n'a pas grand intérêt, puisqu'il y a perte des fonctions génitales. Et, par contre, elle a l'inconvénient d'exposer à l'incontinence d'urine. L'opération hypogastrique lui est supérieure; elle est faite avec le doigt en quelques minutes, et permet une exploration complète de la vessie, quelquefois l'ablation de petites concrétions ignorées, etc. Elle ne présente aucun danger, si l'on fait un large drainage. L'important est de ne pas faire une prostatectomie partielle, mais d'enlever toute la glande : faute de quoi le résultat fonctionnel est médiocre. La mortalité opératoire est d'environ 10 p. 100; elle serait moindre, si l'on opérait avant que des lésions rénales ne se fussent établies.

L'orchidectomie et la vasectomie ont certainement entravé dans quelques cas la marche de l'hypertrophie, mais sont incapables de faire rétrocéder de grosses tumeurs. Il n'y a peut-être pas lieu de rejeter complètement ces opérations au début de l'hypertrophie.

ROVSING (Copenhague). — Depuis 1893, le traitement de l'hypertrophie prostatique s'est complètement modifié ; et le point de vue défendu par Guyon : « le cathétérisme est le seul traitement logique de l'hypertrophie prostatique », est aujourd'hui abandonné par tous.

Voici les principaux stades qui ont progressivement amené au stade actuel : 1° *Ligature atrophiante des artères iliaques internes* (Bier); 2° *Castration* de White et Ramm (1893); 3° la *vasectomie* d'Isnardi (1895); 4° l'*incision galvano-caustique* de Freudenberg, Bottini; 5° et enfin, aujourd'hui, les *prostatectomies totales* ou *subtotales*.

L'opération de Bier a été complètement abandonnée; l'*incision galvano-caustique*, on n'en parle plus guère; et c'est une opération qui, malgré l'enthousiasme passager qu'elle suscita, devait bientôt tomber dans le discrédit, car elle est aveugle, dangereuse, et peu rationelle. La castration a été abandonnée rapidement, malgré les résultats heureux rapportés, parce que c'est une mutilation trop grave. La vasectomie, elle aussi, après un enthousiasme passager, a été laissée peu à peu de côté. Rovsing croit que c'est un tort et que cette opération mérite d'être conservée dans certains cas.

Rovsing fait remarquer que ce n'est pas à l'*hypertrophie prostatique* elle-même, lésion bénigne et souvent silencieuse, que doit s'adresser le traitement chirurgical, mais bien aux *accidents secondaires de dysurie, puis de rétention qu'elle provoque*. Il faut se rappeler que la prostate est un organe utile qu'on ne doit pas sacrifier à la légère; et il est curieux de voir des

adversaires convaincus de la vasectomie et de la castration devenir partisans des prostatectomies totales, qui sacrifient, au même titre que les premières opérations, la puissance sexuelle.

Il faut remarquer tout d'abord que le cathétérisme régulièrement pratiqué reste une ressource précaire, que l'on ne doit jamais négliger au début du traitement de l'hypertrophie prostatique; parfois, on obtiendra ainsi une telle amélioration que ce sera presque une guérison véritable. — Le plus souvent, il est vrai, au bout d'un certain temps, le cathétérisme est insuffisant et la rétention devient chronique. Que faire? Condamner définitivement le malade au cathétérisme, ou chercher par une opération à vaincre la rétention? — Tout dépend de l'état du *muscle vésical*; s'il est suffisant, on peut chercher à opérer; s'il est complètement paralysé, il est préférable de s'en tenir au cathétérisme, sauf indications rares de cathétérisme très difficile; dans ce cas, il est indiqué de fistuliser la vessie. Le meilleur moyen de se rendre compte, en clinique, de la valeur du muscle vésical, c'est d'observer la force du jet d'urine après introduction de la sonde.

En résumé, ou bien le malade a une vessie paralysée, et il n'est justiciable alors que de la sonde ou du drainage sus-pubien permanent; ou bien, il a encore une vessie suffisante, et on peut l'*opérer*; on peut : 1° faire la vasectomie; 2° faire une prostatectomie partielle; 3° une prostatectomie totale; 3° une cystostomie sus-pubienne. Voyons les indications de ces différentes opérations.

1° La *vasectomie* ne mérite pas le discrédit où elle est tombée. Rovsing la pratique encore dans tous les cas d'hypertrophie molle, diffuse, parenchymateuse; les contre-indications sont l'hypertrophie dure, fibreuse, et la présence d'un lobe moyen produisant la rétention. Dans 60 p. 100 de ses vasectomies, Rovsing a obtenu la guérison; et il n'a eu que 10 p. 100 d'échecs. La mortalité opératoire est nulle, et l'opération faite avec l'anesthésie locale.

2° La *prostatectomie partielle* est indiquée dans tous les cas où la rétention provient d'un lobe moyen, lorsqu'il n'existe pas d'infection vésicale trop marquée, et que le malade est assez résistant. Rovsing pratique toujours cette opération par la taille sus-pubienne; on voit clair et on limite l'opération à ce qui est nécessaire.

3° La *prostatectomie totale* n'est indiquée que lorsque l'on redoute une dégénérescence sarcomateuse ou carcinomateuse de l'hypertrophie, ou lorsqu'il existe des hémorragies répétées ou des abcès prostatiques. Rovsing pratique l'opération à la manière de Freyer.

4° La *cystostomie sus-pubienne* doit être faite lorsque la vasectomie a échoué, lorsqu'il y a rétention avec infection menaçante pour la vie et nécessitant une intervention immédiate, chez les vieillards très âgés ou débilités, lorsque la vessie est paralysée et le cathétérisme uréthral difficile ou impossible.

En résumé, l'impression de Rovsing est que l'on fait actuellement beaucoup trop de prostatectomies, que l'on ne se rend pas assez compte de la gravité de cette opération qui abolit aussi bien la potentia coeundi que la potentia procreandi; en tous cas, si une intervention radicale est jugée

nécessaire, Rovsing préfère les opérations sus-pubiennes aux opérations périnéales.

F. Legueu (Paris). Il considère la prostatectomie comme le seul traitement curatif de l'hypertrophie prostatique. Toutes les autres méthodes doivent céder le pas à la prostatectomie totale. Avec cette dernière on a, dans les *rétentions complètes*, des résultats surprenants; un de ses malades qui, depuis dix-sept ans, n'avait pas une seule fois uriné seul, a retrouvé, à la suite de l'opération, la contractilité vésicale la plus parfaite. Quelques malades, il est vrai, conservent encore un résidu; mais ce résidu est faible, et les sondages peuvent n'être qu'intermittents; ils sont en même temps rendus très faciles par l'opération.

Dans les *rétentions incomplètes chroniques*, les résultats sont moins bons; ce sont là les plus mauvais cas, parce que la cystite, le plus souvent ancienne, a entraîné la dégénérescence du muscle vésical. Beaucoup de malades ne sont qu'améliorés par l'opération et doivent, encore après, se sonder de temps en temps. M. Legueu a vu cependant des malades perdre complètement leurs résidus et abandonner la sonde après l'opération. Aussi la pratique-t-il toutes les fois que la rétention ne lui paraît pas trop ancienne.

Les *calculs* lui paraissent également une indication de la prostatectomie chez les vieux rétentionnistes.

Quant à la *rétention aiguë*, elle ne lui paraît indiquer l'opération que quand elle se répète et aboutit à la défaillance du muscle vésical.

Enfin, en ce qui concerne le choix de l'opération, la *voie périnéale* a pour elle les avantages de la déclivité; aussi sa gravité est-elle faible : sur 45 cas, M. Legueu a perdu 4 malades; mais il y a des fistules persistantes, et le rectum est blessé quelquefois. La *voie hypogastrique* est d'application plus facile; l'opération s'effectue sans morcellement; mais elle est plus grave, parce que le drainage est mal fait ou fait par la partie supérieure. Cette voie haute ne convient qu'aux prostates volumineuses saillantes à l'hypogastre. Les petites devront jusqu'à nouvel ordre être enlevées par la voie périnéale.

Hartmann (Paris). — Sur 658 prostatiques, que nous avons traités dans notre service depuis le 1er mars 1901, nous n'avons pratiqué que 56 interventions; soit environ 1 sur 12 malades. C'est dire que jusqu'ici nous sommes restés fidèle au vieux traitement par les sondes, les lavages, etc. Jamais nous n'avons pratiqué la castration, l'angio-neurectomie du cordon, la résection des déférents. Les quelques opérations de Bottini, que nous avons suivies, ne nous ont pas enthousiasmé. Seule la prostatectomie mérite une place importante. Après avoir enlevé un certain nombre de prostates par le périnée, nous avons adopté la voie transvésicale, qui a l'avantage d'être infiniment plus rapide.

Quelques résultats fonctionnels mauvais, observés à la suite de prostatectomies partielles, nous ont conduit à faire systématiquement l'ablation totale de la glande; nous devrions dire, pour être exact, l'ablation subtotale: ce que nous considérions au début comme l'enveloppe de la glande n'étant, le plus souvent, comme nous l'ont montré des examens microscopiques,

qu'une coque de tissu prostatique refoulé et étalé. Pratiquement, ces prostatectomies subtotales ne peuvent être assimilées aux prostatectomies partielles et sont regardées comme totales par la majorité des chirurgiens. Elles ne sont subtotales qu'au point de vue microscopique pour ainsi dire, la coque prostatique laissée se confondant à l'œil nu avec les enveloppes fibreuses de la prostate.

Les accidents post-opératoires observés ont été le plus souvent indépendants de l'intervention : ce sont des accidents antérieurs de pyélonéphrite que la chirurgie n'a pas pu arrêter.

Comme accidents liés directement à l'opération, nous n'avons à mentionner que la lésion du rectum dans la prostatectomie périnéale, l'infiltration hypogastrique dans la transvésicale : ces deux accidents peuvent être évités avec une bonne technique.

Il suffit, lorsqu'on veut aborder la prostate par le périnée, de se rappeler que le rectum est attiré en avant par une adhérence solide à la partie postérieure de l'aponévrose moyenne au-dessus du bec de la prostate, muscle recto-uréthral, véritable clef de voûte de la loge prostatique. En la sectionnant à petits coups de ciseaux, immédiatement en arrière de l'urèthre membraneux, on ne lésera pas le rectum.

Quant à l'infiltration hypogastrique, il faut, pour l'éviter, drainer largement la vessie et fixer avec deux catguts les bords de l'incision vésicale à la boutonnière musculo-aponévrotique.

Jusqu'ici, nous n'avons guère opéré que dans des cas d'infection urineuse, de cystite grave, d'hématurie rebelle, de coexistence de calculs, de fièvre persistant malgré la sonde à demeure, de cathétérisme difficile. Nous n'avons eu cependant que 5 morts, soit une mortalité qui n'atteint pas 9 p. 100.

De plus, nos opérés, si nous laissons de côté les opérations incomplètes, ont presque tous retrouvé une miction normale. Aussi, en présence de cette bénignité opératoire et de l'excellence des résultats, sommes-nous disposés à ne plus restreindre, comme nous l'avons fait jusqu'ici, le champ de nos interventions. Nous avons certainement trop hésité à opérer. Notre excuse est que nous voulions attendre d'être fixé sur les résultats de ces opérations avant d'en étendre les indications.

Carlier (Lille), après avoir posé en principe que la prostatectonie est le traitement de choix de l'hypertrophie prostatique, étudie quelle est la voie la meilleure — voie haute ou voie basse — pour enlever la prostate. M. Carlier indique nettement ses préférences pour la *voie transvésicale*.

La prostatectonie transvésicale, dit-il, a une efficacité au moins égale à celle de la périnéale; le malade ressent plus vite le bénéfice de l'opération; elle raccourcit l'urètre plus que ne le fait la P. périnéale; après la P. transvésicale, le malade n'est pas exposé à l'incontinence ni à une récidive; de plus — mais ceci n'est pas absolument démontré — les opérés conservent leur puissance génitale. Au point de vue opératoire, la P. transvésicale a l'avantage d'être facile et demande un appareil instrumental des plus restreints puisque c'est le doigt qui fait le travail presque en entier; elle n'expose pas

à la blessure du rectum; l'épididymite consécutive ne s'observe que s'il y a eu ablation en masse, y compris l'urètre; enfin l'ouverture préalable de la vessie permet une exploration complète de l'organe et du bas-fond vésical, ce qui est précieux en cas de calcul et surtout de calcul encellulé.

Voici maintenant les reproches dont est passible la P. transvésicale : c'est une opération qui semble moins bien réglée que la P. périnéale; le drainage sus-pubien est moins séduisant et n'offre peut-être pas toutes les garanties du drainage périnéal après la P. basse; aussi la P. transvésicale a-t-elle une gravité immédiate plus grande que la périnéale.

Carlier résume ensuite ainsi les indications de la P. transvésicale : prostates allongées avec saillie intravésicale, prostates dures à structure fibro-adénomateuse; prostates avec lobe médian très accusé surtout quand il est saillant dans la vessie; hypertrophies prostatiques accompagnées de calculs vésicaux; enfin la P. transvésicale sera plus souvent praticable chez certains sujets grands, à périnée profond, et chez lesquels la prostate est difficilement abordable par la voie périnéale.

En résumé, Carlier croit, comme l'un des rapporteurs, Harrison, à l'avenir de la P. transvésicale, et il pense que la P. périnéale est appelée à ne plus vivre que des contre-indications de la prostatectomie transvésicale.

Démosthène (Bucarest) estime que le traitement de l'hypertrophie prostatique ne saurait être le même dans tous les cas : ce n'est pas tant l'hypertrophie elle-même qu'il faut traiter, mais plutôt les hypertrophiés. Il ne faut pas voir seulement l'augmentation de volume de la glande, mais tenir compte avant tout de l'état général et des troubles locaux accusés par les malades. Sans doute la prostatectomie constitue, pour beaucoup de cas, l'opération de choix, mais il en est d'autres où l'état du malade commande une opération plus rapide, partant plus simple. Démosthène rapporte l'observation d'un homme de soixante-six ans, très infecté, cachectique, en rétention complète depuis plusieurs jours, avec une vessie remontant au-dessus de l'ombilic et une prostate du volume d'une pomme, qu'il a pu sauver, malgré que son état parût désespéré, par l'établissement d'un simple urètre hypogastrique qui permit à la fois d'assurer l'évacuation de la vessie et d'instituer de larges lavages vésicaux, ce qui amena rapidement la désintoxication de l'organisme. Faire une prostatectomie dans de pareilles conditions, c'eût été exposer le malade à une mort certaine par shock.

Klapp (Bonn) préconise l'anesthésie lombaire pour la prostatectomie : on évite ainsi, à coup sûr, chez les intoxiqués, les infectés, les cachectiques, les sujets très âgés, le shock, la pneumonie post-opératoire. Sur 16 prostatectomies qu'il a pratiquées dans ces conditions, il n'a jamais observé d'accidents de ce genre : les 2 cas de mort qu'il a eus à déplorer reconnaissent d'autres causes (iléus, infection par fausse route).

Verhoogen (Bruxelles). — La prostatectomie est actuellement admise en principe par tout le monde. Ses indications peuvent être comprises un peu

plus largement par les uns que par les autres, mais ses résultats sont excellents avec une mortalité très réduite. L'auteur a fait 45 prostatectomies avec de très bons résultats.

Il emploie la méthode hypogastrique quand la prostate fait saillie vers la vessie, la méthode périnéale quand il s'agit au contraire d'une prostate fort grosse, saillant vers le rectum et comprimant l'urètre. La première méthode est rapide et commode, mais il faut que la prostate s'énuclée facilement. La méthode périnéale exige une dissection plus minutieuse, mais elle est plus sûre. Le cystoscope et le toucher rectal permettent de se rendre compte de l'état anatomique de la glande et de faire choix entre les deux procédés.

Il est important de faire la prostatectomie totale; sinon on s'expose à n'obtenir que des résultats insuffisants ou même à voir des récidives. Quand on veut enlever totalement la prostate, il faut forcément sacrifier les canaux éjaculateurs; les procédés par lesquels on cherche à les conserver sont forcément incomplets. Il faut même quelquefois enlever l'urètre prostatique quand il s'agit de prostates fibreuses qui ne se laissent pas décoller et qu'il faut morceler et arracher. Quand c'est nécessaire, Verhoogen n'hésite pas à sacrifier tout l'urètre prostatique. Quand la prostate est enlevée, l'urètre prostatique devient, du reste, un organe inutile parce que, après l'opération, le col de la vessie s'abaisse fortement. En enlevant d'un bloc toute la prostate avec l'urètre, on facilite beaucoup la technique opératoire dans les cas difficiles; la cicatrisation se fait rapidement; il n'y a pas d'incontinence ni aucune tendance à la formation ultérieure de rétrécissement, comme le démontrent des cas opérés depuis plusieurs années.

Verhoogen recommande aussi de mettre le malade dans la position ventrale. La narcose se fait facilement, l'immobilité peut être maintenue complète, le périnée est largement étalé et la prostate, une fois mise à découvert, se trouve en quelque sorte sous la main de l'opérateur de façon que les manœuvres opératoires deviennent beaucoup plus aisées.

Jaffé (Posen) estime qu'il est très difficile, dans certains cas d'hypertrophie prostatique, de dire où se trouve le véritable obstacle à l'écoulement de l'urine, car l'obstacle perçu par le cathéter n'est pas l'obstacle réel à la miction. Jaffé croit que ce n'est pas dans la masse de la prostate hypertrophiée elle-même qu'il faut chercher cet obstacle, mais au niveau de l'orifice de sortie de la vessie : c'est la contracture douloureuse du sphincter qui s'oppose à l'issue de l'urine, et c'est contre elle qu'il faut agir plutôt que contre la prostate elle-même. C'est pourquoi Jaffé considère l'opération de Bottini comme l'opération idéale contre le ténesme douloureux des prostatiques; elle donne, dans la plupart des cas, d'excellents résultats. La prostatectomie n'est indiquée qu'en cas d'échec préalable de l'opération de Bottini; dans ce cas, Jaffé préfère la voie sus-pubienne à la voie périnéale.

Kümmel (Hambourg). — J'ai essayé les méthodes les plus variées dans le

traitement de l'hypertrophie prostatique, la résection partielle après taille sus-pubienne, la castration, la vasectomie, ainsi que la méthode de Bottini. La castration, sauf dans un cas, m'a donné de bons résultats; mais je l'ai abandonnée, car c'est une opération qui affecte profondément les malades. L'opération de Bottini m'a donné de bons résultats; 40 guérisons et 2 morts; cette guérison n'est cependant pas tout à fait satisfaisante. Actuellement je préfère la prostatectomie : sur 25 cas, je l'ai faite 10 fois par le périnée, et 15 fois par l'hypogastre. Je crois que la voie sus-pubienne est préférable car elle est plus sûre; la guérison survient plus rapidement si on ferme la vessie par une suture et si l'on met une sonde à demeure. Lorsque l'on ne peut faire la prostatectomie, je fais l'opération de Bottini. Dans tous les cas, il ne faut intervenir que s'il existe depuis longtemps de la rétention d'urine.

Giordano (Venise) croit qu'actuellement on abuse de la prostatectomie. Il se passe aujourd'hui pour la prostatectomie ce qui s'est passé il y a quelque 15 ans pour l'ablation des ovaires chez la femme. L'opération présente cependant une certaine gravité; de plus, elle supprime les fonctions sexuelles, non pas seulement au point de vue des facultés reproductives, mais aussi au point de vue de la possibilité du coït. Aussi préfère-t-il l'opération de Bottini qui, dans l'immense majorité des cas, suffit pour rétablir l'émission volontaire des urines. On n'accorde pas à cette opération la valeur qu'elle mérite, ce qui tient peut être à ce qu'au début Bottini en avait exagéré les avantages et l'a ainsi compromise. Certes, elle ne guérit pas tous les prostatiques, mais elle améliore considérablement leur état. Elle est simple, sans gravité, peut être faite sans anesthésie et ne mérite pas plus d'être qualifiée d'opération aveugle que bon nombre d'opérations couramment pratiquées, la lithotritie, le curetage de l'utérus, etc. Quelquefois elle est suivie de récidive, mais c'est une opération si simple qu'on peut la recommencer au bout d'un an, 18 mois ou deux ans. La prostatectomie doit être réservée à quelques cas particulièrement graves; ses indications sont si restreintes que Giordano ne l'a pratiquée que 22 fois. Il faut la faire périnéale pour avoir un bon drainage déclive. Le voisinage de l'anus n'a pas d'importance, car l'écoulement continu de l'urine suffit pour chasser au-dehors les matières fécales qui ne refluent jamais dans la vessie.

A. Freudenberg (Berlin) donne sa statistique personnelle de 152 cas d'hypertrophie de la prostate, qu'il a traitées par l'opération de Bottini. Il a eu 84,9 p. 100 bons résultats, 7,9 p. 100 résultats nuls, 7,2 p. 100 morts. Mais l'état actuel de ses résultats est beaucoup meilleur, comme le montre la division des cas en 3 séries de cas : 1 — 50, 51 — 100, 101 — 152.

Freudenberg a eu des guérisons dans des cas avec rétention complète datant de 5, 10, et dans un cas même, de 28 ans; dans un de ces derniers cas la guérison idéale est restée constante maintenant depuis 8 ans.

Il pose les indications différentielles suivantes entre l'opération de Bottini et la prostatectomie :

	I RÉSULTATS BONS	GUÉRISONS	AMÉLIORATIONS IMPORTANTES	II RÉSULTATS NULS	III MORTS
Cas 1 à 50	38 (= 76 %)	20 (= 40 %)	18 (= 36 %)	6 (= 12 %)	6 (= 12 %)
Cas 51 à 100	44 (= 88 %)	32 (= 64 %)	12 (= 24 %)	3 (= 6 %)	3 (= 6 %)
Cas 101 à 152	47 (= 90,4 %)	32 (= 61,5 %)	15 (= 28,9 %)	3 (= 5,8 %)	2 (= 3,8 %)
152 cas	129 (= 84,9 %)	84 (= 55,3 %)	45 (= 29,6 %)	12 (= 7,9 %)	11 (= 7,2 %)

1. L'opération de Bottini est plus adaptée au chirurgien urinaire qu'au chirurgien général.

2. L'opération de Bottini étant une intervention beaucoup plus petite que la prostatectomie et ne nécessitant en général que peu de jours de repos au lit, est préférable chez les malades très âgés ou très débiles.

3. Chez les hommes relativement très jeunes l'opération de Bottini est aussi préférable à cause de la conservation de la puissance sexuelle.

4. La « potentia generandi » n'est pas modifiée par l'opération de Bottini, elle est sérieusement menacée par la prostatectomie, et spécialement par la prostatectomie totale. Si on veut faire la prostatectomie malgré la présence de la puissance sexuelle, on doit informer le malade, avant l'opération, de ce danger.

5. L'opération de Bottini est préférable dans les cas de prostate petite ou médiocrement augmentée, la prostatectomie dans les cas de prostate très volumineuse.

6. Quant aux cas où seulement une barre prostatique empêche la miction, on ne les devrait presque jamais traiter par la prostatectomie. Car ce sont des cas où l'opération de Bottini, faite avec une bonne technique, donne un résultat presque absolument sûr.

7. Les cas avec des saillies sessiles ou pédiculées du lobe médian ne sont pas bons pour le Bottini, mais très bons pour la prostatectomie, qui peut être, dans ces cas, en général une prostatectomie partielle.

8. Si on ne peut pas être bien fixé sur l'état de la vessie et de la prostate avant l'opération, par la cystoscopie, etc., il est en général préférable de faire la prostatectomie (sus-pubienne).

9. Des calculs vésicaux compliquant l'hypertrophie plaident en faveur de la prostatectomie, sans exclure l'opération de Bottini après avoir fait la lithototritie.

10. La cystite acide et pyélite d'un degré moyen ne contre-indiquent ni le Bottini, ni la prostatectomie. Dans la cystite ammoniacale, il ne faut pas faire l'opération de Bottini, à cause du danger de l'incrustation de l'escharre, avant d'avoir obtenu la réaction acide, ce qui en général est très facile par les injections d'iodoforme ou de vioforme.

11. On ne doit pas faire le Bottini pendant une période de fièvre.

Freudenberg conteste à la fin l'importance que Rovsing donne au jet sans projection et imparfait, venant de la sonde, pour le diagnostic d'une atonie irréparable de la vessie. Ce symptôme ne peut indiquer que l'état actuel de la musculature; il n'indique pas l'état futur quand il n'y a plus d'obstacle s'opposant à la miction. En général, la vessie regagne la faculté d'expulser l'urine dans un très court délai, sitôt qu'on a enlevé l'obstacle s'opposant à la miction.

ALBARRAN (Paris). — La discussion engagée sur la prostatectomie montre très bien l'utilité de notre Association internationale. Je croyais, d'autres collègues croyaient avec moi, que la prostatectomie totale avait cause gagnée, et nous venons d'entendre d'éminents chirurgiens faire encore de grandes réserves.

Von Rydigier préfère, dans la majorité des cas, surtout lorsqu'il n'y a pas de lobe médian, la prostatectomie périnéale partielle sans ouvrir l'urètre. Je ne puis accepter d'aussi larges indications à cette opération parce que, pour obtenir de bons résultats, il faut extirper la prostate aussi complètement que possible; or, à mon avis, on ne peut bien extirper les lobes latéraux par la voie périnéale sans ouvrir l'urètre pour attirer la prostate soit avec le doigt, soit avec des instruments.

Rowsing reste encore fidèle, dans beaucoup de cas, à la vasectomie. J'ai pratiqué autrefois cette opération avec des résultats si nuls que je l'ai complètement abandonnée. De même, je ne saurais, avec Démosthène, préconiser la cystostomie sus-pubienne. C'est là une opération qui peut être, rarement d'ailleurs, utile d'urgence, un pis-aller auquel on ne peut se résoudre qu'à regret. Pour mon compte, j'ai déjà dû pratiquer la prostatectomie pour guérir trois malades opérés de cystostomie par d'autres chirurgiens. Je dirai enfin que, malgré le plaidoyer de Freudenberg, je ne pratique plus l'opération de Bottini : sous des apparences plus simples cette opération est plus grave que la prostatectomie et beaucoup moins sûre dans ses résultats.

La grande majorité des chirurgiens pense que la prostatectomie, aussi complète que possible, est l'opération de choix dans le traitement de l'hypertrophie prostatique : reste à préciser quelles sont les indications opératoires et quelle est la meilleure voie à suivre pour opérer.

Pour moi, l'indication d'opérer existe, d'une manière générale, lorsque la rétention chronique d'urine oblige le malade à se sonder régulièrement. Lorsque le cathétérisme est facile, bien supporté, et qu'il n'existe aucune complication, on peut s'en tenir au traitement palliatif. Même dans ces cas, sauf contre-indication particulière, on peut opérer en prévenant le malade des conséquences de l'opération. Certaines complications rendent plus pressante l'indication opératoire dans ces cas de rétention chronique, notamment : la cystite persistante; les calculs récidivants; la pyélonéphrite légère; l'infection d'origine médicale lorsque la sonde à demeure est impuissante et que l'état du malade permet encore d'opérer.

Les principales contre-indications opératoires sont dues à ces formes de

prostatisme qui relèvent de la prostatite hypertrophiante que j'ai décrite, à la péricystite intense, au mauvais état général et notamment au fonctionnement insuffisant des reins.

D'une manière générale, je préfère opérer par la voie périnéale. Sur 73 malades opérés par cette voie j'ai eu 3 décès, dont un par chloroforme. La mortalité par la voie haute est, aujourd'hui encore, de plus du double : personnellement je n'ai opéré que trois malades par la taille hypogastrique, qui tous trois ont guéri, mais deux d'entre eux m'ont donné de sérieuses inquiétudes. La voie hypogastrique, surtout lorsque la prostate est grosse, est d'exécution plus facile que la voie périnéale; elle présente en outre le sérieux avantage de ne pas exposer autant aux fistules urinaires, qui sont très rares, mais qu'on peut voir après la prostatectomie périnéale. Pour ces raisons, j'accepte, pour le moment, la voie haute chez les malades qui ne sont pas très gras et dont la prostate volumineuse et fibro-adénomateuse fait fortement saillie dans la vessie.

D'autres inconvénients reprochés à la voie périnéale ne me paraissent pas justes. Les fistules rectales seront toujours évitées en coupant près de l'urèthre le muscle recto-urétral comme vient de le dire Hartmann, au besoin, si on s'égare, en se guidant sur l'index ganté introduit dans le rectum. De même l'incontinence permanente d'urine dont parle Harrisson ne s'observe jamais lorsque l'opération est bien faite. En ce qui regarde la génitalité future des malades, les résultats paraissent être les mêmes lorsqu'on opère par la voie périnéale, avec ou sans conservation des canaux déférents, que lorsqu'on intervient à travers la vessie.

Les indications de la prostatectomie ne peuvent être discutées d'une manière générale; chaque malade présente des conditions différentes et prête à des considérations particulières. Il s'agit d'un problème de clinique essentiellement variable suivant les différents cas, et le chirurgien doit déterminer si, chez le malade qu'il étudie, les risques que l'opération comporte sont en rapport avec le bénéfice que l'on peut en attendre.

Frank (Berlin). — Giordano a essayé de redonner à l'opération de Bottini un regain d'innocence, que cette opération a malheureusement perdu depuis longtemps et d'une façon irréparable; je ne veux pas m'étendre à nouveau sur les dangers bien connus de ce procédé. Je ne veux insister que sur un seul point que j'ai déjà traité devant le dernier Congrès allemand de Chirurgie et qui a son importance pour apprécier les résultats de cette opération. Un certain nombre de malades, opérés par moi ou par d'autres, par la méthode de Bottini, revinrent me trouver au bout de plusieurs années présentant de nouveau de la rétention, des hémorragies et d'autres symptômes de prostatisme. L'examen cystoscopique donna chez tous ces malades le même résultat : les cicatrices résultant de la première opération étaient bien visibles; mais le tissu prostatique restant avait continué à s'hypertrophier et recouvrait les incisions primitives. On ne peut donc soutenir la comparaison faite par Freudenberg de l'opération de Bottini et de la lithotritie; aujourd'hui, grâce aux travaux de Guyon et de son école, cette der-

nière opération est devenue un procédé aseptique et excellent. Si au cours de la lithotritie la muqueuse vésicale est légèrement déchirée, on peut rapidement guérir ces lésions avec le nitrate d'argent; au contraire, si l'inciseur de Bottini a fait une plaie vésicale et si les eschares se sont détachées, il survient une infection grave contre laquelle nous sommes impuissants.

Enfin, je soutiens ici, comme au dernier Congrès allemand de Chirurgie, que l'opération de l'avenir semble être la prostatectomie par la voie sus-pubienne.

H. Delagénière (Le Mans). — Dès 1889, sur des pièces anatomiques, je montrais la possibilité de l'énucléation de lobes prostatiques. En 1894 je faisais une première prostatectomie par la voie haute et enlevai les lobes latéraux, faisant ainsi une prostatectomie subtotale. Le malade revu il y a deux ans était encore en parfaite santé et urinait bien. J'ai répété plusieurs fois cette opération. Puis, sous l'influence des idées de l'école de Paris, je suis venu à la voie périnéale. J'ai eu de brillants succès mais aussi des désastres puisque sur 16 cas j'ai eu 5 morts. Il est vrai que 9 fois les conditions étaient déplorables. Parmi les 11 malades qui ont guéri j'ai eu 8 succès complets et 3 accidents (blessure du rectum, et fistule sus-sphinctérienne, omission de calculs vésicaux, rétrécissement de l'urèthre au niveau de la cicatrice). Actuellement je suis revenu à la voie haute, qui, récemment, m'a donné un beau succès dans un cas où, ayant commencé la libération de la prostate par le périnée, je l'ai ensuite enlevée par l'hypogastre.

TROISIÈME QUESTION

Diagnostic des maladies chirurgicales du rein.

Albarran (Paris). — Le diagnostic des affections chirurgicales des reins est basé sur l'étude attentive des antécédents morbides et des symptômes subjectifs que l'interrogatoire du malade précise; sur les procédés d'exploration de la clinique traditionnelle et, enfin, sur l'emploi méthodique des procédés nouveaux qui essaient de déterminer la lésion anatomo-pathologique et les modifications de fonctionnement des reins.

La valeur de l'interrogatoire, de l'examen physique, de l'hématurie, de la douleur, de la polyurie, etc., est aujourd'hui bien établie. Il nous suffira de mentionner la percussion, la phonendoscopie, la radiographie, procédés d'exploration, dont la valeur est différente suivant les cas. Depuis quelques années, l'étude séparée de l'urine des deux reins a acquis une grande importance.

Dans ce rapport nous étudierons successivement une série de problèmes cliniques que l'on a à résoudre.

1° *Quelle est la valeur des fonctions rénales considérées dans leur ensemble?* Dans les pyélonéphrites chroniques des urinaires, il y a de la polyurie trouble, la proportion des éléments normaux est diminuée; l'acide urique est en quantité faible; l'urée tombe à 7 ou 8 grammes par vingt-quatre heures; l'acide phosphorique et le chlorure de sodium s'éliminent, au con-

traire, en proportions presque normales; l'albuminurie est constante mais n'acquiert jamais une grande intensité. Dans la tuberculose il y a diminution générale des éléments salins de l'urine. L'analyse chimique a donc une certaine valeur, mais à la condition qu'on la répète pendant plusieurs jours consécutifs.

La cryoscopie simple des urines par la méthode de Koranyi est à peu près abandonnée, celle par la méthode de Claude et Balthazard, bonne quelquefois, n'est pas certaine dans ses résultats et n'a guère plus de valeur que la densimétrie. La cryoscopie du sang n'a pas la valeur que lui attribue Kümmel; l'abaissement du Δ sanguin à — 0°,60 et au delà peut se rencontrer dans le diabète, dans l'éclampsie, dans l'épilepsie, dans le cancer ovarien, en dehors de toute lésion rénale. Dans tous les cas d'insuffisance respiratoire il y a abaissement du Δ sanguin; cet abaissement peut exister dans des lésions unilatérales du rein, à la suite de réflexes urinaires douloureux, chez de simples chlorotiques, etc. D'autre part, on a trouvé un Δ sanguin normal chez des anuriques, dans une tuberculose caverneuse avancée d'un rein unique.

L'épreuve du bleu de méthylène permet, au contraire, de se faire une idée assez juste de la valeur fonctionnelle des reins. L'intensité de la coloration, en tenant compte de la quantité des urines, semble l'élément le plus important. L'élimination prépondérante sous forme de chromogène nous a paru fréquente dans les pyélonéphrites. L'étude de la glycosurie phloridzique n'a pas grande valeur chez les urinaires.

On ne peut tirer de conclusions pratiques de tous ces modes d'exploration que lorsqu'il y a concordance des résultats obtenus par l'emploi des différentes méthodes.

2° *Le rein est-il en cause, ou bien les phénomènes que le malade présente sont-ils sous la dépendance de l'altération d'un autre organe?* Certaines augmentations de volume du rein, sans symptômes urinaires, peuvent être prises pour d'autres tumeurs de l'abdomen. Les anciens moyens d'exploration, le cathétérisme urétéral, l'examen séparé du fonctionnement des deux reins permettent le plus souvent d'arriver au diagnostic.

Dans certains cas d'affections douloureuses à point de départ mal déterminé, on peut arriver au diagnostic en injectant par une sonde urétérale de l'eau stérilisée dans le bassinet. La douleur provoquée est très caractéristique, et, sans qu'on l'ait prévenu, le malade indique le plus souvent lui-même qu'elle est semblable à celle qu'il a déjà éprouvée.

3° *La lésion est-elle rénale ou vésicale?* La cystoscopie et le cathétérisme urétéral permettent de répondre facilement à cette question.

4° *Quel est le rein malade?* C'est en général facile; quand on ne peut localiser immédiatement la lésion, il suffit de faire la cystoscopie et l'étude séparée de l'urine des deux reins.

5° *Les lésions rénales sont-elles unilatérales ou bilatérales?* Les procédés de la clinique traditionnelle sont insuffisants; il en est de même des procédés plus récents d'exploration appliqués à l'étude du mélange de l'urine des deux reins. Les fonctions rénales peuvent être insuffisantes lorsqu'un

seul rein est malade, et insuffisantes lorsque les deux sont simultanément atteints. Il faut donc recourir à l'examen séparé de l'urine des deux reins et faire le cathétérisme urétéral.

6° *Quelle est la valeur fonctionnelle de chacun des deux reins?* Pour apprécier la valeur d'un rein, il faut : 1° recueillir l'urine de ce rein pendant deux heures au moins; 2° noter la quantité, le point Δ, la composition chimique; 3° pratiquer une injection d'un centimètre cube de bleu de méthylène à 5 p. 100 une heure avant la récolte des urines ou une injection de deux centigrammes de phloridzine immédiatement avant; 4° comparer la sécrétion du rein qu'on étudie à celle du rein opposé; 5° faire l'examen microscopique des urines.

La polyurie avec décoloration de l'urine, abaissement du Δ, diminution de l'urée et des phosphates, diminution du bleu, etc., indiquent un rein malade.

On peut enfin recourir à l'étude de la polyurie expérimentale, se fondant sur ce qu'un rein malade a un fonctionnement plus uniforme qu'un rein sain et que sa fonction varie d'autant moins d'un moment à l'autre que son parenchyme est plus détruit. Après avoir placé une sonde dans l'uretère, on recueille l'urine pendant une demi-heure, on fait boire au malade trois verres d'eau d'Evian, puis on continue à recueillir l'urine et l'on étudie la courbe de la polyurie expérimentale dans chacun des reins. Cette étude permet de se rendre compte, jusqu'à un certain point, de la suractivité dont un rein est capable en présence d'une perturbation accidentelle, et d'indiquer sa capacité d'accommodation à un surcroît de travail. Un rein sain doit répondre à l'excitation polyurique déterminée par la boisson. La courbe de la quantité d'urine doit s'élever en même temps que s'abaisse le Δ, l'urée et les chlorures par litre.

En recourant à tous ces procédés d'exploration, on n'arrivera pas à pouvoir affirmer qu'un rein est sain, mais on arrive cliniquement à des résultats suffisants pour qu'aujourd'hui on puisse dire qu'un opéré de néphrectomie ne doit plus mourir d'insuffisance rénale.

Kümmel (Hambourg). — Chaque jour la chirurgie rénale est devenue depuis quelques années plus scientifique et plus précise : on peut dire qu'aujourd'hui on ne doit plus voir mourir d'insuffisance rénale post-opératoire un opéré de néphrectomie, bien examiné avant l'opération. On peut dire que les principaux progrès en chirurgie rénale sont dus : à la radiographie, à la cystoscopie, au cathétérisme des uretères et à l'examen fonctionnel des reins, en particulier à la cryoscopie.

L'expérience a montré à l'auteur que tout calcul rénal peut être aperçu sur une plaque radiographique à la condition de s'entourer de toutes les précautions nécessaires : si on ne voit rien sur la plaque, c'est qu'il n'y a pas de calcul.

Le cystoscope est devenu depuis quelque temps déjà un instrument usuel en chirurgie. Le cathétérisme des uretères, par contre, a encore à lutter contre certains préjugés tous plus ou moins théoriques : c'est une méthode

inoffensive quand on sait l'employer. Chez l'enfant malheureusement le cathétérisme de l'uretère est presque impossible à pratiquer. Pour avoir une « urine rénale » pure, le meilleur moyen est de sonder l'uretère. Malgré des essais souvent heureux, des différents diviseurs et séparateurs (Neumann, Down, Luys, Cathelin), l'auteur préfère de beaucoup le cathétérisme urétéral; il ne voit l'emploi des diviseurs et séparateurs indiqués que lorsqu'il est impossible de cathétériser l'uretère.

En ce qui concerne l'examen fonctionnel du rein, l'auteur a essayé le bleu de méthylène, la phloridzine, et enfin la cryoscopie. C'est à cette dernière méthode qu'il accorde la préférence; il faut examiner comparativement le point de congélation du sang et de l'urine du malade pour avoir un résultat certain. Cette méthode a été appliquée sur plus de 1 000 malades. Voici les résultats principaux :

1° *A l'état normal*, on peut considérer comme très fixe le point de congélation du sang; il est de — 0°56; ce résultat a d'ailleurs été confirmé par nombre d'observateurs.

2° *Chez tous les malades (plus de 200) atteints de lésions rénales bilatérales* (néphrite chronique, pyélonéphrite double, tuberculose bilatérale), le point de congélation du sang a été trouvé abaissé au dessous de — 0°58, avec des chiffres variant de — 0°58 à — 0°75 : on a pu suivre quelquefois l'abaissement progressif quotidien du Δ sanguin jusqu'à l'urémie finale;

3° *Chez les malades à lésion rénale unilatérale* (tuberculose, pyonéphrose, tumeurs), le Δ du sang a toujours été trouvé *normal*, variant entre — 0°55 et — 0°57.

On voit ainsi la haute valeur diagnostique et pronostique de la cryoscopie du sang appliquée aux maladies du rein.

La cryoscopie de l'urine totale du malade n'a aucune valeur et ne saurait en avoir.

Au contraire l'examen cryoscopique et chimique de l'urine d'un rein malade, étudiée isolément au moyen du cathétérisme urétéral, a une grande valeur et montre toujours une concentration moléculaire modifiée et un abaissement du taux de l'urée.

Kümmel insiste encore en terminant sur la haute valeur diagnostique de l'*examen cryoscopique du sang. Bien appliquée*, cette méthode est excellente : il faut toujours y recourir avant une néphrectomie, et depuis que l'auteur se fie absolument aux résultats qu'elle donne, il n'a pas eu une seule mort due à l'insuffisance rénale, sur 140 néphrectomies. L'expérience lui a montré qu'il ne fallait jamais faire de néphrectomie sur un malade présentant un Δ sanguin de plus de — 0°60. Il faut rappeler que la technique de l'examen cryoscopique exige un grand soin, et pour Kümmel les résultats contradictoires, parfois signalés, tiennent à des fautes de technique.

GIORDANO (Venise). — Les méthodes modernes d'exploration des fonctions d'un rein n'ont pas encore supprimé, quoiqu'en pensent certains spécialistes, les données de la vieille clinique. C'est à elle qu'il faut encore demander le fil conducteur menant au diagnostic.

L'interrogatoire, la recherche des antécédents personnels et héréditaires, l'étude des douleurs ressenties dans la région lombaire et dans la région vésicale ont leur importance. Vient ensuite l'examen physique : l'inspection et la percussion ne donnent que peu de choses; la palpation, au contraire, est la pierre angulaire du diagnostic rénal, en particulier le pincement de la région lombo-abdominale et la recherche du ballottement. La position debout, la position genu-pectorale, la position latérale peuvent aussi rendre des services. On a conseillé, pour les ventres peu traitables, l'examen dans un bain tiède, le graissage du ventre avec de la vaseline. Il y a des causes d'erreur, la rate, le foie mobile, les tumeurs de la vésicule biliaire, du pylore, de l'angle côlique, etc.

Les altérations concomitantes de l'urine permettent souvent de localiser la maladie dans le rein. L'expression et le massage d'un rein en faisant brusquement descendre son contenu dans la vessie peut être utile, si l'on compare l'urine vésicale, celle que détermine l'expression du rein sain, celle que détermine l'expression du rein malade et si cette comparaison montre des différences entre les trois urines recueillies.

La douleur déterminée par la pression a aussi son importance. Il faut la rechercher comme Bazy : 1° au-dessous du rebord costal en avant; 2° dans l'angle costo-musculaire en avant; 3° sur une horizontale à trois travers de doigt en dehors de l'ombilic (point urétéral supérieur); 4° au niveau de la terminaison de l'uretère dans la vessie, par le toucher vaginal chez la femme, rectal chez l'homme.

Les urines doivent être examinées, spécialement au point de vue de l'hématurie et de la pyurie.

L'hématurie est rattachée à la néphrite aiguë lorsque le rapport de l'albumine à l'hémoglobine est supérieur à $\frac{1}{16}$. L'hématurie de la tuberculose est souvent faible, sans causes, matinale, sans coagulums uréthraux, à l'opposé de ce qu'on constate ordinairement dans le cancer. L'hématurie calculeuse survient souvent après des secousses, des exercices violents, et s'accompagne fréquemment de douleurs.

Dans la pyurie, l'examen microscopique est nécessaire, il renseigne sur la présence d'éléments du bassinet ou du rein, sur celle de microbes. Une urine acide, purulente, apparemment stérile, provient en général d'un rein tuberculeux.

L'examen chimique de l'urine, en particulier le dosage de l'urée, doit être fait.

Après un lavage de la vessie, la première urine recueillie est moins trouble s'il s'agit d'une cystite, elle est également trouble si le pus vient du rein.

Toutes ces méthodes cliniques, vieilles mais non vieillies, sont un peu délaissées à tort.

Les urologistes actuels attachent une importance trop exclusive aux méthodes modernes d'examen. Pour quelques-uns la cystoscopie est tout. On a même spécialisé encore dans la cystoscopie, et la méatoscopie urété-

rale vient récemment d'être proclamée suffisante à poser le diagnostic des lésions rénales (Fennwick).

Pour confirmer le diagnostic, pour préciser le pronostic, il peut être utile, parfois nécessaire, de recueillir séparément l'urine de chaque rein. Le cathétérisme des uretères répond à cette indication d'une manière idéale, mais il y a à craindre l'infection du conduit par le passage de la sonde à travers une vessie septique, le traumatisme plus ou moins profond de l'uretère, la polyurie réflexe due au cathétérisme. Les difficultés et les défauts de la méthode ont poussé à la recherche de procédés plus simples. Aussi ceux qui se contentent de la séparation vésicale des urines sont chaque jour plus nombreux.

Aux méthodes d'examen physico-chimiques courantes on en a ajouté récemment d'autres, entourées parfois de promesses d'une précision toute nouvelle.

Quelques-unes sont encore trop peu pratiques, ou de valeur incertaine, telles la conductibilité électrique des urines et la lypolyse. D'autres, comme la cryoscopie, n'ont pas tenu complètement leurs promesses. En fait de nouveaux moyens de diagnostic fonctionnel des reins, on risque de se réduire à la chromatoscopie, à la glycosurie provoquée et à la polyurie expérimentale. Et encore, pour plus d'un médecin, ces épreuves fonctionnelles n'ont qu'une valeur relative. Des lésions anatomiques fermées peuvent rester absolument latentes aux recherches fonctionnelles, tandis que des lésions d'autres organes peuvent gêner le rein dans ses fonctions. D'autre part, des résultats négatifs peuvent dépendre d'actions réflexes et n'être pourtant pas une contre-indication valable à l'intervention.

Bazy (Paris). — Toutes les méthodes d'examen préconisées actuellement et nécessitant des appareils spéciaux sont inutiles. Il y a lieu de revenir à la vraie clinique qui peut être utilisée par tous les praticiens, ignorant le maniement de ces appareils, car elle est suffisante pour faire un diagnostic.

La constatation de la pollakiurie nocturne suffit pour faire penser à l'existence d'une lésion rénale. Il faut seulement qu'on se soit assuré qu'il s'agit bien d'une pollakiurie nocturne. Le fait qu'un malade urine 10, 12 fois pendant la nuit ne suffit pas pour affirmer la présence d'une lésion rénale; si le jour il urine 10 à 15 fois, c'est le signe d'une cystite. Ce qui importe, c'est que les mictions soient plus fréquentes la nuit que le jour.

La constatation de points douloureux spéciaux a aussi son importance. On connaît bien la douleur provoquée au niveau du rein par la pression de la région lombaire, mais on ne parle pas dans les livres actuellement classiques de la douleur que peut provoquer la pression en d'autres points. En premier lieu il faut mentionner la douleur à la pression en dehors du grand droit et sur une ligne horizontale passant par l'ombilic, douleur quelquefois prise pour une douleur appendiculaire, en différant cependant par son siège plus élevé. Il en est une autre plus haut située encore, sous-costale, une plus basse, facile à constater, surtout chez la femme, au niveau de la partie

inférieure de l'uretère, douleur provoquée par la pression avec le doigt vaginal et s'accompagnant d'une envie d'uriner.

Par l'étude successive de ces symptômes on acquiert ainsi la notion d'une lésion rénale (pollakiurie nocturne) et on la localise (points douloureux multiples déterminés par l'exploration). Chez la femme, il est même facile de constater l'augmentation de volume de l'uretère et, en suivant les variations de ce volume, de se rendre compte de l'évolution de la lésion pyélo-urétérale.

Pour préciser l'intégrité du rein opposé il suffit de faire une injection de bleu de méthylène et de suivre la courbe de l'élimination urinaire de ce bleu; si cette élimination se fait normalement on peut affirmer que le deuxième rein est sain.

Legueu (Paris) pense que toutes les recherches cliniques de M. Bazy sont sans valeur et qu'il n'y a qu'une méthode à suivre, celle qui consiste à examiner la sécrétion isolée de chacun des deux reins. Bien qu'ayant une grande habitude du cathétérisme de l'uretère, il préfère aujourd'hui la séparation intra-vésicale qui lui a suffi dans 18 cas pour établir l'intégrité d'un des reins et autoriser la néphrectomie du rein opposé. Dans 17 autres cas, les urines recueillies avec le séparateur ont été troubles des deux côtés; on aurait pu au premier moment penser qu'il y avait eu mélange des urines : il n'en était rien; car, dans tous les cas, le cathétérisme des uretères, fait secondairement, a montré l'existence de lésions rénales bilatérales. Ce mode d'examen, né à Bruxelles, défendu par l'École de Paris et généralisé par elle depuis quelques années, mérite donc d'être placé au premier rang, et il n'est pas permis aujourd'hui de pratiquer une néphrectomie sans y recourir.

Kapsammer (Vienne) considère le cathétérisme urétéral comme la méthode idéale pour le diagnostic des maladies du rein. Il se sert aussi de la phloridzine et du bleu, qui donnent des renseignements utiles, surtout si l'on tient compte du temps au bout duquel la réaction se produit. La cryoscopie n'a pas d'importance.

Hannecart (Bruxelles) insiste sur la valeur de la radiographie pour le diagnostic des calculs rénaux; sur 39 cas il a obtenu 14 fois des résultats positifs, fait d'autant plus important que, dans quelques-uns de ces cas, l'examen clinique ne permettait pas de soupçonner l'existence d'un calcul.

Hartmann (Paris). — Il faut attacher une grande importance à l'interrogatoire et à l'anamnèse qui permettent souvent d'arriver à un diagnostic que l'examen physique ne fait que préciser.

Le palper est le mode d'exploration le plus important : on peut le faire dans le décubitus dorsal, dans le décubitus latéral, etc. Pour les petites tumeurs il faut recourir à la manœuvre dite de ballottement. Contrairement à ce qu'on croyait autrefois, le ballottement n'est pas spécial aux tuméfactions du rein. Toute tumeur, prenant le contact lombaire, peut le donner. Nous l'avons constaté dans des tumeurs du côlon, de la face infé-

rieur du foie, de la rate, du pancréas. Le ballottement rénal a son maximum lorsqu'on déprime l'angle costo-vertébral, tandis que le ballottement des autres tumeurs se constate surtout par des pressions exercées dans l'espace costo-iliaque.

Pour arriver au diagnostic des tumeurs développées dans un rein ectopié, on a conseillé de faire le cathétérisme de l'uretère, combinant même ce cathétérisme avec la radiographie (en mettant un fil de plomb dans la sonde). Depuis longtemps nous enseignons qu'il est beaucoup plus simple de placer le malade en position élevée du bassin. La tumeur reste dans le segment sous-ombilical du ventre, s'il s'agit d'une tumeur génitale, elle se place dans l'hypochondre s'il s'agit d'une rate, elle prend le contact lombaire s'il s'agit d'un rein. Les tumeurs nées dans la partie supérieure de l'abdomen et descendues dans le bassin par l'effet de la pesanteur, retournent par l'effet de la même pesanteur à leur point de départ lorsqu'on élève le bassin.

La percussion permet de constater la présence de l'intestin au devant de la tumeur; ses résultats, quelquefois peu nets quand le côlon est aplati, deviennent évidents lorsqu'on insuffle l'intestin.

La radiographie, importante lorsqu'elle donne un résultat positif (certains calculs), ne permet aucune conclusion lorsqu'elle est négative.

Nous n'avons pas l'expérience de la cryoscopie sanguine, dont la valeur est du reste contestée. Au contraire, nous accordons une certaine importance à la recherche de la manière dont se fait l'élimination du bleu de méthylène. Nous n'acceptons cependant pas l'opinion de ceux qui pensent qu'en présence d'une lésion manifeste d'un rein et d'une élimination normale de bleu on peut affirmer l'intégrité de l'autre rein. Nous avons observé des faits montrant le danger qu'il y aurait à se fier à une pareille hypothèse.

On a aujourd'hui le devoir de recueillir simultanément et séparément les produits d'excrétion de chacun des deux reins. Inutile de recourir au cathétérisme de l'uretère; on y arrive très simplement avec le séparateur construit par Gentile pour notre assistant Luys. Plus de 300 séparations, faites actuellement dans notre service, montrent que cette simple séparation intra-vésicale est toujours suffisante. Il suffit de voir les urines absolument claires d'un côté, sanglantes ou purulentes de l'autre, pour être convaincu de l'étanchéité de l'instrument. Une heure et demie avant de faire la séparation on injecte un centigramme de bleu sous la peau, puis on examine les urines recueillies, à un triple point de vue : intensité de la coloration, analyse chimique, examen histo-bactériologique.

La séparation a encore l'avantage, mieux que le cathétérisme, qui ouvre l'uretère, de permettre de préciser la manière dont se fait l'arrivée de l'urine dans la vessie, et, par suite, la manière dont se fait l'évacuation du contenu des reins. Il suffit quelquefois de soulever un rein, au cours de la séparation, pour voir immédiatement arriver par la sonde correspondante un flot de liquide.

Avec ces moyens simples d'examen, tout chirurgien peut, sans aucune

éducation spéciale, faire un diagnostic précis et n'opérer qu'à bon escient, ne risquant pas de voir, comme cela arrivait autrefois, des néphrectomisés mourir d'insuffisance rénale.

QUATRIÈME QUESTION

Intervention chirurgicale dans les maladies non cancéreuses de l'estomac.

MONPROFIT (Angers). — Dans sa communication, Monprofit fait une sorte de revue de la médecine opératoire gastrique, donnant un aperçu d'ensemble sur les diverses opérations utilisées jusqu'ici pour la cure des affections bénignes de l'estomac et ne s'occupant que d'une façon tout à fait secondaire des traumatismes. Il examine successivement la ponction de l'estomac, la laparotomie paragastrique, la dilatation du pylore, la pyloroplastie, la gastrotomie, le curettage et la cautérisation des ulcères, la gastrostomie, la gastrectomie partielle, la gastroplastie, la gastroplication, la cardioplastie et la cardiectomie, la gastropexie, la gastro-anastomose, la dilatation du cardia, la pylorectomie, l'exclusion du pylore, la gastrectomie totale, l'exclusion totale de l'estomac, la gastro-entérostomie avec toutes ses variétés, y compris la gastro-duodénostomie.

Pour chacune de ces opérations il donne la définition, l'historique, le manuel opératoire, les résultats et les indications.

Monprofit a pratiqué 95 gastro-entérostomies pour lésions non cancéreuses : 36 ulcères, 18 rétrécissements pyloriques, 26 dyspepsies et dilatations, 15 gastrites chroniques. Actuellement il pratique presque exclusivement la gastro-entérostomie postérieure en Y par le procédé de Roux.

Suivant lui, les affections de l'estomac sont presque toujours justiciables d'un traitement chirurgical. On doit intervenir toutes les fois qu'une thérapeutique rationnelle n'a pas amené la guérison, ou lorsqu'il y a des rechutes au moindre écart de régime. Il n'attend pas la stase gastrique ni l'amaigrissement, il opère dès les premiers signes d'une légère ulcération, dès qu'il existe une dilatation stomacale légère montrant que l'évacuation n'est plus parfaite. Les affections non cancéreuses de l'estomac, qui ont résisté à des tentatives sérieuses et raisonnables de traitement médical sont presque toutes curables par le traitement chirurgical, dit-il. Elles sont beaucoup plus rapidement et plus pratiquement guéries par une opération que par un traitement médical. L'opération, appliquée d'une façon précoce et intensive aux affections bénignes de l'estomac, est le meilleur traitement préventif des dégénérescences malignes. Les résultats imparfaits de la gastro-entérostomie sont dus à l'emploi d'un procédé défectueux ou à l'exécution vicieuse d'un bon procédé.

MAYO-ROBSON (Londres). Toutes les fois qu'un malade présente depuis longtemps des troubles gastriques, des douleurs, de la dénutrition malgré le traitement médical, la question de l'opportunité d'une intervention se pose. Certaines dyspepsies dues à l'alcoolisme, à des excès alimentaires, à

des troubles nerveux, ne relèvent guère du chirurgien. Il en est de même de certaines maladies organiques, telles que l'ulcère aigu avec douleurs et vomissements où l'on obtient le plus souvent la guérison sans opération; il n'en est pas de même de l'ulcère chronique.

La statistique de Bulstrode montre que, sur 500 ulcères chroniques traités au London Hospital, 89 meurent, soit 18 p. 100; que, de plus, la récidive survient dans environ les deux cinquièmes des cas en apparence guéris. Encore faut-il ajouter qu'il ne relève pas les cas étiquetés sténoses pyloriques, estomac en sablier, etc. En réalité, 25 p. 100 environ des ulcères traités médicalement succombent à leur maladie. Or nous, chirurgiens, qui voyons surtout les mauvais cas, n'avons qu'une mortalité bien moindre.

Dans l'*ulcère*, le traitement chirurgical doit commencer par une exploration. Si la zone ulcéreuse est limitée et facilement accessible, il y a lieu de l'exciser, surtout si une induration des parties fait soupçonner une transformation cancéreuse; il est bon de faire suivre l'excision d'une gastro-entérostomie pour mettre l'estomac au repos. La gastro-entérostomie est, du reste, l'opération de choix; elle supprime la stase, diminue l'hyperchlorhydrie, et met l'organe au repos. Elle est d'autant plus indiquée que souvent les ulcères sont multiples et que fréquemment ils s'accompagnent d'ulcères du duodénum. Sur 186 gastro-entérostomies, 179 guérisons; mortalité 3,7 p. 100. Quant aux résultats éloignés, Robson relève, sur 97 gastro-entérostomies pour ulcères, 89 guérisons suivies, 4 cancers secondaires, 2 récidives, 1 insuccès thérapeutique, 1 mort d'asthénie.

En présence d'une *hémorragie* gastrique, il faut établir des distinctions. Les gastrorragies aiguës des jeunes femmes anémiques sans symptômes gastriques ne relèvent généralement pas de la chirurgie, à moins que les hémorragies ne se répètent.

Dans l'ulcère chronique, l'hémorragie foudroyante ne donne pas le temps d'intervenir. L'hémorragie grave qui se répète et la petite hémorragie à répétition indiquent, au contraire, l'opération, que l'on fait autant que possible entre deux saignements, se contentant d'une gastro-entérostomie. Si l'on ne peut attendre l'arrêt de l'hémorragie et si le malade est en état de supporter une intervention plus sérieuse, il faut, en même temps, ouvrir l'estomac, lier les points qui saignent ou exciser l'ulcère, 4 gastro-entérostomies, dont 2 combinées avec la ligature en masse de points saignants, ont été suivies de guérison; 22 gastro-entérostomies pour hémorragies répétées ont donné 20 guérisons et 2 morts.

Les *adhérences* doivent être traitées par la gastrolysis suivie d'une interposition de l'épiploon pour empêcher leur reproduction et combinée à la gastro-entérostomie.

Dans la *perforation*, il faut opérer dès les premières heures pour augmenter les chances de succès. Le pronostic dépend, du reste, en grande partie de l'évolution aiguë, subaiguë ou chronique. La mortalité est encore de 40 à 50 p. 100.

L'*estomac en sablier* semble plus fréquent qu'on ne le dit. Robson a eu l'occasion d'en observer 25 cas. Il est nécessaire d'examiner tout l'organe,

une sténose près du cardia pouvant échapper à un examen superficiel. Si la constriction occupe la partie moyenne, s'il n'y a pas d'ulcère floride et si le pylore est libre, on fera la gastroplastie. S'il y a sténose pylorique, on associera la gastro-entérostomie à une gastroplastie, à une gastro-gastrostomie, ou l'on fera une double gastro-entérostomie, etc. La jéjunostomie temporaire peut se trouver indiquée, si le malade est très affaibli et si les lésions sont d'une étendue telle qu'elles semblent nécessiter une longue opération.

La *tétanie*, complication grave de la stase gastrique, guérit par la gastro-entérostomie.

La *dilatation de l'estomac*, si elle n'est pas accompagnée de stase et de dépérissement sérieux, guérit parfaitement par les moyens médicaux. S'il y a stase persistante après un essai de traitement interne, *a fortiori* s'il y a des mouvements péristaltiques, il faut opérer.

Dans la dilatation simple, la gastro-entérostomie donne de meilleurs résultats que la gastroplication. Dans les dilatations symptomatiques, la pyloroplastie et peut-être aussi la gastro-duodénostomie de Finney, l'opération de Loreta, doivent céder le pas à la gastro-entérostomie postérieure. La gastro-entérostomie antérieure peut lui être substituée lorsque le mésocôlon est rétracté, ou lorsque la paroi postérieure de l'estomac est en presque totalité envahie par la maladie. La bouche doit être pratiquée au voisinage de la grande courbure et aussi près que possible du pli duodéno-jéjunal, les sutures étant faites autour d'une bobine en os décalcifié.

La *sténose cicatricielle du cardia*, quand elle n'a pu être dilatée de haut en bas, est une indication de la gastrostomie qui permet l'alimentation et le cathétérisme rétrograde.

Dans la *gastroptose* rebelle au traitement médical, au massage, au repos et au port d'une ceinture, il peut être indiqué de raccourcir les ligaments gastro-hépatiques et gastro-phréniques.

Certaines *tumeurs inflammatoires* peuvent disparaître après la gastro-entérostomie. La *sténose congénitale hypertrophique du pylore* est de même justiciable de la chirurgie. L'intervention est aussi indiquée dans les *traumatismes de l'estomac*.

L'*hyperchlorhydrie* rebelle au traitement médical, la *maladie de Reichmann*, guérissent par la gastro-entérostomie.

De tout ce qui précède, on peut conclure que le temps est passé où un médecin avait le droit de continuer un traitement médical pendant des mois ou même des années dans des cas qui, confiés au chirurgien, auraient guéri immédiatement et avec très peu de risques et qui, arrivés à la période des déformations, lorsque les forces ont diminué et qu'il est survenu une transformation cancéreuse, ne sont plus justiciables que d'un traitement palliatif et courent des dangers considérables à la suite d'une intervention.

A. VON EISELSBERG (Vienne). — La gastrotomie n'est indiquée que pour de *corps étrangers* volumineux, ne s'éliminant pas par les voies naturelles 1 cas personnel de phytobézoard enlevé avec succès.

Dans les *traumatismes*, le pronostic dépend de la rapidité de l'intervention. En cas de doute sur l'existence d'une perforation, il faut pratiquer la laparotomie et toujours examiner minutieusement la face postérieure de l'estomac.

A la suite de l'*ingestion de caustiques*, on peut observer la perforation ou la rétraction cicatricielle. Eiselsberg, dans 5 cas de rétraction cicatricielle du pylore, a fait 3 fois la gastro-entérostomie avec 3 guérisons ; une fois la résection avec une guérison.

Dans la rétraction complète de l'estomac, on aura recours à la jéjunostomie. Dans deux cas de rétrécissement simultané du pylore et du cardia, Eiselsberg a pratiqué la série d'opérations suivante : 1° Jéjunostomie; 2° quelques semaines plus tard, gastrostomie et cathétérisme rétrograde de l'œsophage; 3° au bout d'un mois, jéjunoraphie et gastro-entérostomie; 4° après plusieurs mois, le cathétérisme de l'œsophage se faisant très bien par la bouche, gastrorraphie. Le succès fut complet dans les deux cas.

Dans le *spasme pylorique*, qui est probablement entretenu par une ulcération, Eiselsberg a fait deux pyloroplasties (un soulagement passager, un malade perdu de vue), une gastro-entérostomie (une guérison complète).

Dans l'*ulcère*, on peut être amené à intervenir d'urgence pour des complications (perforation, hématémèse). Pour les perforations, la seule thérapeutique rationnelle est la laparotomie hâtive, suivie de la suture de la solution de continuité. Sur 6 cas opérés de seize heures à trois jours après la perforation, deux survécurent. Quand le temps presse, on est autorisé à tamponner simplement.

En présence d'une hémorragie, on peut hésiter sur les résultats relativement favorables du traitement médical (gélatine), les difficultés de l'hémostase chirurgicale, l'état d'anémie profonde du malade, souvent incompatible avec une intervention chirurgicale.

Lorsque l'hémorragie a cessé ou lorsqu'elle se répète, l'opération est, au contraire, indiquée (hémostase directe, gastrectomie, gastro-entérostomie ou jéjunostomie).

Eiselsberg a, dans les opérations pour ulcères, obtenu les résultats suivants :

1° Ulcères saignants : 33 cas, 9 morts (1 excision, 1 guérison ; 1 cautérisation, 1 mort; 2 gastroplasties, 1 amélioration, 1 mort; 1 gastro-entérostomie antérieure suivie de jéjunostomie, 1 guérison; 15 gastro-entérostomies postérieures, 10 guérison, 2 insuccès, 3 morts; 3 exclusions du pylore, 2 guérisons, 1 mort après neuf mois d'hématémèses; 9 jéjunostomies, 5 guérisons, 4 morts; 1 gastro-entérostomie combinée à la jéjunostomie, 1 guérison).

2° Ulcères non saignants : 64 cas, 16 morts (1 gastroplastie, 1 guérison; 1 pyloroplastie, perdue de vue; 20 gastro-entérostomies postérieures, 3 morts; 10 gastro-entérostomies antérieures, 5 morts, 2 récidives, 3 guérisons; 1 exclusion du pylore, 1 guérison; 8 pylorectomies, 2 morts; 16 jéjunostomies, 6 morts; 6 gastrolyses, sans résultat durable).

3° Ulcère duodénal et sténose : 5 gastro-entérostomies postérieures, bons résultats.

4° Sténoses : 50 cas, 2 morts (5 gastroplasties avec une seule amélioration durable; 39 gastro-entérostomies postérieures, 1 mort; 5 gastro-entérostomies antérieures, 1 mort; 1 résection du pylore, guérie).

Jamais Eiselsberg n'intervient chez les malades sans lésion anatomique, chez les dyspeptiques, comme le font certains chirurgiens qui ont des statistiques plus brillantes.

Il pense que la gastro-entérostomie est l'opération de choix; une seule fois, il a un ulcère peptique. L'efficacité de cette opération est surtout grande pour les ulcères proches du pylore; elle diminue à mesure que l'ulcération se rapproche du cardia; pour ces dernières, la jéjunostomie est utile. La jéjunostomie est encore indiquée dans les cas de cachexie profonde, dans l'estomac en sablier avec très petite poche cardiaque, dans la rétraction totale de l'estomac, dans la linite plastique.

En somme, l'opération le plus souvent indiquée est la gastro-entérostomie; on la fera de préférence postérieure, à la soie. Si l'on est obligé de pratiquer la gastro-entérostomie antérieure, on lui adjoindra une entéro-anastomose pour éviter le circulus viciosus.

Après l'opération, particulièrement chez les malades affaiblis, on fait une irrigation intra-péritonéale de 1 à 2 litres de sérum chaud, l'administrant aussi largement par la voie hypodermique.

Rotgans (Amsterdam). — Dans l'ignorance où l'on est de la cause des ulcères de l'estomac, il ne peut être question d'un traitement causal de l'ulcère; le traitement ne peut être que symptomatique.

Les bons résultats du traitement interne font que, dans les cas d'ulcères bénins évoluant sans complication, l'intervention chirurgicale est limitée; au contraire, les complications de l'ulcère indiquent l'intervention.

La première question est de savoir si l'opération est grave. Sur 76 opérations, Rotgans a 4 morts, soit 5,3 p. 100, mortalité moins élevée que celle de l'ulcère non opéré. Ces 76 opérations ont été pratiquées sur 68 malades, 4 ayant subi deux opérations, 2 trois opérations. Sur 58 malades suivis, on note 38 guérisons complètes, 6 résultats satisfaisants, 8 guérisons tardives après un traitement médical post-opératoire, 2 rétablissements de courte durée, 4 insuccès.

Le plus souvent, nous avons été amené à l'intervention par des troubles moteurs (ectasie, fermentation anormale, péristaltique stomacale augmentée, vomissements en masse, hypertrophie palpable de la paroi de l'estomac et rétention du contenu stomacal, démontrée par les vomissements ou par les résultats de l'examen à la sonde). Généralement ceux où il y avait rétrécissement en un point (sténose pylorique, estomac en sablier) ont donné les meilleurs résultats. Lors d'adhérences, le résultat a été subordonné à la nature et à l'étendue de ces adhérences. Les adhérences enserrantes et les localisées ont été favorables; il suffit de les extirper; dans les adhérences étendues, il faut en même temps faire une gastro-entérostomie. Les troubles

dynamo-moteurs produits par la parésie ont donné de moins bons résultats. Les troubles sécrétoires n'ont été que rarement l'indication unique à l'intervention; le plus souvent ils étaient associés à des troubles moteurs. De même les vomissements et les douleurs se sont rarement montrés à l'état isolé. Dans 24 cas il y avait des hémorragies, petites ou grandes, et répétées. C'est le dépérissement rapide qui a conduit 3 fois à l'opération.

Tout le monde est d'accord sur l'intervention en cas d'*obstacles mécaniques*. Nous conseillons, en pareils cas, la gastro-entérostomie antérieure, antécôlique en Y.

Lors de l'existence de troubles moteurs sans obstacle mécanique, *gastroptose* par exemple, les opinions sont partagées. Rotgans conseille le port d'un bandage. Chez les malades maigres, il préfère à la sangle de Glénard une large pelote fixée par deux ressorts, avec une tension suffisante pour qu'elle ne comprime pas les organes abdominaux en arrière, mais plutôt vers le haut.

En ce qui concerne la *nature de l'intervention*, il n'y a pas de doute pour certains cas (perforation, soupçons de dégénérescence cancéreuse). Dans les adhérences étendues, Rotgans conseille la gastrolyse combinée à la gastro-entérostomie; dans l'estomac en sablier la gastro-entérostomie.

Dans la sténose pylorique, il rejette la pyloroplastie, qui lui a donné des déboires, et il lui préfère la gastro-entérostomie, tout en reconnaissant que l'estomac myasthénique ne se rétablit pas toujours à sa suite. D'une manière générale, les variations dans l'évacuation de l'estomac sont liées à l'état du muscle gastrique et se produisent tout aussi bien après la pyloroplastie qu'après la gastro-entérostomie. Rotgans fait celle-ci antérieure, antécôlique et en Y, suivant le deuxième procédé de Wölfler.

La résection est indiquée quand on craint une dégénérescence cancéreuse, quand la douleur et l'hémorragie constituent les indications principales de l'intervention. L'exclusion du pylore peut quelquefois la remplacer. La jéjunostomie est indiquée, lorsqu'une intervention sur l'estomac n'est pas possible, par exemple dans les cas de destruction par les caustiques.

Jonnesco (Bucarest). — I. La *sténose* non cancéreuse du pylore, forme la plus fréquente sous laquelle les malades se présentent au chirurgien, peut être *congénitale* ou *acquise*. La sténose *congénitale*, dont la pathogénie est très discutée, est relativement rare. Schudder et Quinby (1905) ont réuni 115 cas, dont 60 opérés.

La sténose *acquise* est de cause *extrinsèque* ou *intrinsèque*.

La sténose de *cause extrinsèque* due à la *compression* du pylore par un des organes voisins (foie, rein, pancréas, vésicule biliaire ou ganglions lymphatiques, atteints de tumeurs, kystes ou inflammation), à l'*étranglement* du pylore par des *adhérences* (périgastrite, péricholécystite, péritonite tuberculeuse), ou enfin à la *coudure* par ptose de l'estomac, est d'un diagnostic facile; et l'intervention s'adresse à l'affection causale.

La sténose de *cause intrinsèque* comprend les variétés : pylorospasme; cicatricielle (ulcère rond, tuberculose, syphilis, ingestion de liquides cor-

rosifs); tumeurs bénignes du pylore; linite plastique; obstruction par corps étranger et sténose fibreuse.

Le *pylorospasme*, nié par certains chirurgiens, est beaucoup plus fréquent et plus important qu'on le croit. Je possède 8 cas de sténose spasmodique, dont 6 dus à l'ulcère concomitant et 2 idiopathiques. Pour moi, le spasme est toujours dû à l'hyperchlorhydrie, qui provoque le spasme par une irritation de la muqueuse duodénale, d'où part le réflexe qui produit la contracture du sphincter pylorique; les lésions de la muqueuse pylorique sont secondaires. Le spasme intermittent devient permanent par l'hypertrophie du sphincter pylorique et sa contracture définitive, ou par la sclérose pylorique, transformant le pylorospasme en sténose fibreuse.

Les autres sténoses de cause intrinsèque sont ou trop rares (par corps étrangers, linite plastique, tumeur bénigne du pylore), ou trop connues (sténoses cicatricielles, sténose fibreuse) pour nous y arrêter. Dans toutes les sténoses, les cicatricielles surtout, on peut rencontrer le *péripylorite* avec adhérences.

L'*indication* de l'intervention dans la sténose pylorique est précise : il faut intervenir dès que l'on constate le syndrome pylorique, intermittent ou permanent. Le *choix de l'opération* est plus discutable. Les opérations proposées sont de deux ordres : les unes s'adressent au pylore, la *dilatation digitale* ou *instrumentale* après gastrostomie, et la *pyloroplastie*; elles sont ou déjà abandonnées (dilatation) ou destinées à disparaître (la pyloroplastie). Les autres suppriment le pylore, réellement ou simplement au point de vue fonctionnel.

La *pylorectomie* est l'opération idéale, surtout dans l'ulcère pylorique ou prépylorique avec sténose. Mais la mortalité opératoire est encore assez grande. Je l'ai pratiquée dans deux cas avec succès; dans les deux cas, l'examen de la pièce a démontré l'existence d'ulcère en voie de dégénérescence cancéreuse, siégeant aux environs du pylore, celui-ci étant indemne; la sténose était due au spasme permanent. Un autre cas d'ulcère pylorique, où j'ai pratiqué la gastro-jéjunostomie et où le malade a succombé un an après à la métastase cancéreuse dans le foie, me fait conclure que, toutes les fois que les conditions anatomiques et l'état du malade le permettent, il faut réséquer le pylore ulcéré ou l'ulcère péripylorique avec sténose, pour éviter la dégénérescence cancéreuse. Parmi les *procédés opératoires*, je préfère celui de la résection du pylore avec fermeture des deux bouts (gastrique et duodénal) et gastro-jéjunostomie transmésocôlique postérieure.

La *gastro-entérostomose* est l'opération de choix par sa bénignité (mortalité actuelle : 5 à 8 p. 100) et par son efficacité. Parmi les méthodes opératoires, la *gasto-duodénostomie sous-pylorique* de Villars (1900) ou *après mobilisation du duodénum* de Kocher (1903), sera rarement applicable. La *gastro-jéjunostomie*, au contraire, est et restera la méthode de choix. Je l'ai pratiqué 12 fois. J'ai eu 11 guérisons. Un malade a succombé le 11e jour à la suite de la gangrène pulmonaire survenue le 10e jour, alors qu'il était guéri de son opération.

Les résultats éloignés ont été excellents dans 10 cas. Dans un cas, excellent état pendant 3 ans. Récidive des troubles due au rétrécissement de l'orifice gastro-jéjunal; nouvelle gastro-jéjunostomie à côté de la première et guérison définitive. Je n'ai jamais observé ni le *circulus viciosus*, ni l'*ulcus pepticum* du jéjunum. J'ai écarté, après l'avoir employé une seule fois, le procédé de Wölfler, qui présente de grands inconvénients bien connus. Je crois le procédé de Roux, que j'ai appliqué une fois, trop long et inutile; le procédé de von Hacker est le plus simple, est excellent dans ses résultats. J'ai toujours fixé, sur une certaine étendue, les deux bouts afférent et efférent de l'anse intestinale anastomosée à la paroi gastrique; cette précaution a rendu inutile la jéjuno-jéjunostomie de Braun, que j'ai employée deux fois, mais que j'ai abandonnée ensuite. Ainsi j'ai pu éviter le *circulus viciosus*, assurant l'écoulement facile du contenu gastrique dans le bout efférent et de la bile et du suc pancréatique du bout afférent dans l'efférent de l'anse anastomosée. Je ne saurais trop condamner l'emploi des moyens mécaniques d'anastomose (bouton de Murphy, plaques de Senn, bobines); je n'ai jamais employé que la suture en surjet.

II. — L'*ulcère rond*, médical tant qu'il n'est pas compliqué, devient chirurgical alors seulement que l'apparition des complications menace sérieusement la vie. Les *hémorragies graves* sont au-dessus de nos ressources.

Les *hématémèses chroniques*, graves par leur répétition, sont du domaine chirurgical. Des méthodes employées, beaucoup sont inefficaces (curettage, cautérisation de l'ulcère, ligature en masse de la muqueuse, ligature du vaisseau saignant, ligature de l'artère dans la continuité, excision de l'ulcère, pyloroplastie); la *résection* ou *gastrectomie partielle* est l'opération de choix, si l'état général et les adhérences le permettent, à condition de l'associer à la *gastro-jéjunostomie*. Celle-ci sera souvent la seule intervention possible. Elle est bénigne et efficace. La *jéjunostomie* trouverait certaines indications quand les deux opérations précédentes ne sont pas possibles; elle pourrait amener la guérison de l'ulcère laissé en parfait repos.

L'*estomac biloculaire* est le plus souvent dû à la cicatrisation d'ulcère. Parmi les opérations proposées, la *gastroplastie* donne des récidives fréquentes; la *gastro-gastrostomie* a donné quelques bons résultats, mais n'est pas toujours applicable; la *gastro-entérostomie* simple a donné quelques guérisons; mais elle peut être insuffisante et il faut drainer les deux poches, *gastro-jéjunostomie double*; la gastrectomie partielle ou résection du segment sténosé de l'estomac, a donné un beau résultat à Krause.

Dans la *périgastrite adhésive*, la *gastrolyse* est une opération dangereuse, car elle expose à des déchirures, à la découverte d'une perforation latente, à l'ouverture des collections purulentes, et enfin à la récidive. Je crois la gastro-jéjunostomie l'opération de choix.

L'*ulcère perforé* adhérent et fermé doit être traité par la gastro-jéjunostomie sans chercher la perforation. Quand la perforation est libre, il faut la chercher et la fermer, soit par la suture si possible, soit par l'épiploon; une anse intestinale, un tamponnement; enfin, réséquer l'ulcère et la perforation si la chose est possible, et finir l'opération par la gastro-jéjunos-

tomie. La péritonite, localisée (abcès sous-phrénique) ou généralisée, sera traitée par grand lavage au sérum bouillant, éviscération et drainage permanent des parties déclives de l'abdomen, si la péritonite est généralisée; par la simple évacuation du pus, si elle est localisée (abcès sous-phrénique).

La *dégénérescence cancéreuse* est assez fréquente. Le diagnostic étant le plus souvent impossible pendant l'opération même, nous recommandons comme règle la résection de tout ulcère, cicatrisé ou non, si les conditions anatomiques et l'état général le permettent.

III. — L'*ectasie gastrique*, secondaire (avec ulcère) ou primitive, est rarement, pour ne pas dire jamais, simple. Ordinairement elle s'accompagne de catarrhe gastrique, stase et gastroptose. Aussi la *gastrorraphie* ou *gastroplicature* ne peut jamais suffire; il faut lui associer la *gastro-jéjunostomie* et même la *gastropexie*.

IV. — La *gastroptose* peut être *secondaire* (ulcère, sténose pylorique), et *primitive* ou *essentielle*. Cette dernière peut faire partie du *complexus* morbide de la splanchnoptose (Glénard); elle appartient plutôt à l'orthopédie qu'à la chirurgie opératoire. On rencontre aussi la ptose gastrique isolée; alors elle est susceptible d'une intervention chirurgicale. La ptose gastrique ne peut être fournie que par un seul segment de l'estomac, le vestibule pylorique; le reste de l'estomac (corps et fond) est tellement bien fixé qu'il ne peut jamais tomber. Exceptionnellement, sinon jamais, on trouve la gastroptose à son début constituant à elle seule la maladie; ordinairement elle est associée à la gastrite chronique, dilatation et stase. La *gastropexie*, indirecte ou directe, doit être associée à la *gastro-jéjunostomie* pour être efficace. Cette dernière opération ne peut à elle seule suffire, car, si elle draine la poche gastrique, elle est souvent impuissante à rendre la situation et le calibre de l'organe ptosé.

V. — Les *gastrites chroniques*, *dyspepsies graves*, *maladie de Reichmann*, forment le groupe d'affections chroniques de l'estomac que la médecine et la chirurgie se disputent en ce moment. J'ai la ferme conviction que ces affections formeront un vaste champ pour la chirurgie gastrique dans l'avenir, car les quelques résultats obtenus par la *gastro-jéjunostomie* sont trop encourageants pour ne pas déterminer les médecins à nous passer les malades dans les premières phases de la maladie, alors qu'un traitement médical raisonné a été inefficace.

VI. — La *gastralgie* essentielle a rarement donné lieu à une intervention chirurgicale. J'ai opéré un malade par la *gastro-jéjunostomie* et il a largement profité de mon intervention.

VII. — La *tétanie d'origine gastrique* est une complication extrêmement grave des affections bénignes de l'estomac. Presque toujours mortelle quand on n'intervient pas chirurgicalement, elle guérit presque toujours par l'opération. J'ai opéré un cas par la *gastro-jéjunostomie* avec succès.

VIII. — La *linite plastique* est une affection relativement rare. J'ai publié un cas de linite plastique totale, où l'estomac était transformé en un tube de la dimension de l'intestin grêle, avec les parois tellement épaissies que la lumière du canal était presque virtuelle; la gastrostomie faite dans ces

mauvaises conditions n'ayant rien donné, j'ai pratiqué la jéjunostomie en Y; le malade a survécu vingt-cinq jours.

Dans les cas de linite plastique totale, la résection totale de l'estomac suivie de la cardio-jéjunostomie me paraît l'opération de choix.

IX. — *Affections bénignes du cardia.* — Trendelenburg (1878) a publié un cas de rétrécissement fibreux du cardia traité avec succès par la gastrostomie. Dernièrement on a proposé des opérations agissant plus directement sur l'orifice rétréci : la *cardioplastie*, la *cardiectomie* et l'*œsophago-gastrostomie*. Ce sont des opérations encore à l'étude.

X. — Les *ruptures traumatiques* de l'estomac commandent l'intervention d'urgence. L'intervention d'urgence dans les plaies abdominales par armes blanches quand il y a des doutes sur leur nature perforante peut être discutée. Dans les plaies abdominales par armes à feu, je crois que sans se préoccuper ni de l'état général, qui peut être excellent, ni de l'état local, il faut intervenir d'urgence. Inciser la paroi au niveau de la plaie d'entrée de la balle jusqu'au péritoine, explorer celui-ci, et si l'on trouve une solution de continuité péritonéale, l'ouvrir largement et chercher la plaie gastrique sur la paroi antérieure et sur la postérieure; les suturer, et ne pas chercher la balle si elle ne se montre pas. S'il n'y a pas encore de péritonite, fermer le ventre sans drainer, s'il y en a, la traiter.

HARTMANN (Paris) a pratiqué 121 interventions pour lésions non néoplasiques de l'estomac :

103 gastro-entérostomies; 6 pylorectomies (5 ulcères, 1 syphilis); 1 excision d'ulcère de la petite courbure; 2 gastroplications, combinées à la gastropexie directe; 1 gastrolysis combinée à une gastropexie indirecte; 1 gastroplastie; 1 pyloroplastie; 1 duodénostomie pour brûlure grave de tout l'estomac; 1 section de bride étranglant le pylore; 4 opérations pour perforation aiguë.

Dans les 4 cas de *perforation d'ulcère*, le diagnostic avait été fait en se fondant sur l'existence d'une pneumatose abdominale suivant une douleur brusque, violente à l'épigastre, avec dyspnée phrénique, chez un malade ayant un passé gastrique. Dans un de ces cas, la guérison a été obtenue, malgré l'absence de toute suture de perforation, après fistulisation temporaire de l'estomac au niveau d'un gros drain et au-dessus d'une sorte de barrage à la gaze stérilisée.

Dans deux cas de *dilatation considérable associée à une dislocation verticale de l'estomac*, Hartmann a fait la gastroplication de la face antérieure de l'estomac et s'est servi des fils laissés longs pour fixer l'organe à la face profonde de la portion costale de la voûte diaphragmatique. Les résultats obtenus ont été excellents dans les deux cas, au point de vue immédiat et au point de vue éloigné.

Chez une malade antérieurement gastro-entérostomisée sans succès thérapeutique, en présence d'un *estomac très dilaté, très abaissé*, et *adhérent* par une large surface au niveau de la région pylorique, Hartmann a combiné à une *gastrolysis* une *gastropexie indirecte*. Après avoir séparé au bistouri le

large placard d'adhérences existant, il a recouvert la face antérieure de l'estomac cruenté avec le petit épiploon très allongé par suite de la dislocation verticale de l'organe, et suturé cet épiploon gastro-hépatique au voisinage de la grande courbure. Cette petite manœuvre lui paraissait présenter deux avantages : recouvrir les surfaces cruentées avec une membrane lisse et mobile, remonter l'estomac. Aujourd'hui, après trois ans écoulés, la malade, tout en souffrant encore de quelques troubles digestifs, a augmenté de 10 kilogrammes et se trouve, en somme, très améliorée.

Les 5 *pylorectomies* lui ont donné 4 guérisons et 1 mort. Celle-ci a été déterminée par un reflux bilieux abondant; il a fait, pour terminer, une implantation duodéno-gastrique, à l'exemple de Kocher; la bile, qui, avant l'opération, ne refluait pas, par suite de la sténose pylorique existante, y est venue en abondance après l'intervention. Il existait un deuxième rétrécissement plus bas, situé sur le duodénum.

Les 103 *gastro-entérostomies* peuvent être décomposées en 3 séries : 1895-1899, 21 cas, 5 morts : 23,7 0/0; 1900-1902, 34 cas, 3 morts : 8,8 0/0; 1903-1905, 38 cas, 3 morts : 6 0/0.

La mortalité opératoire a donc été constamment en décroissant. Elle serait encore bien plus réduite si les médecins posaient à temps l'indication opératoire et ne soumettaient pas pendant un temps trop long leurs malades à une thérapeutique illusoire. Actuellement, on peut dire qu'une gastro-entérostomie faite en temps opportun n'est guère plus grave qu'une cure opératoire de hernie; les morts observées surviennent à peu près toutes chez des malades affaiblis, débilités par un traitement médical trop longtemps prolongé. Lorsque l'indication opératoire est posée assez tôt, les *résultats immédiats sont bons.*

Ce que l'on doit actuellement étudier, ce sont les *résultats éloignés.*

Résultats éloignés. — En se reportant à ses observations personnelles, l'auteur pense que la gastro-entérostomie donne des résultats excellents :

1° Dans les *sténoses pyloriques*, 90 fois sur 100 le malade est complètement guéri; il mange de tout et ne s'astreint à aucun régime; 10 fois sur 100, tout en étant très amélioré, il éprouve encore quelques troubles légers du côté de l'estomac.

2° Dans l'*hyperchlorhydrie rebelle*, accompagnée ou non de gastrosuccorrhée mais sans stase alimentaire, on voit les douleurs tardives disparaître et le malade guérir définitivement; certains des opérés d'Hartmann sont suivis depuis trois, quatre et cinq ans.

3° Dans les *ulcères de l'estomac avec hématémèses à répétition*, il a obtenu des guérisons ne se démentant pas après des périodes variant de trois à cinq ans.

Indications opératoires. — Les résultats immédiats et éloignés de l'intervention permettent d'affirmer que, dans cette chirurgie des affections non néoplasiques de l'estomac, on n'a pas seulement des *succès opératoires*, mais des *guérisons véritables*. On n'obtiendra toutefois ces succès, non pas simplement opératoires, mais thérapeutiques, qu'en posant scientifiquement les indications opératoires; c'est dire que Hartmann ne se rallie en rien à

l'opinion des chirurgiens qui veulent que l'intervention soit indiquée dans toutes les dyspepsies rebelles. Suivre cette conduite, c'est s'exposer à avoir fréquemment, après une guérison opératoire, un insuccès thérapeutique. Leroy a publié, dans sa thèse, plusieurs de ces insuccès thérapeutiques, observés chez des malades opérés par divers chirurgiens et venus ensuite trouver Hartmann pour réclamer une nouvelle intervention.

Il faut en particulier se méfier des *dyspepsies nerveuses* et les dépister, tout en se rappelant que la névropathie et même la neurasthénie sont fréquentes chez les malades, qui souffrent depuis une longue période de troubles gastriques. Il est nécessaire, en présence d'un nerveux dyspep tique, de bien faire la part de ce qui revient à la lésion et de ce qui dépend du système nerveux.

L'indication opératoire la plus fréquente est celle qui provient de l'existence d'un *ulcère de l'estomac*. Certes celui-ci est le plus souvent justiciable du traitement médical, et il n'y a pas lieu de proposer d'emblée un traitement chirurgical à tous les malades atteints d'ulcère. Une thérapeutique interne bien dirigée guérit le plus grand nombre des ulcères non compliqués; elle échoue, au contraire, le plus souvent, dans les ulcères compliqués qui relèvent de la chirurgie.

Pour les cas de *perforation aiguë* avec péritonite généralisée, pour ceux de *perforation lente* avec formation d'un abcès sous-phrénique, il n'y a pas de discussion. La péritonite ou l'abcès domine la scène et l'on doit faire le traitement nécessité par ces affections, indépendamment de l'ulcère qui les a causées.

Il en est de même pour les *sténoses pyloriques*. Pour elles le traitement chirurgical semble toujours indiqué; l'auteur ne conteste pas que, pendant une période quelquefois assez longue, les malades sont soulagés par les lavages de l'estomac qui diminuent les fermentations gastriques et par un régime bien institué. Mais ces moyens médicaux ne peuvent guérir les malades qui ont un rétrécissement et le conserveront. Le médecin peut, dans une certaine mesure, et pour un temps, soulager le malade; il le laisse toujours un peu souffrant, incapable de se livrer à une vie réellement active; il le fait vivre : il le laisse infirme. L'hésitation que l'on avait à préconiser l'opération précoce se comprenait autrefois, à une époque où les risques étaient considérables; elle n'est plus permise aujourd'hui.

Elle l'est d'autant moins que ces traitements médicaux purement palliatifs, et momentanément seulement palliatifs, n'aboutissent qu'à prolonger pour un temps la vie des malades; même soulagés par un régime approprié, ils s'alimentent mal; leur résistance diminue : ils se tuberculisent peu à peu.

Aussi, en présence de l'innocuité de l'opération précoce, de l'aggravation de l'état général résultant d'une attente trop prolongée. Hartmann estime que l'intervention est indiquée dès que le diagnostic d'une sténose pylorique est posé.

L'indication opératoire est identique dans l'*estomac biloculaire*.

Les *adhérences périgastriques* sont aussi une indication au traitement chirurgical, qu'il s'agisse de ces adhérences limitées, traduisant uniquement

leur présence par des douleurs gastralgiques persistant pendant toute la durée de l'évacuation stomacale, ou qu'il s'agisse d'adhérences étendues aboutissant quelquefois à la formation d'une véritable tumeur.

Les *gastrorragies* constituent une dernière complication de l'ulcère, dont la thérapeutique a provoqué de nombreuses discussions. Il y a lieu d'établir des distinctions entre les cas. Dans les ulcères donnant lieu à de petites hémorragies répétées, déterminant un état d'anémie chronique, il n'y a pas d'hésitation : il faut opérer. Au contraire, dans la grande hématémèse, l'hésitation est permise. Théoriquement, l'indication semble nette; il faut lier le point qui saigne. En pratique, on se heurte malheureusement à des difficultés considérables. L'ouverture large de l'estomac et l'exploration de sa face interne constituent une intervention sérieuse pour un organisme affaibli. L'érosion hémorragique peut être difficile à voir; chez une de ses malades, l'auteur ne l'a trouvée qu'après de minutieuses recherches sur la table d'autopsie. L'ulcère vrai peut être difficilement accessible; il est adhérent; l'infiltration des tissus empêche de placer une ligature. Aussi comprend-on facilement les mauvais résultats de l'opération faite en pleine hémorragie. D'autre part bon nombre de cas guérissent par l'immobilité et la diète absolue. L'opération est contre-indiquée dans la grande hémorragie gastrique, sauf le cas où elle se produit chez un malade ayant des signes de sténose pylorique et des contractions stomacales violentes en même temps qu'une hématémèse. En pareil cas, la gastro-entérostomie, qui met l'estomac au repos, arrête la gastrorragie, tout comme la taille arrête les hémorragies vésicales. Au contraire, quand la grande hémorragie se répète, il y a lieu d'opérer.

La question de l'indication opératoire est aussi assez difficile à poser dans les *ulcères non compliqués*. Le plus grand nombre guérit par le traitement médical bien dirigé. Il n'y a toutefois pas lieu de prolonger longtemps ce traitement lorsque le malade, qui souvent a conservé de l'appétit, n'ose manger par crainte des douleurs débutant une heure et demie après l'ingestion des aliments et persistant pendant toute la durée de l'évacuation de l'estomac. En présence de ce syndrome pylorique, il y a lieu de penser soit à un ulcère pylorique, soit à un simple spasme pylorique symptomatique, et de conseiller l'intervention. Il faut opérer dès que le traitement n'a amené, au bout d'un mois, ni disparition des douleurs, ni augmentation du poids, lorsque les crises reviennent périodiquement, ou lorsque les accidents reparaissent dès que les malades reprennent leurs occupations. Il faut être d'autant plus interventionniste dans ces cas que, si l'ulcère se cicatrise, il sera souvent suivi d'une cicatrice rétrécissant le pylore et nécessitant elle-même une opération. Au contraire, dans les ulcères qui ne déterminent pas la production du syndrome pylorique, il faut être plus sobre d'intervention et insister sur le traitement médical.

La *gastrosuccorrée* et l'*hyperchlorhydrie rebelle* indiquent l'intervention dans les cas où elles coïncident avec le syndrome pylorique. La mortalité opératoire est nulle pour ces cas dans la statistique ci-dessus. Il n'y a donc pas lieu de tergiverser dans de pareils cas, comme le font quelques

médecins, qui invoquent à l'appui de leur conduite la gravité de la gastro-entérostomie.

La *dilatation simple* de l'estomac même combinée, comme cela arrive souvent avec une *dislocation verticale* de l'organe, ne constitue que très exceptionnellement une indication chirurgicale. Elle ne compte que pour 2 cas sur les 121 observations. On peut y être conduit par le dépérissement extrême des malades qui approchent de la cachexie. En général, ces estomacs, si dilatés qu'ils soient, arrivent à se vider et sont susceptibles d'une amélioration considérable par le simple traitement médical, combiné au port d'une sangle de Glénard.

Choix de l'opération. — Lorsque l'intervention chirurgicale est décidée, il reste un dernier point à fixer. *A quelle opération faut-il recourir?*

D'une manière générale, Hartmann rejette la *résection* dans le cas d'ulcère. Elle est plus grave que la gastro-entérostomie et ne donne pas de meilleurs résultats éloignés. Il ne l'a guère pratiquée que dans les cas où il hésitait sur la nature exacte des lésions et où il pensait à la possibilité d'une greffe épithéliomateuse. Les adhérences qui entourent les vieux ulcères la rendent le plus souvent longue et difficile. Dans tous les cas, si on la pratique, il ne faut la terminer ni par l'anastomose bout à bout, ni par l'implantation duodéno-gastrique, à cause de la possibilité d'un ulcère duodénal concomitant. Il faut fermer les deux bouts et faire une gastro-entérostomie complémentaire.

L'auteur rejette de même la *pyloroplastie*, qui a l'inconvénient d'être faite souvent en tissus malades, qui est même quelquefois impossible à cause de la rigidité du pylore sclérosé, et qui évacue mal la poche prépylorique dans les cas où celle-ci a pris, comme cela arrive quelquefois, des dimensions considérables.

L'opération de choix est la *gastro-entérostomie*, que Hartmann pratique très simplement, sans Y, à la soie, avec une simple aiguille à coudre, prenant simplement la précaution de la faire postérieure, au point déclive de l'estomac, sur un point du jéjunum aussi rapproché que possible du pli duodéno-jéjunal, faisant une fixation assez longue de l'anse, oblique en bas et à droite, n'ouvrant les organes suturés que dans la partie inférieure droite de la zone d'accolement.

Pour l'*estomac en sablier*, la gastro-entérostomie sur la poche cardiaque semble, quand elle est possible, la meilleure opération.

Dans les *adhérences périgastriques*, la ligne de conduite varie suivant les cas. Lorsqu'il s'agit d'adhérences localisées, la simple résection des brides suffit pour amener la guérison. Lorsque les adhérences sont étendues, il faut adjoindre à leur libération une gastro-entérostomie. Dans un cas, Hartmann a en même temps plissé l'estomac, puis enfoui la surface plissée sous l'épiploon gastro-hépatique suturé à la grande courbure; ce qui eut l'avantage de péritoniser pour ainsi dire la surface décortiquée et de réaliser sur cet estomac abaissé une sorte de gastropexie indirecte par suspension au petit épiploon ainsi raccourci.

Dans les cas exceptionnels de *dilatation avec dislocation verticale*, où

l'opération était indiquée, il a obtenu des succès en combinant la gastroplication à une gastropexie fixant l'estomac à la portion costale de la voûte diaphragmatique.

G. Garré (Breslau) a pratiqué, sur 107 malades, 123 opérations pour affections non cancéreuses de l'estomac, soit : 77 gastro-entérostomies avec 6 morts; 5 résections du pylore ou résections segmentaires avec 1 mort; 10 gastro ou pyloroplasties avec 0 mort; 12 gastrolysis avec 0 mort; 5 jéjunostomies, avec 1 mort; 4 divulsions du pylore avec 0 mort. Donc une mortalité totale de 6,4 pour 100 (7,5 pour 100 sur le nombre de malades).

1° *Gastro-entérostomie.* Elle est indiquée, pour Garré :

a) *Dans les hémorragies graves et répétées.* Lorsqu'il se trouve en présence d'un malade avec une première hémorragie grave, il n'opère pas, se trouvant en cela d'accord avec Hartmann. Une seule fois, il a fait, dans une telle condition, la jéjunostomie : le malade est mort. Il n'en reste pas moins persuadé qu'il a, dans cette dernière opération, facile et vite exécutée, un excellent moyen de mettre l'estomac au repos.

b) *Dans les hémorragies moins graves et souvent répétées.* Ici la gastro-entérostomie constitue la méthode de choix.

c) *Dans la sténose cicatricielle du pylore.* Presque tous les chirurgiens sont d'accord sur ce point.

d) *Dans les adhérences multiples et étendues* de l'estomac ou du pylore.

e) *Dans la dilatation et l'atonie gastriques.* Dans ces cas, la gastro-entérostomie postérieure faite, tout au fond de l'estomac, paraît à G. Garré bien préférable à la gastropexie et à la gastroplicature, recommandée si chaleureusement tout à l'heure par G. Jonnesco.

f) *Dans les gastralgies rebelles* — sans rétention et sans hémorragies — provenant d'un ulcère latent ou d'adhérence. Dans ce groupe d'affections gastriques, G. Garré dit avoir obtenu par la gastro-entérostomie des résultats très satisfaisants.

2° *Résection pylorique ou segmentaire de l'estomac.* G. Garré ne fait l'excision de l'ulcère que quand il soupçonne une dégénérescence cancéreuse. On trouve toujours des cas où il est impossible de dire, au moment de l'opération, avec les lésions sous les yeux, si l'on ne se trouve pas en présence d'une dégénérescence cancéreuse commençante. C'est dans ces conditions que G. Garré a pratiqué ses 5 excisions d'ulcère (2 résections du pylore et 3 résections segmentaires de l'estomac).

3° *Gastro- et pyloroplastie.* G. Garré a renoncé à ces opérations, en raison des mauvais résultats thérapeutiques qu'elles lui ont donnés.

4° *Gastrolysis.* Cette opération est efficace seulement quand il existe une ou deux brides sténosantes au niveau du pylore. G. Garré a constaté des résultats tout à fait insuffisants dans les cas d'adhérences périgastriques multiples et étendues; dans ces derniers cas, le chirurgien de Breslau — d'accord en cela cela avec MM. Hartmann et von Eiselberg — complète l'intervention par une gastro-entérostomie.

5° *Jéjunostomie.* C'est une opération à réserver pour les cas dans les-

quels le sujet est trop affaibli pour pouvoir supporter la gastro-entérostomie. G. Garré y a eu recours dans une hémorragie grave.

6° *Divulsion du pylore.* G. Garré a renoncé à cette opération, parce qu'elle expose presque fatalement à la récidive.

Pour terminer, G. Garré ajoute que jusqu'à ce moment il n'a opéré les *ulcères chroniques* que quand ils ont été soumis sans succès à deux ou trois cures médicales, bien surveillées pendant un temps plus ou moins long. Mais il avoue qu'après avoir entendu les rapports d'aujourd'hui et la discussion qui a suivi, il se sent tout disposé à opérer les ulcères chroniques de meilleure heure.

Albin Lambotte (Anvers). — De 1894 à 1905, j'ai pratiqué 314 opérations sur l'estomac ; 147 cancers ; 167 affections bénignes.

Les 167 affections chroniques ont donné 10 p. 100 de mort et 90 p. 100 de guérison ; les cas comprennent :

96 gastrites chroniques (mortalité globale, 7 p. 100), traitées par la pylorectomie (5 p. 100 de décès), par la gastro-entérostomie (11 p. 100). — 71 ulcères traités par la résection ou l'anastomose, 16 p. 100 de décès.

Dans la gastrite chronique, je fais toujours la résection du pylore quand elle est possible. J'y adjoins la gastro-plication dans les grandes dilatations, la gastropexie dans les dislocations verticales. Dans les gastropathies d'origine biliaire, je fais en un temps la cholécystectomie et la pylorectomie. Dans la ptose viscérale généralisée (maladie de Glénard), je pratique en un temps : l'appendicectomie, la pylorectomie, la néphropexie transpéritonéale, l'hépatopexie, la colopexie, etc., avec des variantes suivant les cas. Les résultats obtenus sont excessivement remarquables (mon dernier cas a engraissé de 20 kilogrammes en deux mois).

Pour l'ulcère, je crois qu'il faut s'entendre quant au diagnostic. Je ne donne le nom d'ulcère chronique qu'aux cas où il y a une tumeur palpable au travers des tuniques de l'estomac. Ces cas (ulcères calleux) *saignent rarement* et sont à mon avis incurables médicalement. Il faut les traiter autant que possible par la résection ; mais l'opération ne sera logique et radicale que si l'on supprime le sphincter pylorique. Dans l'ulcère médio-gastrique inextirpable, je fais une plicature enfouissant l'ulcère ; et je résèque le sphincter pylorique, terminant l'opération par une anastomose termino-terminale.

Dans l'estomac en bissac, j'ai fait trois fois une double résection verticale, de la partie étranglée d'une part, du pylore d'autre part, faisant suivre ces deux résections de deux sutures termino-terminales.

Cardenal (Barcelone). — La pratique générale qui consiste à suturer l'intestin plus ou moins horizontalement à l'estomac est mauvaise, parce que, de cette façon, il y a forcément deux anses qui arrivent plus ou moins à angle au point anastomosé. Le fond de l'estomac, même normal et non dilaté, descend au-devant de la première portion du duodénum plus bas que le pli duodéno-jéjunal : ce qui fait qu'il existe toujours une zone dans

laquelle la paroi postérieure de l'estomac est en rapport avec la face antérieure de la première portion du jéjunum, dont la sépare seulement le mince feuillet du mésocôlon transverse. C'est le point indiqué par la nature pour l'anastomose gastro-intestinale.

En anastomosant ce point, on ne change en rien les rapports normaux; on obtient l'accolement d'une anse dirigée dans un sens presque vertical, sans angle, ni coudure, et dont le bout afférent, dirigé en bas et en avant, se continue directement avec le bout efférent, également dirigé en bas et en avant, après comme avant l'anastomose : c'est là un point qu'a bien indiqué Petersen.

J'ai fait près de 40 gastro-entérostomies par ce procédé longitudinal, y adjoignant l'ouverture à valve ou en croissant de Kocher.

Il faut, lorsqu'on a amené au dehors les parties à anastomoser, tirer de la même façon l'estomac et le jéjunum, car c'est justement cette sensation de résistance égale des deux viscères à leur déplacement momentané, qui garantit leur parallélisme, et donne la mesure exacte du point dans lequel on doit les anastomoser.

Une fois les deux viscères au contact, nous faisons un premier plan de suture en surjet séro-séreux, qui s'étend transversalement d'un bout à l'autre du diamètre transversal de l'intestin; et nous laissons pendantes les deux extrémités du fil pour terminer cette suture séro-séreuse après la suture totale des bords de la bouche anastomotique que nous allons faire.

Je fais cette bouche en forme de croissant, en adoptant la forme valvulaire du procédé de Kocher. Je commence par en dessiner les contours sur les deux viscères, avec la pointe d'un petit cautère; je les termine de même avec le thermocautère. Je commence la suture par le centre de la petite valve, je continue jusqu'à l'un des angles latéraux de l'incision. je tourne cet angle, et je ne noue mon fil qu'après l'avoir dépassé, quand je suis arrivé au commencement de la portion convexe ou superficielle de la suture. Alors j'abandonne ce fil et je reprends la suture au centre de la valve vers l'autre moitié, en reprenant le fil du point de départ; et, après avoir tourné de la même façon l'angle droit de l'ouverture, je continue mon surjet avec la plus grande commodité sur toute la portion convexe ou superficielle de la ligne de suture, jusqu'au point d'arrêt du fil de la première moitié avec lequel on le noue. On assure ainsi la parfaite union des angles de l'orifice anastomotique qui sont toujours les points faibles.

Reprenant alors le fil séro-séreux du premier plan, on cercle la bouche anastomotique.

Quelques points de suture entrecoupée fixent le bord de l'ouverture du mésocôlon à l'estomac.

Sinclair White (Sheffield). — Pourvu que la bouche soit faite tout près de la grande courbure, sur l'estomac, il y a peu de différence entre la gastro-entérostomie antérieure et postérieure. L'auteur a fait 60 fois la gastro-entérostomie antérieure avec de bons résultats; il s'est toujours servi

de surjets. Néanmoins, la gastro-jéjunostomie n'est pas l'idéal; à part le danger du circulus vitiosus et des ulcères ronds développés sur le jéjunum, il est certain qu'il y a une objection physiologique importante contre cette opération, par laquelle on prive le duodénum du suc gastrique acide qui joue un rôle si important dans la régulation de l'écoulement de la bile et du suc pancréatique. La pyloroplastie est tombée justement en défaveur; mais on peut faire la gastro-duodénostomie latérale de Kocher ou la pyloro-duodénotomie de Finney; ces deux méthodes ont donné de bons résultats à l'auteur. Il pense même que ces opérations remplaceront la gastro-jéjunostomie, que l'on réservera cependant toujours pour les cas difficiles.

Ricard (Paris). — Je n'ai pas grand'chose à dire sur la question; je ne ferai que répéter ce que vient de dire notre collègue Hartmann, dont je contre-signerais volontiers la communication. Le point le plus important de cette discussion est ce qui a trait à l'ulcère. Or, il est incontestable qu'on a une notable proportion de guérisons par le traitement médical, que par conséquent il est exagéré de dire, comme quelques-uns, que l'ulcère est exclusivement du domaine de la chirurgie. Nous n'avons à intervenir que lorsque le traitement médical s'est montré impuissant, après un temps plus ou moins long ou lorsqu'il existe des complications.

Faut-il, lorsqu'on a à intervenir, faire des exérèses, réalisant ainsi une cure soi-disant radicale? Pour les ulcères du corps de l'estomac, je suis nettement opposé à ces tentatives d'exérèse. Au début de ma pratique, j'ai fait 10 fois l'ablation d'ulcère des faces; et j'ai eu 3 morts. On éprouve, en particulier après l'excision d'ulcères de la petite courbure, de véritables difficultés dans la réparation; l'estomac recousu prend une forme bizarre. Aussi je crois que pour ces ulcères il faut réserver l'ablation aux cas où l'on soupçonne une dégénérescence cancéreuse.

L'exérèse ne me semble permise qu'à la région pylorique; pour toutes les autres régions, elle semble inutile; elle présente, comme nous venons de le dire, des difficultés opératoires; elle expose à laisser un deuxième ulcère méconnu; elle ne supprime pas le pylorospasme, etc. Aussi, dans les cas où l'on est amené à enlever l'ulcère, y a-t-il lieu de compléter l'opération par une gastro-entérostomie.

La gastro-entérostomie ne me semble pas immédiatement indiquée dans les hémorragies graves; comme Hartmann, nous la conseillons quand les hémorragies se répètent. Comme alors elle a pour but de mettre l'estomac au repos, il faut la faire large, de 3 travers de doigt, et bien la mettre au point le plus déclive de l'estomac.

Rovsing (Copenhague). — Je désire parler ici du *traitement chirurgical de la gastroptose*, qui est beaucoup plus important qu'on ne le dit, et que j'ai eu l'occasion de mettre en pratique sur 55 malades qui ont été guéries par ma méthode. Si l'on intervient si peu dans les gastroptoses, c'est que le plus souvent on n'en fait pas le diagnostic, qu'on croit à l'hystérie, à un ulcère, à des coliques.

On croit à des troubles intestinaux, parce qu'il y a des phénomènes de compression du côlon; à de l'hystérie, parce qu'il y a des symptômes nerveux, des douleurs vagues, des troubles de la menstruation, des phénomènes psychiques; à un ulcère, parce qu'il y a des douleurs et des vomissements quelquefois si rebelles que les malades maigrissent et arrivent à une véritable cachexie gastroptosique.

Sauf dans un des 55 cas observés par Rovsing, on n'avait jamais fait le diagnostic. Celui-ci est cependant possible, en se fondant sur une série de signes. La gastralgie qui suit l'ingestion des aliments n'est pas en rapport avec la nature de ceux-ci; leur qualité ne fait rien : ce qui importe, c'est leur quantité. Le lait et l'eau, qui n'affectent en rien les ulcères, déterminent des douleurs s'ils sont ingérés en quantité suffisante. L'étude d'un repas d'épreuve montre que les fonctions chimiques et motrices sont indemnes. La dilatation stomacale est rare; Rovsing ne l'a notée que 5 fois sur 54 cas. Enfin, par l'insufflation de l'estomac, on peut en dessiner les contours et faire un diagnostic précis. Quelquefois, cependant, les résultats de cette insufflation sont difficiles à apprécier, quand l'estomac descend derrière le côlon. Il n'est nettement établi alors qu'après une incision exploratrice.

Il y a lieu de distinguer deux variétés dans les gastroptoses :

1° La gastroptose, qu'on pourrait appeler virginale, qui est la plus rare, mais en même temps la plus importante, parce que c'est à ce groupe de gastroptoses qu'appartiennent la plupart des cas justiciables de l'opération. Dans ces cas, la paroi abdominale est ferme et solide.

2° La gastroptose des anciennes accouchées, qui s'accompagne souvent de ptoses considérables, mais de moins de douleurs, et qui peut être traitée par les bandages. C'est parce que la solidité de la paroi empêche le bandage d'exercer une action efficace sur le contenu abdominal que dans les gastroptoses virginales il y a le plus souvent lieu d'opérer. Sur les 49 malades opérées par Rovsing, il n'y avait que 5 femmes ayant eu des enfants.

La gastro-entérostomie, qui a été conseillée par quelques chirurgiens comme traitement de la gastroptose, n'est pas indiquée, parce qu'il n'y a pas de stase et que la dilatation concomitante elle-même est rare. Elle n'existait que dans 6 des cas de Rovsing.

Le traitement consiste dans la gastropexie, qui, pour donner un résultat durable, doit être solide. Le raccourcissement des ligaments gastro-hépatiques et gastro-phréniques est insuffisant, car ces ligaments à la longue s'étendent de nouveau. Le mieux est de placer transversalement trois soies à travers la paroi séreuse de l'estomac. L'extrémité de ces fils est repassée à travers la paroi abdominale et les fils sont noués sur une plaque de verre. On les enlève au bout de quatre semaines. A ce moment, l'estomac est solidement fixé.

Les résultats de cette opération ont été excellents, sauf dans un cas où existait un rétrécissement méconnu du duodénum, déterminé par de vieilles adhérences. Dans un cas, on a dû combiner à la gastropexie une hépatopexie; dans un autre, on a dû enlever l'extrémité d'un lobe gauche hépatique hypertrophié.

KOCHER (Berne). — Les différentes communications faites, par la multiplicité des procédés préconisés, montrent que l'on a encore quelquefois des revers et que les résultats ne sont pas toujours aussi parfaits que quelques travaux le feraient supposer. Tous, nous avons fait des gastro-jéjunostomies postérieures à la partie déclive de l'estomac. Quelques-uns y ont adjoint l'entéro-anastomose; d'autres ont fait l'Y; M. Cardenal vient de nous décrire un nouveau procédé excellent de gastro-entérostomie. Et cependant, toujours, dans quelques cas, on voit des malades qui ne vont pas comme on voudrait les voir aller. Cela s'observe surtout chez des malades nerveux, sans qu'il soit possible de faire la part exacte de ce qui revient à la nervosité. Je crois que, chez de semblables malades, le mieux serait peut-être de faire la gastro-duodénostomie latérale que vient d'exposer Sinclair, avec laquelle on ne peut avoir ni circulus vitiosus, ni ulcère peptique, puisque le suc gastrique est alors immédiatement neutralisé.

Faut-il faire l'excision? J'ai vu des cas où, avec une tumeur pylorique, il y avait un chimisme d'ulcère; j'ai fait la gastro-entérostomie, et plusieurs fois j'ai vu se développer secondairement un cancer. L'excision semble donc indiquée dans tous les cas douteux; elle l'est aussi dans les tumeurs pyloriques mobiles, même quand il s'agit d'un ulcère simple. Si l'on termine par une gastro-duodénostomie, l'estomac conserve une forme régulière.

Le chirurgien doit revendiquer pour lui la pose de l'indication opératoire et ne doit pas se borner à exécuter une indication posée par un médecin, souvent moins compétent que lui.

SEGOND (Paris). — Parmi les lésions non néoplasiques de l'estomac justiciables de la chirurgie, il en est quelques-unes qui méritent une étude particulière. Je citerai entre autres les périgastrites, dont je désire vous relater ici un cas très particulier.

Il s'agit d'un homme de quarante ans, que j'ai opéré il y a sept ans, et qui actuellement se porte toujours bien. A ce moment, il présentait tous les signes d'un cancer, était très amaigri, vomissait presque constamment, ne pouvait manger que peu à la fois, et ne digérait ce peu que lorsqu'il restait couché sur le côté.

Le début de la maladie remontait à douze ans; à ce moment il avait des douleurs 3 heures après le repas et une constipation marquée. Au bout de six ans du même état, il eut une hémorragie avec malaises, symptômes d'anémie aiguë. Il se remit, éprouva même à ce moment une certaine amélioration dans son état; mais, au bout de trois ou quatre mois, il recommença à avoir des symptômes digestifs pénibles compliqués de crises douloureuses intenses, que l'on étiqueta accidents hépatiques et pour lesquels on lui fit faire 4 saisons à Vichy.

Lorsque j'ouvris le ventre, je ne pus, au premier moment, rien reconnaître. Tout le champ opératoire était occupé par un tablier graisseux, au-dessous duquel on aperçevait, dans une petite étendue, le foie. Je commençai par décoller de ce foie la masse graisseuse épiploïque : ce qui ne se fit pas sans déterminer un saignement assez abondant. A un moment, brusquement,

l'estomac se détacha et reprit sa place. Il était retourné de 90°; et, une fois l'épiploon libéré, il retomba en situation normale et me parut à l'examen absolument sain. L'opération était dès lors terminée. Je refermai la plaie, faisant à droite une contre-ouverture par laquelle sortait une mèche de gaze tamponnant la surface saignante de la face convexe du foie. Comme l'opération remonte à sept ans, que, depuis ce moment, le malade n'a présenté aucun trouble, on peut dire qu'il est bien guéri.

Je n'ai trouvé qu'un cas analogue; il est relaté en quelques lignes par Mikulicz, qui obtint de même la guérison par le détachement d'un estomac en rotation de 90°.

E. DE HERCZEL (Budapest). — Le traitement opératoire de quelques affections bénignes de l'estomac est sans doute un des succès les plus grands de la chirurgie moderne. Pourtant je crois l'opinion des rapporteurs concernant la valeur de ces opérations un peu trop optimiste.

La pyloroplastie est une intervention d'une valeur inférieure. Quant aux autres opérations, la résection partielle en cas d'ulcère et peut-être encore la gastrolyse, la gastropexie, la gastroplastie et la gastro-entérostomie ont, dans quelques cas rares et exceptionnels, plus ou moins leur raison d'être.

La gastro-entérostomie est l'opération qui offre le plus de chance de pouvoir arriver à atteindre notre but; mais de l'opération la plus heureuse on ne peut exiger que le possible. Par la gastroentérostomie la plus réussie, nous ne pouvons arriver qu'à *faciliter et accélérer le passage du contenu de l'estomac dans les intestins.* C'est ce qui nous engage à restreindre les limites généralement trop étendues des indications de cette opération. Elle est particulièrement efficace quand l'évacuation imparfaite de l'estomac est causée par un obstacle anatomique (*sténose du pylore*).

Lorsque le pylore est anatomiquement libre, et qu'il ne s'agit que d'une contraction spasmodique, la gastro-entérostomie accélère peut-être la guérison. Mais il faut savoir que le spasme cesse à la suite d'un traitement interne, ou même spontanément.

Enfin, dans les troubles liés à la *faiblesse et à l'atonie des muscles de l'estomac, innervation imparfaite* (hystérie et neurasthénie), une gastro-entérostomie non seulement n'améliore pas l'état du malade, mais peut même l'aggraver. Chez ces malades, la régurgitation survient facilement, même si l'opération est bien exécutée.

De ce qui précède, on peut conclure *a priori* — et la clinique confirme cette conclusion — que c'est pour le *rétrécissement cicatriciel du pylore* que la gastro-entérostomie est souveraine.

Au contraire, pour l'ulcère de l'estomac et les complications qu'il entraine (hémorragie, perforation), cette opération n'a pas d'effet immédiat. Elle n'agit qu'indirectement sur l'ulcère, en supprimant l'obstruction (en neutralisant le suc gastrique. Son effet curatif est encore bien douteu pour deux raisons :

1° D'innombrables observations incontestables prouvent que, même de ulcères rebelles et de longue date guérissent spontanément, de sorte qu

même la guérison éventuelle ne peut être mise exclusivement sur le compte de la gastro-entérostomie.

2° Très souvent les symptômes de l'ulcère persistent après la gastroentérostomie. Dans les cas où une mobilité parfaite, une absorption complète de la nourriture, et en conséquence une rapide augmentation du poids, garantissent que la fistule gastro-jéjunale fonctionne irréprochablement, on observe néanmoins des symptômes de l'ulcère persistant : hémorragies et douleurs. Je me souviendrai toujours d'une jeune malade (âgée de vingt et un ans), qui, extrêmement amaigrie (elle ne pesait que 29 kilogrammes), augmenta après l'opération de 20 kilogrammes; elle avait une mine florissante et pourtant ne cessait d'avoir des douleurs incessantes et marquait une grande sensibilité à la pression de l'épigastre. Quelquefois survenaient aussi des hématémèses profuses, sans qu'on ait eu la moindre raison de penser à une insuffisance motrice ou au rétrécissement de l'anastomose.

En ce qui concerne les *hémorragies*, je ne peux pas partager l'opinion optimiste des rapporteurs; je suis même forcé de contester que la gastro-entérostomie ait ici un effet curatif quelconque. Je ne crois pas qu'il existe un seul chirurgien, pratiquant la gastro-entérostomie fréquemment, qui n'ait perdu au moins un malade par suite d'une hémorragie d'ulcère survenue immédiatement après l'opération et causée évidemment par le tiraillement inévitable. Le repos qui résulte pour l'ulcère de l'estomac de la gastro-entérostomie est insignifiant, comparé à celui que donne la jéjunostomie. Cette opération a l'avantage de ne pas remuer l'ulcère; sa durée est bien moins grande; elle est plus facilement supportable par un malade très affaibli. Et pourtant nous sommes incapables, même à l'aide de cette opération, de prévenir les hémorragies. Dans deux cas d'ulcère, dans lesquels j'ai pratiqué la fistule jéjunale à cause d'hémorragies continuelles, les malades ont continué à dépérir par suite de melæna et d'hématémèse. En conséquence, je suis convaincu, que, si d'une part on doit opérer le *rétrécissement pylorique* aussi vite que possible, *immédiatement* avant que l'alimentation du malade soit trop réduite, sa résistance amoindrie, d'autre part, en cas d'*ulcère sans sténose, l'intervention n'est indiquée que dans les cas extrêmement sérieux, surtout s'ils sont compliqués par l'insuffisance motrice.*

J'ajouterai quelques mots sur deux questions relatives à la gastro-entérostomie.

La première est celle de la *régurgitation*. On ne peut nier qu'elle existe après la gastro-entérostomie, puisque, avec la sonde, on trouve toujours une quantité plus ou moins grande de bile dans l'estomac. Mais cette régurgitation ne devient pathologique que si le contenu de l'estomac se vide mal dans l'intestin, donc dans les cas de circulus vitiosus. Je n'ai observé que deux fois ce circulus, causé par la compression de l'anse efférente : *une fois* après une *gastro-entérostomie rétrocôlique postérieure*, opération de choix; et une autre fois, après une gastro-entérostomie antécôlique antérieure, que j'avais pratiquée pour perforation brusque d'un ulcère pylo-

rique, dont la suture en employant la méthode rétrocôlique aurait été trop tiraillée. Dans les deux cas nous fîmes secondement une entéro-anastomose; les deux malades guérirent. D'autre part, des signes de circulus subsistèrent à plusieurs reprises chez des névropathiques, et chez des malades très affaiblis. Chez ces derniers, par suite du relâchement des tissus, les anses intestinales tombent dans le bassin, d'où la coudure de l'anse efférente. En mettant les malades dans la position de Trendelenburg, les vomissements cessèrent.

Chez les névropathes, nous pouvons attribuer les vomissements à un défaut de l'innervation de l'estomac et des intestins; ces vomissements durent alors des semaines et même des mois. Je l'ai observé chez trois malades hystériques. Une de ces malades avait déjà été opérée deux fois par d'autres chirurgiens, qui avaient pratiqué d'abord une gastrolyse, puis une gastro-entérostomie. Je fis une gastro-entérostomie rétrocôlique postérieure, que je transformai en un Y de Roux. Je mentionne ces cas pour prouver que le seul fait de l'existence prolongée de graves symptômes gastriques ne suffit pas à fournir une indication pour la gastro-entérostomie.

La seconde question, que je ne veux que mentionner, est celle *des ulcères peptiques du jéjunum*. Je n'en ai observé qu'un cas. Sur l'anse efférente du jéjunum, vis-à-vis de la fistule gastro-intestinale, siégeait un ulcère qui avait perforé le gros intestin.

Pour conclure, qu'il me soit permis de donner ici la statistique concise de mes gastro-entérostomies.

Rétrécissements pyloriques bénins, 59 cas; guéris, 55 (93 p. 100); morts, 4 (6,8 p. 100).

Rétrécissements causés par des empoisonnements caustiques, 5 cas: guéris 2 (40 p. 100); morts 3 (60 p. 100).

Tuberculose de l'estomac, 2 cas; guéris, 2 (10 p. 100; morts 0 (0 p. 100).

Cancer de l'estomac, 83 cas; guéris 68 (82 p. 100); morts 15 (18 p. 100).

Nous n'avons pas perdu de malades par suite de circulus, ni par l'insuffisance des sutures, ni par péritonite. Parmi les opérés pour sténoses, 2 sont morts d'hémorragies profuses; un est mort d'une parotidite survenue le dix-neuvième jour après l'opération; et un enfin, six jours après l'intervention, d'inanition. Dans les sténoses causées par empoisonnements caustiques, la mort d'un des malades a été occasionnée par la perforation de l'estomac; dans l'autre, par septicémie puerpérale. Dans le troisième cas, le malade succomba avec des symptômes d'inanition progressive. La cause de la mort des malades cancéreux était partiellement le marasme progressif, et en plusieurs cas une fluxion de poitrine.

Tandis que, lors de la sténose pylorique cancéreuse, j'exécute l'opération à l'aide des boutons de Murphy, je préfère la suture pour les sténoses bénignes.

Czerny (Heidelberg) commence par rappeler qu'il fit sa première excision d'ulcère gastrique en 1882 et que son opérée vécut en parfaite santé pendant dix-sept ans; sa première gastro-entérostomie faite, en 1888, est morte

de collapsus quatre jours après l'opération; sa première pyloroplastie, qui remonte à quatorze ans, est toujours bien portante. Czerny donne ensuite la statistique de ses interventions pour lésions non cancéreuses de l'estomac.

Sur 227 opérations, il y a eu 26 morts; soit une mortalité globale de 11,5 p. 100.

Ces opérations se décomposent en :

176 gastro-entérostomies avec 16 morts.

11 pylorectomies avec 6 morts.

3 pyloroplasties avec 1 mort.

9 excisions d'ulcère avec 2 morts.

5 gastro-entéroplasties, 5 gastrolysis, 3 gastrotomies (dont une pour corps étranger : deux pour bouton de Murphy dans l'estomac), 1 divulsion du pylore, 1 entéroplastie, 2 laparotomies exploratrices, 3 cholécystostomies (calculs pris pour une affection gastrique) sans aucune mort; 3 opérations compliquées avec 1 mort.

Les causes de mort furent : 1 syncope survenue au cours de l'opération; 4 collapsus post-opératoire; 8 pneumonie, 4 péritonite, 5 hémorragie, 3 cachexie, 1 embolie au vingt-cinquième jour.

113 fois, il s'agissait de sténoses, suite d'ulcère; 19 opérés sont morts. Recherchant ce qu'étaient devenus les 94 malades survivants, Czerny a pu avoir récemment des nouvelles de 74 d'entre eux. De ces 74, 16 sont morts; les 54 autres vivent encore et sont très satisfaits de leur état; pour 24 d'entre eux, l'opération remonte déjà à une époque variant de cinq à quinze ans. Czerny attribue les bons résultats de ses interventions à ce qu'il a eu la chance de voir partager ses idées chirurgicales par Kussmaul, Fleisch, Erb, qui lui ont envoyé à temps un grand nombre de leurs malades. Il ne faut, en effet, pas trop tarder à intervenir : ce qui ne veut pas dire que les médecins internes doivent renoncer à soigner les maladies chroniques de l'estomac. Il y a un certain nombre de ces affections qui relèveront toujours du médecin plus que du chirurgien, telles les sténoses pyloriques hystériques, les dilatations atoniques de l'estomac, et maintes gastroptoses rebelles.

En ce qui regarde les ulcères hémorragiques, Czerny n'intervient que dans des conditions bien précises, notamment quand il y a des hémorragies à répétition avec abaissement rapide du taux de l'hémoglobine; dans ces cas toutefois, il ne faut pas chercher à tout prix à exciser l'ulcère qui saigne, bien que ce soit la conduite en apparence la plus logique; il faut savoir se contenter le plus souvent de la gastro-entérostomie, qui donne en général les meilleurs résultats, bien que Czerny ait, dans plusieurs cas, vu des récidives d'hémorragie suivies de mort.

Czerny termine sa communication par l'exposé de sa technique opératoire. C'est celle qu'il a fait publier par Petersen et que Cardenal vient d'exposer. Elle a toujours donné entre les mains de Czerny des résultats remarquables. Czerny est resté fidèle au bouton de Murphy, bien qu'on puisse avec raison reprocher à cet instrument certains inconvénients et

qu'il soit encore susceptible de perfectionnements. Personnellement, Czerny a dû faire deux fois la gastrotomie pour retirer des boutons tombés dans l'estomac; à l'autopsie d'un autre malade mort de pneumonie, il a trouvé le bouton enclavé dans l'intestin; enfin dans 5 cas il a dû, par une gastro-entéroplastie, élargir l'orifice anastomotique trop étroit à la suite de la chute du bouton.

Rydygier (Lemberg) montre la photographie de la première pylorectomie faite pour ulcère par lui il y a vingt-cinq ans. Cette malade est actuellement encore vivante et d'aspect florissant, comme on peut le voir sur la photographie faite ces jours-ci.

Lorthioir (Bruxelles). — On a un peu négligé jusqu'ici l'atrésie congénitale du pylore. Je crois que dans quelques années on en parlera et qu'il arrivera pour elle ce qui est arrivé pour l'appendicite, dont on ne parlait pas autrefois et dont on parle constamment aujourd'hui. Cette atrésie est beaucoup plus fréquente qu'on ne le suppose. On ne la diagnostique pas, parce qu'on n'y pense que dans les cas où rien ne peut passer par le pylore. Or ces atrésies sont le plus souvent incomplètes; l'enfant arrive encore à digérer. Et, comme chez l'enfant le cardia s'ouvre avec une grande facilité, comme il vomit très facilement, l'estomac ne se dilate pas.

Il faut, chez les nouveaux-nés, prêter une grande attention aux vomissements constants, à l'intolérance gastrique, aux selles rares, au marasme. En général, on donne à ces enfants des alcalins et des lavements, alors qu'il faudrait leur faire une gastro-entérotosmie.

CINQUIÈME QUESTION

Traitement de la tuberculose articulaire.

Bier (Bonn). — On sait aujourd'hui d'une façon certaine que la tuberculose est un processus qui peut guérir et qui a même une tendance spontanée assez marquée à la guérison : c'est là une notion qu'il ne faut pas perdre de vue.

Dans toute tuberculose articulaire, au traitement général toujours indispensable, il faut adjoindre le traitement local. Celui-ci consiste : 1° dans le *repos absolu* de l'articulation malade; 2° en *injections iodoformées*, surtout utiles par l'hyperémie et l'irritation qu'elles produisent autour du foyer tuberculeux; on peut également employer, dans le même but, les pointes de feu, les vésicatoires, ou encore les injections sclérogènes de chlorure de zinc de Lannelongue; 3° l'*hypérémie passive*, que Bier a décrite le premier et préconisée avec enthousiasme; c'est ce procédé personnel qu'il s'attache surtout à décrire ici. Il la réalise au moyen d'une bande de caoutchouc, appliquée au-dessus de l'articulation à soigner; *la bande ne doit jamais provoquer de douleur*. On fait ces applications de bande pendant une heure à trois heures par jour; s'il survient de l'œdème par stase, on le combat avec succès, en mettant le membre malade en position élevée. Si la tuber-

culose articulaire est fistuleuse, on enlève le pansement pendant le temps de l'application de la bande de caoutchouc. S'il survient un abcès froid pendant le traitement, on le traite simplement par une petite incision précoce, qui aidée de l'aspiration avec une ventouse, évacue le liquide purulent et les débris caséeux; les injections antiseptiques semblent tout à fait inutiles à Bier. Ce traitement est applicable à la grande majorité des cas de tuberculose articulaire fistulisée ou fermée. Les seules contre-indications sont : 1° la tuberculose pulmonaire avancée ou la dégénérescence amyloïde, qui commandent une amputation; 2° les attitudes vicieuses qui nécessitent une résection destinée surtout à corriger l'attitude vicieuse (genou en particulier). Bier ne fait aucune distinction suivant les âges et traite tous ses malades de la même façon : enfants, adultes, vieillards. Bier a renoncé à associer au traitement par l'hyperémie passive les injections d'iodoforme; il réserve les injections à l'hydrops tuberculosus et aux abcès froids intra-articulaires. Il faut toujours veiller, au cours du traitement, à ne pas laisser l'articulation s'ankyloser; des massages modérés et des mobilisations passives sont tout à fait indiqués. Il n'y a d'exception que pour le genou et la tibio-tarsienne; il est préférable pour ces deux articulations d'immobiliser dans un plâtre amovible.

Bier recommande de traiter le plus possible les tuberculoses articulaires en dehors de l'hôpital, à la policlinique.

Bier donne ensuite les résultats obtenus avec le traitement par l'hypérémie passive du 1er avril 1903 au 1er août 1904 : il ne compte ici que les malades traités uniquement par l'hyperémie.

1° *Tuberculose du poignet* : 17 cas, dont 4 fistuleux; 5 fois on fut forcé d'inciser des abcès froids pendant le traitement. 15 malades furent guéris, tous avec des mouvements; 2 fois seulement il n'y eut qu'une amélioration. La durée moyenne du traitement a été d'un an.

2° *Coude*. 11 cas, dont 5 fistuleux; 5 fois on fut obligé d'inciser des abcès froids au cours du traitement; 8 malades guérirent, tous avec une mobilité suffisante; 3 améliorations; durée moyenne du traitement 9 mois.

3° *Tibio-tarsienne*. 13 cas dont 8 fistuleux; 6 fois il y eut incision d'abcès au cours du traitement; 8 malades guérirent, avec des mouvements satisfaisants (4 étaient fistuleux); 3 furent améliorés, 1 ne fut pas modifié et 1 fut amputé en dehors de la clinique. Durée du traitement environ 10 mois.

4° *Genou*. 5 cas, dont 2 au début et 2 fistuleux : 3 cas furent guéris, 2 avec mouvements, 1 avec ankylose en rectitude; 2 furent améliorés et s'ankylosèrent ensuite solidement. Chez 8 autres malades, après un court essai de traitement par l'hyperémie passive, la résection fut pratiquée.

5° *Épaule*. 1 seul cas, guéri avec une mobilité complète.

On peut voir d'après cette courte statistique que l'hyperémie passive donne de fort bons résultats, sauf pour le genou : la résection est ici préférable, surtout à cause du résultat fonctionnel (membre solide).

Broca (Paris). — Broca ne traitera dans son rapport que des tuberculoses articulaires de l'enfance, les seules dont il ait, dit-il, une expérience notable.

Tout d'abord, et pour n'en plus parler, le traitement général est de première importance dans le traitement de toute tuberculose articulaire; le malade est un tuberculeux : il faut le traiter comme tel; c'est dire l'efficacité de l'aération, du séjour au bord de la mer; il ne faut toutefois rien exagérer et croire qu'une tuberculose articulaire ne saurait guérir en dehors des sanatoria ou hospices marins : la considération est d'importance pour les malades de la classe ouvrière.

Broca aborde ensuite l'étude du traitement des différentes variétés de tuberculose articulaire.

L'hydarthrose est pour ainsi dire toujours tuberculeuse chez l'enfant : le mieux est de la traiter par la ponction évacuatrice, l'injection d'éther iodoformé; et l'immobilisation en rectitude. L'évolution est en général favorable et aboutit à une simple raideur sans ankylose véritable.

L'arthrite fongueuse avec lésions osseuses, la classique tumeur blanche, doit toujours être traitée par l'immobilisation; tous les essais de mobilisation, de massage, n'ont en général donné que des résultats déplorables.

L'*immobilisation* ne tend pas tant à réaliser le repos absolu de la jointure qu'à *obvier aux déformations secondaires*, dues aux attitudes vicieuses. L'immobilisation peut être réalisée par l'*appareil inamovible* ou par l'*extension continue*. Le meilleur appareil inamovible, c'est l'*appareil plâtré* bien appliqué. Il faut immobiliser les articulations malades, en vue du résultat définitif à obtenir; c'est-à-dire, le genou, le poignet, les doigts, les orteils, dans la rectitude parfaite; la hanche, dans l'extension rectiligne avec un peu d'abduction et de rotation en dehors; le coude et le cou-de-pied à angle droit.

L'immobilisation ne peut être que rarement appliquée d'emblée à une articulation encore suffisamment souple; les malades ne consultent guère au début du mal; s'il y a déjà attitude vicieuse, il faudra recourir soit au *redressement lent*, par des appareils à charnière et à vis, dispendieux et difficiles à bien régler, ou mieux au *redressement lent par l'extension continue*, soit au *redressement manuel brusque sous chloroforme* : cette dernière méthode, malgré les critiques de Verneuil, doit être considérée comme une excellente ressource, lorsque la déformation est trop accentuée, les os subluxés ou déformés.

Après avoir immobilisé l'articulation malade en bonne position, on cherche à modifier les tissus malades par des agents modificateurs. Parmi ceux-ci, la compression ne doit pas être oubliée : c'est un excellent procédé qui se rapproche beaucoup de la *stase veineuse* érigée en méthode par Bier depuis 1892. Les *révulsifs* peuvent être utiles sous toutes leurs formes (teinture d'iode, pointes de feu, emplâtres mercuriels). Les *injections modificatives* ont été également essayées souvent avec succès : l'éther iodoformé à 1/10; la glycérine iodoformée (Krause); la méthode de sclérogène au chlorure de zinc de Lannelongue (1891). Tous ces procédés peuvent donner de bons résultats; mais l'éther iodoformé est encore le meilleur.

A l'aide de ce traitement éminemment conservateur, on arrive à guérir des tuberculoses articulaires prises au début, avec une simple raideur dans les cas favorables. Certains chirurgiens, obéissant à des préceptes aujour-

d'hui presque universellement abandonnés, emploient encore l'*arthrectomie* et la *résection* dans le traitement des tumeurs blanches au début.

La *synovectomie*, applicable seulement au genou et au coude, est ou trop grave appliquée à des cas qui pourraient guérir par un traitement non sanglant, ou insuffisante lorsqu'il existe des lésions osseuses, ce qui est pour ainsi dire la règle chez l'enfant.

La *résection* est tout à fait abandonnée aujourd'hui dans le traitement de la tumeur blanche de l'enfant par la majorité des chirurgiens. Les raccourcissements formidables observés à la suite de résections suffisent à condamner cette méthode : même amendée, sous forme de résection intra-épiphysaire, même pour les petits os du carpe ou du tarse, les résections précoces n'ont rien donné de supérieur au traitement conservateur.

Les tumeurs blanches suppurées vont-elles être plus favorables au traitement sanglant? Beaucoup moins qu'on ne le croyait il y a 25 ans; les abcès froids, que l'on incisait largement à cette époque, sont aujourd'hui de préférence ponctionnés et injectés avec de l'éther iodoformé au 1/10e.

De même les opérations économiques, grattages osseux plus ou moins profonds, évidements suivis de cautérisation sont le plus souvent des interventions incomplètes exposant à la réinoculation locale : malgré tout, elles sont parfois indiquées et peuvent donner de bons résultats : il faut toujours s'attendre à réopérer plusieurs fois le petit malade; mais la persévérance, en fin de compte, est quelquefois couronnée de succès.

L'amputation est rarement indiquée chez l'enfant; jamais Broca n'a eu l'occasion d'amputer un membre supérieur; rarement il a dû couper la cuisse ou la jambe; l'indication de ces amputations est avant tout la septicémie chronique, la menace de dégénérescence amyloïde des viscères.

Enfin le *traitement de la convalescence* d'une tumeur blanche en voie de guérison est toujours de première importance; il ne faut pas vouloir aller trop vite. On perdrait du temps : le mieux est de ne cesser l'immobilisation que lorsque toute douleur spontanée a disparu, lorsque les fongosités sont résorbées et lorsque la pression localisée sur le squelette n'éveille plus de douleur en aucun point. Au membre inférieur, les appareils de marche sont parfaitement indiqués et doivent être maintenus longtemps.

Si, après guérison, il persiste une ankylose en attitude correcte, on doit presque toujours la respecter, sauf au coude peut-être, où l'on peut espérer, par une résection orthopédique, rendre quelque mobilité. Si l'ankylose est en position vicieuse, on peut la corriger : 1° par l'*ostéoclasie manuelle*; 2° par l'*ostéotomie*; 3° par la *résection*. La première méthode ne semble pas recommandable, malgré les succès indiscutables qu'elle a pu fournir. L'ostéotomie sous-trochantérienne, au contraire, est une excellente opération pour les ankyloses vicieuses de la hanche; de même la résection du genou et l'extirpation de l'astragale pour le pied. Pour la résection du genou en particulier, il est indiqué d'attendre le plus longtemps possible pour éviter les hypo-accroissements.

G. Willems (Gand). — Après un résumé historique de la question,

Willems traite dans son rapport des indications du *traitement sanglant* de la tuberculose articulaire; il laisse de côté le traitement orthopédique par les appareils et les injections.

Les indications du traitement sanglant peuvent être tirées : 1° de l'*état local*; 2° de l'*état général*; 3° de la *localisation*.

C'est surtout de l'étude des différentes localisations que Willems s'occupe, passant en revue les principales articulations.

I. *Genou*. Jusqu'à l'âge de quinze ans, le mieux est d'appliquer un *traitement conservateur prolongé*. La guérison est fréquente. S'il y a fistulisation, suppuration propre, atteinte de l'état général, il faut *amputer*, car la résection, même intra-épiphysaire, donne des résultats déplorables; et l'arthrectomie est condamnée par l'existence pour ainsi dire constante de foyers osseux.

Chez l'*adulte*, au contraire, la résection typique reprend ses droits : dès que le traitement conservateur se montre inefficace, la résection est indiquée; on peut la faire avec succès, même dans un âge avancé, et l'amputation ne doit la remplaçer que s'il existe de la tuberculose viscérale avancée, de la dégénérescence amyloïde, ou un état local déplorable avec fistules.

II. *Hanche*. Dans la grande majorité des cas, le traitement de la coxalgie doit être conservateur; bien que l'ankylose ne soit le plus souvent que fibreuse, elle offre ordinairement une solidité très suffisante. Chez l'enfant en particulier, ce traitement conservateur est presque toujours efficace; s'il arrive que la suppuration devienne profuse, que la fièvre persiste, il faut intervenir. Désarticulation ou résection? Willems pense que la résection est indiquée : le cartilage épiphysaire n'entre pas ici en ligne de compte, car il est stérile.

A plus forte raison, chez l'adulte, en pareille occurrence, il faut *réséquer*; mais il ne s'agit plus ici de l'ancienne résection typique qui ne visait qu'à enlever la tête fémorale, il faut suivre les lésions et enlever tout ce qui est malade. Avec les procédés modernes (celui de Kocher par exemple), la désarticulation est aussi réservée à certains cas exceptionnels où l'état général commande de supprimer toutes les lésions dans le plus bref délai.

III. *Coude*. Ce qu'on cherche ici, c'est une mobilité articulaire suffisante et non une ankylose solide comme au membre inférieur. Le traitement conservateur ne donne pas ici de résultats satisfaisants : au contraire, la résection est préférable et l'indication opératoire est bien plus fréquente qu'au membre inférieur. Au coude, comme à la hanche, il n'y a guère à se préoccuper des cartilages épiphysaires, pratiquement stériles. L'amputation est très rarement indiquée à moins de lésions viscérales graves et certes une amputation de bras est plus grave qu'une amputation de jambe au point de vue fonctionnel. La résection osseuse doit être large; il faut de plus enlever la capsule pour éviter l'ankylose, mobiliser le plus tôt possible après l'opération, interposer au cours de l'intervention des muscles ou tendons entre les surfaces réséquées.

IV. *Épaule.* Ici, comme au coude, il faut chercher à obtenir une articulation mobile. Le traitement opératoire est presque toujours indiqué et doit être précoce : plus la résection sera faite tôt, meilleur sera le résultat. Mais, chez l'enfant, il faut se rappeler que le cartilage épiphysaire est ici le cartilage fertile et il faut être prudent dans l'exérèse osseuse du côté de l'humérus. Ici encore, pas de méthode sous-capsulo-périostée, qui ne permet pas d'enlever toutes les fongosités; le traitement post-opératoire est capital et la mobilisation doit toujours être précoce. Les modifications de la désarticulation de l'épaule sont tout à fait restreintes et applicables seulement aux cas graves, avec lésions viscérales profondes.

V. *Poignet.* Ici le traitement conservateur reprend ses droits et les injections en particulier sont excellentes, surtout chez les malades âgés de moins de vingt ans.

La résection n'est indiquée que pour les tuberculoses graves, anciennes, rebelles au traitement conservateur. L'ankylose du poignet est moins grave que celle de l'épaule ou du coude; et il faut surtout veiller ici à la *mobilisation précoce des doigts.* L'amputation est rarement indiquée; on ne la fera guère que chez des sujets âgés, cachectisés, ou atteints de tuberculose pulmonaire avancée.

VI. *Cou-de-pied.* Chez l'enfant, le traitement conservateur est de règle et donne souvent des résultats inespérés, chez des malades qu'on aurait été tenté d'amputer. Chez l'adulte, au contraire, le traitement sanglant est bien plus fréquemment indiqué, d'autant plus que la seule fonction utile, pour la marche, c'est un point d'appui solide, si bien que l'ankylose est un résultat très favorable. — Cette résection doit être précoce et l'amputation de jambe réservée aux malades âgés et profondément atteints.

BRADFORD (Boston). — Bradford résume ainsi ses idées sur le traitement de la tuberculose articulaire : 1° éliminer tout ce qui retarde; 2° employer tout ce qui accélère la défense naturelle de l'organisme. C'est dire qu'il faut protéger l'articulation contre les traumatismes ou les irritations nuisibles, et enlever tous les tissus morts dont les forces naturelles de réparation ne peuvent triompher.

Il faut absolument éviter la pression continue des os contre les autres, cette pression amenant des déformations considérables dans les surfaces articulaires, comme on le voit particulièrement dans la coxalgie où l'extension continue rend des services signalés.

Il faut enfin donner au malade tout ce qui peut augmenter sa résistance générale, indispensable pour une guérison définitive. Les opérations radicales doivent être réservées aux cas où l'état général du malade est tel qu'on ne peut espérer aucune réparation spontanée des lésions.

Cette méthode générale de traitement, appliquée à l'hôpital des Enfants à Boston sur plus de 5000 malades, a donné de très bons résultats à l'auteur.

LEBRUN (Namur). — Dans la tuberculose du genou de l'enfant, les méthodes non sanglantes m'ont paru bonnes dans la forme d'hydarthrose seulement. Pour toutes les autres formes, il y a lieu de recourir à un trai-

tement opératoire. Les résections donnent des résultats déplorables; il faut, chez l'enfant, recourir à des opérations qui n'altèrent pas les conditions d'accroissement du membre.

L'immobilisation, combinée à la compression, sans infection spécifique, permet d'obtenir la guérison dans 25 p. 100 des cas, mais seulement après une immobilisation prolongée, dont la durée varie de vingt-cinq à trente mois. L'inconvénient de cette méthode, c'est sa longue durée. Certes, souvent la tuberculose évolue vers l'état fibreux; mais d'autres fois elle subit la transformation caséeuse. Pendant la longue durée du traitement, la santé générale s'altère, les extrémités articulaires se déforment, les os s'atrophient inégalement; aussi ai-je pour règle de recourir à l'arthrectomie synoviale. On peut, pour le genou, extirper toute la synoviale; et la forme synoviale représente, au dire de König et d'Albertin, la moitié des cas. Rien n'empêche, du reste, de la combiner, s'il y a lieu, à l'évidement d'un petit foyer osseux. On a dit qu'elle exposait à la flexion progressive du membre; c'est là un accident qui ne survient que dans les cas où l'on permet trop tôt la marche, et où survient une contracture des muscles postérieurs, suivie de rétraction, amenant une compression du cartilage de conjugaison en arrière et alors une évolution exagérée du segment antérieur qui prolifère et détermine un allongement de la partie antérieure du membre. Il suffit, pour éviter ces déformations, de laisser plusieurs mois sans marcher le petit opéré, puis de lui faire porter pendant quelques années une genouillère rigide.

Les résultats de l'arthrectomie ainsi pratiquée sont excellents.

L'arthrectomie me semble la méthode de choix dès que la tumeur blanche est constituée; elle l'est aussi dans les tumeurs blanches suppurées, fermées ou ouvertes, s'il n'y a pas de lésions osseuses étendues.

J'ai l'habitude, après l'excision de la synoviale, de saupoudrer le foyer d'iodoforme, puis de le toucher au thermo-cautère; ce qui hémostasie les points saignants et ce qui décompose l'iodoforme, le volatilisant dans tous les recoins de la plaie. Je termine en réunissant et en faisant deux petites incisions postéro-latérales, où je laisse pendant quarante-huit heures un drain pour évacuer le suintement sanguin.

Le malade guéri marche facilement et ne présente pas de troubles dans l'accroissement du membre.

Garré (Breslau). — D'une manière générale, Garré recourt au traitement conservateur et combine les injections iodoformées avec l'immobilisation. Cependant, il est devenu, avec le temps, plus interventionniste pour le genou et pour le pied. Au genou, il compte 185 opérations (8 synovectomies, 177 résections), avec 94 p. 100 de bons résultats immédiats, 92,3 p. 100 de bons résultats fonctionnels ultérieurs, 7,7 p. 100 de résultats mauvais. Au pied, la conservation ne lui a donné que 43 p. 100 de succès, la résection 80 p. 100 de bons résultats, 10 p. 100 d'insuccès, 10 p. 100 de morts par méningite, tuberculose intestinale, etc.

Hoffa (Berlin). — Hoffa applique, dès le début, un bandage plâtré; puis

dès que les phénomènes aigus sont calmés, il fait marcher les malades au grand air avec des appareils spéciaux.

VERNEUIL (Middelkerke). — Il semble bien difficile d'établir des règles générales au sujet du traitement des tuberculoses articulaires; et la seule qui me paraisse pouvoir être posée, c'est que ce traitement devra toujours s'inspirer de ce fait incontestable que l'affection évolue d'une façon bien différente chez l'adulte et chez l'enfant.

Pour celui-ci, on se trouvera bien, dans la grande majorité des cas, des méthodes conservatrices; pour celui-là, il sera très avantageux de recourir parfois à des interventions opératoires, car — à mon avis — les résections peuvent donner des résultats relativement rapides et excellents.

En ce qui concerne le pied et la jambe seulement bien entendu, c'est un tort aussi de vouloir à toute force les conserver au prix de suppurations interminables pendant de longs mois, et pour aboutir souvent à un résultat des plus médiocres. L'amputation sera préférable.

Je crois encore qu'il est très difficile d'apprécier sainement la part de succès qui revient à tel ou tel mode de traitement dans l'évolution de la tuberculose articulaire, parce que cette évolution dépend avant tout de l'état général du sujet, de la résistance de l'organisme, de sa façon de réagir contre l'infection, du degré de virulence de celle-ci et de l'influence du milieu où vit le malade. Tous ces éléments du problème, nous ne les connaissons pas quand arrive le moment d'agir.

Somme toute, il ne faut pas se départir, dans le traitement des ostéo-arthrites tuberculeuses, de la règle de conduite qui est toujours de mise en chirurgie et en toute circonstance : être éclectique, savoir s'inspirer des multiples indications particulières à chaque cas et se garder des partis pris.

Quoi qu'il en soit, et quelles que puissent être les convictions de chacun sur le sujet qui nous occupe, s'il y a des cas où il faut opérer et se décider ou à des currettages, ou à l'arthrectomie, ou à des résections typiques ou atypiques, c'est dans les arthrites suppurées.

Je laisse de côté les ponctions et les injections modificatrices, qui ressortissent aux procédés conservateurs.

Il y a, selon moi, une cause d'insuccès fréquente aux diverses opérations qui se pratiquent : c'est le drainage.

Dans une arthrite suppurée fermée, le drain que l'on place à la partie déclive de la plaie pour assurer l'écoulement des liquides est souvent la source d'une infection mixte, qu'il est très difficile d'éviter. Je n'insiste pas sur les conséquences de cet accident.

Or le drain n'est pas nécessaire, et, si dans certains cas, l'on craint un écoulement de liquide abondant, il est bien préférable d'opérer en deux fois : dans un premier temps, on bourre la cavité de gaze; dans un deuxième temps (trois jours après), on enlève la gaze et on suture (avec des agrafes), après avoir stérilisé à nouveau le champ opératoire comme la première fois : ce qui n'est pas possible sur une plaie encore suturée et au bas de laquelle se trouve un drain.

Dans les arthrites suppurées ouvertes, profondément infectées, avec fistules, il ne faut pas drainer non plus. Le moins qui puisse arriver, si le résultat de l'intervention est bon, c'est que les trajets des drains persistent interminablement.

Je préfère débrider tout les trajets, ou — quand l'incision d'un nerf ou d'un vaisseau important s'y oppose — les transformer en un large canal : j'ouvre la cavité articulaire par de grandes et multiples incisions sur différentes faces du membre, de façon à effacer à peu près cette cavité, et — après un nettoyage complet et minutieux — je bourre fortement de gaze, qui peut rester en place une quinzaine de jours quelquefois. On peut ainsi, dans la suite, panser presque à plat cette vaste plaie.

Ce mode de traitement a le désavantage d'être, au début surtout, très douloureux ; mais on obtient parfois des résultats suprenants dans des cas où l'on n'avait plus guère le droit de compter sur une guérison.

Walther (Paris). — Je suis très partisan des méthodes conservatrices. Depuis 1892 je recours très fréquemment aux injections interstitielles de chlorure de zinc, suivant les indications posées par Lannelongue pour la méthode sclérogène. La combinant à l'immobilisation et à la compression, j'arrive à étendre beaucoup, chez l'adulte, le champ de la conservation. Grâce à elle, j'ai presque complètement supprimé les résections et me contente, quand c'est nécessaire, de faire un grattage ou une opération atypique.

Dans les formes fongueuses, si l'on a de la persévérance, car ces injections ne déterminent pas une modification rapide, on arrive à obtenir des guérisons avec intégrité presque complète des mouvements.

Dans les formes avec fistules et abcès, j'y recours tout d'abord pour limiter les lésions, établir une barrière entre les tissus sains et les tissus malades. On détermine avec elle, tout autour des points malades, une zone de défense sclérosée avec épaississement dans les parties molles, ostéite condensante dans les os, si bien que, lorsqu'on opère, on se trouve dans de bonnes conditions. Pour la tuberculose du tarse en particulier, si souvent regardée comme une indication à l'amputation, la méthode sclérogène permet de conserver les parties en ne faisant que des évidements très limités.

Sinclair White (Sheffield). — Le grand air et le soleil sont les agents les plus efficaces dans le traitement des tuberculoses articulaires. J'immobilise l'articulation malade et je mets le malade le plus possible au grand air ; l'intervention sanglante est nécessaire dans un grand nombre de cas ; mais le chirurgien ne doit jamais faire que seconder les efforts de la nature. La ponction aseptique d'un abcès froid, l'ablation d'un os nécrosé et définitivement perdu sont des interventions essentiellement conservatrices. On doit se souvenir que, dans des circonstances favorables, la résorption d'une grande quantité de tissus tuberculeux est possible ; et le chirurgien ne doit pas se croire obligé de poursuivre jusqu'au dernier bacille de Koch. Je ne réséque pas, en général, les articulations tuberculeuses chez l'enfant ; mais, si des abcès

se forment, il faut les ouvrir et les évacuer, sans drainage. Chez l'adulte, le traitement conservateur doit être d'abord patiemment essayé, sauf pour la tumeur blanche du genou survenant chez les ouvriers. Dans ce cas spécial, je crois la résection précoce préférable; j'ai fait 50 fois cette opération avec une seule mort; dans la grande majorité des cas, j'ai obtenu un membre solide et très utile. Je ne draine pas, mais laisse les deux extrémités de la plaie ouverte sur une étendue de 1 centimètre 1/2. La guérison de l'incision était obtenue en général par première intention au bout de dix jours.

Kocher (Berne). — En présence d'une tuberculose articulaire, il faut faire des distinctions; il y a des cas où il faut opérer; d'autres où il faut conserver. D'une manière générale, je suis partisan de l'opération précoce, toutes les fois que l'on espère enlever entièrement le foyer tuberculeux. La guérison est ainsi plus rapide, plus sûre, plus radicale. J'ai vu des malades traités par les méthodes conservatrices guéris en apparence, mais conservant en réalité un foyer tuberculeux latent, qui devenait au bout de quelques années le point de départ d'un abcès et amenaient alors la mort par tuberculose miliaire.

L'intervention est indiquée de même lors de position vicieuse.

Lorsque le résultat fonctionnel est supérieur avec la résection atypique, comme c'est le cas au coude, il faut se borner à l'ablation des parties malades.

Dans les formes chroniques avec mobilité de la jointure, j'emploie la méthode de Bier, que je combine avec les injections d'acide phénique, d'iodoforme, etc. Il faut alors fixer l'articulation, en laissant autant que possible le libre jeu des muscles du membre, l'enveloppement dans un appareil plâtré, déterminant une atrophie assez rapide du membre.

Hoffa (Berlin). — L'atrophie, consécutive à l'application de bandages plâtrés, n'a pas grande importance, car elle cède rapidement à quelques séances de massage.

Dollinger (Budapesth). — On a surtout vanté les résections précoces à cause de la guérison plus rapide et du résultat fonctionnel meilleur : cela peut être dans certains cas; mais, en général, cette proposition est loin d'être exacte, surtout pour le genou et la hanche; des fistules persistent, et la tendance aux contractures nécessite pour les articulations du membre inférieur un long traitement mécanique post-opératoire. Aussi Dollinger considère-t-il qu'au début ce traitement conservateur doit être la règle et l'intervention sanglante l'exception. On a aussi revendiqué, en faveur de la résection précoce, la pauvreté des malades; mais cet argument aussi est bien peu solide, car aujourd'hui les appareils sont tout à fait simples et bon marché.

Le traitement conservateur comprend les procédés suivants.

I. *L'hyperémie passive.* — Le rapport de Bier nous dispense de décrire cette méthode plus longuement; mais Bier a recommandé d'adjoindre à

l'hyperémie passive des mouvements; ceci n'est pas sans inconvénients pour les abcès qui se forment au cours du traitement. Le mieux est de combiner l'hyperémie passive au *repos articulaire*; de la sorte la méthode de Bier étend encore les limites du traitement conservateur.

II. *Les injections* d'iodoforme et d'autres topiques antituberculeux ne sont pas employés par Dollinger dans les tuberculoses articulatoires non suppurées.

III. *L'immobilisation* est encore le remède souverain dans le traitement de la tuberculose articulaire. On la réalise bien avec les appareils plâtrés ou les appareils en cuir pour les articulations du membre inférieur; on fait l'appareil en cuir et acier sur un modèle en plâtre.

On n'immobilise que l'articulation malade, sauf pour les petites articulation des pieds et des mains. *Les articulations dans lesquelles il n'y a pas de lésions tuberculeuses profondes redeviennent spontanément mobiles après l'immobilisation.* Si les mouvements ne reviennent pas, cela veut dire qu'il y a des lésions tuberculeuses profondes de l'articulation, et, si on mobilise cette articulation, il y aura des poussées inflammatoires chaque fois et elle ne redevient jamais mobile. Si un certain degré de mobilité spontanée est revenu, on applique un appareil avec une charnière, qui ne permet que le degré de mouvement revenu spontanément.

On soigne en même temps la musculature, sans jamais faire de mouvements forcés.

On fait le *redressement* en général dès le début du traitement; on le fait progressivement, sans grande force; et il est inutile de couper les parties molles.

Les *abcès* sont traités par l'injection de glycérine iodoformée, lorsqu'il n'y a pas inflammation de la peau à leur niveau. Les abcès en eux-mêmes ne sont pas encore une indication de résection.

Ce sont les *fistules* avec réaction inflammatoire qui constituent l'indication la plus fréquente des résections.

De Quervain (Chaux-de-Fonds). — De Quervain insiste sur le danger de l'infection secondaire, consécutive à l'ouverture spontanée ou opératoire des foyers tuberculeux; il craint, en particulier, que la méthode de Bier, avec les petites incisions d'abcès froids, suivies de séances multiples d'aspiration, ne devienne fréquemment la cause de ces infections secondaires qui aggravent notablement le pronostic des lésions tuberculeuses.

Sir Hinsgton (Montréal) insiste sur l'importance prépondérante de l'aérothérapie dans le traitement de la tuberculose articulaire.

SIXIÈME QUESTION.

Traitement de la Péritonite.

Friedrich (Leipzig). — Il faut tout d'abord, dans l'étude de cette question, remarquer qu'il n'y a pas une, mais des péritonites, et que l'étiologie de l'infection péritonéale rend le pronostic extrêmement variable suivant le cas. De même, la conduite du chirurgien variera suivant le moment où il

sera appelé à voir le malade, suivant qu'il y aura encore ou non une résistance suffisante contre l'infection. D'après l'auteur, il n'y a qu'une seule contre-indication au traitement opératoire de la péritonite aiguë généralisée, c'est l'existence de symptômes indiquant la paralysie des centres bulbaires (cyanose des extrémités, refroidissement, pouls impercepté); en dehors de ce cas, on doit toujours intervenir, et c'est en cela que consiste le progrès dans le traitement moderne de la péritonite.

La question de l'anesthésie est très importante, mais diversement résolue; l'auteur préfère une narcose légère à l'éther associée à de petites doses de morphine sous-cutanée; il faut éviter avec soin tout refroidissement au cours de l'opération, et l'emploi des tables chauffantes est à recommander ainsi que les injections de sérum chaud. Friedrich déconseille absolument l' « éviscération » au cours de l'opération; car c'est, d'après lui, un arrêt de mort dans tous les cas de péritonite avec pouls rapide et température au-dessous de 37°. De même, les lavages du péritoine lui semblent absolument illusoires et inutiles. Le météorisme, qui accompagne fatalement toute péritonite aiguë un peu avancée, est souvent fort difficile à vaincre. Faut-il faire l'entérostomie? Friedrich n'en est pas très partisan et ne la fait que contraint et forcé. L'incision doit être faite en général au point même d'où est partie l'infection; dans le cas particulier de la péritonite d'origine appendiculaire, le mieux est d'inciser d'abord dans la fosse iliaque droite, puis dans la fosse iliaque gauche, quelquefois aussi sur la ligne médiane; l'auteur rejette les incisions vaginales ou rectales. Le traitement post-opératoire est capital : les lavages de l'estomac, la régularisation des selles, l'injection de grandes quantités de liquide, l'alimentation artificielle (huile d'olive sous-cutanée); tels sont les principaux points sur lesquels Friedrich insiste.

A. Krogius (Helsingfors). — La péritonite généralisée est une affection chirurgicale, que l'on ne peut combattre utilement que par un traitement opératoire. La première condition pour que ce traitement soit efficace, c'est que le diagnostic soit précoce, suivi d'une opération immédiate. Ce diagnostic peut en général se faire très tôt d'après les symptômes suivants : douleur excessive, tension de la paroi abdominale, élévation thermique (rectale), accélération du pouls, hyperleucocytose, vomissements, faciès injecté du malade. Lorsqu'un médecin constate ces symptômes, il doit immédiatement considérer le cas comme chirurgical et ne jamais perdre un temps précieux en thérapeutiques illusoires (morphine, lavements). Le traitement opératoire comprend deux indications : d'abord rechercher le point de départ de l'infection, et agir en conséquence (ablation de l'appendice perforé, suture d'un ulcère perforé).

L'utilité des lavages est discutée et contestable; ils ne semblent indiqués que lorsqu'il s'agit d'enlever du péritoine un liquide chimiquement nuisible (suc gastrique) ou des parcelles alimentaires. Le meilleur procédé de désinfection de la cavité péritonéale, c'est le drainage; et le meilleur procédé de drainage, c'est le tamponnement à la Mikulicz; on peut aussi utiliser des

drains, chez la femme par exemple, pour le Douglas; de même des drains placés dans des incisions postérieures pourront évacuer utilement le pus accumulé dans les régions lombaires ou sous-phréniques. Le traitement post-opératoire doit surtout comprendre les injections intraveineuses de sérum; c'est un puissant moyen de réhydrater l'organisme et de relever l'action du cœur, même lorsque le malade présente du collapsus.

Si, après l'opération, le malade présente des signes d'occlusion paralytique, et si ces symptômes persistent après l'emploi des lavements, des lavages de l'estomac et des purgatifs, il convient de faire une fistule stercorale sur l'intestin grêle, en suivant, par exemple, le procédé de Wetzel par la gastrostomie. Les résultats obtenus par le traitement opératoire de la péritonite généralisée sont bons si l'intervention est très précoce, dans les douze ou vingt-quatre heures; passé ce délai, les résultats deviennent de plus en plus mauvais. En voici la preuve.

Péritonites généralisées d'origine appendiculaire, opérées à la clinique d'Helsingfors depuis 1901.

0-12 heures après le début...	13 cas	12 guéris,	1 mort.	78 p. 100 guéris.
12-24 — ...	11 —	8 —	3 —	
24-36 — ...	8 —	5 —	3 —	
36-48 — ...	15 —	4 —	11 —	42 p. 100 guéris.
48-72 — ...	16 —	9 —	7 —	
4-13 jours après le début....	17 —	2 —	15 —	12 p. 100 guéris.

Lennander (Upsala). — Dans le traitement de la péritonite aiguë, il faut avant tout viser à faire un diagnostic et une intervention aussi précoce que possible. Au cours de l'opération, il faut s'attacher à découvrir exactement quelle est la cause de la péritonite et la faire disparaître (appendicectomie, suture d'une perforation viscérale). La paralysie intestinale, due vraisemblablement à des lésions du plexus d'Auerbach, et qui accompagne pour ainsi dire fatalement toute péritonite aiguë un peu avancée, *doit être combattue avec un soin particulier*; on peut faire une ou plusieurs entérotomies pendant l'opération, suivies de la suture immédiate des orifices intestinaux ainsi créés; l'entérostomie portant sur le grêle ou le cæcum (typhlostomie) est préférable, surtout si l'on a soin de faire des fistules obliques à la Witzel; dans quelques cas absolument graves, il vaut mieux réséquer 0 m. 50 ou 2 mètres d'intestin paralysé, en ayant soin que la section porte sur l'intestin sain et en prenant la précaution de faire une entérostomie en amont de l'anastomose.

La typhlostomie immédiate ou secondaire est très indiquée dans la péritonite appendiculaire avec parésie du cæcum, et de la partie voisine d'iléon. Il est indiqué au cours de l'opération d'évacuer la plus grande quantité possible de pus : pour ce, faire les lavages avec la solution saline à 9 p. 1000, à 40° C, sous une faible pression et avec écoulement libre du liquide.

Malgré les expériences récentes qui semblent montrer que le lavage du péritoine produit de l'hyperleucocytose, il est encore, à l'heure actuelle, imprudent et inutile de laver des surfaces péritonéales saines. Les surfaces péritonéales atteintes d'une inflammation aiguë, même sans exsudat puru-

lent, doivent être drainées. Ce drainage, relativement facile pour les points périphériques de l'abdomen, est très difficile pour la région centrale du péritoine (mésentère, anses grêles). Le tamponnement avec des mèches de coton (mèches de lampe à alcool) entourant un drain et séparées du péritoine par de minces feuilles de caoutchouc : tel est le pansement recommandé par Lennander. Pendant une intervention pour péritonite aiguë, il faut toujours être prêt à pratiquer une injection intraveineuse de sérum salé, surtout si au cours de l'opération on est amené à éviscérer l'intestin grêle.

Dans le traitement post-opératoire, il faut s'attacher à rétablir le plus vite possible le fonctionnement de l'estomac et de l'intestin. Les lavages de l'estomac, du rectum, et les entérostomies sont les meilleurs moyens : une injection hypodermique de strychnine peut être utile pour relever l'action du cœur; de même les injections sous-cutanées de physostigmine à 1 milligramme ou à 1/2 milligramme.

Il faut s'efforcer de rehydrater l'organisme soit par des injections hypodermiques, intra-veineuses ou intra-intestinales de sérum artificiel, à la dose de 1 litre et demi à 2 litres par 24 heures. Les doses massives (Lejars) comprenant 2 ou 3 injections par 24 heures de 1 à 2 litres de sérum ne sont indiquées que dans des cas particulièrement graves; employées en temps opportun, elles peuvent sauver la vie.

Par les fistules cæcales, on peut injecter des substances peptonisées par le rectum; le meilleur aliment est le sucre de raisin en solution. Ce dernier, associé à l'huile d'olive stérilisée et au sérum salé à 8 p. 1000, peut suffire à alimenter un malade pendant quelques *jours* et *par voie hypodermique*. Après une intervention pour péritonite suppurée, il faut surveiller l'alimentation de crainte que des aliments trop difficiles à digérer ne déterminent une occlusion intestinale : la nourriture sera le plus longtemps possible légère et liquide.

F. Lejars (Paris). — Le traitement de la péritonite, quel qu'il soit, ne peut jamais *qu'aider à développer la réaction vitale de défense de l'organisme*; c'est ce qui explique la variabilité extrême des résultats et la très grande difficulté que l'on rencontre à résoudre par des statistiques le problème du traitement chirurgical de la péritonite.

Remarquons tout d'abord qu'en pratique il n'y a pas d'autre péritonite que la péritonite microbienne. Malheureusement, jusqu'à présent, nous ne pouvons utiliser au point de vue clinique (diagnostic et pronostic), les résultats de la bactériologie des péritonites; il faut donc surtout, en pratique, s'attacher à bien connaître les *causes des différentes variétés de péritonites*, de façon à savoir les prévenir ou les reconnaître, une fois le mal déclaré. Le péritoine peut être infecté par des microbes venus du dehors à la faveur d'une plaie accidentelle ou opératoire; dans d'autres cas, les agents pathogènes proviennent du tube digestif ou de ses annexes (perforations traumatiques, perforations pathologiques spontanées). Dans ce dernier cas, la septicité du milieu gastro-intestinal est en général augmentée, et les péritonites qui en résultent d'autant plus graves.

Et cependant là encore il faut faire des distinctions : la péritonite résultant d'une perforation d'ulcère stomacal est en général beaucoup plus bénigne que celle qui apparaît après la perforation d'une ulcération typhique. La virulence variable des microbes, dans ces cas, n'est pas tout. Il faut tenir compte aussi de la résistance des malades, antérieurement bien portants, ou, au contraire, débilités par une infection préalable. Le rôle des anaérobies dans la pathogénie de ces péritonites commence à peine à être entrevu; et, cependant, il est capital et fournit souvent des indications thérapeutiques spéciales. Beaucoup plus rarement la péritonite aiguë est causée par une lésion infectieuse des voies gastro-urinaires; c'est surtout chez la femme que l'on rencontre ces péritonites (puerpéralité, lésions salpingo-ovariennes); enfin, tout à fait exceptionnellement, la péritonite peut être causée par des microbes apportés par la voie sanguine (péritonites septicémiques consécutives à l'érysipèle, certaines péritonites pneumococciques).

La défense naturelle du péritoine contre l'infection est très grande et se fait toujours par les deux mêmes processus principaux : 1° sécrétion d'un exsudat plus ou moins abondant et riche en leucocytes; 2° formation d'adhérences entre les surfaces séreuses enflammées. Pour exciter le premier mode de défense, on a proposé (R. Petit) d'utiliser l'injection intra-péritonéale de sérum de cheval chauffé, le sérum salé, ou bien encore l'injection sous-cutanée d'acide nucléinique; on ne peut encore formuler d'opinion ferme sur la valeur de ces procédés. Quant aux adhérences protectrices, lorsqu'elles existent, il faut les respecter; on a pu décrire quatre types principaux de suppuration péritonéale (Rauenbusch) : 1° suppurations *supra-épiploïques*, correspondant à la grande zone sous-phrénique et dues surtout aux lésions gastriques, duodénales, ou hépatiques; 2° les suppurations *sous-épiploïques*, en général d'origine appendiculaire; enfin 3° et 4° les suppurations *ascendantes* ou *descendantes* passant d'un des étages précédemment écrits dans l'autre.

L'indication d'opérer, et *d'opérer le plus tôt possible*, est formelle dans tous les cas de péritonite, consécutifs à une solution de continuité des organes creux de l'abdomen (perforation soit traumatique ou pathologique). De même, il faut toujours opérer les péritonites consécutives aux diverses variétés d'iléus et d'étranglements; le problème est rendu ici plus difficile à cause des difficultés de diagnostic souvent considérables entre la péritonite aiguë généralisée et l'occlusion intestinale; en pratique, opérer toujours et très tôt, telle est la formule.

Pour les cas de péritonite consécutifs à une infection appendiculaire, pelvienne, biliaire, post-opératoire, on ne peut formuler une règle aussi absolue, car il est bien certain que les choses peuvent s'arranger; et souvent le malade guérira complètement, ou bien il fera une péritonite enkystée, de pronostic beaucoup plus bénin. Dans ces cas, c'est par l' « *observation continue* » du malade, d'heure en heure pour ainsi dire, que l'on pourra obtenir un résultat; la fréquence et la dépressibilité du pouls, la diffusion de la douleur à toute la paroi abdominale de plus en plus tendue, le météorisme croissant, les vomissements nettement porracés : voici d'excellents

signes cliniques, dont l'étude attentive pourra fournir l'indication d'opérer ou de ne pas opérer.

Y a-t-il des malades qu'il ne faut jamais opérer? Il est difficile de formuler une règle; cependant, à la période préorganique de la péritonite généralisée, le mieux est de s'abstenir, car l'issue fatale est inévitable; les meilleurs signes sur lesquels on se borne pour ne pas intervenir sont, dans ces cas : l'absence de pouls, la respiration fréquente et superficielle, saccadée, les régurgitations de liquide noirâtre, fécaloïde.

Il y a, nous l'avons vu, des cas où l'on peut appliquer à la péritonite un traitement opératoire; cela ne veut pas dire un traitement médical; bien au contraire, les médicaments sont tous plus ou moins nuisibles, à commencer par le classique opium, dont le moindre défaut est de marquer les symptômes et d'amoindrir les réactions de défense. L'*immobilisation absolue* du corps entier et de l'intestin pour prévenir la diffusion mécanique de l'infection, telle est la première indication à remplir; ensuite, activer, si possible, la leucocytose, et soutenir les forces et le tonus cardio-vasculaire par des injections sous-cutanées ou intraveineuses de sérum physiologique : voici le second désideratum.

Le traitement opératoire de la péritonite doit être étudié plus longuement. Avant tout, il faut insister sur la nécessité d'une *intervention précoce*; une statistique de von Berck est particulièrement saisissante; sur 100 cas opérés, voici les résultats :

		GUÉRISONS	MORTS	PROPORTIONS ET GUÉRISONS
		—	—	—
10-12 heures.....	14	8	6	5 p. 100
24 —	18	17	1	95 —
48 —	22	16	6	72 —
3 jours.....	24	12	12	50 —
4 —	22	1	21	4 —

En opérant, on vise de remplir deux indications : 1° supprimer la lésion causale de l'infection; 2° faire disparaître l'infection elle-même plus ou moins diffuse dans la séreuse.

La première indication doit toujours être remplie la première; une fois le ventre ouvert, sur la ligne médiane de préférence, quelquefois sur le bord externe du droit en cas de diagnostic sûr (appendicite, cholécystite), on laisse écouler le premier flot de liquide et l'on s'oriente. Pour l'appendice, la trompe, la besogne est simple; plus délicate est la suture des perforations viscérales (estomac, intestin). Il faut toujours la tenter si elle se présente dans de bonnes conditions d'exécution, il faut la faire avec soin en faisant porter les fils en tissus sains; si, au contraire, cette suture menace d'allonger la durée de l'opération, il vaut mieux s'en abstenir et pratiquer soit le tamponnement isolant, soit la fixation de l'orifice de la perforation à la plaie abdominale; s'il existe un segment d'intestin en voie de sphacèle sur une grande étendue, le mieux est de le réséquer rapidement, en fixant ensuite les deux bouts à la plaie, pour abréger l'action opératoire.

Comment ensuite faire disparaître l'infection de la séreuse péritonéale? Nous trouvons en présence deux méthodes adverses : le lavage et la détersion à sec. Il semble que les partisans du lavage deviennent chaque jour moins nombreux, et les objections qu'on lui a faites paraissent fort valables; en particulier l'accusation de diffuser l'infection. Cependant il serait irrationnel de n'avoir qu'une méthode à sa disposition, et le lavage dans les formes de péritonites à grand épanchement absolument généralisées, sans traces d'adhérences ni de fausses membranes, peut encore rendre des services.

Le drainage est de rigueur après ces interventions, bien que quelques chirurgiens téméraires et souvent heureux aient tenté des réunions complètes d'emblée. Les procédés de drainage sont nombreux et variés. On peut cependant les classer sous deux chefs principaux : les drains et le tamponnement. Le mieux semble être de combiner ces deux méthodes, et encore faut-il toujours se rappeler que les drains agissent d'une façon un peu grossière et que le plus gros de la besogne, c'est la réaction vitale de défense du péritoine qui le fera.

On a proposé (Fowler) d'aider le drainage par certaines attitudes : tête et tronc élevés, le malade étant assis presque dans son lit; on peut, lorsque cette attitude est tolérée, en retirer un certain bénéfice, tout secondaire d'ailleurs; mais ce n'est pas tout que de drainer le péritoine, il est utile aussi de drainer l'intestin; il faut assurer l'évacuation de son contenu par tous les moyens possibles : grands lavements huileux, ou à l'eau bouillie additionnée de sulfate de soude, injection d'atropine sous-cutanée (Beck, Dahlgren). L'entérotomie ou l'entérostomie peuvent donner d'excellents résultats; l'entérotomie avec suture immédiate vide bien l'intestin distendu, mais ne draine pas : la traite (melken) de Dahlgren, qui consiste à exprimer tout le contenu de l'intestin grêle que l'on trait entre deux doigts, n'est qu'une variante de l'entérotomie avec suture. L'entérostomie est plus souvent pratiquée depuis Henrotin (1893). Il faut toujours avoir soin de faire porter la fistule au-dessus d'un segment d'intestin paralysé, car sans cela on ne draine pas. Naturellement, cette entérostomie n'est indiquée que dans les péritonites généralisées, avec gros météorisme et tendance à l'iléus paralytique.

Après l'opération, il ne faut pas oublier que le rôle du chirurgien est de maintenir le mieux possible la tension sanguine, le fonctionnement des reins, et des parer à la dénutrition.

Les deux premières indications seront remplies par les grandes injections de sérum salé-isotonique à 9 p. 1000. L'alimentation sous-cutanée récemment proposée répond à la troisième indication (sucre de raisin, huile d'olive); les lavements alimentaires composés de ces mêmes substances sont également de mise.

En terminant, rappelons que la question du traitement de la péritonite reste avant tout une question de diagnostic précis et précoce.

Mac Cosh (New-York). — Il existe encore une bien grande divergence

d'opinion entre les chirurgiens à propos du traitement de la péritonite; cela tient à ce que le pronostic des péritonites varie suivant l'étiologie, la durée, la virulence du mal et la résistance du malade. Les péritonites consécutives à l'ulcère perforé de l'estomac, à l'appendicite gangréneuse, à la rupture d'un pyosalpinx, par exemple, n'ont pas la même gravité; de même, les malades jeunes, pris en pleine santé, résistent mieux que les malades âgés ou présentant des tares. Doit-on opérer tous les cas de péritonite? Certains le prétendent; mais Mac Cosh croit, aujourd'hui, que cette opinion est exagérée; il n'opère plus les malades moribonds à pouls misérable, à extrémités cyanosées, à respiration rapide, et à vendre ballonné; le pronostic, dans ces cas, est absolument fatal, et l'opération inutile. A côté de ces cas extrêmes et désespérés, il reste toutes les autres péritonites où la question de l'intervention peut être discutée; il y a quelques années, Mac Cosh les opérait pour ainsi dire toutes; actuellement, il est beaucoup plus modéré et n'intervient plus que dans 50 p. 100 environ des cas de péritonite; il lui semble, par ses résultats, que cette conduite est plus rationelle; il a la conviction que certaines *péritonites généralisées* peuvent guérir sans opération, d'après ce qu'il a vu, surtout dans la péritonite appendiculaire.

Une fois l'opération décidée, il faut la faire *rapidement, avec beaucoup de ménagements et en supprimant la cause de la péritonite.*

La rapidité est très importante, et la durée de l'opération ne doit guère dépasser une demi-heure au grand maximum : l'anesthésie générale est préférable en général et le chloroforme à l'éther. Mac Cosh ne fait que des petites incisions de 8 à 10 centimètres, médianes en cas de doute, sur le bord externe du grand droit, si l'on pense à une appendicite. — Une fois le liquide évacué, on supprime la cause de la péritonite (appendicectomie, suture d'une perforation); ensuite, s'il est certain que la péritonite est généralisée, un grand lavage au sérum physiologique, aidé de manipulations très douces, débarrasse la cavité péritonéale du liquide septique restant. On termine par le drainage, qui sera fait par la plaie opératoire, accessoirement par une contre-ouverture postérieure; le meilleur drain, si le pus n'est pas trop épais, est, pour Mac Cosh, le « cigarette-drain », formé d'une lanière de gaze aseptique modérément serrée, entourée d'une feuille très mince de caoutchouc; si le pus est épais, on prendra un drain en caoutchouc perforé. Ces drains seront toujours de petit calibre.

Lorsqu'il existe un météorisme considérable, l'*entérotomie*, suivie de l' « expression manuelle », pratiquée très doucement, des anses voisines, peut rendre de bons services. Mac Cosh rejette l'*entérostomie*, qui lui semble aggraver le pronostic. De même, on évitera le tamponnement à la gaze, qui draine mal et adhère à une grande surface péritonéale sans bénéfice réel.

On peut aussi injecter au moyen d'une seringue dans une anse jéjunale, une solution de sulfate de magnésie, pour provoquer le retour du péristaltisme dans l'intestin paralysé, comme l'a conseillé Mac Cosh lui-même il y a quelques années : il suit encore cette pratique, sans être aujourd'hui aussi convaincu qu'elle soit tout à fait nécessaire.

Après l'opération, Mac Cosh conseille de mettre le malade en position de

Fowler : c'est-à-dire d'élever autant que possible le tronc en soulevant la tête du lit d'au moins 50 centimètres; on favoriserait ainsi le libre écoulement du liquide septique et sa descente dans les parties inférieures du péritoine, qui résistent mieux à l'infection.

De 1890 à 1895, Mac Cosh a opéré 35 péritonites avec 45 p. 100 de morts; de 1895 à 1900, 73 cas avec 33 p. 100 de morts; de 1900 à 1905, 92 cas avec 23 p. 100 de morts. Pendant une période étendue de 1901 à 1905, il a traité médicalement 27 cas qui certainement seraient tous morts par l'opération, et il n'en a cependant perdu que 21 p. 100.

E. de Isla (Madrid). — Le traitement de la péritonite peut être médical ou chirurgical. Le traitement médical consiste en injections hypodermiques de morphine, d'atropine, dans le repos absolu, l'emploi de la glace, en injections sous-cutanées ou intraveineuses de sérum physiologique additionné ou non d'oxygène. L'auteur pense grand bien du sérum physiolologique contenant de l'oxygène pur : il injecte de 800 grammes à 1 litre et plus de ce sérum oxygéné sous la peau de la région fessière : dans plusieurs cas de péritonites, surtout post-partum, de Isla aurait obtenu les meilleurs résultats de ces injections. Le traitement chirurgical de la péritonite dépendra beaucoup des conditions mêmes où se trouve le chirurgien; on ne peut formuler des règles fixes à cet égard. En somme, on vise surtout, dans le traitement de la péritonite, à augmenter la résistance du péritoine contre l'infection, en utilisant surtout les forces naturelles de défense de cette séreuse et de l'ensemble de l'organisme.

Dudgeon et Sargent (Londres). — Les auteurs auront surtout en vue ici le côté bactériologique de la question et ne parleront que de la *péritonite aiguë*. Les auteurs croient que le traitement doit varier suivant la cause bactériologique de la péritonite, qui influe beaucoup sur le pronostic de la lésion.

Les études de D. et S. ont porté sur plus de 270 cas, examinés très complètement : coloration des microbes sur larve, cultures aérobies et anaérobies.

Il semble, d'après ces recherches, que le rôle du *coli-bacille* est de première importance et que c'est lui qui cause le plus de péritonites mortelles; le streptocoque pyogène et le bacille pyocyanique peuvent donner également des péritonites graves; mais ils sont bien plus rarement rencontrés.

La virulence du coli-bacille varie beaucoup, on le sait; et, dans un intestin normal, il est peu virulent, tandis qu'il l'est énormement dans un intestin malade, étranglé, par exemple; ceci explique bien la très grande différence de pronostic des anastomoses intestinales faites à froid pour ainsi dire et de celles que l'on pratique sur un intestin malade en occlusion.

Le microbe que l'on rencontre toujours le premier dans une réaction péritonéale quelconque est le staphylocoque blanc; il est trop peu pathogène et au contraire semble même favorable par la réaction phagocytaire qu'il provoque. Si on ne trouve que du staphylocoque blanc et beaucoup de

leucocytes dans un péritoine infecté, le pronostic est bon; si l'on trouve associé au staphylocoque blanc le coli-bacille, le pronostic devient plus grave; enfin il est très grave, s'il n'y a que du coli-bacille et très peu ou pas de leucocytes.

Il existe encore une très grande divergence d'opinion entre les auteurs à propos du traitement de la péritonite. D. et S. croient que, dans la péritonite à streptocoque, la plus fatale de toutes, il faut *laver largement* le péritoine; il en est de même dans la péritonite à bacille pyocyanique; mais elle est très rare.

Dans la péritonite à coli-bacille, qui est de beaucoup la plus fréquente, il faut au contraire se contenter d'opérations limitées — sans lavages, qui risquent de diffuser l'infection; il faut se contenter d'essuyer avec de la gaze sèche les anses intestinales accessibles, sans laver. 33 cas observés par D. et S. prouvent la vérité de cette assertion; chez 20 malades, on fit des lavages et l'éviscération : 19 moururent, 1 seul guérit; chez 13, on ne fit qu'éponger avec de la gaze sèche, 10 guérirent et 3 moururent.

D. et S. rapportent ensuite de nombreuses observations détaillées d'appendicite avec péritonite enkystée et péritonite généralisée; il est impossible de donner un résumé de toute cette partie de leur travail.

Pour le *drainage*, D. et S. sont d'avis qu'il faut toujours drainer les foyers enkystés; dans la péritonite généralisée au contraire le drainage ne rend pas de grands services, car il est illusoire et expose à l'infection exogène par les tubes à drainage.

La question du *traitement médicamenteux* est importante. D. et S. sont des partisans convaincus du traitement par les *purgatifs*; au contraire les opiacés et la morphine ne peuvent que nuire en paralysant l'intestin et en diminuant la phagocytose.

Le traitement séro-thérapique est encore dans l'enfance; mais D. et S. sont convaincus que l'avenir est à un traitement sérothérapique dirigé surtout contre le coli-bacille. Ils ajoutent 2 observations personnelles où l'emploi d'un sérum anti-colibacillaire aurait, d'après eux, grandement favorisé la guérison des malades; il s'agissait dans un cas d'infection urinaire, dans l'autre de péritonite par perforation d'appendice.

Témoin (Bourges). — Je veux, à propos du traitement de la péritonite, relater les résultats de l'intervention dans la péritonite appendiculaire. Depuis trois ans, j'ai opéré systématiquement toutes les appendicites pour lesquelles j'ai été appelé et qui forment un total de 500 environ. Sur ce nombre, j'ai eu à opérer 112 péritonites appendiculaires. J'entends par là péritonites diagnostiquées cliniquement et vérifiées à l'opération, c'est-à-dire caractérisées par ce fait que le pus n'est pas lié, mais ayant l'aspect de sérosité purulente, qu'il n'est pas enkysté, que l'intestin, sans adhérences apparentes, nage dans cette sérosité. Sur ces 112 cas, j'ai eu 14 morts. Ces 112 péritonites n'eussent sans doute pas été toutes suivies de morts sans opération, car la virulence des microbes pathogènes varie, mais cependant tous mes cas de morts, sauf 2 opérés dans les trente premières heures, se

rapportent à des malades dont la péritonite datait de plus de quarante-huit heures.

Procédé opératoire : incision longue sur le bord externe du grand droit, ouverture large du péritoine, pour permettre de mettre un grand écarteur qui relève la paroi. Si l'appendice se présente, je l'enlève; sinon j'assèche la cavité avec des compresses et je consacre à cette phase de l'opération tout le temps nécessaire pour qu'il n'y ait plus de sérosité. J'enlève ensuite l'appendice. Si le pus est très odorant, ce qui est la règle, je ne cesse de mettre des compresses que lorsqu'elles sont à peu près inodores. Je draine ensuite le plus souvent; mais lorsque, l'appendice enlevé et la cavité séchée, il ne reste aucune partie déchirée, rugueuse, capable de produire du pus, je ne draine pas, et les malades guérissent aussi bien. C'est que, bien que nous la croyions généralisée, la péritonite est toujours localisée, et la grande séreuse n'a qu'une inflammation bactéricide.

Devant cette statistique, est-il permis de dire que toute péritonite appendiculaire opérée est suivie de mort comme le professent certains de nos maîtres. Devons-nous, en péritonite, appelés au loin près d'un malade éloigné lui-même de son médecin, conseiller le refroidissement? Je ne le pense pas.

Ullmann (Vienne) déclare qu'il est absolument d'accord avec la manière d'opérer de M. Témoin; dans les péritonites généralisées, il ne fait jamais de lavages; mais il essuie avec beaucoup de soin les anses d'intestin et le péritoine, ne s'arrêtant que lorsqu'il a bien essoré les parties, et drainant ensuite la cavité péritonéale.

Dahlgren (Upsala). — Tous ceux qui sont intervenus dans des péritonites généralisées ont été frappés de la distension de l'intestin. Cette accumulation de liquides septiques dans le tube digestif est souvent trop négligée. Elle joue cependant un grand rôle dans le développement des accidents. Aussi est-il utile de vider l'intestin de son contenu. Pour cela, après avoir extériorisé une anse, on l'ouvre; et, par l'application d'un double rouleau compresseur, on fait cheminer vers cette ouverture le contenu du reste du tube intestinal, de manière à en assurer ainsi l'évacuation.

Verchère (Paris). — Verchère insiste aussi sur l'importance du contenu intestinal dans ce qu'on décrit sous le nom de péritonite; ce que l'on devrait plus exactement dénommer septicémie intestino-péritonéale. Aussi est-il de la plus haute importance de laver l'estomac et d'évacuer le contenu du gros intestin.

A. de Zawadzki (Varsovie). — Le grand nombre de plaies pénétrantes de l'abdomen observées en ce moment à Varsovie a permis aux chirurgiens de l'hôpital Praga de tirer quelques conclusions intéressantes de leurs observations.

Grâce à la promptitude des secours, on a pu opérer les malades atteints de plaie pénétrante de l'abdomen en moyenne de une à trois heures après

le traumatisme. Les lésions viscérales étaient toujours graves; mais il faut distinguer avec soin les plaies par armes à feu des plaies par coup de couteau.

Pour les plaies par armes à feu, sur 8 malades opérés de une à trois heures après l'accident, 5 sont morts et 3 sont guéris; les causes de mort ont été : 3 fois, péritonite; 1 fois, plaie du cœur; 1 fois, anémie aiguë [plaie de la veine porte]. Sur 3 malades opérés de dix à quatorze heures après la lésion, tous sont morts.

Pour les plaies par coup de couteau, 15 cas furent opérés entre une et trois heures après le traumatisme; 12 guérirent et 3 moururent (1 de pneumo-thorax; 2 de péritonite).

Ces faits montrent la différence de gravité considérable qui existe entre les plaies par coup de couteau et les plaies par armes à feu.

En tous cas, il faut toujours intervenir le plus promptement possible, si l'on peut sauver les malades, et tout ceci ne fait que confirmer le résultat des expériences acquises pendant ces 10 dernières années. De Zawadzki conseille d'injecter à la fin d'une laparotomie pour plaie pénétrante de l'abdomen de l'acide nucléinique (Mikulicz), et du serum polyvalent de Tarel, pour augmenter la leucocytose.

Démonstrations pratiques.

Delagénière (Le Mans). — Exposition d'une méthode d'ouverture de la plèvre, permettant les interventions sur le poumon, sans nécessiter l'emploi de l'appareil de Sauerbruch. Il consiste essentiellement à fixer le poumon dans une boutonnière pleurale.

Kallionzis (Athènes). — Procédé d'amputation partielle du pénis à lambeaux latéraux taillés aux dépens des corps caverneux.

Klapp (Berne). — Démonstration d'appareils permettant de combiner, pour le traitement des raideurs articulaires, l'hyperémie par aspiration avec la mécanothérapie.

Freudenberg (Berlin). — Cystoscope permettant l'irrigation, l'évacuation de la vessie, et le cathétérisme de l'une ou de l'autre uretère.

Schoemaker (Rotterdam). — Présentation d'instruments divers.

De Quervain (Chaux-de-Fonds). — Table opératoire.

Sorel (Dijon). — Tiges pour le traitement ambulatoire des fractures de jambe.

Jonnesco (Bucarest). — Ecarteur abdominal.

Lynn Thomas (Cardiff). — Instruments divers.

La prochaine réunion de la Société internationale de Chirurgie aura lieu, dans trois ans, à Bruxelles, sous la présidence du professeur Czerny. — Les questions à l'ordre du jour seront : *Lutte contre le cancer*; *Traitement chirurgical des maladies des voies biliaires et du foie* (*les kystes hydatiques exceptés*); *Traitement des hernies*; *Les divers modes d'anesthésie.*

H. Hartmann et P. Lecène.

BIBLIOGRAPHIE

On the sterilisation of the hands. *A bacteriological inquiry into the relative value of various agents used in the disinfection of the hands*; par **Charles Leedham-Green** (of Birmingham). Cornish Brothers, Birmingham, 1904.

Voici les conclusions des recherches intéressantes de l'auteur.

1° Après un lavage prolongé et énergique des mains, avec du savon et de l'eau chaude, il est matériellement impossible d'en diminuer le nombre des microbes.

2° Même conclusion, après emploi du sable de mer, de la poussière de marbre ou du savon ponce.

3° Il n'y a pas avantage à prolonger le lavage, car les mains ne deviennent jamais stériles, et, vu la perte de l'épiderme, elles paraissent plus infectées après qu'avant de les laver.

4° L'emploi du savon mou, ou du savon contenant un excès d'alcali libre, n'offre aucun avantage. Toute augmentation dans l'action divergente est plus que contre-balancée par son effet irritant sur la peau.

5° L'eau doit être utilisée aussi chaude que possible et renouvelée fréquemment.

Après le lavage, les mains seront frottées avec avantage avec une toile stérilisée sèche et rugueuse, dans le but d'obtenir l'enlèvement des cellules superficielles de l'épiderme.

6° L'emploi de la térébenthine, ou du xylol, pendant ou après le lavage au savon et à l'eau chaude, n'ajoute rien aux résultats obtenus.

7° Les solutions aqueuses d'acide phénique, de lysol, de bichlorure ou de biiodure de mercure, sont pratiquement impuissantes à détruire les micro-organismes des mains; et l'emploi de ces antiseptiques après le lavage des mains ne les rend pas stériles.

8° L'usage d'une solution saturée de permanganate de potasse, suivie par l'application d'acide oxalique fort (Kelly's method), donne des résultats entièrement insuffisants.

9° Le pouvoir du nouvel antiseptique « sublamin » est très inférieur à celui du bichlorure de mercure, comme agent de stérilisation des mains, et ne peut être comparé à la valeur de l'alcool-sublimé (méthode de Fürbringen), qu'il devait supplanter.

10° La combinaison d'un antiseptique comme le lysol, ou le biiodure de mercure, avec le savon, n'augmente pas le pouvoir de l'antiseptique, mais

tend à le diminuer, et de tels savons sont de moindre valeur pratique pour nettoyer les mains.

11° L'alcool possède un pouvoir remarquable de stérilisation des mains, surpassant de beaucoup celui des autres agents. Il est utile pour en obtenir un entier bénéfice de l'employer 4 à 5 minutes, avec vigueur et intelligence.

12° Aucune méthode ne réussit quand les mains ne sont pas dans les conditions cosmétiques normales. Une main rugueuse ou crevassée ne peut-être désinfectée.

13° Malgré l'emploi de l'alcool, pendant au moins 5 minutes, et malgré l'intégrité complète de la peau des mains, une stérilisation parfaite ne peut être obtenue; et dans la plupart des cas les mains sont encore infectées chirurgicalement. Quand les mains ont été récemment infectées avec des matières septiques, la probabilité de les rendre stériles est grandement diminuée.

14° Le savon alcolisé est de beaucoup inférieur au simple alcool, comme agent de nettoyage, et l'addition de biiodure de mercure ou de lysol au savon n'augmente pas matériellement sa valeur.

15° Le pouvoir stérilisateur que possède l'alcool est principalement dû à la propriété qu'il a de durcir et fixer les cellules superficielles de l'épiderme, à laquelle s'ajoute une action bactéricide accusée.

16° Bien que l'alcool absolu ait une petite action germicide, dilué il possède un certain pouvoir, selon le degré de dilution, 70 p. 100 étant le plus puissant. A ce degré, son action bactéricide sur les coccipyogènes est plus grande que la solution aqueuse de biiodure ou de bichlorure de mercure (au 1000°).

17° A l'exception de l'alcool absolu ou de solutions alcooliques concentrées, les solutions alcooliques antiseptiques (de bichlorure de mercure) ont un pouvoir stérilisateur supérieur aux simples solutions aqueuses. Ce pouvoir augmente en raison directe du pourcentage de l'alcool, jusqu'à 70 p. 100. Toute augmentation dans la proportion produit une réduction dans le pouvoir stérilisateur de l'antiseptique.

18° La solution aqueuse antiseptique de la méthode de Fürbringer peut être avantageusement remplacée par 70 p. 100 d'alcool au sublimé. C'est un plus puissant bactéricide et il ne réduit pas la dureté de l'épiderme par l'alcool antérieur.

19° De toutes les méthodes expérimentées, les meilleurs résultats ont été obtenus par les modifications suivantes du procédé de Fürbringer :

a) Les mains sont fortement frottées pendant 5 minutes avec du savon et de l'eau chaude à environ 50° C., l'eau étant changée fréquemment. L'usage du sable de mer stérilisé avec une brosse à ongles est un avantage.

b) Frottage avec alcool méthylique pendant 3 minutes.

c) Frotter fort 1 ou 2 minutes, avec une solution à 70 p. 100, d'alcool au sublimé (1 p. 1000).

d) Finalement frotter, sécher et polir les mains avec une toile stérilisée.

Telle est je pense la plus efficace des méthodes conseillées. Encore faut-il tenir compte d'un facteur personnel, comme l'action sur la peau.

20° Les mains, praticalement stériles après le procédé de nettoyage, deviennent de plus en plus infectées, quand, sous l'influence de l'eau, l'épithélium durci par l'alcool se détruit.

21° Comme nulle méthode de nettoyage des mains ne garantit leur stérilisation, il est désirable que des gants imperméables soient portés quand la nature de l'opération produit une plaie aseptique ou septique. Dans le premier cas, ils protègent le patient; dans le deuxième cas ils protègent le chirurgien des risques d'infection.

22° Quand les gants ne peuvent être utilisés par suite de la perte du sens du toucher, l'épiderme des mains peut être protégé, jusqu'à un certain point, du contact direct des matières septiques par une mince couche de paraffine dissoute dans le xylol.

23° L'abstention de toute opération, après un contact avec une matière particulièrement septique est désirable pendant un certain temps.

F. T.

Atlas-manuel de technique gynécologique; par **O. Schaeffer** (de Heidelberg). Édit. française par Paul Segond et Olivier Lenoir., J.-B. Baillière et fils, Paris, 1905.

Voici l'aperçu des matières traitées dans ce manuel :

I. *Opérations que l'on peut pratiquer sans le secours du spéculum.* Restauration périnéale totale. Suture d'une déchirure périnéale. Extirpation de la région vulvaire ou de l'hymen. Opérations contre l'incontinence d'urine. — II. *Opérations qui se pratiquent après simple écartement des parois vaginales.* Colporrhaphie. Colpopérinéorrhaphie. Colpocystotomie. Traitement opératoire de la fistule recto-vaginale. — III. *Opérations pratiquées après dilatation préalable du canal cervical utérin.* Cathétérisme. Curettage. Extirpation des polypes. — IV. *Opérations pratiquées après incision du cul-de-sac antérieur*, et dilatation sanglante du col. Cure opératoire des fistules cervico-vésicales et urétérales. Ouverture des abcès péri-utérins. — V. *Opérations exécutables après ouverture du cul-de-sac vésico-utérin* (colpocœliotomie antérieure). Opérations sur les annexes. — VI. *Opérations exécutées après ouverture du cul-de-sac de Douglas.* Traitement opératoire de la grossesse ectopique. — VII. *Opérations pratiquées après l'ouverture de l'un ou des deux culs-de-sac péritonéaux*, et incision de l'une des parois de l'utérus. — VIII. *Extirpation vaginale totale de l'utérus.* — IX. *Opérations pratiquées sur les organes génitaux après ouverture de l'abdomen.* Cœliotomie. — X. *Opérations d'Alexander Adams.*

F. T.

Le propriétaire-gérant : Félix Alcan.

Coulommiers. — Imp. Paul BRODARD.

CONGRÈS FRANÇAIS DE CHIRURGIE

DIX-HUITIÈME SESSION, TENUE A PARIS DU 2 AU 7 OCTOBRE 1905.

Président : M. J. CHAUVEL (Paris); *Vice-président* : M. A. MONPROFIT (Angers).

Présidents d'honneur : MM. CH. GARRÉ (Kœnigsberg); ISRAËL, SCHIERNING et OLSHAUSEN (Berlin); TRENDELENBURG (Leipzig); DEPAGE (Bruxelles); CH. WILLEMS (Gand); SIR WILLIAM HINGSTON (Montréal, Canada); E. D. KALLIONZIS (Athènes); A. REVERDIN (Genève); CH. ROUX (Lausanne); JABOULAY (Lyon); E. FORGUE (Montpellier); P. SEGOND et E. KIRMISSON (Paris).

Questions mises à l'ordre du jour.

I. — DE LA CONSERVATION DANS LE TRAITEMENT DES TRAUMATISMES DES MEMBRES.

MM. H. J. Nimier (rapporteur), *Le Dentu, Kirmisson, Bœckel, Lejars, Doyen, Bousquet, Thiéry, Morestin, Vanverts, Bilhaut, Lapeyre, Delbet, Savariaud, Brunswic-le-Bihan, Reboul, Tailefer, Jouon.*

II. — CHIRURGIE DU PANCRÉAS.

M. F. Villar (rapporteur), *Garré, Lejars, Morestin, Doyen, Thiéry, Vidal, Cranswell, Walther, Reboul, Mauclaire, Auvray, Mayer, Vidal, Hallion.*

III. — CHIRURGIE RÉPARATRICE DE LA FACE.

M. A. Depage (rapporteur), *Berger, Brunswic, Gross, Girard, Campenon, Morestin, Pozzi, Doyen, Broca, Kirmisson, Reverdin, Savariaud, Delaunay, Julliard, Peugniez, Faure, Martin, Princeteau, Ombredanne.*

QUESTIONS DIVERSES

Pathologie et thérapeutique générales.

A. Depage, Pauchet : La position ventrale. — *Malherbe* (Nantes) : De l'épithélioma calcifié. — *Doyen, Vidal, Bender, Thiéry, Brunswic, Pozzi, Monprofit, Doyen* : Sérothérapie et cancer. — *Jeannel* : Ligatures et sutures métalliques par la méthode de Michel. — *Delangre* : De l'étiologie des desiderata de la prothèse paraffinée. — *Jayle* : Action du sérum de Raymond Petit dans le traitement des plaies infectées. — *Vidal* : Opothérapie entérique dans l'occlusion intestinale.

Tête et face.

Thiéry : Le traitement de l'actinomycose cervico-faciale. — *Abadie* : De la sympathectomie dans le glaucome. — *Lagrange* : Traitement du glaucome chronique par l'établissement d'une cicatrice filtrante. — *Malherbe* : Nouveau traitement des affections chroniques non suppurées de l'oreille moyenne par la galvanisation tubo-tympanique.

Cou et tronc.

Morestin : Volumineux enchondrome de la glande sous-maxillaire. — *Delbet* : De la résection de la grande corne de l'os hyoïde dans les pharyngectomies latérales. — *Willems* : Intervention chirurgicale dans les vieilles adhérences pleurales. — *Guisez* : Cinquante cas d'œsophagoscopie.

Abdomen, appareil digestif.

Monprofit, Roux : Remarques sur une série de 235 gastro-entérostomies. — *Gourdet, J.-L. Championnière, Morestin, Walther* : Cure radicale de la hernie ombilicale. — *J.-L. Championnière* : Résection du cordon dans les cas de hernies inguinales volumineuses ou difficiles à réparer. — *Lejars* : Hernie lombaire étranglée. — *Dujon* : Rapidité de développement de la gangrène herniaire sous l'influence du traumatisme. — *Chavannaz, Lejars* : Sur l'appendicite tuberculeuse. — *Savariaud* : Résultat éloigné d'une résection iléo-cæcale pour tuberculose. — *Lapeyre, Lejars* : De l'appendicectomie dans le traitement de certaines occlusions intestinales. — *Pozzi* : Sur le traitement opératoire de certaines tumeurs stercorales. — *Goullioud* : De l'étalement pelvien du côlon terminal à la fin de la laparotomie et de l'occlusion post-opératoire par adhérences. — *Pasteaur, Depage, Le Dentu, Walther, Monprofit* : Les occlusions intestinales après la position de Trendelenburg. — *Lardennois* : L'anastomose entéro-rectale par le procédé de la pince porte-bouton. — *Pauchet* : Contribution à l'étude du traitement du cancer du gros intestin (rectum excepté).

Voies urinaires.

Vidal : De la décortication du rein dans les néphrites. — *Chénieux* : Une application de la cystostomie sus-pubienne et du méat hypogastrique à la cure des fistules vésico-vaginales irréparables. — *Bégouin* : Traitement des fistules vésico-vaginales par la méthode du dédoublement. — *Forgue, Roux* : Intervention abdominale transpéritonéale pour le traitement des fistules vaginales élevées, cervico-vésicales.

Organes génitaux.

Richelot, Monprofit, Walther : Il faut redresser les rétroversions. — *Roussel* : Hystérectomie abdominale totale dans les fibromes. — *Boursier* : De la torsion du pédicule des fibromes sous-séreux de l'utérus. — *Sorel,*

Morestin : Deux cas de kyste de l'ovaire avec grossesse. Ovariotomie. Accouchement à terme. — *Bérard et Patel* : Kyste de l'ovaire intra-ligamentaire, ayant dédoublé le mésocôlon iliaque. Ablation. Résection intestinale. Guérison. — *Barnsby* : Kyste dermoïde suppuré de l'ovaire droit ouvert dans la vessie. Appendicite. Fibrome utérin. Appendicectomie. Hystérectomie abdominale supra-vaginale avec ablation totale du kyste et suture de la vessie. Guérison. — *Berthomier* : Utérus didelphe. Vaste kyste hématique par rétention dans l'ovaire et la trompe gauche. Laparotomie. Guérison. — *Fournier* : Fistules entéro-vaginales. — *Lassabatie* : Traitement du varicocèle.

Membres.

Princeteau : Un nouveau procédé opératoire pour la cure de la syndactylie congénitale. — *Caillaud* : Nouvel appareil pour le traitement des arthrites, particulièrement des arthrites tuberculeuses. — *Frœlich* : Guérison spontanée de la luxation congénitale de la hanche d'un côté dans certains cas de luxation congénitale double. — *Redard* : Sur quelques points de technique de la réduction de la luxation congénitale de la hanche par la méthode non sanglante. — *Calot* : Une technique simple et sûre pour le traitement de la luxation congénitale de la hanche. — *Gourdon* : Modifications dans le traitement non sanglant de la luxation congénitale de la hanche chez les enfants âgés. — *Ducroquet* : Conditions générales présidant à l'établissement des appareils de prothèse du membre inférieur. — *Mencière* : Contribution à l'étude des interventions chirurgicales orthopédiques, applicables aux déviations et difformités d'ordre paralytique.

Présentation d'instruments.

Gourdet : Instruments divers. — *Dujon* : Appareil pour pied bot varus équin. — *Guyot* : Appareil de réfrigération abdominale. — *Alixisatos* : Lit pour le redressement lent du mal de Pott. — *Monprofit et Roger* : Appareil pour administrer le chloroforme.

QUESTIONS A L'ORDRE DU JOUR.

I. — De la conservation dans le traitement des traumatismes des membres.

M. H.-J. Nimier (Paris), *rapporteur*.

Le *Dictionnaire* de l'Académie nous dit : « Conserver », c'est faire en sorte qu'une chose ne disparaisse pas ». Or pareille définition n'est pas tout à fait satisfaisante au point de vue chirurgical; la conservation actuellement indique quelque chose de plus ; elle réveille l'idée de la réparation anatomique et de la restauration fonctionnelle; c'est cette idée qui m'a paru devoir être mise en vedette; c'est elle qui fait que désormais la conservation n'est pas l'expectation ; c'est à cause d'elle qu'il faut déployer plus d'activité chirurgicale pour conserver que pour amputer.

Nombreux sont les procédés opératoires utilisés pour réparer les lésions pour les membres traumatisés; ils varient suivant les appareils musculaires, vasculaires, nerveux, osseux, etc., suivant les segments des membres atteints; ils varient encore selon le moment même de l'intervention : qu'il s'agisse de réparer primitivement la lésion créée par le traumatisme ou qu'il faille soudainement porter remède à cette lésion modifiée par les désordres de son évolution. Pour si nombreux que soient ces procédés opératoires, ils n'en laissent pas moins place au progrès; mais nous pouvons être confiants dans l'avenir, car, à ce point de vue, nous sommes bien outillés; il n'est plus à notre époque de service de chirurgie qui ne possède de salle d'opérations installée de façon à permettre toutes les tentatives de réparation des lésions traumatiques. Par contre, nous sommes en général bien moins favorisés relativement à nos tentatives de restauration fonctionnelle. Pour l'obtenir, il nous faut recourir à des moyens thérapeutiques d'ordre physique, moyens qui se résument sous le mot quelque peu barbare de « physicothérapie ». C'est le massage, c'est la mécanothérapie, l'hydrothérapie, l'électricité. Or, si chez nous le massage a pris en chirurgie la place qui lui revient, sous l'impulsion d'un maître dont le nom vous vient immédiatement à l'esprit, par contre la mécanothérapie est encore bien rudimentaire; et l'on serait en droit d'en dire autant de l'hydrothérapie et de l'électrothérapie. Nous devons à ce point de vue améliorer nos services, afin d'améliorer les résultats de notre action chirurgicale, cela dans notre intérêt comme dans celui de nos blessés. La loi sur les accidents du travail nous impose en effet le devoir d'établir dans un premier certificat l'étude anatomique des lésions traumatiques; dans un second, dit certificat de consolidation, ou mieux : certificat de guérison ou d'invalidité, de préciser avec une rigueur quasi-mathématique l'état du blessé en fin de traitement. Ces certificats, au point de vue chirurgical par, constituent les deux termes extrêmes de l'observation du blessé; aussi y a-t-il lieu d'espérer que, complétés par les indications relatives à la thérapeutique chirurgicale, utilisés dans les cas envisagés, ils fourniront des documents de valeur, susceptibles d'éclairer les discussions relatives à la conservation dans le traitement des traumatismes des membres.

M. A. Le Dentu (Paris) définirait volontiers le mot Conservation l'emploi des moyens propres à éviter l'amputation. L'expectation n'est qu'une intervention retardée. Personnellement, il n'a eu qu'à se louer de l'expectation dans la plupart des grands traumatismes. La conservation des membres doit être : 1° fonctionnelle; 2° matérielle. Il est rare qu'on fasse une amputation primitive; néanmoins elle est quelquefois nécessaire dans certains grands écrasements; c'est au chirurgien de savoir se prononcer. Les moyens dont on dispose pour désinfecter les foyers septiques sont les substances antiseptiques et les lavages. Il donne la préférence à l'antisepsie sur l'asepsie dans les plaies infectées. L'antisepsie ne diminue pas la vitalité des tissus, ne détruit pas les éléments cellulaires, comme on l'a dit, mais a sur eux une action plutôt stimulante. La question des gangrènes des in-

derait de grands développements. Il faut s'entendre sur chacune d'elles; les unes sont bénignes, se bornant au sphacèle des parties molles; les autres graves, allant jusqu'à la septicémie gangréneuse. Faut-il intervenir ou s'abstenir dans tous ces cas? M. Le Dentu estime que très souvent de larges débridements et de grandes irrigations antiseptiques suffiront à juguler les accidents.

Pour aider au bon fonctionnement d'un membre, des opérations complémentaires (résections osseuses, autoplasties) sont quelquefois nécessaires. De grands progrès ont été déjà réalisés dans cette voie. La greffe doit être comptée au nombre de ces interventions.

M. E. Kirmisson (Paris) est d'accord sur tous les points avec M. Le Dentu. La conservation, en chirurgie infantile, donne les meilleurs résultats; et cela se comprend d'autant mieux que les enfants, ayant des viscères en bon état, peuvent mieux lutter contre l'infection. Pour son compte personnel, il a dix observations à donner, dont 5 pour le membre supérieur et 5 pour le membre inférieur.

Dans les 5 premières, deux fois, sans opération, il conserva le membre; une fois il désarticula secondairement le poignet et, pour les deux derniers, fit une résection humérale. De cette façon le sacrifice du membre a été singulièrement restreint. Quant aux cinq traumatismes du membre inférieur, ils se sont terminés dans trois cas par une perte de l'avant-pied; mais il reste un point d'appui solide. Dans les deux autres, il s'agissait dans l'un d'un écrasement du pied; le membre fut conservé; il y eut élimination seulement de deux orteils; le tendon d'Achille se rétracta, et il dut faire une ténotomie. Le quatrième cas guérit avec une pseudarthrose flottante du tibia. Le péroné dut être réséqué huit mois après l'accident; il fit une suture osseuse du tibia. Le malade guérit parfaitement. Le cinquième cas a été un cas malheureux. On tenta aussi la conservation; mais le petit malade eut un tétanos chronique à forme lente, dont il mourut. On n'avait pas fait dans ce cas d'injection anti-tétanique.

Dans les décollements traumatiques épiphysaires du fémur (1/3 inférieur), M. Kirmisson s'est toujours félicité d'avoir érigé la conservation du membre en principe.

Il a observé deux cas de ces décollements depuis l'année dernière. Dans le premier cas, le membre était froid, livide; les internes se préparaient à amputer. M. Kirmisson modéra leur zèle.

Le malade fut endormi, le décollement épiphysaire fut réduit et le membre maintenu en flexion forcée. Surveillance du membre. Guérison.

Dans le second cas, l'accident avait été produit depuis plusieurs jours. Même procédé de réduction en flexion forcée. Guérison.

M. J. Bœckel (Strasbourg) tient à ajouter quelques réflexions sur deux points relatifs au mode de contention des fragments dans les fractures transversales des os longs. Lorsque, malgré la suture osseuse, la réduction ne se maintient pas dans les fractures transversales, malléolaires entre autres, avoisinant l'épiphyse, il est bon de recourir au procédé décrit par Bircker

au XVe Congrès de la société allemande de Chirurgie. Ce procédé consiste à fixer dans les deux bouts du canal médullaire un tenon, qui immobilise les os et les empêche de glisser l'un sur l'autre.

M. Bœckel a employé deux fois ce procédé avec succès.

Le deuxième point sur lequel il voudrait attirer l'attention concerne les opérations tardives pratiquées dans les cas de fractures ou de luxations anciennes avec impotence fonctionnelle du membre, par suite de difformités variées (ankyloses, pseudarthroses, varus et valgus de la jambe ou du pied). Il a fait dans ces conditions 35 opérations, qui se décomposent ainsi :

a. 2 résections de l'épaule chez des sujets de soixante-quatre et quatre-vingts ans, deux mois et un mois après le traumatisme pour fracture compliquée de luxation. Les mouvements, abolis avant l'intervention, redeviennent libres après la résection.

b. Suture osseuse de l'humérus avec vis d'acier pour pseudarthrose ancienne. Consolidation rapide. L'opération date de vingt-huit ans; état fonctionnel excellent.

c. 12 résections du coude soit partielles, soit totales, pour ankyloses vicieuses en rectitude, consécutives à d'anciennes fractures et luxations; membre demeure à peu près inutile.

6 résultats parfaits; l'avant-bras peut être fléchi très aisément sur le bras, la main arrive à l'épaule.

5 résultats bons. Flexion de l'avant-bras dépassant l'angle droit.

7 résultats médiocres. Flexion de l'avant-bras ne dépasse pas l'angle droit.

d. 3 sutures osseuses du fémur avec vis d'acier pour pseudarthroses anciennes de six à huit mois. Résultat excellent, malgré un raccourcissement de 4, 4 1/2 et 12 centimètres.

e. 1 résection du genou pour arthrite déformante, avec varus de la jambe consécutif à une fracture ancienne du condyle fémoral interne. Résultat parfait pendant deux ans, puis amputation de la cuisse pour une arthrite tuberculeuse.

f. 16 opérations sur le pied et à la jambe, dont 2 extirpations de l'astragale (fracture mal consolidée).

5 ostéotomies sus-malléolaires doubles (ostéotomie cunéiforme du tibia, et simple du péroné) pour cal vicieux avec pied valgus.

2 ostéotomies doubles (tibia et péroné) pour varus consécutif à une vaste perte de substance du tibia.

6 ostéotomies complémentaires du péroné pour varus, suite de fracture du tibia étendue.

M. F. Lejars (Paris). — Je tiens à m'associer à M. Nimier, lorsqu'il insiste sur la différence à établir entre l'amputation et la conservation ; la chirurgie conservatrice, appliquée aux traumatismes des membres, devient souvent une chirurgie opératoire, mais de tendances et de technique toutes spéciales.

J'ai abandonné depuis longtemps la pratique de l'amputation immédiate dans les grands écrasements, en raison, moins de sa gravité, qu'on a exagérée, que de la mutilation toujours excessive qu'elle commande; mais je ne crois pas qu'il faille s'astreindre à garder toute la zone broyée, et, sans faire de régularisation complète, l'excision de ce qui ne tient plus ou presque est souvent utile. Je lave avec l'eau salée bouillie très chaude, et panse à la gaze stérile, imbibée d'alcool, si l'on a laissé beaucoup de débris; la détersion mécanique, minutieuse et prolongée, me paraît être, en effet, notre principal moyen d'action. J'ai obtenu, de la sorte, de bons résultats, surtout dans les cas soumis très tôt au traitement. La même conduite est suivie dans les écrasements considérables des parties molles, hormis les faits où la peau est décollée circonférentiellement sur une grande hauteur : grâce à une série d'interventions secondaires et à l'application des greffes d'Ollier-Thiersch, on assiste à des réparations inattendues.

Même dans les écrasements en état d'infection grave, il semble que l'amputation ne vaille pas, très souvent, l'action locale des vastes débridements, le bain continu, combiné, du reste, à l'emploi très large des injections de sérum artificiel.

Quant à la question des interventions applicables aux luxations irréductibles, anciennes ou non, j'estime que l'intervention opératoire aboutit à des suites fonctionnelles variables, mais certainement meilleures après les résections. J'ai pratiqué 4 fois pour l'épaule, 2 fois pour le coude, l'arthrotomie ou réduction pure et simple; je n'ai obtenu, même dans des cas relativement récents, que des résultats ultérieurs médiocres; on obtient mieux, en général, après résection; et j'ai pu m'en convaincre encore dans trois faits récents se rapportant à l'épaule. Mais l'on aurait tort de trop attendre de ces opérations réparatrices; et leurs conséquences fonctionnelles dépendent essentiellement de l'état des membres au moment où l'on intervient. Il y a donc certaines conditions dans lesquelles il est mieux de s'abstenir et de se contenter de la restauration partielle et suppléante des mouvements, qui s'est faite dans la néarthrose. C'est ainsi que toutes les questions d'indication et de technique sont complexes dans cette chirurgie de la conservation fonctionnelle.

M. E. Doyen (Paris). — La première question soulevée est celle de l'intervention primitive conservatrice. Les cas où cette intervention est réellement indiquée sont très rares. On ne peut guère intervenir immédiatement que lorsque la plaie est très nette.

Pour les plaies des extrémités légèrement contuses, je pratique une injection préventive de sérum antitétanique et de sérum antistaphylococcique.

Si le foyer traumatique est déchiqueté et anfractueux, l'irrigation continue réussit bien; celle-ci doit être pratiquée à l'eau bouillie et additionnée de phénol à 1 p. 100.

Récemment j'ai fait avec succès une suture à plein calibre des deux bouts de la veine axillaire sectionnée transversalement. Il faut employer des aiguilles rondes très fines et suturer à points séparés.

M. Bousquet (Clermond-Ferrand) se déclare conservateur dans les traumatismes des membres. Il cite une première observation de section presque complète des parties molles autour de l'articulation tibio-tarsienne ouverte chez un enfant de neuf ans. Sous une antisepsie rigoureuse, le membre put être conservé et l'enfant guérit avec une ankylose de l'articulation tibio-tarsienne.

La seconde observation a trait à une plaie des deux jambes avec section des tendons du jambier antérieur, de l'extenseur propre du gros orteil, et de l'extenseur commun des orteils. La guérison se fit par suture tendineuse et antisepsie soignée de la plaie. M. Bousquet conclut que, chez les jeunes sujets en particulier, la conservation donne des résultats inespérés, les ressources de la nature étant pour ainsi dire illimitées.

M. P. Thiéry (Paris) n'est pas partisan de la réimplantation des extrémités digitales détachées par le traumatisme : jamais, du moins, il n'a obtenu de succès par ce genre d'opérations.

Il n'est pas davantage enthousiasmé du plombage des cavités osseuses; et il préfère abandonner à la nature le soin de combler ces cavités,

Quant à la question de la gangrène gazeuse, elle a donné à M. Thiéry, traitée par l'amputation immédiate, 4 morts sur 4 cas, et, par la conservation (grandes incisions, injections de chlorure de zinc au 1/20, etc.), 7 guérisons sur 7 cas. La conclusion se tire d'elle-même.

M. H. Morestin (Paris) communique plusieurs observations qui témoignent des résultats variables qu'on peut obtenir par la conservation — simple ou complétée par des interventions secondaires — dans les différents traumatismes du membre supérieur ou inférieur (fractures et luxations compliquées, grands écrasements, plaies par coup de feu, ruptures artérielles, etc.).

M. Morestin, dans ces différents cas, s'est montré tantôt conservateur à outrance, tantôt interventionniste résolu : la conduite à suivre dépend, dit-il, de l'âge du blessé, du moment où l'on est appelé à le soigner, du membre ou segment de membre traumatisé, de la nature du traumatisme, etc. En général, il estime qu'on peut pousser très loin la conservation dans les fractures et luxations compliquées, dans les plaies par coups de feu ; mais, dans certains grands écrasements, il faut parfois se résoudre, tant au point de vue immédiat, vital, qu'au point de vue fonctionnel ultérieur, à pratiquer l'amputation immédiate.

M. J. Vanverts (Lille) estime que dans les cas où, au bout de quelques mois, malgré les interventions que l'on a pu pratiquer, des fistules persistent et des troubles trophiques commencent d'apparaître, il ne faut pas être conservateur quand même. Il faut savoir se résoudre à sacrifier la partie du membre malade et en quelque sorte faire de la conservation fonctionnelle aux dépens de la conservation anatomique.

L'âge avancé est une condition mauvaise. L'ouvrier, qui a besoin pour lui et pour sa famille de son travail journalier, retirera plus d'avantages d'un

pilon, qui lui permettra la marche rapidement, que d'un membre qui, après un chômage prolongé, sera incapable de remplir son rôle.

En second lieu, M. Vanverts use largement de l'eau oxygénée comme pansement des plaies accidentelles. Cette eau oxygénée détruit non pas les microbes, mais les toxines microbiennes. L'oxygène détermine une diapédèse intense et augmente, au niveau de la plaie, le nombre des macrophages.

Enfin, troisième question, dans les cas de lésion d'un doigt, si des troubles fonctionnels et trophiques surviennent au niveau des autres doigts, on ne peut imputer que la négligence du chirurgien ou du malade. C'est l'immobilisation qui, voulue ou involontaire, joue un rôle dans la production de l'impotence. Le massage est indiqué en pareil cas.

M. Bilhaut (Paris) cite un cas de traumatisme grave du membre supérieur gauche. Il s'agissait d'une fracture de l'humérus au tiers moyen avec attrition des parties molles, arrachement du nerf radial. Après désinfection de la plaie, suture de l'humérus, régularisation des surfaces, et mise en place d'un appareil de contention, la guérison s'effectua, malgré une abondante suppuration. L'auteur en conclut que la chirurgie conservatrice doit être tentée dans les traumatismes des membres, lorsque les vaisseaux importants sont indemnes. Il faut retenir que le traumatisé est frappé le plus ordinairement en pleine santé, et qu'il a, par cela même, une énergie vitale autrement utile pour la réparation que le sujet malade.

M. L. Lapeyre (Tours) a recueilli 29 observations de grands traumatismes des membres et essayé 18 fois la conservation; il a pratiqué 10 amputations immédiates et une fois s'est abstenu.

Les 18 tentatives de conservation ne lui ont donné aucune mort.

Les 10 amputations immédiates ont été suivies de 2 décès; dans l'un des cas, broiement simultané des 2 cuisses, infection au 4e jour; dans l'autre, broiement des 2 membres supérieurs, infection aussi au 7e jour après abstention. Les conclusions sont les suivantes :

1° La conservation doit toujours être tentée dans la limite du possible, tant qu'elle peut être matériellement ou moralement un avantage pour le blessé. Même dans les cas les plus graves, la conservation n'augmente pas les risques de mort pour le blessé.

2° Inversement, il ne faut pas hésiter à faire l'amputation à distance au membre inférieur, quand la conservation est seulement inutile. Agir ainsi, c'est épargner à la victime une longue convalescence, des souffrances inutiles, une incapacité de travail prolongée, et aggravée du fait d'un mauvais moignon, d'une cicatrice vicieuse ou douloureuse.

M. Paul Delbet (Paris). On peut et l'on doit diviser les traumatismes des membres en deux grandes classes : 1° lésions limitées à un des systèmes composant le membre : os, articulation, etc.; 2° lésions étendues, portant sur l'ensemble des tissus et atteignant le membre en tant qu'organe.

La *première classe* est trop vaste pour se prêter à des considérations géné-

rales. Je me bornerai donc à signaler quelques faits, avec l'espoir que d'autres pourront les annexer à des statistiques plus étendues pour en tirer parti. J'ai eu occasion de réséquer l'extrémité inférieure d'un humérus fracturé en Y et n'ai obtenu qu'une ankylose à peine mobile. Dans les fractures de l'olécrane, le massage m'a toujours donné des résultats parfaits, le membre étant traité en extension; dans les fractures des jambes, je n'ai fait qu'une fois la suture et suis décidé à n'y recourir à l'avenir qu'à la dernière extrémité. Je rappellerai à ce propos, puisque personne à la Société de Chirurgie n'a jugé utile de le faire, que la réduction s'obtient toujours par les moyens simples, à condition d'être pratiquée sur le membre en flexion. Dans les pertes de substance osseuse, les greffes d'os décalcifiés m'ont donné d'excellents résultats ; et j'ai pu ainsi conserver un pouce en refaisant son métacarpien. Enfin, il y a plus de dix ans, j'ai comblé avec succès une perte de substance tibiale en y greffant un lipome.

La *deuxième classe* comprend ce qu'on appelle les grands traumatismes. J'ai vu 45 cas de ce genre. Un premier fait m'a frappé : la rareté du choc, due probablement à la puissance des machines actuelles. J'en ai vu deux cas : l'un par arrachement du membre supérieur; l'autre par écrasement de la jambe. Les deux malades ont succombé : le 1er sans intervention, le 2e malgré l'amputation. Je n'ai observé qu'une mort, par hémorragie primitive, chez un charretier dont la fémorale fut sectionnée par un fragment de bois. Les compagnies ne pourraient-elles imposer à leurs assurés le port d'un pansement individuel? Dans le cas précédent, cette simple mesure eut sauvé le blessé.

D'une manière générale, je pratique la conservation à outrance dans les grands traumatismes, estimant qu'on ne peut appeler guéri des gens auxquels on donne la survie par un sacrifice aussi grand que celui d'un membre. Je n'ai fait sur 42 cas que 4 amputations primitives, avec 4 survies. J'ai, en revanche, conservé un avant-bras sectionné transversalement dans sa moitié antérieure en cinq endroits différents, et un pied qui ne tenait plus que par un petit lambeau cutané et le paquet vasculo-nerveux tibial postérieur. Sur 42 cas, je n'ai pas vu un seul cas de tétanos, faisant toujours l'injection de sérum antitétanique préventive. La gangrène gazeuse, au contraire, a été fréquente : 6 cas. 5 amputations m'ont donné dans ce cas deux survies et trois morts. J'ai pu sauver un malade de cette catégorie avec conservation du membre, en lui faisant à la cuisse 14 incisions et en faisant des injections sous-cutanées d'eau oxygénée. Je ne saurais trop recommander, pour éviter cette complication, la pratique de la chirurgie à découvert, la surveillance de tous les instants et, dans les cas compliqués de fracture, l'appareil de Scultet. Je n'ai eu qu'un cas de septicémie grave, facilement vaincu par le sérum de Raymond Petit. C'est un agent actif et précieux dans les cas d'infection. Les 36 membres conservés étaient utiles; une seule fois je dus faire l'amputation secondaire de la main. Je fis enfin l'amputation secondaire des doigts ankylosés et gênants.

M. Savariaud (Paris). — J'estime que nous sommes suffisamment armés contre les complications septiques des plaies pour ne plus faire d'amputations préventives. La seule indication à faire une amputation immédiate, c'est la certitude absolue que le membre est perdu sans retour.

Lorsque, malgré la minutie du premier pansement fait sous chloroforme, l'infection se déclare, il faut encore temporiser et n'amputer qu'en cas de gangrène gazeuse à forme grave. Encore suis-je d'avis de commencer dans ce cas par les larges débridements et par les injections sous-cutanées d'eau oxygénée.

Lorsque tout danger de mort est écarté, mais que la suppuration menace d'épuiser le malade et rend la réparation impossible, il ne faut point se laisser aller au découragement, c'est-à-dire à l'amputation; mais inciser les abcès, faire des contre-ouvertures, drainer le foyer de fracture. On sera souvent récompensé de cette besogne ingrate par la conservation d'un membre utile.

Lorsque les os sont nécrosés, cariés, infiltrés et qu'il y a de larges décollements, une intervention retardée s'impose. Dans les fractures des extrémités osseuses, la résection donne d'excellents résultats, au cou-de-pied par exemple ; témoin un malade qui, opéré il y a cinq ans, marche aujourd'hui toute la journée, sans autre appareil qu'une chaussure à semelle épaisse, malgré un raccourcissement de près de 9 centimètres.

Enfin, lorsque l'amputation s'impose, il faut la faire aussi bas que possible. J'ai presque toujours pu amputer au-dessous du genou dans les fractures de jambe ; et je recommande l'amputation à lambeau postérieur qui m'a plusieurs fois permis d'éviter l'amputation de cuisse.

M. Brunswic-le-Bihan (Tunis) expose la méthode de pansement qu'il emploie à l'hôpital Sadiki dans les grands traumatismes des membres. Il repousse tous les antiseptiques, qu'il considère comme irritants et anti-phagocytaires, et use simplement de sérum stérilisé pour nettoyer la plaie ; puis la recouvre de compresses trempées dans de l'alcool à 90°. Deux fois par jour, le pansement est enlevé ; et l'on plonge le membre, pendant une demi-heure, une heure au plus, dans un bain de sérum artificiel chaud (40°). Bientôt, un seul bain quotidien suffit et on arrive peu à peu au simple pansement sec, stérile. Un jeu de siphons maintient une irrigation continue, qui enlève les produits de sécrétion.

M. J. Reboul (Nîmes) cherche, en principe, à toujours conserver le membre traumatisé. Par un nettoyage méticuleux, par des résections, par des sutures osseuses, par une désinfection minutieuse, un embaumement fait avec soin, et avec le secours d'injections de sérum antitétanique ou artificiel, il a pu avoir l'extrême satisfaction de conserver aux blessés un membre utile. L'eau oxygénée joue aussi un rôle dans sa pratique. Le plus tôt possible, il a recours à l'électrothérapie, au massage, et à des séances d'héliothérapie. Sous cette influence, les fonctions du membre se rétablissent très vite. Il a réussi ainsi à conserver des membres après des fractures et des luxations compliquées, très déchirées et étendues, avec issue de fragments osseux

ou des surfaces articulaires souillées, après sections de troncs nerveux et de plaies artérielles traumatiques.

M. E. Tailhefer (Béziers) rapporte un cas de conservation de deux doigts, suivie de succès. Il s'agissait d'un garçon boucher de dix-sept ans, qui, en exerçant sa profession, avait sectionné trois doigts de sa main gauche. La phalangette de l'index gauche était presque complètement détachée, l'os était fracturé autour de l'articulation. Le médius était atteint au niveau de la phalangette, mais seules les parties molles étaient intéressées; l'os était intact. L'annulaire était à peine lésé. Après sutures, contention des doigts, désinfection et injection de sérum antitétanique; le blessé guérit.

M. E. Jouon (Nantes) relate trois cas heureux de conservation dans des traumatismes graves des membres.

1er cas. Fracture ouverte bimalléolaire très voisine de l'articulation du cou-de-pied. Infection osseuse et articulaire; ostéomyélite des fragments. Conservation du membre. Consolidation définitive en bonne position. Résultat fonctionnel très avantageux, malgré un raccourcissement notable.

2e cas. Fracture compliquée et très esquilleuse de l'humérus gauche au 1/3 supérieur. Arrachement du nerf radial. Suture osseuse et suture nerveuse presque immédiatement après l'accident. Cicatrisation sans consolidation osseuse; insuccès également de la suture nerveuse. Quatre mois après, résection de la pseudarthrose avec libération du nerf radial engainé dans la cicatrice des parties molles. Cette fois, consolidation osseuse parfaite, et réparation partielle des fonctions nerveuses.

3e cas. Fracture compliquée de la jambe droite. Multiplicité des fragments. Ligature osseuse. Guérison.

II. — Chirurgie du pancréas.

M. Villar (Bordeaux) donne lecture de son rapport sur *la chirurgie du pancréas.*

L'auteur expose tout d'abord les différents moyens qui permettent au chirurgien de reconnaître l'existence d'une lésion pancréatique; il étudie successivement les signes fonctionnels des maladies du pancréas, glande à sécrétion externe (sialorrhée, diarrhée, stéarrhée, etc.) et interne (glycosurie), les troubles de voisinage et les douleurs; il indique les résultats, si précieux pour le diagnostic, que peuvent fournir l'inspection, la palpation, et surtout la percussion.

Il résulte de cet exposé que le diagnostic des affections chirurgicales du pancréas est souvent impossible et toujours difficile. Cependant, mieux instruit par les observations déjà publiées et par les travaux expérimentaux, le chirurgien peut arriver à diagnostiquer un certain nombre d'affections du pancréas. L'auteur insiste sur ce point, à savoir : qu'en présence d'une lésion abdominale, on ne songe pas à mettre en cause le pancréas.

Au point de vue du diagnostic spécial, M. Villar passe en revue les affections chirurgicales du pancréas : le pancréas annulaire, les hernies et les

déplacements spontanés, les traumatismes (contusions, plaies, hématomes, pseudo-kystes, hernies traumatiques), les infections pancréatiques aiguës (simples, hémorragiques, suppurées et gangréneuses) et chroniques, la tuberculose, les calculs, les tumeurs solides et liquides, et enfin les fistules de cet organe.

Vient ensuite la partie thérapeutique, de beaucoup la plus importante, qui comprend trois chapitres : A. la technique et les indications générales des opérations destinées à agir sur les affections pancréatiques; B. un résumé du traitement médical et opothérapique; C. le traitement chirurgical applicable à chaque affection du pancréas en particulier : indications et modes de l'intervention, résultats opératoires et thérapeutiques, choix de la méthode ou du procédé opératoire.

Pour le pancréas annulaire, M. Villar préconise la gastro-entérostomie; pour les déplacements, il propose la pancréatopexie; dans les grands traumatismes de l'organe, il recommande d'intervenir vite, en pratiquant la suture de la glande, et, dans tous les cas, de ne faire qu'une pancréasectomie partielle; pour les kystes traumatiques, il préfère la kystostomie en un temps. Dans les pancréatites aiguës simples, il vaut mieux, d'après lui, drainer la région pancréatique et la vésicule biliaire; il est, de plus, logique d'admettre que le meilleur mode de traitement de l'hémorragie pancréatique ou péri-pancréatique (hématome) est l'incision suivie de drainage dans le premier cas et l'incision et la marsupialisation avec fixation de la poche à la paroi abdominale, si possible, dans le deuxième cas; lorsqu'on se trouve en présence d'un abcès du pancréas, on ponctionne, on vide la poche, puis on l'incise largement, et on tâche de la fixer à la paroi abdominale antérieure; la conduite est la même dans le cas de nécrose du pancréas. Dans les pancréatites chroniques, après un exposé des diverses interventions qui ont été proposées, M. Villar conclut que la plus simple, la plus logique et la plus rapide est le drainage des voies biliaires principales avec cholécystectomie; dans les cas de calculs, il conseille la pancréaticotomie simple, et, dans certains cas, la pancréato-gastrostomie; quand il s'agit d'un kyste glandulaire, il faut, après l'avoir ponctionné et vidé, tenter de faire l'extirpation totale, et, si elle n'est pas praticable, s'adresser à la marsupialisation en un temps; au point de vue du traitement radical ou curatif des tumeurs solides du pancréas, il faut appliquer la pancréatectomie partielle aux tumeurs limitées de la queue et du corps, et à certaines tumeurs de la tête; mais il faut rejeter la pancréatectomie totale de la tête, et, *a fortiori*, l'ablation totale de la glande; en présence de tumeurs étendues de la tête seule ou de la tête et du corps, il vaut mieux recourir aux opérations palliatives et, en particulier, à la cholécysto-entérostomie ou à la cholécysto-gastrostomie.

Mais, dans tous les cas, nous devons savoir qu'elle est la meilleure voie d'accès vers le pancréas. La voie d'élection est, pour M. Villar, la voie abdominale antérieure ou transpéritonéale, avec incision verticale médiane ou latérale droite (tête); on a ainsi, pour aborder la lésion pancréatique, trois chemins à sa disposition : gastro-hépatique, transmésocôlique et gastro-

côlique; celle-ci est la plus simple et la plus directe : c'est la voie de choix. On incise le grand épiploon, on pénètre dans l'espace gastro-côlique en refoulant l'estomac en haut, le côlon transverse en bas, on sectionne le feuillet péritonéal latéral postérieur et l'on est sur le pancréas.

Dans quelques cas, on peut être appelé à intervenir par la voie transpleurale ou lombaire.

M. Garré (Kœnigsberg) a observé 3 cas de kystes du pancréas, l'un après un traumatisme violent, les autres sans traumatisme. Les malades, dans ces deux derniers cas, eurent de violentes douleurs; survenues sous forme de crises. Après laparotomie, on trouva des lambeaux plus ou moins volumineux de pancréas sphacélé, allant du volume d'une noix à celui d'un œuf de poule. Ces kystes doivent être produits par une nécrose partielle du pancréas consécutive à une embolie. Ce sont des pseudo-kystes, et non des kystes glandulaires. Leur origine est donc nécrobiotique. M. Garré a observé, de plus, 11 cas d'inflammations aiguës du pancréas, de *pancréatites*. Il a obtenu 7 guérisons. Il en conclut qu'il faut opérer : 1° précocement ces cas (quarante-huit heures après la crise); 2° les opérer le plus vite possible, pour que le choc opératoire soit diminué de plus en plus; 3° isoler le foyer infectieux par un tamponnement soigné, au cours de l'opération. Il faut diviser le ligament hépato-gastrique et faire une toilette parfaite de l'arrière cavité des épiploons. — Dans un cas de rupture totale du pancréas, sans aucune manifestation extérieure, le malade avait des crises douloureuses violentes et des vomissements. Un isolement parfait du champ opératoire fut effectué; il trouva le pancréas séparé en deux parties; beaucoup de sang provenant des artères pancréatique et splénique s'était écoulé; il fit la suture du pancréas, établit un drainage, et le malade guérit parfaitement.

M. Lejars (Paris) a opéré 3 kystes du pancréas, dont un kyste hydatique. Ce dernier cas a été un insuccès. Il s'agissait d'une femme de cinquante-cinq ans, cachectique; sa tumeur siégeait à gauche de l'abdomen. Il y avait un amaigrissement prononcé. La tumeur avait grossi brusquement, en s'accompagnant de phénomènes infectieux, fièvre, etc. La tumeur était fluctuante, douloureuse. Après laparotomie, cette tumeur fut trouvée très adhérente. Dans le kyste, il y avait du liquide purulent et de grosses hydatides. La tumeur émergeait de la partie moyenne du corps du pancréas. Il y eut une hémorragie abondante. Mort au bout de huit jours.

M. Lejars cite deux autres cas de kystes glandulaires du pancréas, guéris par l'intervention. Dans un cas, on croyait à une péritonite tuberculeuse. Laparotomie. On tombe sur une poche grisâtre qu'on ponctionne. Il sort 3 litres de liquide louche, trouble. Ouverture de la poche. Excision de celle-ci. Drainage après marsupialisation de la poche. Guérison au bout de trois semaines. — Dernier cas : jeune fille de dix-huit ans. On croyait à un kyste ovarien. Le kyste était dans la région supérieure de l'abdomen. Après cœliotomie, on trouve une poche peu adhérente. Ponction de celle-ci. Il sort un liquide jaunâtre, filant.

La poche correspondait à la queue du pancréas. On résèque une partie de la poche. Marsupialisation de celle-ci. Drainage. Guérison.

Dans un cas d'ictère chronique, qui faisait soupçonner un cancer du pancréas, la malade était dans un état prononcé de cachexie; on se décida à intervenir. On ne trouva rien dans le cholédoque. La tête du pancréas était indurée. On fit un tamponnement simple. Dans une seconde intervention, au bout de quatre semaines, on pratiqua la cholécysto-entérostomie. L'ictère disparut; les selles se colorèrent. Une amélioration manifeste se produisit pendant deux ans. Puis, au bout de ce temps, quelques crises douloureuses; mauvais état général; mort.

M. H. Morestin. Je n'ai observé qu'un cas de kyste du pancréas; mais j'ai pu le suivre depuis ses premières manifestations cliniques jusqu'à sa terminaison. Il s'agissait d'une jeune femme, auprès de laquelle je fus appelé d'urgence pour des accidents qu'on attribuait à une grossesse extra-utérine rompue. Je fis immédiatement une laparotomie, et je trouvai une grande quantité de liquide hématique dans le péritoine, sans qu'il me fut possible de déterminer le point de départ de l'hémorragie. La malade quitta l'hôpital au bout d'une vingtaine de jours. Quelque temps après, elle revint avec une tumeur de la partie supérieure de l'abdomen que je crus devoir considérer comme un kyste du foie ou du pancréas. Une nouvelle intervention me démontra que j'avais affaire à un kyste pancréatique, gros comme un œuf d'autruche, que je ne pus extirper et que je dus marsupialiser. Il en résulta une fistule qui s'éternisa. Aussi, désireux de tenter l'abouchement de l'orifice fistuleux dans l'intestin, décidai-je cette femme à subir une troisième opération. Malheureusement une syncope chloroformique très longue m'empêcha de réaliser mon projet, et la fistule se tarit spontanément au bout de quelque temps. Plusieurs mois après, je retrouvai la malade mourante dans le service de Gérard-Marchant. L'autopsie établit que la mort était due à une cirrhose du foie; quant au pancréas, il était épaissi, induré, déformé, avec de nombreuses adhérences à son pourtour. Le professeur Cornil conclut à une sclérose du pancréas, sans trace d'une lésion kystique.

M. E. Doyen. Le rapport de mon collègue, le docteur Villar, est si clair et si complet qu'il reste bien peu de choses à dire sur cette intéressante question.

Pour ce qui est du diagnostic, il est quelquefois assez difficile; dans plusieurs cas de kystes de la région pancréatique que j'ai opérés, il était matériellement impossible de préciser au cours de l'opération si le kyste provenait du pancréas lui-même, ou bien s'il ne s'agissait pas simplement d'un kyste de la région pancréatique, mais développé en dehors de la glande. Je crois donc qu'un certain nombre d'observations, présentées sous le titre « Kystes du pancréas », se rapporte simplement à des kystes de la région pancréatique.

Pour ce qui concerne l'opération, j'ai l'habitude, pour tous les kystes de la région abdominale supérieure, d'incliner les malades dans le décubitus

latéral, afin de faciliter l'évacuation au dehors du contenu du kyste, sans danger de pénétration du liquide dans le péritoine.

L'extirpation complète des kystes de la région pancréatique est généralement impossible, car la plupart de ces kystes n'ont pas de paroi propre énucléable, et se trouvent simplement limités par les organes voisins. Le meilleur traitement du kyste paraît être la marsupialisation après résection de tout ce qui peut être réséqué de la poche. On traite la cavité par le tamponnement aseptique et le drainage combinés.

Le point le plus intéressant de la question est peut-être le traitement des fistules consécutives. Si la fistule est borgne, elle se tarit assez souvent au bout d'un temps et après quelques cautérisations au nitrate d'argent ou à la teinture d'iode.

Mais il n'en est pas de même des fistules glandulaires, qui sont très rebelles. Dans un de ces cas, j'ai disséqué le trajet jusqu'au contact du pancréas; j'ai lié son extrémité sur une petite sonde, comme je le fais pour l'abouchement par la voie abdominale de l'uretère sectionné dans la vessie, et j'ai attiré dans l'estomac, près de la grande courbure, après transfixion de cet organe avec une aiguille à manche, le petit bout de sonde et l'extrémité du trajet fistuleux, que j'ai fixé par deux surjets longitudinaux de 20 millimètres à la séreuse gastrique. J'ai alors réuni par une double plicature les parois de l'estomac par-dessus ce qui demeurait extérieur du trajet fistuleux et j'ai fait une réunion soignée par un double surjet intéressant partiellement la paroi du trajet fistuleux.

Cette technique peut être employée dans tous les cas où il y a indication d'aboucher un trajet fistuleux d'une certaine longueur dans l'estomac ou dans l'intestin.

M. Thiéry. Dans les cas inopérables de cancer du pancréas, la cholécystotomie, opération simple, doit être considérée comme l'opération palliative de choix; elle est, en effet, beaucoup moins grave que la cholécystentérostomie, préconisée par le rapporteur; et elle ne donne pas, à mon avis, de moins bons résultats. Quand il y a rétention biliaire, la présence d'une fistule biliaire se prolongeant n'est d'aucun mauvais effet pour les malades.

M. P. Vidal a observé trois cas de lésions du pancréas. Le premier cas était un kyste du pancréas, opéré par la voie transpleurale. Il fit la résection costale postérieure et la marsupialisation de la poche. La guérison fut complète en quelques semaines.

Dans le deuxième cas, il s'agissait d'une tuberculose primitive du pancréas. La tumeur pointait entre l'estomac et le côlon transverse. Le malade était un homme de quarante ans, très cachectique. Le pancréas était bosselé, friable. L'auteur se contenta de pratiquer l'ouverture d'une vraie caverne, qu'il gratta avec le doigt. Après nettoyage et mise au net du foyer, il fit un drainage antérieur et lombaire. Le malade guérit avec une fistule.

Dans le troisième cas, il s'agissait d'un nouveau-né ayant une malforma-

tion congénitale des voies digestives. Il présentait un pancréas annulaire, avec rétrécissement de la première portion du duodénum réduit à un cordon fibreux.

Les phénomènes d'occlusion intestinale qu'il eut le décidèrent à pratiquer une gastro-entérostomie postérieure suivie de guérison. L'auteur discute la pathogénie de cette lésion vraisemblablement consécutive à une inflammation intra-utérine de la tête du pancréas; on a signalé de l'éclampsie maternelle; or la constatation a été faite dans certains cas d'éclampsie de lésions hépato-pancréatiques chez le fœtus comme chez la mère.

M. J. Cramwell (Buenos-Aires). — Les kystes hydatiques du pancréas sont très rares, et, malgré l'extraordinaire fréquence de la maladie dans notre pays, nous n'avons pu trouver qu'un seul cas (dans la statistique que nous avons dressée avec notre ami Vegas, sur 1700 cas de kystes hydatiques, on trouve seulement un cas de kyste du pancréas).

Il s'agissait d'un enfant de quatorze ans, qui entra dans le service du Dr Vegas au mois d'octobre 1900, avec les symptômes d'un ictère chronique et une tumeur abdominale profonde siégeant dans l'épigastre.

A l'opération, nous trouvons la vésicule biliaire très dilatée et en bas une tumeur de la grosseur d'une tête de fœtus, siégeant dans la partie inférieure de la tête du pancréas.

C'était un kyste hydatique; on fit l'extraction de la membrane-mère et on sutura la poche périkystique sans laisser de drainage. Le lendemain, fièvre, tympanisme, vomissements; mais ces symptômes disparurent avec l'évacuation d'une collection infecte, qui s'était accumulée dans la poche. Quelques jours après, le malade sortait de l'hôpital, tout à fait guéri.

M. Ch. Walther (Paris) présente, au nom de M. Guillemain et au sien, un malade de dix-sept ans, qui fut renversé par un omnibus. Onze heures après, laparotomie. On trouve du sang liquide dans le petit bassin. Il existe une déchirure du petit épiploon et de l'artère coronaire stomachique, broiement complet de la tête du pancréas, confluent veineux dénudé. On se borne à faire un tamponnement à la Mikulicz. Guérison. Pendant la convalescence, sialorrhée très abondante; puis double parotidite et phénomènes de péritonite partielle, locale. Malgré cela, le malade est en parfait état, comme on peut en juger.

M. J. Reboul (Nimes). — J'ai eu l'occasion d'opérer, en novembre 1904, un kyste de pancréas chez une femme de trente-huit ans. La tumeur, qui paraît avoir évolué lentement et insidieusement pendant un certain temps, présentait, depuis environ six mois, une augmentation de volume plus rapide et un certain déplacement vers la région ombilicale. Des troubles dyspeptiques, des douleurs épigastriques étaient les seuls symptômes accusés par la malade. Elle maigrissait et avait parfois de la diarrhée et des selles graisseuses. La tumeur siégeait dans la région sus-ombilicale, régulière, arrondie; elle simulait absolument un kyste hydatique de la face inférieure du foie, que j'avais d'ailleurs diagnostiqué.

Laparotomie sus-ombilicale sur le bord externe du muscle droit, point culminant de la tumeur. La tumeur est masquée par l'épiploon gastro-hépatique, que je dois inciser et récliner; le kyste apparaît alors tendu, noirâtre, libérable seulement dans sa partie superficielle, mais paraissant très adhérent dans la profondeur. La ponction donne issue à un flot d'environ 500 centimètres cubes d'un liquide gluant, colloïde, filant, brunâtre. Par une incision je puis explorer avec la main la cavité du kyste et ramener, de la partie déclive de la poche, de nombreux graviers brun-jaunâtres.

Je ne puis extraire la poche kystique à cause des adhérences intimes qui l'unissent et la fixent aux organes de l'arrière-cavité des épiploons; et je suis obligé de la marsupialiser et de la drainer.

L'analyse d'un fragment de la paroi du kyste, du liquide et des graviers contenus, a montré qu'il s'agissait d'un kyste glandulaire du pancréas.

Suites opératoires régulières. Guérison bien maintenue.

M. L.-P. Mauclaire (Paris). — Chez une jeune femme de vingt ans, qui s'était tirée un coup de revolver dans l'abdomen, j'ai pu intervenir au bout de quatre heures; après avoir fermé successivement deux plaies, siégeant l'une sur la face antérieure et l'autre sur la face postérieure de l'estomac, je trouvai une plaie arrondie de la face antérieure du pancréas à l'union de la queue et de la tête de l'organe, que je dus suturer également, car elle donnait un suintement sanguin assez abondant. Malheureusement, il y avait une plaie grave du rein, qui nécessita une néphrectomie. La durée de l'intervention avait été d'une heure environ. Le quatrième jour le malade mourut subitement. Ce qui prouve que les plaies du pancréas sont loin d'être bénignes.

M. M. Auvray (Paris) partage la manière de voir de M. Mauclaire sur la gravité des plaies du pancréas. Il cite deux cas de plaie de cet organe, terminés par la mort.

1re *Observation.* Plaie de la tête du pancréas par balle de revolver. — Aucune plaie des organes voisins. Mort par septicémie.

2e *Observation.* Comme traumatisme, passage d'une roue de voiture sur l'abdomen. Écrasement de la rate. Séparation de l'estomac et du côlon. Dans la partie profonde, le pancréas rupturé donnait du sang en abondance. Tamponnement; le patient succomba. Au point de vue du mécanisme de ces ruptures du pancréas, M. Auvray croit que, la plupart du temps, cette rupture est indirecte et s'effectue par le ligament pancréatico-splénique et non par écrasement de l'organe contre la colonne vertébrale.

Comme traitement, la suture est souvent impossible. Le tamponnement doit être pratiqué de préférence.

L. Mayer (Bruxelles). *Contribution à l'étude expérimentale de la nécrose graisseuse et de la chirurgie du pancréas.* L'auteur a pratiqué une centaine d'opérations sur le pancréas chez des chiens, dans le but d'étudier l'influence de la ligature des canaux pancréatiques, de résections plus ou moins étendues, de pancréatectomie totale, sur la nutrition générale et sur l'état local, en col-

laboration avec le Dr Zung. Il insiste sur le peu de retentissement qu'a la ligature des canaux pancréatiques sur le chimisme intestinal et discute l'origine du diabète pancréatique. Dans quelques cas, ses opérations ont amené une nécrose graisseuse avec mort des animaux en 48 heures; il pense que les théories rappelées par le rapporteur pour expliquer la nécrose graisseuse sont toutes inexactes et que cette redoutable affection est due à l'épanchement de sucs pancréatiques dans le péritoine; quelques gouttes suffisent. Conclusions pratiques : 1° le cas échéant, il ne paraît pas y avoir grand danger à lier les canaux excréteurs du pancréas; 2° éviter avec le plus grand soin que du suc pancréatique soit déversé dans la cavité péritonéale; 3° en cas de résection du pancréas, on peut envelopper le moignon dans une gaine épiploïque de préservation; 4° les septicémies péritonéales souvent rencontrées dans les interventions sur le pancréas reconnaissent probablement pour origine une nécrose graisseuse passée inaperçue.

M. Vidal (Arras) n'a jamais pu conserver les chiens auxquels il avait pratiqué la dépancréatisation totale. Malgré cela, il ne croit pas que l'épanchement du liquide pancréatique produise la mort chez les chiens. Il faut une asepsie parfaite pour pratiquer toute intervention sur le pancréas chez les animaux. C'est là le secret de la réussite.

M. Hallion (Paris) voudrait que l'on s'explique exactement sur le terme de nécrose graisseuse. On ne peut pas enlever le pancréas à un chien sans déterminer une glycosurie mortelle. Dans les cas où les chiens ont survécu, c'est qu'une partie du pancréas a été laissée.

III. — Chirurgie réparatrice de la face.

M. A. Depage (Bruxelles) a divisé son travail en deux parties. La première est consacrée à l'examen des procédés généraux de réparation faciale et aux règles générales d'autoplastie, applicables à la chirurgie de la face; l'auteur insiste particulièrement ici sur les greffes de Thiersch et sur la prothèse intra-dermique par injection de paraffine. Dans la seconde partie de son rapport il envisage successivement les procédés principaux de réparations chirurgicales et prothétiques des anomalies congénitales et acquises des paupières, du nez, des lèvres (y compris la palatoplastie), des joues, des mâchoires et des grandes pertes de substance de la face, étendues à plusieurs régions; les deux derniers chapitres sont relatifs au traitement des lésions nerveuses de la face et des malformations de l'oreille externe.

L'auteur insiste sur les inconvénients qu'il y a souvent à vouloir toujours terminer en une seule séance des réparations parfois très compliquées; il montre qu'il ne faut pas s'entêter dans des interventions de ce genre et qu'il vaut mieux y revenir à plusieurs reprises pour tirer de l'intervention le maximum de bénéfice. Le rapport se termine par les conclusions suivantes : La chirurgie réparatrice de la face comporte des méthodes diverses, dont l'indication est assez nettement établie dans tel ou tel cas particulier : les greffes conviendront spécialement dans certaines déformations

des joues et des paupières et pour la cicatrisation des régions d'emprunt; les différentes variétés d'autoplastie (française, indienne, italienne) seront appliquées, suivant des règles assez précises, pour la rhinoplastie, la cheiloplastie, la blépharoplastie; les prothèses serviront surtout avec avantage pour éviter les déformations consécutives aux pertes de substance des mâchoires.

De façon générale, nous pouvons dire aussi que certaines régions sont susceptibles de réfections très satisfaisantes, notamment les paupières et les lèvres, tandis que, pour d'autres organes et spécialement pour le nez, les résultats sont encore inconstants, et des recherches nouvelles s'imposent.

A côté des procédés anciens de restauration, nous avons eu à signaler l'apparition d'un certain nombre de méthodes nouvelles; les greffes cartilagineuses et osseuses, les opérations purement cosmétiques, les injections de paraffine, la neurorraphie, les prothèses immédiates, la combinaison de l'autoplastie avec la prothèse réparatrice.

Mais, si nous avons pu marquer, çà et là, des préférences, noter des indications plus ou moins précises pour tel ou tel procédé, esquisser des règles de technique, nous avons toujours relevé, comme un caractère dominant, la variabilité excessive des méthodes de traitement et la part considérable laissée dans chaque cas à l'originalité et à la spontanéité du chirurgien. De là la difficulté de la chirurgie réparatrice de la face et ses résultats si incertains; mais c'est elle aussi qui lui confère l'intérêt prépondérant qu'elle suscite et qui cause la satisfaction profonde que nous procure toujours la réussite complète d'une réparation faciale.

M. P. Berger (Paris). Il y a plus de vingt-cinq ans que j'insiste sur les avantages des autoplasties par la méthode italienne, qui ne sont pas aussi difficiles ni aussi compliquées qu'on pourrait le croire. Ses indications peuvent se grouper autour de trois chefs principaux : impossibilité de trouver dans les régions environnantes la surface tégumentaire nécessaire pour réparer la perte de substance; crainte de voir le mal pour lequel on opère récidiver dans les lambeaux pris au voisinage de la lésion; enfin, nécessité de défigurer le patient le moins possible.

L'importance de la préparation des régions sur lesquelles doit porter l'intervention réparatrice est tout à fait considérable, comme j'ai eu l'occasion de le dire bien souvent.

Au point de vue de la fixation du membre supérieur auquel on emprunte le lambeau, j'ai renoncé à l'appareil plâtré, pour employer exclusivement l'appareil de Tagliacozzi, qui est en général bien toléré, et ne blesse pas les malades.

Voici un enfant auquel j'ai appliqué avec succès cet appareil pour un ectropion cicatriciel de la lèvre inférieure.

Je n'ai perdu que deux malades après des opérations autoplastiques. L'un est mort d'intoxication iodoformée, et l'autre d'une embolie. Les inconvénients résultant des autoplasties que j'ai observés sont la douleur, la désunion des lambeaux, et les escarres cutanées.

Les soins dans l'application des appareils favorisent les résultats.

M. Brunswic Le Bihan (Tunis) démontre par des photographies toute la difficulté qu'on éprouve à pratiquer la restauration de la face chez les Arabes à cause de l'étendue des lésions. Il y a chez ceux-ci deux grandes causes de mutilations : la syphilis héréditaire et le noma. On voit des atrésies complètes de la bouche et du nez.

Le noma se montrant après la rougeole ou la scarlatine détermine généralement de l'ostéo-périostite du maxillaire inférieur, de sorte que les surfaces cutanées sont soudées contre les parois osseuses avec fistules intarissables.

L'ophthalmie granuleuse, déterminant du trichiasis, ajoute son contingent aux mutilations auxquelles il est bien difficile de remédier.

M. F. Gross (Nancy). J'ai pratiqué une rhinoplastie totale chez un individu de trente ans, guéri de la syphilis depuis 1898.

Son nez était totalement détruit par un lupus. On avait fait de nombreuses thermo-cautérisations pour guérir la lésion. La réfection du nez fut obtenue à l'aide de la méthode italienne avec un lambeau ostéo-périostique pris sur l'avant-bras et comprenant une baguette osseuse cubitale d'après le procédé d'Israël. Résultat satisfaisant; néanmoins, la forme du nez laisse à désirer, lorsqu'on la compare à celle du nez naturel; mais il serait possible de perfectionner le procédé suivi; on pourrait doubler le lambeau avec des téguments pris sur l'avant-bras et confectionner ainsi avant la transplantation un lambeau doublé avec une baguette osseuse interposée, ou bien encore recouvrir la face profonde du lambeau avec des greffes dermo-épidermiques.

M. Ch. Girard (Genève). — Le procédé cantho-cheiloplastique déjà ancien d'Estlander, après une ère de faveur, est tombé dans un certain discrédit, indubitablement immérité. Il est simple, commode, et fournit une bonne commissure. Il peut suffire tel quel dans les cas d'ablation de petites tumeurs juxtacommissurales. Mais, dans les brèches un peu grandes où il ne suffirait pas, on peut l'associer avec avantage pour la réfection de la commissure à d'autres procédés cheiloplastiques. De plus, au lieu de la forme triangulaire indiquée primitivement par Estlander, on peut, tout en l'agrandissant notablement, le tailler en forme trapézoïde ou ovalaire. C'est ainsi que j'ai opéré avec succès un cancer juxtacommissural très avancé en combinant le lambeau d'Eslander trapézoïde avec un lambeau génien inférieur. Abbe a appliqué le principe du lambeau triangulaire d'Estlander, emprunté à la portion moyenne de la lèvre inférieure, non pas à la réfection de la commissure mais à la correction du résultat insuffisant d'une opération de bec-de-lièvre double.

J'ai procédé de même dans un cas de cancer de la portion moyenne de la lèvre supérieure et j'ai obtenu entre autres une égalisation parfaite de la longueur des deux lèvres.

M. Campenon (Paris). — Je désire vous parler des fistules salivaires parotidiennes. J'en ai observé cinq cas, siégeant au niveau de la glande elle-même, et non pas au niveau du canal de Sténon.

Les injections détersives et les cautérisations ne m'ayant rien donné dans un cas, je fis une incision elliptique autour de la fistule jusqu'à sa partie la plus profonde. Puis un trocart à hydrocèle fut conduit jusque dans la cavité buccale et un tube en caoutchouc fut placé dans le trocart. Le tube fut fixé avec un fil de soie et des sutures profondes furent faites. La guérison s'effectua par première intention. Huit jours après, j'ai enlevé le tube buccal. Dans quatre autres cas, j'ai eu recours avec succès au même procédé.

C'est en quelque sorte un canal accessoire qui est ainsi pratiqué.

M. H. Morestin. — Pour la cheiloplastie, j'emploie le plus souvent le procédé de M. Largèr, qui est un excellent perfectionnement de celui d'Estlander; je l'ai appliqué au moins une douzaine de fois, et les résultats ont été absolument satisfaisants.

Dans un cas de luxation de la mâchoire inférieure, j'ai obtenu la réduction par la simple ablation des ménisques; mais le résultat fonctionnel n'a pas été aussi bon que si j'avais réséqué les condyles.

Pour restaurer les paupières, s'il y a des cicatrices adhérentes, je libère celles-ci et je fais des greffes italiennes. Dans les rhinophymas, le grattage, la vraie pelure du nez m'a donné de bons résultats. Pour la réfection de la joue, dans les cas de vastes néoplasmes de celle-ci laissant un hiatus béant, j'ai fait avec succès la transposition de la joue du côté opposé.

M. S. Pozzi (Paris). J'ai décrit un procédé de rhinoplastie, dans lequel on fait l'hémisection du lambeau frontal que l'on veut rabattre sur la perte de substance nasale, au lieu de retourner simplement le lambeau frontal entier. Les deux lambeaux résultant de l'hémisection sont, adossés et suturés l'un à l'autre après renversement.

Dans un cas de vaste épithélioma du nez chez une vieille femme, j'ai pris un lambeau frontal avec pédicule très large. Je l'ai hémisectionné, puis renversé; j'ai pratiqué ensuite la mobilisation des ailes du nez et de la sous-cloison. — J'ai pu ainsi confectionner à ma malade un nez à la Roxelane, dont elle était très fière.

M. E. Doyen. — Le rapport de M. Depage est un exposé assez complet de tout ce qui a été publié sur la chirurgie de la face. Il y aurait cependant beaucoup à ajouter, et le temps très court dont nous disposons ne me permettra que d'énumérer un petit nombre des procédés de chirurgie réparatrice qui d'ailleurs correspondent à des cas très particuliers.

La paupière supérieure est la seule région où j'ai réussi la transplantation d'un lambeau cutané prélevé à la région abdominale; dans un cas où il y avait eu destruction du muscle releveur, j'ai isolé ce muscle dans l'orbite, je l'ai allongé par dédoublement, et j'ai obtenu un résultat très satisfaisant après avoir suturé l'extrémité aux cartilages tarses.

Dans les cas de brûlures très étendues, il peut être indispensable d'allonger de 15 à 20 millimètres la peau du front. Ce résultat s'obtient par une série d'incisions en Y, superposées transversalement et que l'on suture en V.

Nez. — Dans un cas où j'avais à refaire le squelette du nez, je suis arrivé à un résultat satisfaisant en détachant latéralement du maxillaire supérieur deux volets osseux que j'ai rabattus sur la ligne médiane et recouverts de peau.

Les déviations du nez consécutives à des fractures mal consolidées se réparent bien en reproduisant la fracture par une percussion assez forte, avec interposition d'une lame de caoutchouc. On peut alors modeler la forme du nez et disposer un appareil contentif.

Dans un cas de saillie exubérante du sillon naso-génial, j'ai pu extirper le squelette exubérant par la voie sous-cutanée, en décollant la peau de l'os après incision du sillon labio-gingival supérieur.

Dans un autre cas où il existait une saillie pyramidale de la partie convexe des os du nez, j'ai fait également l'extirpation sous-cutanée de cette saillie, en passant par l'intérieur d'une narine, avec une gouge à extrémité concave, que j'ai fait construire à cet effet.

Lèvres. — Il y aurait beaucoup à dire sur la chirurgie réparatrice des lèvres. Je n'insisterai, faute de temps, que sur un procédé que j'emploie depuis 1886 pour la réparation de la lèvre inférieure. Ce procédé consiste à compléter l'extirpation de la lèvre en V par l'extirpation d'un fragment de peau d'un triangle isocèle au niveau d'une ou des deux joues. Ce procédé permet d'extirper la totalité de la lèvre inférieure, avec résultat plastique très supérieur à ceux obtenus par les méthodes décrites.

M. A. Broca (Paris). — Je crois qu'avec le procédé de Mirault (d'Angers), on peut réparer les becs-de-lièvre de la lèvre inférieure. A quel moment doit-on opérer pour la lèvre? Mes observations me démontrent que c'est à trois mois. Dès la naissance, le résultat obtenu est mauvais.

Il n'y a pas à s'occuper du rebord alvéolaire. J'ai pratiqué 150 palatoplasties chez des enfants de cinq à huit ans. L'opération a été faite en un seul temps. Le deuxième a été perdu d'hémorragie, par suite d'une technique défectueuse. Le treizième ou le quatorzième de pneumonie.

Au point de vue phonation, il faut faire des réserves et ne pas promettre à la famille qu'elle sera parfaite.

M. E. Kirmisson. — Dans un cas de bec-de-lièvre compliqué, j'ai vu Brophy (de Chicago) exécuter son procédé dans mon service chez un enfant de quatre mois; le résultat a été satisfaisant; et vous allez pouvoir l'apprécier, car l'enfant va vous être montré. Quelques semaines après, j'ai exécuté moi-même cette opération sur un enfant de deux mois, et mon petit malade est mort de septicémie suraiguë. Malgré la statistique excellente présentée par Brophy lui-même, je ne pense pas que ce procédé puisse être considéré comme d'une bénignité absolue chez les jeunes enfants.

M. Auguste Reverdin (Genève). — Je crois qu'on a tort de ne pas avoir souvent recours à des manœuvres de massage pour obtenir l'élongation des téguments, de façon à préparer avantageusement dans certains cas la réparation opératoire du bec-de-lièvre.

D'autre part, ces manœuvres préparatoires, combinées au port d'une pièce de prothèse, m'ont permis d'obtenir un beau résultat opératoire dans la réparation d'une perte de substance considérable du maxillaire inférieur et de la joue, ainsi que de la lèvre inférieure, consécutivement à un noma survenu dans l'enfance au cours d'une fièvre typhoïde.

Dans un cas de bec-de-lièvre simple, j'ai eu aussi un très bon résultat.

Dans un deuxième cas de bec-de-lièvre double, j'ai dû opérer à deux reprises. Résultat tout aussi bon. Dans le troisième cas, il s'agissait d'un homme de vingt-six ans. La fente palatine était énorme. Je dus décoller les lambeaux; et ce décollement me fut facilité par des injections interstitielles d'eau bouillie. Je fis la suture, puis je pratiquai un massage préalable pour avoir un bon affrontement de la lèvre supérieure. Dans le cinquième cas, la lésion était survenue chez une jeune fille à la suite d'un noma. Mêmes manœuvres préparatoires consistant en massages et en un appareil de prothèse porté par celle-ci, appareil assez lourd, afin d'allonger les lambeaux. Résultat excellent.

M. M. Savariaud. — J'ai eu recours dans un cas aux greffes dermo-épidermiques pour une réparation palpébrale après suture des paupières; le résultat a été assez satisfaisant.

M. E. Delaunay (Paris). — J'ai obtenu dans deux cas une réparation parfaite de la sous-cloison du nez en prélevant deux lambeaux sur la lèvre supérieure et en les suturant sur la ligne médiane. Dans un troisième fait, pour une perte de substance correspondant à la fois à la cloison et à la sous-cloison, j'ai dû restaurer celle-ci, en dédoublant les deux narines et en suturant.

M. Charles Julliard (Genève). *Un cas de redressement du nez.* — Ce cas est celui d'un malade qui, à la suite d'un accident fort banal, présenta une difformité du nez caractérisée dans ses grandes lignes par un abaissement du lobule et un élargissement des ailes. Ce cas est intéressant, moins par la rareté de la difformité, que par la simplicité du procédé, qui m'a permis d'y remédier. Il s'agit d'un jeune homme de vingt-cinq ans, qui, il y a deux ans, fit une chute en avant. Le choc porta presque entièrement sur l'extrémité du nez et il en résulta les modifications suivantes dans la forme de l'organe : lésion de la portion cartilagineuse seule, le squelette osseux restant intact, abaissement du lobule avec, pour conséquence, un élargissement du diamètre transversal de l'organe. Le dos du nez forme un arc de cercle convexe en avant; pas de lésion des téguments. Ces lésions exercèrent sur le moral du malade une influence déprimante, qui le poussa à courir les chances d'une opération. Seulement le malade posait une condition *sine qua non* : pas de cicatrice apparente. Mon idée première de pratiquer une sorte de rhinomyosis à la façon de J. Joseph (de Berlin), en

attaquant le septum par la voie dorsale, dut donc être abandonnée. J'eus recours alors au procédé suivant qui me fournit un résultat excellent. Sous la narcose à l'éther, je tamponne soigneusement les fosses nasales. Puis je circonscris l'aile du nez, la gauche ou la droite, peu importe, par une incision placée au fond du pli naso-jugal. L'aile du nez se trouve ainsi séparée de sa base et peut facilement être maintenue relevée pendant l'opération.

Ce premier temps est destiné à donner du jour et à permettre d'aborder franchement le septum. Je résèque, dans ce dernier, un fragment cunéiforme à pointe dirigée en arrière et intéressant toute l'épaisseur du cartilage, mais sans toucher à la peau. La base de ce triangle doit correspondre exactement à la hauteur à laquelle on peut relever le nez. Ce temps est très facile et s'exécute sans hémorragie. Deux points de suture au catgut permettent l'affrontement des surfaces de section du cartilage et assurent le maintien du lobule dans sa nouvelle position. Le redressement de l'extrémité de l'organe a pour conséquence immédiate le rétrécissement de son diamètre transversal. L'élargissement des ailes du nez disparaît donc de lui-même. Il suffit maintenant de fixer l'aile du nez à sa place par 2 à 3 crins de Florence ou des agrafes de Michel. On maintient l'organe dans sa nouvelle position, pendant quelques jours, au moyen d'une bande de sparadrap, qui passe en forme d'étrier sous le nez et prend son point d'appui sur le front. La guérison s'est effectuée dès douze à quinze jours, temps nécessaire pour permettre l'élimination des catguts. Cette opération, extrêmement simple, s'exécute en quelques minutes. Les résultats en furent des plus satisfaisants. La cicatrice, plongée au fond du pli naso-jugal, est tout à fait invisible de face. De profil, elle se confond au bout de quelque temps avec le pli lui-même. La peau qui recouvre le dos du nez se rétracte progressivement et ne fait pas obstacle au maintien du cartilage. Le seul temps délicat est la taille du triangle cartilagineux, dont les dimensions doivent être exactement calculées.

M. P. Peugniez (Amiens). — Dans un cas de paralysie faciale consécutive à la section du nerf facial au cours d'une trépanation de l'apophyse mastoïde, je n'ai pas hésité à anastomoser le spinal avec le facial. Le résultat a été parfait. C'est le premier exemple où le résultat ait été aussi complet.

M. J.-L. Faure (Paris). — J'ai été le premier à pratiquer l'anastomose spino-faciale. Sur deux opérés, je n'ai qu'un seul résultat partiel.

M. F. Martin (Lyon). — J'ai l'honneur de présenter un instrument en forme de pince destiné à redresser le nez, et des instruments prothétiques destinés à la restauration de la face.

M. L. Princeteau (Bordeaux) décrit le procédé qu'il utilise couramment pour la réparation du bec-de-lièvre simple. L'idéal poursuivi par l'auteur consiste à réaliser d'une façon efficace l'affrontement des éléments de la lèvre deux à deux, la peau avec la peau, le muscle avec le muscle et la muqueuse avec la muqueuse. Deux incisions obliques principales circonscrivent de

haut en bas la fente labiale à la limite de la muqueuse et de la peau; elles sont dirigées dans la profondeur vers le moignon musculaire qu'elles entament de chaque côté, sans dépasser toutefois cette couche. Ces deux incisions sont complétées par trois autres plus petites. L'une s'abaisse comme une bissectrice du sommet de l'angle formé par les deux premières sur la face profonde de la muqueuse et les deux autres amorcées à 4 ou 5 millimètres au-dessus de l'extrémité inférieure des deux grandes incisions premières, sont dirigées obliquement en dedans et en bas vers la partie la plus culminante de l'extrémité inférieure de l'angle muqueux que forme la fissure labiale.

Il est ainsi formé quatre lambeaux : deux grands et deux petits.

Les grands lambeaux sont ouverts comme les feuillets d'un livre; on les fait pivoter sur la muqueuse postérieure comme charnière; et on les applique l'un contre l'autre en les réunissant par une suture musculo-muqueuse, à surjet ou à points séparés, faite à l'aide d'un catgut fin. Une suture antérieure cutanéo-musculaire achève la réunion en même temps qu'elle assure l'hémostase. Les deux petits lambeaux triangulaires viennent s'interposer d'eux-mêmes dans l'extrémité inférieure de la suture et l'encoche labiale si redoutée est ainsi évitée.

M. Princeteau décrit aussi un procédé de transplantation du canal de Sténon dans les cas de fistule de ce conduit.

M. L. Ombredanne. — Les réparations autoplastiques portant sur le nez doivent s'appuyer sur un squelette résistant. Si le squelette normal du nez est détruit, il faut le remplacer. A tous ces moyens, il préfère les greffes de tissus vivants, résistants, tissu osseux ou tissu cartilagineux. Le tissu osseux est difficile à manier; le tissu cartilagineux donne des résultats irréprochables.

Pour la correction des nez en selle, l'introduction du tuteur cartilagineux est plus facile de bas en haut que de haut en bas. Il y a des nez en selle à téguments inextensibles pour lesquels l'introduction de haut en bas est impossible. Les rhinoplasties sur soutien cartilagineux, exécutées soit par M. Nélaton, soit par moi depuis 1902, n'ont pas présenté trace de modification ni de tendance à l'élimination. L'obturateur buccal destiné à l'anesthésie, au cours des autoplasties faciales, permet aussi facilement l'anesthésie par le chloroforme que par l'éther.

QUESTIONS DIVERSES

Pathologie et thérapeutique générales.

A. Depage (Bruxelles). — *La position ventrale.*

Pour les interventions sur le rectum, sur la prostate, sur la colonne vertébrale, sur le cervelet, sur la plèvre, il y a grand avantage à coucher le malade sur le ventre, au lieu de le placer en décubitus latéral, comme on le fait ordinairement. Depage couche les malades sur deux coussins ronds, l'un placé sous les épaules, l'autre sous le bassin; les bras et les

jambes pendent le long de la table; la tête inclinée sur le côté repose sur la table. La narcose dans cette position se fait très facilement et avec une grande régularité. Le champ opératoire devient d'un accès extrêmement commode étant en pleine lumière; les hémorragies sont étonnamment minimes. Depage se sert de cette position ventrale depuis six ans et n'en a jamais éprouvé de désagrément. Pour l'amputation du rectum, la prostatectomie, la résection costale, les interventions cérébelleuses, il y a eu recours un grand nombre de fois avec de réels avantages.

M. Pauchet (Amiens) a employé trois fois cette position avec succès: chez les malades qui présentaient de l'asphyxie, la respiration s'est régularisée très vite.

M. A. Malherbe (Nantes) présente une série de tumeurs provenant d'un homme opéré quatre fois d'*épithéliome calcifié*.

Le présentateur explique que l'épithélioma calcifié est presque toujours bénin. Il ne connaît que deux cas ayant récidivé: un cas de Jacques Reverdin (Cong. Chir., 1901) et celui qu'il présente aujourd'hui.

Au point de vue de la pathogénie de ces tumeurs, M. Malherbe, abandonnant l'idée de leur origine dans les glandes sébacées qu'il défendait autrefois, se rallierait plutôt à la théorie de l'endothéliome, c'est-à-dire que les épithéliomas calcifiés se développeraient aux dépens de cellules géantes qui seraient de même nature que les cellules endothéliales ou plutôt les cellules angioplastiques donnant naissance à l'endothélium vasculaire sanguin.

M. E. Doyen. *Le traitement du cancer.* — Je compte actuellement, sur un total de 318 cas traités par la vaccination anti-néoplasique dont plus de 60 p. 100 tout à fait défavorables, et qui m'ont été adressés trop tard, 64 malades survivants, et ayant retiré du traitement un bénéfice incontestable. Sur ces 64 cas, 19 ont été traités sans opération et, dans 18 autres cas, il a été impossible d'extirper la totalité des tissus cancéreux; ces 18 cas devraient être actuellement en pleine récidive. Un de ces malades est en observation depuis près de cinq ans; 2 depuis plus de trois ans; 11 depuis plus de deux ans; 22 depuis plus d'un an; 22 depuis plus de huit mois, et 4 depuis plus de six mois.

J'ai pu réunir, pour les présenter aux membres du Congrès, 23 de ces malades, soit plus du tiers du nombre total.

J'ai insisté tout spécialement sur les cas traités sans opération et observés depuis plusieurs années. Plusieurs de ces malades, notamment un cancer de l'estomac ayant envahi la paroi abdominale avec formation d'une fistule, et deux cas de cancer en cuirasse, ont déjà été présentés en 1904 aux membres du Congrès, qui ont pu juger que leur état, déjà très satisfaisant l'an dernier, s'est encore amélioré dans des proportions inespérées. Le malade atteint de cancer de l'estomac digère parfaitement et son état général est excellent; les deux cas de cancer en cuirasse se sont améliorés à un tel point que la lésion est méconnaissable chez l'une, et que, chez l'autre, il n'en existe plus aucune trace, la peau ayant repris sa teinte et sa souplesse normales.

J'avais convoqué tout spécialement, pour les soumettre aux membres du Congrès de Chirurgie, les cas dont les observations ont fait l'objet du rapport de M. Pierre Delbet, le 12 juillet dernier, à la Société de Chirurgie. 14 malades sur les 24 cas de ce rapport ont été examinés mardi matin, et 2 autres cas mercredi matin, soit 16 cas sur 24, par les médecins réunis à ma clinique. Ces malades étaient sans exception dans un état général très satisfaisant et l'état local pour la plupart d'entre eux ne laissait rien à désirer. Chez ceux qui présentaient encore des lésions locales, ce sont des lésions superficielles, et qui sont stationnaires et en voie de régression. J'ai revu pour ma part 4 autres malades de cette même série de 24; l'une est dans un état très satisfaisant, et les 3 autres ont notablement bénéficié du traitement. Il n'y a donc, sur ces 24 malades du rapport du 12 juillet, que 2 qui sont mortes, l'une accidentellement, d'une pneumonie double, l'autre, après interruption du traitement, de généralisation cancéreuse, et 2 autres qui peuvent être mortes, car leur état était très grave, et dont je n'ai pas eu de nouvelles; soit *3 malades* seulement chez lesquelles le cancer n'a pas été arrêté dans son évolution.

Si l'on compare mes résultats aux désastres de l'opération, qui bien souvent ne sert qu'à précipiter les accidents de généralisation, on ne peut comprendre pour quelles raisons un traitement tout à fait inoffensif et qui vient en secours à la fois à la chirurgie, pour les cas opérables, et à la médecine pour les cas inopérables, a été si violemment combattu.

Sur 64 cas satisfaisants, que j'ai l'honneur de signaler, nos collègues au Congrès ont donc pu examiner, à ma clinique, 23 malades.

Les résultats du traitement du cancer par ma méthode sont incontestables. Je ne veux pas dire que la vaccination anti-néoplasique telle que je la pratique ne puisse pas être améliorée; plus de 60 malades n'en ont pas moins retiré un bénéfice appréciable, car la plupart d'entre eux savent que, sans mon traitement, ils seraient morts ou presque mourants.

Toutes mes affirmations de l'an dernier se trouvent donc confirmées. J'ai toutefois élucidé un point du plus grand intérêt : j'ignorais en 1904 si mon procédé de vaccination anti-néoplasique pouvait être suivi d'une immunisation de longue durée. Ce point est acquis aujourd'hui, puisque plusieurs de mes malades ont vu leur état local et général s'améliorer considérablement pendant une interruption très longue du traitement.

Il est donc vraisemblable, comme je l'ai fait déjà entrevoir, que ma méthode de vaccination anti-néoplasique soit susceptible de préserver du cancer des individus sains.

Il est en tous cas démontré que ce traitement est absolument inoffensif, et qu'il doit être considéré désormais comme une des principales ressources dont dispose la médecine pour combattre le cancer.

M. E. Vidal (Arras) communique ses recherches expérimentales *sur la sérothérapie du cancer*, en réservant pour plus tard l'étude clinique de la question. A l'exclusion de la sérothérapie antiparasitaire, qui suppose gra-

tuitement démontrée l'origine parasitaire du cancer, il s'est exclusivement occupé, depuis 1898, de la sérothérapie destructrice de la cellule cancéreuse, quel qu'en soit l'agent provocateur, en un mot de la *cytolyse anticancéreuse*.

Une notion capitale doit être rappelée pour expliquer certains faits obscurs; il y a dans tout cancer deux parties distinctes : la cellule cancéreuse et sa charpente de soutien, masse interstitielle qui lui apporte ses moyens de nutrition. D'où possibilité d'influencer certains signes cliniques des tumeurs, en agissant soit sur l'élément cancéreux lui-même, soit simplement sur l'élément interstitiel. Ainsi s'explique l'action réelle, mais temporaire, sur les néoplasmes de nombre de méthodes anciennes : traitement par les toxines (streptocoques et autres), sérums médicinaux (antidiphtérique, etc.), sérums anticancéreux divers (Ch. Richet, etc.), médicaments variés et même liquides neutres, quoique à moindre degré. On peut démontrer, en effet, par des procédés d'observation convenables, que des cellules cancéreuses *vivantes*, extemporanément prélevées sur l'animal à la périphérie d'une tumeur, demeurent très longtemps inaltérées dans la chambre humide du microscope; il en est de même au contact des sérums antidiphtériques et autres. Or, la masse totale est influencée par ces sérums; donc, puisque ce n'est pas l'élément cancéreux, ce ne peut être que l'élément interstitiel qui est touché; toxithérapies et sérothérapies de ce genre agissent toutes par le même mécanisme, même sans doute les plus récentes, et leur action est essentiellement temporaire, parfois dangereuse (coup de fouet post-toxithérapique).

C'est donc l'attaque directe de la cellule cancéreuse, la *cytolyse anticancéreuse*, qui peut seule donner un résultat durable.

La question des sérums cytolytiques anticancéreux est tout entière dominée par la notion de spécificité de la cellule cancéreuse, dont l'oubli a causé tous les échecs encourus. *Un sérum cytolytique pour le cancer du rein ne l'est pas pour le cancer du foie*, pas plus que le sérum qui détruit la cellule rénale normale n'attaque la cellule hépatique saine. Le contrôle microscopique le démontre; la cellule cancéreuse de l'organe homologue à celui dont le cancer a servi à la préparation du sérum par les procédés classiques de la cytolyse, est dissoute sous le microscope par ce sérum; toute autre cellule cancéreuse reste inaltérée.

Dans une tumeur en activité, la cytolyse cancéreuse semble ne se faire que dans la zone périphérique; il en résulte qu'en principe les grosses tumeurs devront êtres enlevées, malgré l'efficacité possible de la sérothérapie cytolytique.

Les sérums cytolytiques anticancéreux simplement préparés par les procédés courants perdront leur activité sur la tumeur à mesure que se multiplient les injections : l'organisme défend sa cellule cancéreuse comme il défend sa cellule saine par la production d'antitoxine ou d'alexine, qu'il va falloir combattre.

L'activité brute des sérums cytolytiques peut être singulièrement accrue par certains procédés spéciaux; en ne confiant plus, par exemple, aux

seuls soins de la nature la production des cytolysines par les leucocytes, mais en cherchant à modifier et à favoriser cet ensemble de réactions naturelles par l'injection chez l'animal en immunisation de substances modificatrices des propriétés vitales du leucocyte; l'auteur est arrivé à quintupler jusqu'ici l'activité primitive de ses sérums anticancéreux simples, activité mesurée par le temps de dissolution cellulaire sous le microscope.

La production des alexines peut être entravée chez le malade par des procédés dérivant du même principe : injection avec le sérum cytolytique de substances convenables modifiant les propriétés leucocytaires. Sur ce terrain, les résultats sont actuellement moins complets; la production des corps empêchants a pu seulement être retardée de plusieurs mois, d'où naturellement des résultats thérapeutiques infiniment meilleurs.

L'auteur réserve, en terminant, le terrain clinique, où le contrôle du temps est avant tout indispensable.

M. X. Bender (Paris). — M. Doyen dit que de nombreux malades ont vu leur état s'améliorer à la suite d'injections de ses vaccins. Or, on sait que certains épithéliomas sont susceptibles de présenter une régression plus ou moins durable à la suite d'injections de cultures de streptocoque ou de toxine provenant du même microbe. On est en droit de se demander, en présence de ces faits, si les vaccinations de M. Doyen n'ont pas une action comparable à celle des cultures ou toxines streptococciques.

Cela revient à poser la question de la spécificité du Micrococcus neoformans. Or, pour M. Bender, un fait seul est établi : c'est que le Micrococcus neoformans se rencontre d'une manière à peu près constante dans les tumeurs bénignes ou malignes. Mais rien ne permet d'affirmer qu'il est l'agent déterminant du cancer. Pour le démontrer, M. Doyen a invoqué ce fait que le Micrococcus neoformans est agglutiné par le sérum des cancéreux. Mais de nouvelles recherches, entreprises par M. R. Marie, ont montré que l'agglutination était aussi nette avec un sérum provenant d'un individu sain ou même avec le sérum de diverses espèces animales.

D'autre part, les inoculations aux animaux n'ont jamais donné que des résultats douteux. Aucune des tumeurs obtenues expérimentalement par M. Doyen, à l'aide d'inoculations de cultures de Micrococcus neoformans, ne saurait être considérée ni comme un sarcome ni comme un épithélioma.

En résumé, tout ce que l'on peut dire, c'est que le microbe de Doyen se rencontre communément dans des tumeurs de diverse nature, malignes ou non malignes. Mais rien encore ne permet d'établir un lien de cause à effet entre la présence de ce microbe et le développement de la tumeur. On n'a pas le droit de dire, en l'état actuel des travaux de M. Doyen, que son microbe est le microbe du cancer. Enfin il serait utile que nous soyons édifiés sur la composition du sérum de M. Doyen.

M. Thiéry regrette de n'avoir jamais eu de nouvelles des trois malades atteints de cancer envoyés par lui à la Clinique de M. Doyen.

M. Brunswic a observé des cas de cancer du péritoine et de l'intestin,

consécutifs à des tumeurs de l'ovaire et des trompes, qui n'ont pas récidivé après la simple laparotomie. Ces malades, suivies depuis un certain nombre d'années, présentent les apparences de la santé la plus parfaite. J'ai vu, avec M. Monprofit, une malade atteinte d'une généralisation péritonéale qui paraissait succomber rapidement, et qui est encore vivante, sans qu'on l'ait soumise à aucun traitement anticancéreux.

M. S. Pozzi. — Je déclare que les observations faites sur les tumeurs abdominales ne prouvent pas grand'chose, car on peut facilement se tromper et prendre pour des tumeurs malignes des tumeurs qui ne le sont pas en réalité. Je puis citer le cas d'une malade qui avait une tumeur cancéreuse très bénigne et qui vécut vingt-trois ans. Il y a des malades opérés qui se portent aussi bien, mieux peut-être, que ceux qui ont subi les inoculations de M. Doyen. Il ne faut pas oublier qu'il existe des formes papillaires de tumeurs du péritoine simulant absolument le cancer, et qui, après l'ablation de la tumeur principale, s'atrophient spontanément.

M. A. Monprofit. — J'ai opéré, comme beaucoup d'autres chirurgiens, des malades qui paraissaient définitivement condamnés et qui, cependant, après une simple opération, ont eu de très longues améliorations. La malade à laquelle M. Brunswic faisait allusion a été opérée par moi il y a un an; elle est en ce moment dans un état relativement satisfaisant.

M. Doyen. — Je connais les cas dont vient de parler M. Pozzi; c'est pourquoi je n'ai pas insisté sur cette catégorie de cancers.

Tout ce que je puis dire c'est que mon procédé de vaccination est suivi d'une immunisation assez longue, qu'il amène des améliorations notables, et que, sur un total de 318 cas traités, 64 ont retiré du traitement un bénéfice incontestable. J'invite les membres du Congrès à suivre mes travaux à ma Clinique. D'ailleurs ces travaux sont fort coûteux et demandent beaucoup de temps. Quant à la composition de mon sérum, je dirai qu'il y entre, entre autres substances, du chlorhydrate de quinine et de l'arséniate de soude.

M. M. Jeannel (Toulouse). — *Ligatures et sutures métalliques par la méthode de Michel.* — M. Jeannel donne le résultat de ses expériences au point de vue de la méthode de Michel. Il se sert de la pince-révolver pour placer les sutures. Il emploie de même de fines agrafes métalliques pour toutes ses opérations abdominales, aussi bien pour les ligatures que pour les sutures. Ces agrafes sont parfaitement tolérées, dans tous les cas, à condition que l'asepsie soit parfaite. Son expérience date de deux ans; et cette méthode ne lui a jamais donné d'insuccès, pas plus pour les sutures superficielles que pour les profondes.

M. Delangre (Tournai). — *De l'étiologie des désiderata de la prothèse paraffinée.* — Je trouve qu'on a pratiqué trop libéralement les *injections de paraffine* et qu'on a trop élargi le cadre de leurs indications. De là les mauvais

résultats obtenus. Une technique défectueuse et une mauvaise application de la méthode ont provoqué une réaction telle que l'on n'a plus osé recourir aux injections paraffinées. Les complications telles que l'embolie, la suppuration, la paraffinomatose sont évitables par une rigoureuse et méthodique application des détails techniques de cette intervention.

M. F. Jayle (Paris). — *De l'appel leucocytaire provoqué dans une plaie septique et atone par le sérum de cheval chauffé (Procédé de Raymond Petit.* — M. Jayle relate un cas de plaie septique et atone, qui, malgré des pansements antiseptiques variés, répétés de trois en trois heures pendant trente heures, ne s'était en rien modifiée. L'examen de la sanie, recueillie après l'application de tous ces pansements, montrait l'absence de toute réaction leucocytaire. Or il a suffi d'inonder cette plaie avec du sérum de cheval chauffé pour voir de suite une leucocytose abondante se produire. L'infection locale, qui avait résisté aux antiseptiques, céda à la phagocytose physiologique et la plaie se détergea assez rapidement.

L'auteur ajoute que le sérum de cheval chauffé n'a qu'une action *locale*, et ne peut rien contre les accidents dus à la généralisation de l'infection.

M. Ch. Levassort (Paris) a observé un cas tout à fait analogue à celui de M. Jayle. Le sérum de R. Petit, appliqué *larga manu* sur la plaie elle-même, amena une guérison très rapide dans un cas de plaie septique, qui n'était nullement modifiée par les pansements. Il use volontiers aussi du bicarbonate de soude comme pansement et s'en trouve bien.

M. E. Vidal. — *Opothérapie entérique dans l'occlusion intestinale.* — L'auteur fait devant le Congrès la démonstration expérimentale de l'action antitoxique de l'opothérapie entérique sur les poisons stercoraux. Un lapin, injecté à l'aide d'extraits fécaux très actifs, meurt en quelques instants; un second animal, qui reçoit d'abord le même poison, puis de l'extrait de muqueuse intestinale grêle, survit au contraire. D'où l'indication clinique de traiter par l'extrait de muqueuse les malades porteurs d'occlusions diverses de l'intestin, avant l'intervention chirurgicale; on améliore ainsi, par la destruction des poisons absorbés, grâce à la suspension réflexe de la sécrétion interne de la muqueuse, le terrain opératoire.

Tête et face.

M. P. Thierry. — *Le traitement de l'actinomycose cervico-faciale.* — L'actinomycose n'est pas si rare qu'on le croit. Comme traitement, l'iodure de potassium donne une amélioration lente, mais non une guérison complète, La levûre de bière, au contraire, donne un résultat très rapide. C'est ainsi qu'un de mes malades a été guéri; dans un autre cas, je n'ai rien obtenu. Dans un 3e cas, j'ai pratiqué des injections parenchymateuses de chlorure de zinc. Le résultat a été mauvais. L'éther iodoformé produit peu d'effet chez les actinomycosiques. L'eau iodée à 1/10e m'a donné une guérison. Comme conclusions, je dirai : l'iodure de potassium est insuffisant; la

levûre de bière guérit quelquefois; l'intervention chirurgicale est inutile. L'eau iodée à 1/10e est le traitement de choix.

M. Ch. Abadie (Paris). — *De la sympathectomie dans le glaucome.* — Dans ces derniers temps, la thérapeutique du glaucome a fait de grands progrès. Dans les formes aiguës, subaiguës à crises intermittentes, et d'une façon générale toutes les fois que les myotiques sont impuissants à provoquer les contractions permanentes de la pupille, à la mettre en myosis, on peut compter sur l'action efficace, curative, de l'iridectomie. Dans le glaucome chronique simple, l'iridectomie n'agit plus aussi favorablement; mais les instillations bi-quotidiennes de myotiques, indéfiniment prolongées, permettent de conserver la vision de longues années.

Il est pourtant encore des cas, où ni l'un ni l'autre de ces moyens ne peut préserver le malade de la cécité. Malgré l'iridectomie, malgré l'emploi des myotiques, la tension intra-oculaire reste parfois surélevée, et la maladie ne subit aucun arrêt dans son évolution progressive.

C'est dans ces formes rebelles que j'ai préconisé pour la première fois, au Congrès d'Ophtalmologie de 1897, la section du sympathique cervical. Depuis, cette opération a été pratiquée de divers côtés et a donné en somme de bons résultats. M. Abadie rapporte un certain nombre d'observations empruntées à sa pratique personnelle et concernant des malades qui, opérés sans succès d'iridectomie, ont guéri par la sympathectomie.

S'il a tenu à relater ces faits devant le Congrès de Chirurgie, c'est parce qu'ils ne sont pas assez connus, ni des ophtalmologistes, ni des chirurgiens qui s'occupent de chirurgie générale. Quand un ophtalmologiste a diagnostiqué un glaucome, qu'il a pratiqué une iridectomie, instillé des myotiques, il s'en tient là, et même, en cas d'insuccès, croit avoir fait tout le nécessaire. Il ne pense pas à la sympathectomie, ou, s'il y pense, il recule devant les difficultés d'exécution.

Il faut qu'il sache qu'il a encore une ressource suprême, la sympathectomie. Il devra confier son malade àun chirurgien anatomiste, connaissant bien la topographie de la région cervicale, ou ayant des cadavres à sa disposition, pour la répéter s'il l'a oubliée.

On est d'autant plus porté à vulgariser et à introduire dans la pratique cette intervention opératoire, qu'elle réussit souvent là où tout a échoué, et qu'elle n'a jusqu'ici à son compte aucun cas de mort, ni aucun accident sérieux.

M. Félix Lagrange (Bordeaux). — *Traitement du glaucome chronique par l'établissement d'une cicatrice filtrante. Description d'un procédé nouveau.* — Dans le traitement du glaucome, il faut surtout se préoccuper de rétablir les voies d'excrétion; par les procédés ordinaires d'iridectomie et de sclérectomie, on n'obtient pas de cicatrice filtrante durable; aussi quelques auteurs n'ont pas craint, tantôt d'enclaver dans la plaie scléroticale un lambeau conjonctival, tantôt de provoquer un prolapsus irien, afin de produire une cicatrice cystoïde. On obtiendra une cicatrice présentant tous les avantages de la cicatrice cystoïde, sans les dangers du prolapsus, en utili-

sant le procédé suivant : on fait l'iridectomie à l'aide d'une incision portant sur la sclérotique; en terminant l'incision, le couteau est tourné un peu en arrière, de façon à tailler cette membrane en biseau. Quand la section de la sclérotique est terminée, on détache un grand lambeau conjonctival. L'iridectomie est pratiquée comme d'habitude; ensuite, avec de fins ciseaux, on détache un mince lambeau de la sclérotique dans la lèvre antérieure de l'incision. On fait donc une *sclérectomie après une iridectomie*; le lambeau conjonctival est rabattu sur la plaie; et la cicatrice filtrante s'établit.

M. A. Malherbe (Paris). — *Traitement des affections chroniques non suppurées de l'oreille moyenne par la galvanisation tubo-tympanique.* — Nous avons traité par ce procédé depuis plus de deux années un certain nombre de malades, atteints d'affections chroniques non suppurées de l'oreille moyenne. Notre manuel opératoire nous permet d'agir sur les muqueuses tubaire et tympanique, à l'aide d'un courant continu utilisant de 2 à 6 milliampères. Le nombre des séances varie suivant les cas.

Justiciable de ce traitement est surtout la classe des affections que nous nommons tubo-tympaniques, soit sous forme de catarrhe tubo-tympanique, soit sous forme d'otite hyperplastique. Les résultats sont des plus encourageants et dépassent ceux obtenus par d'autres procédés. Prises au début, les affections guérissent complètement. Dans la classe des affections que nous appelons tympano-labyrinthites, et qui comprend la tympanite adhésive précoce et la tympanite sclérémateuse d'emblée, nous avons encore observé de nombreuses améliorations, surtout lorsque les sujets sont jeunes et que la surdité n'est pas trop accusée.

La galvanisation tubo-tympanique est, suivant nous, un traitement qui mérite d'être essayé, car il agit non seulement par la modification qu'il détermine sur la muqueuse, mais aussi par une certaine excitation des terminaisons nerveuses auditives.

Cou et tronc.

M. H. Morestin. *Volumineux enchondrome de la glande sous-maxillaire.* — J'ai observé un cas de tumeur volumineuse, presque pédiculée, appendue au plancher de la bouche.

L'extirpation fut simple, mais délicate, car de grosses veines du volume de la jugulaire interne rampaient sur la tumeur. L'examen de la tumeur montra qu'il s'agissait d'un enchondrome.

La tumeur était cartilagineuse dans son ensemble. Il existait un grand kyste hématique dans son intérieur.

M. le prof. Cornil considère ces tumeurs comme ayant leur point de départ dans la glande sous-maxillaire adulte. On voit des éléments épithéliaux, autour desquels se disséminent les éléments conjonctifs.

M. Paul Delbet. *De la résection de la grande corne de l'os hyoïde dans la pharyngectomie.* — Je ne suis pas partisan en principe de la pharyngectomie pour cancer, l'opération faisant courir des risques considérables pour un

résultat précaire. J'admets que l'opération puisse cependant être indiquée dans certains cas : hémorragie, douleurs, gêne mécanique de la respiration ou de la déglutition. J'ai, pour ces cas, cherché un procédé simple, permettant une exérèse étendue sans grands délabrements. Voici le procédé auquel je me suis arrêté et que j'ai pratiqué une fois avec succès opératoire : incision cutanée partant de la région sous-maxillaire, passant horizontalement sur l'os hyoïde et venant tomber sur une deuxième incision parallèle au bord antérieur du sterno-mastoïdien qu'elle suit à 1 centimètre en avant de lui; excision des ganglions, ligature de la carotide externe au lieu d'élection et de la thyroïdienne supérieure. Résection de la grande corne de l'os hyoïde. Réclinaison du nerf laryngé supérieur en arrière.

Les avantages du procédé sont : ablation des ganglions, ligature de la carotide, isolement du pharynx avant l'ouverture des cavités viscérales, et par suite sans chance de contamination septique; réclinaison facile en avant du conduit laryngo-trachéal que l'on tire en avant, ce qui évite la chute du sang et des liquides dans la voie aérienne et permet d'anesthésier facilement sans trachéotomie préalable; vue étendue du pharynx, grâce au jour fait par en bas, et à la propulsion aisée de la langue en avant; possibilité, en soulevant avec un large écarteur la parotide et les organes vasculo-nerveux adjacents, de réséquer partie du thyroïde, repli aryténo-épiglottique, épiglotte, amygdale, piliers et même partie du voile; absence de résection du maxillaire, résection qui aggrave grandement le pronostic; enfin, après l'opération, drainage déclive qui évite la pneumonie par déglutition et les infiltrations septiques.

M. Ch. Willems (Gand). *De l'intervention chirurgicale dans les vieilles adhérences pleurales.* — J'ai observé 3 cas où de simples adhérences pleurales donnaient lieu à un ensemble de symptômes, rappelant ceux de la pleurésie purulente. Mes 3 malades ont parfaitement guéri par la résection costale, suivie du décollement des adhérences, poussé aussi loin que possible, et d'un drainage prolongé.

Il est intéressant d'opposer ces faits à ceux que M. Debove a décrits sous le nom de pleurésie purulente latente, et qui se rapportent à des sujets portant pendant des années de grands épanchements, sans présenter, pour ainsi dire, aucun symptôme subjectif ou objectif. Dans ces cas, la thoracotomie, qui semble pourtant formellement indiquée, donne des résultats désastreux, tandis que, dans les adhérences pleurétiques sèches, où l'opération paraît moins justifiée, *a priori*, elle conduit à des succès rapides et constants.

M. J.-A. Guisez (Paris). *Cinquante cas d'œsophagoscopie.* — Depuis octobre 1903, il a été donné à M. Guisez d'examiner un peu plus de 50 malades à l'œsophagoscope. C'est le résultat de ces examens qu'il tient à rapporter fidèlement.

14 malades ont été examinés pour *des corps étrangers réels ou imaginaires.* Dans 4 cas, le corps étranger existait réellement et a été extrait séance

tenante (arête de poisson, os, pièces de monnaie, etc.). Chez 4 autres, il était déjà descendu dans le tube digestif. Dans 6 cas, il s'agissait de corps étrangers imaginaires. Mais, même dans ce cas, il existait bien souvent une toute petite lésion (une brûlure médicamenteuse chez un malade vu tout récemment) qui chez des sujets nerveux suffit à entretenir la dysphagie.

Chez 15 malades, l'œsophagoscope a confirmé ou permis d'établir le diagnostic de *cancer* : l'immobilité de la région malade, les petites végétations fongueuses, saignantes, le mucus filant, visqueux, strié de sang qui remplit la dilatation sous-jacente, ont permis de trancher le diagnostic *de visu*.

Cette méthode a fixé dans certains cas la nature d'un *rétrécissement cicatriciel* (syphilis, brûlures).

Le *spasme simple* de l'œsophage, l'*œsophagisme*, ont été diagnostiqués dans 8 cas. Dans 3 d'entre eux, le diagnostic d'épithélioma avait été posé de par les signes cliniques, et l'idée d'une intervention (gastrostomie) avait été émise, alors qu'une simple médication anti-nerveuse a suffi pour supprimer la dysphagie.

Abdomen. Appareil digestif.

M. A. Monprofit (Angers) donne les résultats de sa pratique en gastro-entérostomie et relate 240 opérations, pratiquées pour cancers (119) et affections non cancéreuses (121).

Les procédés employés sont ceux de Wœlfler (24 cas); celui de Von Hacker 74 cas; Y postérieur de Roux 98 cas; Y antérieur, 44 cas.

Actuellement, M. Monprofit ne pratique plus jamais que la gastro-entérostomie en Y antérieur ou postérieur, et a délaissé complètement les autres procédés.

Il a légèrement modifié le procédé en Y, de façon à éviter tout rétrécissement ultérieur du nouveau pylore, qu'il a parfois constaté.

Dans ce but, il sectionne en biseau l'extrémité jéjunale qui sera implantée dans l'estomac, la section oblique ayant pour résultat de détruire partiellement les fibres circulaires de ce bout intestinal et d'éviter ainsi tout rétrécissement pouvant être dû à leur contraction.

Il conclut en disant que les succès si remarquables procurés par la gastro-entérostomie doivent engager les chirurgiens à la pratiquer le plus possible, et à rechercher dans la perfection de la technique opératoire des résultats de plus en plus satisfaisants.

M. C. Roux (Lausanne). — J'ai également observé un cas d'oblitération et de séparation complète de l'anse verticale de l'Y, chez un homme que j'avais opéré en 1894 et qui présentait, à ce moment, une lésion que j'avais considérée comme un cancer inopérable. Il s'agissait simplement de lésions inflammatoires d'origine ulcéreuse, et, plus tard, lorsque mon malade succomba par suite de l'évolution d'un nouvel ulcère, on a constaté que le pylore était redevenu perméable : ce qui explique pourquoi aucun trouble n'était résulté de l'oblitération de la communication gastro-

jéjunale. Pour empêcher le rétrécissement de l'anse verticale de l'Y, j'ai l'habitude de chercher une anse aussi large que possible, et, si je n'en rencontre pas qui me paraisse assez large, j'implante l'intestin en le fendant et en le bouchant latéralement.

M. J. Gourdet (Nantes). — *Cure radicale de la hernie ombilicale par la suture transversale.* — Au cours de plusieurs opérations de hernie ombilicale, étranglée ou non, l'auteur a reconnu que l'anneau herniaire était, sinon toujours, au moins très souvent étiré dans le sens transversal.

En conséquence, au lieu d'aviver longitudinalement la paroi, comme il est classique de le faire, ce qui agrandit l'orifice, en rendant très difficile la suture par le rapprochement très pénible de ses bords, tendus par la contraction des muscles de l'abdomen et prédispose aux récidives, il a fait, constamment avec succès, la dissection soigneuse des bords très solides de cet orifice, allongé naturellement en fente transversale, qu'il devient très facile et très efficace de suturer en travers à l'aide d'un fil de soie passé en surjet, ou à l'aide de points séparés au catgut.

Si l'anneau a une forme différente, rien n'est perdu, et il est facile d'aviver et de suturer longitudinalement, tandis que, dans les cas favorables, le temps passé à disséquer soigneusement l'anneau est largement rattrapé par la facilité de la suture. En outre, ce procédé permet d'asseoir la malade dès le surlendemain de l'opération : ce qui diminue notablement le danger de congestion hypostatique des bases.

M. J.-L. Championnière. — Je désirerais connaître les résultats éloignés, définitifs, des cures de hernie ombilicale. Ce serait le seul moyen de juger quelle suture on doit préférer, la verticale ou la longitudinale. Toutes les hernies ombilicales ne peuvent être comparées entre elles; il y en a de petites, de grandes, et de moyennes; il est certain que pour les petites n'importe quel procédé de suture réussira.

Personnellement la suture transversale me paraît plus difficile à appliquer que la verticale. Il y a une tension trop grande des tissus par ce mode de suture.

M. H. Morestin. — J'emploie depuis plusieurs années la suture transversale. Je suture aussi transversalement l'incision cutanée. L'application se fait sans aucune tension. Il n'y a que les lèvres aponévrotiques des muscles grands droits que je me borne à suturer verticalement.

M. Ch. Walther. — J'ai employé avec avantage, dans certains cas, la suture transversale pour le plan profond, avec réunion verticale des gaines des muscles droits; les résultats que j'ai obtenus par cette manière de faire ont été très satisfaisants.

M. J.-L. Championnière. — *Résection du cordon, complément de la cure radicale de la hernie inguinale.* — La castration permet, au cours de l'application de ma méthode de cure radicale de la hernie inguinale, de faire exécuter aux parois un chevauchement si complet que la solidité de la paroi

soit tout à fait assurée et dans nombre de cas difficiles, surtout chez des gens âgés, j'ai eu l'occasion depuis longtemps de compléter par la castration une opération très difficile. Je l'ai fait dans des cas de hernies énormes ou dans des cas de récidives graves, qui m'étaient amenées après des opérations faites par d'autres chirurgiens. J'ai pensé qu'on pourrait obtenir le même résultat en réséquant seulement le cordon, en laissant en place le testicule. J'ai obtenu ainsi de réels succès et 8 opérations que j'ai faites jusqu'aujourd'hui par cette méthode m'ont donné les résultats les plus satisfaisants.

Au mois de février 1904, j'ai opéré un homme de cinquante-six ans qui présentait un effondrement énorme à droite. Au cours de l'opération, je lui ai même fait la résection de l'appendice cæcal. Je l'ai revu en décembre et je l'ai opéré du côté gauche. Il était dans les meilleures conditions.

Je puis citer encore un sujet qui, après opération, avait une énorme récidive et de plus un cordon extrêmement douloureux. Il est aujourd'hui bien guéri et exempt de toute douleur.

Contrairement à ce qu'on peut prévoir, cette opération n'est pas suivie d'accidents graves du côté du testicule privé de son canal excréteur et de toutes ses sources artérielles.

Ordinairement il y a d'abord de la sensibilité du testicule et même du gonflement. J'ai eu une fois une sorte d'hématome qui a dû être ponctionné.

J'ai vu le testicule très atrophié, mais gardant encore une certaine apparence.

Dans d'autres cas, le testicule était diminué de volume, mais après avoir été beaucoup plus gros. Cette diminution avait plutôt paru satisfaisante.

Je pense, d'après ces cas, qu'une ressource très précieuse est la résection du cordon, qui permet de reculer beaucoup les applications de la cure radicale. Elle permet de l'adapter à des sujets qu'il est absolument inutile d'opérer par un procédé quelconque, s'il n'est précédé de cette opération complémentaire.

M. F. Lejars. — J'ai opéré un cas de hernie *lombaire étranglée* (hernie du triangle de J.-L. Petit) chez un homme qui, depuis vingt-cinq ans, présentait une petite tumeur dans cette région. Il n'y avait pas de sac péritonéal. Il n'y avait que de la graisse lobulée, le côlon ascendant et le mésocôlon; le tout était enserré par un collet très étroit, bordé par des fibres musculaires. J'agrandis vers le haut cet orifice intra-musculaire très étroit. La guérison s'effectua bien. C'était une hernie par refoulement du mésocôlon et du côlon ascendant.

M. Dujon (Moulins). *Entérorraphie circulaire totale. Résection de 20 centimètres de grêle pour intestin hernié, sphacélé en quarante-huit heures par suite de traumatisme. Guérison.* — Enfant de huit ans, avec hernie inguinale droite congénitale. Pas de bandage. Le jeudi matin 16 mars, en jouant à l'école, il reçoit un violent coup de pied sur sa hernie. Il s'alite. Vendredi, phénomènes d'étranglement, vomissements. Samedi, opération à 1 heure

de l'après-midi. Sphacèle de 10 centimètres d'intestin complètement putride. Résection de 20 centimètres. Toilette du sac à l'eau oxygénée, de l'intestin au sérum artificiel. Suture bout à bout à la soie, par double surjet. L'intestin est rentré dans le ventre. Drainage par l'anneau. Le lendemain, écoulement de sérosité contenant des cellules polynucléées, et quelques bactérium coli. Pas de vomissements, pas de fièvre, pouls normal, ventre plat. Enlèvement du drain au bout de 2 jours. Guérison assez rapide. Élimination d'un fort lambeau sphacélé, constitué par des débris du sac et des enveloppes des bourses.

En résumé, observation constituant un succès de plus à l'adresse de l'entérorraphie circulaire par surjet, intéressante par la rapidité de développement du sphacèle herniaire sous l'influence du traumatisme, et par la phagocytose péritonéale (les quelques bactérium coli échappés à la toilette n'ayant déterminé aucune réaction péritonéale).

M. G. Chavannaz (Bordeaux). *Sur l'appendicite tuberculeuse.* — Les rapports entre la tuberculose et les manifestations appendiculaires sont multiples. Assurément une appendicite vulgaire peut survenir chez un tuberculeux; mais, d'autre part, la tuberculose peut envahir primitivement l'appendice. Ou bien alors elle détermine à ce niveau des lésions plus ou moins torpides, sans donner lieu au point de vue clinique à aucune des manifestations que nous sommes habitué à rencontrer au cours des appendicites vulgaires; ou bien, au contraire, elle se manifeste par les symptômes d'une appendicite banale, dont l'examen histologique peut seul démontrer la véritable nature.

Le diagnostic de l'appendicite tuberculeuse est impossible. J'ai observé un cas chez une femme de vingt ans, rentrant dans cette catégorie de faits. Elle était à sa 5e crise d'appendicite depuis cinq ans. La 5e avait été suivie de l'ouverture d'un abcès dans l'intestin. La malade avait des lésions tuberculeuses pulmonaires. L'appendice enlevé était aussi tuberculeux. Dans 2 autres cas, les malades n'étaient pas tuberculeux; leur appendice seul l'était.

Le pronostic de ces appendicites est généralement favorable. Au point de vue pathogénique, ces appendices évoluent d'une façon banale.

M. M. Savariaud (Paris). *Résultat éloigné d'une résection iléo-cæcale pour tuberculose sténosante.* — Bien que le rétrécissement de la valvule fût extrêmement prononcé, le malade ne présentait aucun phénomène d'occlusion chronique, il n'y avait ni constipation, ni diarrhée. Les seuls signes étaient la présence d'une tumeur mobile et un degré extrême d'anémie. Ce malade avait été envoyé dans le service avec le diagnostic d'appendicite; mais ce diagnostic fut réformé pour celui de tuberculose.

L'opération fut très simple, bien que longue; la résection porta sur 30 centimètres environ d'intestin et remonta jusqu'à l'angle hépatique du côlon. Le gros intestin fut oblitéré en cul-de-sac et l'intestin grêle fut implanté au-dessus. Les ganglions qui formaient une chaîne continue jusqu'au voisinage de l'aorte furent enlevés d'un seul bloc avec la tumeur. On

commença par inciser le péritoine en dehors du côlon et au-dessous du cæcum; et on décolla l'intestin avec les vaisseaux qui s'y rendent et le péritoine qui les recouvre, de façon à mobiliser l'intestin et à lui former une sorte de mésentère à un seul feuillet. Avant de sectionner l'intestin on lia tous les vaisseaux de façon à conserver le temps septique pour la fin.

A la suite de l'opération, le malade eut une fistule stercorale qui se fit le 6e jour. Cette fistule cessa de donner passage à des matières au bout de peu de temps, mais présentait un aspect bacillaire. Le malade quitta l'hôpital très engraissé, mais ayant encore sa fistule. J'étais assez indécis sur le sort de ce malade, lorsque cette année, un an et demi après l'opération, il est revenu de lui-même, pour me demander un certificat en vue de le faire exempter du service militaire. Il était florissant, de teint rosé, absolument méconnaissable. Sa fistule s'était fermée au bout de huit mois, et la palpation la plus minutieuse ne révélait plus rien d'anormal dans la fosse iliaque.

M. Lapeyre (Tours). *De l'appendicostomie dans le traitement de certaines occlusions intestinales.* — M. P. Segond a, le premier en France, attiré l'attention sur l'appendicostomie, opération pratiquée en Amérique.

Segond propose de l'employer comme temps préliminaire à l'exérèse dans les cancers du gros intestin compliqués d'occlusion intestinale, de préférence à la cæcostomie ordinaire, et se loue de son emploi.

Depuis un an, j'ai eu plusieurs fois l'occasion de pratiquer l'appendico-cæcostomie, selon la technique de Segond. Je signalerai la facilité et la bénignité de l'opération. J'ai eu un beau succès dans un cas d'occlusion de cause péritonitique, liée à un ulcère de l'estomac avec localisation au coude droit du côlon.

M. F. Lejars. — Le fait de trouver un appendice trop court ou un canal appendiculaire rétréci doit restreindre le champ de l'appendicostomie.

J'ai fait une fois l'appendicostomie pour occlusion; mais je n'ai trouvé qu'un appendice de lumière extrêmement réduite, à travers lequel l'écoulement stercoral ne pouvait se faire que d'une façon très imparfaite.

M. S. Pozzi. *Traitement opératoire de certaines tumeurs stercorales.* — M. Pozzi rapporte un cas de tumeur fécale des plus volumineuses, d'une dureté pierreuse, s'étendant de l'ombilic jusque dans la cavité pelvienne, mobile seulement dans le sens transversal.

La laparotomie a montré qu'il s'agissait de la partie inférieure de l'anse oméga, pleine de matière et distendue. Je me décidai à faire une longue incision de 13 centimètres sur l'intestin, et à débarrasser celui-ci de son contenu. Je suturai ensuite l'intestin; mais, comme il restait dilaté, je fis une série de plicatures, fixées par des points à la Lembert. Drainage. La matière enlevée pesait 700 grammes. Guérison. Le malade a engraissé en trois mois de 15 livres.

Cette question de la constipation grave a donné lieu à peu d'interventions; car les faits pour lesquels on a dû recourir à la laparotomie sont

relativement rares. En tout cas, celle-ci est indiquée; car il faut : 1° évacuer le contenu intestinal; 2° rétrécir le calibre de l'intestin. Telles sont les indications.

M. P. Goulliod (Lyon). *De l'étalement pelvien du côlon terminal et de l'occlusion post-opératoire par adhérence.* — Pendant la laparotomie pour affection pelvienne, l'intestin grêle est remonté au-dessus du détroit supérieur et souvent aussi le côlon ilio-pelvien. L'opération terminée, la malade est remise en position horizontale : anses grêles et côlon retombent dans l'excavation. C'est alors qu'il est utile de rechercher l'anse recto-sigmoïde et de l'étendre comme un voile entre le champ opératoire pelvien et l'intestin grêle. Le côlon ilio-pelvien de Jonnesco, anse oméga de Trèves, côlon terminal de Mauras, représente une anse flexueuse, à ample méso, qui, étalée, forme comme un côlon transverse inférieur et recouvre le petit bassin comme d'un opercule.

Cet étalement du côlon terminal est indiqué à la fin de toutes les laparotomies.

Les péritonisations au moyen de l'S iliaque d'Amann, Duret, Quénu..., avec suture de l'S iliaque au péritoine vésical, seront seulement employées dans les cas de perte de substance étendue du péritoine pelvien, ou pour isoler un champ opératoire infecté ou susceptible de devenir septique.

L'étalement pelvien, sans suture, suffira à recouvrir un utérus suturé et suintant après la myomectomie, ou encore à isoler un tamponnement à la Mikulicz, abdominal ou vaginal.

C'est surtout contre les occlusions post-opératoires par adhérence que cet étalement est utile. C'est là une complication très réelle, bien distincte de l'iléus paralytique de la péritonite. Nous avons eu l'occasion d'en observer deux cas typiques : deux fois le côlon pelvien n'était plus dans l'excavation. Dans le premier cas, il avait été attiré dans la fosse iliaque; dans l'autre, réséqué. Il s'agissait dans ce dernier d'une amputation abdomino-périnéale du rectum chez un homme. Les anses grêles, ne trouvant plus de côlon pelvien au-dessous du promontoire, étaient dans le Douglas, et une anse élevée (tiers supérieur) contractant une adhérence s'était coudée.

Ces deux faits nous démontraient le rôle, joué quelquefois à notre insu, par le côlon pelvien; la gravité des adhérences d'une anse grêle élevée, qui se coude plus facilement; l'intensité des accidents alors observés.

Depuis, nous avons utilisé systématiquement le côlon ilio-pelvien pour isoler les anses grêles du champ opératoire.

A côté de l'occlusion complète grave et mortelle, il y a les formes atténuées de l'occlusion, où les accidents cèdent au bout de quelques jours. Ce serait beaucoup d'éviter aux opérées la somme de douleurs et d'anxiété que représente le rétablissement difficile du cours de la circulation intestinale. La précaution que nous conseillons peut y contribuer largement, au même titre que les péritonisations pelviennes.

M. Pasteau (Paris). *Les occlusions intestinales par la position de Trende-*

lenburg. — M. Pasteau rapporte une observation d'occlusion intestinale consécutive à la position de Trendelenburg. Il s'agissait d'une occlusion par bride ancienne qui s'étendait du méso-côlon transverse au grand épiploon; cette bride, exerçant une traction sur la partie moyenne du côlon transverse, obturait complètement l'intestin.

L'auteur rapporte d'autres observations similaires dues à Schauta, Heidenhain, Kraske. Dans la plupart des cas cependant, il s'agit d'une torsion de l'intestin.

Ces accidents peuvent se produire aussi bien après l'ouverture du péritoine qu'après des opérations faites en dehors de la cavité péritonéale.

Il est nécessaire de connaître ces cas, d'ailleurs rares, car, s'ils sont diagnostiqués, ils deviennent justiciables d'une laparotomie secondaire.

M. A. Depage. — J'ai observé 4 cas d'occlusion intestinale consécutifs à la position de Trendelenburg. Deux de mes malades ont guéri par une médication appropriée; les deux autres ont succombé.

L'obstruction intestinale se fait sans doute par le refoulement du côlon transverse sous le diaphragme au moyen des compresses destinées à isoler la cavité pelvienne. Pour éviter cet accident, il faut étaler le côlon transverse, bien isoler le grand épiploon, le remettre dans sa position normale, et fermer l'abdomen, non sur le plan incliné, mais dans la position horizontale.

J'ai eu l'occasion de voir aussi un arrêt du cœur chez une malade placée dans la position de Trendelenburg. J'ai fait pendant cinq minutes le massage transdiaphragmatique du cœur; les battements cardiaques ont reparu; mais ce n'est qu'après trois quarts d'heure que les mouvements respiratoires ont repris; la patiente a succombé, au bout de vingt-quatre heures, probablement aux suites d'un œdème cérébral.

M. A. Le Dentu. — J'ai perdu cette année une femme que j'avais opérée d'un très volumineux kyste de l'ovaire; je crois me rappeler, sans en être certain, que j'avais fermé le ventre, avant de remettre la malade dans la position horizontale. Malgré une alerte, suivie d'amélioration apparente, j'hésitai à faire une laparotomie et mon opérée succomba. A l'autopsie, nous avons constaté une torsion de l'intestin grêle sur lui-même, et j'ai vivement regretté d'avoir tergiversé dès l'apparition des premiers accidents.

M. Ch. Walther. — Je ne m'explique pas, dans le cas de M. Pasteau, la pathogénie de cette occlusion; je me demande si c'est bien la position de Trendelenburg qui a déterminé l'occlusion intestinale; je vois là une bride épiploïque chronique, allant enserrer le côlon transverse. Tout mouvement de l'intestin peut provoquer une occlusion quand il y a une bride. Je n'ai jamais observé d'accident consécutif à la position de Trendelenburg. Il est vrai qu'avant de fermer le ventre, je fais remettre les malades dans la position horizontale.

M. Monprofit. — J'ai observé de l'emphysème sous-cutané au bout de

quelques jours; cet emphysème était dû à la fermeture de l'abdomen en position inclinée.

M. H. Lardennois (Reims). *Entéro-rectostomie par le procédé de la pince porte-bouton.* — Actuellement, l'établissement d'un anus contre nature n'est plus qu'un pis-aller, qu'on évite autant que possible. On a recours à l'entéro-anastomose. Il faut étendre ce procédé de dérivation des matières aux lésions de la fin de l'anse sigmoïde et de la partie haute du rectum. Même dans ces cas, on doit essayer de remplacer l'anus artificiel par une anastomose entéro-rectale. Selon les circonstances, on sera successivement amené à réunir à l'ampoule rectale une anse intestinale plus ou moins contiguë. Si la sigmoïdorectostomie est impossible, on choisira le plus souvent l'iléo-rectostomie.

Les tentatives d'entérorectostomie sont récentes et peu nombreuses.

Autre chose est de pratiquer une anastomose à son aise sur un lit de compresses, autre chose est d'exécuter la même opération à bout de doigts au fond du petit bassin; alors, circonstance aggravante, la moindre faute, le moindre incident peuvent exposer à la souillure du péritoine.

Malgré les succès de Stimson, d'Eiselsberg et de quelques autres, l'entérorectostomie est une intervention difficile, périlleuse, souvent absolument impossible, quand le bassin est étroit ou le malade quelque peu obèse.

L'emploi du bouton de Murphy permet seul d'opérer avec rapidité et sécurité, en restreignant au minimum le temps dangereux, le moment où l'intestin est ouvert.

L'auteur imagina en 1898 un procédé qui consiste à enchâsser la pièce femelle de Murphy dans l'anse que l'on doit anastomoser au rectum.

La pièce mâle est introduite dans le rectum par un coude au moyen d'une pince spéciale porte-bouton, et appuyée fortement contre la paroi antérieure de l'intestin.

Elle fait relief dans le petit bassin bien dégagé par la position de Trendelenburg. Le chirurgien dissocie facilement la paroi rectale, et, au moment où le cylindre mâle fortement poussé apparaît dans la plaie de la paroi, il est facile de le coiffer rapidement du cylindre femelle et d'articuler le bouton.

Desguin (d'Anvers) essaya le premier ce procédé sur l'homme en 1899, et il l'a employé trois fois avec trois succès. L'auteur y a eu recours en 1902; son malade obtint une survie de sept mois. — Enfin Savariaud et Pauchet l'ont utilisé également avec un bon résultat.

M. Victor Pauchet (d'Amiens). *Remarques sur le traitement du cancer du gros intestin, rectum excepté.* — J'ai opéré 19 cancers du côlon et 2 cancers du cæcum avec 6 morts. Ces interventions se décomposent ainsi : 6 résections avec abouchement termino-terminal; 6 résections avec anastomose; 7 anastomoses simples; deux exclusions. Sur 20 malades, 6 ont été opérés en un temps; les autres ont subi des anus contre-nature temporaires. Les résultats bons ou mauvais que j'ai obtenus, les accidents immé-

diats ou éloignés que j'ai relevés m'ont fait adopter les règles suivantes pour le traitement du cancer côlique ou cæcal.

A) *Les cancers extirpables et non compliqués d'occlusion* seront opérés en même temps; on fera la résection étendue à plus de 5 centimètres des parois indurées; on fermera les deux bouts intestinaux et on pratiquera l'entéro-anastomose. On ne fera jamais d'abouchement termino-terminal. La meilleure anastomose est l'iléo-sigmoïdostomie. Les débridements péritonéaux, la section libératrice de la séreuse péritonéo-viscérale, ou des ligaments phréno-côliques donnent de la mobilité au côlon et seront à utiliser dans la plupart des cas. Il est indispensable de repéritoniser ensuite les surfaces cruentées ou de placer des drains à leur niveau.

B) *Dans les cas de cancers opérables, mais compliqués d'occlusion, on fera d'abord l'anus contre-nature.*

Si l'état du malade est grave, ou si le ventre est très météorisé, on fera un anus cæcal sans aucune tentative d'exérèse; la tumeur sera opérée trois semaines plus tard; l'anus sera aisément fermé.

Si le malade peut supporter une opération, on aura recours à la technique de Hartmann : extériorisation et résection de l'anse cancéreuse; fixation de 2 bouts dans la plaie, puis quinze jours plus tard entéro-anastomose et suppression de l'anus artificiel. Ici encore l'incision libératrice du péritoine pariétal est à utiliser.

C) *Pour les cancers inopérables et non compliqués d'occlusion*, on ne fera jamais d'exclusion : l'exclusion, excellente pour guérir ou améliorer les lésions inflammatoires ou bacillaires du gros intestin, est à rejeter pour le cancer. On lui préférera toujours l'anastomose simple, qui est bénigne, facile et donne des résultats thérapeutiques à peu-près aussi bons. On aura toujours recours à l'iléo-sigmoïdostomie. L'anastomose de la dernière anse de l'iléon avec le côlon pelvien est généralement plus facile que l'anastomose côlo-côlique; elle protège même la lésion contre le contact des matières durcies; elle permet dans les cas graves l'emploi du bouton de Murphy.

Dans les cas de cancers très bas situés, on aura recours à l'iléo-rectostomie à l'aide du bouton. L'iléo-sigmoïdostomie se fera de préférence avec les sutures et par le procédé de la double implantation.

D) *Cancers inopérables compliqués d'occlusion.* — On aura recours à l'iléo-sigmoïdostomie latérale; la bouche anastomotique sera large; si l'état général du malade est trop déprimé, on aura recours à l'anus cæcal temporaire ou mieux à l'iléo-sigmoïdostomie à l'aide du bouton. Ce dernier a toutefois l'inconvénient de créer un orifice trop petit.

Voies urinaires.

M. E. Vidal. *De la décortication du rein dans les néphrites.* — M. E. Vidal a eu l'occasion d'appliquer jusqu'ici 5 fois un traitement chirurgical à des cas de néphrites dites médicales. Dans 2 cas de néphrite aiguë sans pyonéphrose, ayant résisté au traitement classique par les voies naturelles (sonde à demeure, instillations, etc.), la néphrotomie fut pratiquée et donna : une

fois une amélioration considérable (pyélonéphrite ascendante par compression unilatérale due à un fibrome utérin préalable, enlevé, et cela malgré la présence constatée d'abcès miliaires dans le parenchyme rénal); dans un second cas, une guérison complète (néphrite post-typhique à symptômes congestifs prédominants, non encore suppurée). L'auteur discute à ce propos l'indication et la légitimité d'une intervention active dans les cas analogues, le mode d'intervention (néphrectomie, néphrotomie, décapsulation), pour conclure en général aux avantages de la néphrotomie.

Trois cas de néphrite chronique ont été opérés 2 fois par décapsulation bilatérale (1 gros rein, petit rein rouge), une fois par néphrotomie (1 petit rein rouge). Insuccès presque complet pour la néphrotomie; amélioration énorme et une guérison pour les décapsulations. L'auteur discute de même : les indications d'une intervention active; le choix de l'intervention parmi les procédés possibles; et conclut que la décapsulation d'Edebohls, plus facile, plus rapide, moins grave, et qui peut être bilatérale, doit rendre les mêmes services que la néphrotomie; nombre de raisons physiologiques confirment l'expérience clinique. L'une ou l'autre, d'ailleurs, ne peuvent améliorer la situation d'une manière définitive qu'à la condition expresse qu'un traitement approprié ait éteint l'intoxication, source première de l'altération rénale.

M. F. Chénieux (Limoges). *Une application de la cystostomie sus pubienne et du méat hypogastrique à la cure des fistules vésico-vaginales irréparables.* — Je désire citer un fait d'atrésie des voies génitales après un accouchement. Plus de règles, plus de méat urinaire. Aucun vestige de l'urètre.

Je fis un méat hypogastrique; puis quelques jours après je fermai la vulve en circonscrivant à droite et à gauche par 2 lambeaux l'orifice vulvaire et en faisant pivoter l'un de ces lambeaux de façon à en faire le bas-fond du cloaque. Une sonde de de Pezzer fut placée à travers le méat hypogastrique. Ce cas est un fait de fistule vésico-vaginale irréparable. J'ai dû me contenter de ce traitement purement palliatif.

M. P. Begouin (Bordeaux). *Traitement des fistules vésico-vaginales par la méthode du dédoublement.* — L'auteur rapporte 7 opérations de fistules vésico-vaginales, qu'il pratiqua par le procédé du dédoublement. Dans les 3 premières, il ne fit qu'un seul plan de sutures vaginales, laissant aux lambeaux vésicaux le soin de s'accoler eux-mêmes; il eut un échec partiel, car il persista une petite fistule. Dans ses 4 dernières opérations, dont l'une fut faite chez une malade déjà opérée 5 fois par divers chirurgiens, il obtint 4 guérisons parfaites d'emblée; dans cette seconde série, il avait fait deux plans de suture : l'un vésical non perforant au catgut, assurant l'étanchéité de la vessie, et un second vaginal. M. Bégouin croit qu'en ne suturant pas les lambeaux vésicaux on néglige un élément de succès de grande importance.

M. E. Forgue (Montpellier). *Traitement des fistules vaginales élevées par la voie abdominale.* — On connaît les difficultés du traitement par la voie basse des

fistules vaginales élevées; aussi Trendelenburg, en nous ouvrant la voie haute, transvésicale, a-t-il facilité singulièrement la cure de ces fistules.

Cette année même, ayant à traiter une fistule située extrêmement haut et se présentant dans des conditions particulièrement défectueuses, j'ai songé à employer non pas la voie transvésicale, mais la voie transpéritonéale, aujourd'hui rendue si facile par la position de Trendelenburg. J'ai pu ainsi, après *décollement* de l'utérus, placer directement des sutures sur l'orifice vésical d'une part, sur l'orifice vaginal d'autre part. Malheureusement, la sonde à demeure a été supprimée un peu prématurément; et le succès a été incomplet, la malade continuant à perdre une partie de ses urines. Déjà Dittel a eu recours à la voie transpéritonéale, avec un échec également; je suis néanmoins décidé à recommencer cette opération, que je pratiquerai certainement mieux la seconde fois, quand l'occasion se présentera.

M. C. Roux (Lausanne). Je laisse les malades dans la position horizontale (ventrale), dix jours avant l'opération. J'ai exécuté une opération semblable à celle pratiquée par M. Forgue dans des conditions des plus difficiles. J'ai placé un certain nombre de plans de suture au catgut; et ma malade a guéri parfaitement.

M. L.-G. Richelot (Paris). *Il faut redresser les rétroversions.* — La plupart des auteurs enseignent que la rétroversion est un accident, un aboutissant de la grossesse et de la puerpéralité. L'infection de l'utérus, des annexes et des ligaments, la déchirure et le relâchement du périnée en seraient les seules causes. Par suite, la prétendue maladie appelée Rétroversion n'existe pas; il faut la rayer du cadre nosologique et donner toute son attention aux lésions concomitantes.

Cette manière de voir ne peut me satisfaire. Il faut distinguer deux ordres de faits : le premier comprend les cas nombreux où l'utérus est infecté et flanqué de lésions plus ou moins graves des annexes. La déviation est secondaire; l'organe est refoulé par les tumeurs annexielles, attiré par les adhérences. Oui, dans ces cas-là, il faut s'occuper de l'infection pelvienne et oublier l'attitude vicieuse ou n'en tenir que peu de compte.

Mais il y a des rétroversions qui ont un sens tout différent, une existence clinique indépendante. On y voit l'utérus tomber en arrière, par suite de l'insuffisance de ses liens fibreux, sans qu'il y soit contraint par la moindre adhérence ni la moindre lésion pelvienne. Ces rétrodéviations proprement dites, simples, mobiles, se rencontrent chez des jeunes femmes, jamais accouchées, jamais infectées, chez des vierges même, aussi bien que chez des multipares. La laxité des ligaments utérins est un cas particulier de ce relâchement des tissus fibreux, qui relève du neuro-arthritisme.

Or, la rétroversion mobile des arthritiques nerveuses est par elle-même une cause de douleurs et de troubles fonctionnels; et, non seulement en théorie, mais aussi en pratique, elle n'est pas quantité négligeable. Elle provoque et entretient la congestion utérine et les crises de névralgie pelvienne; elle aggrave la névropathie et ses phénomènes variés. Les anciens gynécologues, moins savants que nous sur l'infection, savaient bien qu'en

mettant un pessaire on fait cesser tout à coup les douleurs et que la femme est soulagée comme par enchantement.

Il y a cinq ans, à la Société d'O. G. P., on m'a contesté en ces termes la valeur du redressement. « Il n'y a pas de traitement chirurgical spécial de la rétrodéviation. Les dix-neuf vingtièmes des rétroversions qu'on observe sont fonction de lésions utérines, annexielles ou périnéales. Une fois sur vingt, la mobilité utérine est essentielle et détermine des troubles par elle-même; mais c'est presque toujours chez des nerveuses, des obèses, et le redressement ne les guérit pas ». A ces propositions, je suis en mesure de répondre.

Depuis six ans, j'ai fait 80 opérations de redressement. Ce chiffre ne comprend que des rétroversions mobiles, primitives; j'ai éliminé tous les cas d'infection pelvienne avec déviation symptomatique.

Sur mes 80 malades, j'en ai 25 perdues de vue. J'en ai 15 « trop récentes », selon la formule; elles sont opérées de cette année, débarrassées de leurs congestions et de leurs douleurs; et je ne suis pas inquiet de leur sort. J'ai une opérée du 4 août 1900, restée nerveuse et sans grande amélioration aux dernières nouvelles (25 avril 1901) : c'est la seule que je puisse donner en pâture aux adversaires du redressement. J'ai enfin 30 cas de guérisons constatées, authentiques, de femmes qui n'ont plus ni douleurs, ni pertes, ni impotence fonctionnelle; un peu de pesanteur de temps à autre, quelques petits maux rappelant qu'elles sont des nerveuses; mais elles vont très bien; « elle ne sont plus les mêmes » : elles sont « transformées ».

Pas une fois je n'ai vu l'utérus quitter la place où je l'avais mis. 3 opérées sont devenues enceintes et ont mené leur grossesse à terme dans d'excellentes conditions.

Ici, l'auteur rapporte l'observation typique d'une jeune femme, qui, après avoir souffert pendant de longues années et avoir été soignée sans succès, condamnée à la chaise longue et soumise à des traitements pénibles pour de prétendues lésions infectieuses au milieu desquelles la rétroversion était considérée comme de peu d'importance, vint à Paris et subit l'opération du redressement pour une déviation absolument simple, mobile, sans adhérences ni aucune lésion annexielle, et fut parfaitement guérie.

A quelle opération devons-nous donner la préférence? Tout d'abord, ne confondons pas rétroversion et prolapsus. Pour la chute des parois vaginales, il faut une solide colporraphie. Pour corriger une déviation pure et simple, avec vagin normal et périnée suffisant, il faut un acte chirurgical beaucoup plus réservé, sans violence directe, évitant les positions forcées et respectant la liberté d'un utérus très sensible, au besoin son avenir génital. Or, les fixations directes ou immédiates sont brutales et ont à leur passif des guérisons incomplètes et des méfaits obstétricaux. La fixation indirecte ou médiate, l'Alexander, est plus rationnelle; mais pourquoi faire deux laparotomies obscures au lieu d'une à ciel ouvert? Le raccourcissement intra-abdominal de Wylie est un pas en avant, mais presque un faux-pas. Le procédé digne de confiance, d'une bénignité et d'une simplicité parfaites, efficace pour le redressement, inoffensif pour les

grossesses et les accouchements futurs, ayant tous les avantages de l'Alexander et échappant à ses défauts, est le procédé imaginé par Doléris, et que j'ai adopté depuis six ans, l'hystéropexie médiate par inclusion pariétale des ligaments ronds.

M. A. Monprofit. — Je ne puis qu'approuver le procédé employé par M. Richelot. J'ai utilisé à peu près toutes les méthodes de fixation de l'utérus qui ont été décrites jusqu'à présent; et c'est le procédé de Doléris qui me paraît être le meilleur pour traiter les rétroversions utérines.

M. Ch. Walther. — J'ai eu des récidives dans les opérations conservatrices des annexes, lorsque je ne fixais pas l'utérus. Aussi ai-je pris maintenant l'habitude de fixer l'utérus par l'hystéropexie, pratiquée sur la partie la plus inférieure de l'organe.

M. Roussel (Reims). *Hystérectomie abdominale totale pour fibromes.* — Dans nos précédentes communications, nous avons cherché à établir, à l'encontre des procédés actuellement en honneur en France, la supériorité de l'hystérectomie abdominale totale. Nous persistons à considérer le procédé d'hystérectomie dite « subtotale » comme un procédé de transition; et nos résultats opératoires de 1899 à 1905 confirment les conclusions que nous avions développées dans nos communications aux XIVe et XVIe Congrès français de Chirurgie et dans un article de la *Presse médicale* du 17 septembre 1904. L'hystérectomie subtotale n'offre aucun avantage sur la totale; les fibromes faciles sont faciles par tous les procédés, et nous sommes persuadé que les opérateurs les plus rompus à la technique de la subtotale trouveraient la même sécurité, de tous les instants, s'ils voulaient expérimenter avec la même persévérance le procédé d'hystérectomie totale que nous avons décrit. Nous venons aujourd'hui communiquer notre statistique opératoire de 1899 à 1905.

En 1901, cette statistique était de 39 fibromes sans mortalité.

En 1903, nous trouvons, y compris les 39 cas précédents, 74 fibromes avec 2 morts.

De 1903 à 1905, nous avons opéré 39 cas avec 1 mort.

Les deux premiers insuccès ont été relatés dans notre précédente communication au Congrès.

Le dernier se rapporte à une femme de quarante et un ans, qui mourut subitement, le treizième jour, avant qu'elle eût quitté le lit. Elle était anémiée et a dû succomber à une embolie, que rien ne faisait prévoir; la cicatrisation était parfaite et il n'y avait jamais eu d'élévation de température.

Parmi ces 113 malades, nous notons un fibrome de 12 kg. 500; une malade exangue par suite d'un avortement avec rétention placentaire; des hématosalpinx et des salpingites purulentes. Toutes ces malades ont guéri normalement; et le seul décès de ces dernières années est précisément un cas de fibrome tout à fait régulier et de technique facile.

Notre statistique globale est donc de 3 morts pour 113 malades, soit 2,64 p. 100.

En 1905, nous avons opéré 18 fibromes sans mortalité.

M. A. Boursier (Bordeaux). *De la torsion du pédicule des fibromes sous-séreux de l'utérus.* Je puis vous communiquer deux faits nouveaux de torsion du pédicule de fibromes sous-séreux de l'utérus.

Le premier concerne une fille de trente ans, qui fut prise brusquement de douleurs très vives dans le bas-ventre. Des crises douloureuses analogues se reproduisirent ensuite assez fréquemment et l'on constata l'existence d'un fibrome. La laparotomie me montra que la tumeur était pourvue d'un assez long pédicule, lequel avait subi une torsion complète.

Dans le deuxième cas, la malade fut prise subitement de douleurs très vives, et l'on reconnut alors la présence d'un fibrome utérin, que je pus enlever; au cours de l'intervention, je constatai également qu'il s'agissait d'un fibrome sous péritonéal à pédicule tordu.

M. R. Sorel (Dijon). *Deux cas de torsion de kystes de l'ovaire coïncidant avec une grossesse; ovariotomie, guérison, continuation de la grossesse, accouchement à terme, enfant normal, solidité de la paroi.*

Les hasards de la pratique m'ont fait observer à trois mois d'intervalle deux cas de torsion du pédicule de kyste de l'ovaire chez des jeunes femmes enceintes.

Ces deux malades, jeunes, bien portantes, sans aucuns antécédents pathologiques génitaux, commencent peu de temps après leur mariage une grossesse, qui paraît marcher normalement et ne donne aucune inquiétude. Vers le milieu de la grossesse, elles éprouvent subitement une douleur dans le ventre, vers l'ombilic; cette douleur cesse pour reprendre le lendemain, avec une légère élévation de température. Mon confrère et ami, M. le Prof. Chet, le médecin de ces deux malades, après un examen attentif, trouve deux tumeurs dans le ventre, une inférieure et médiane, l'utérus gravide, l'autre supérieure et latérale gauche, se cachant sous les fausses côtes dans la partie supérieure. Il fait le diagnostic de kyste de l'ovaire et pense à la torsion du pédicule, à cause des phénomènes de douleur et de la réaction péritonéale. Chez la seconde malade, il y a une troisième tumeur, grosse comme un boudin, transversalement située à la partie supérieure gauche de l'utérus que nous prenons pour une hématosalpinx. Grâce à ce diagnostic précoce, les deux femmes sont opérées; et se vérifie ainsi, par l'opération, l'exactitude du diagnostic. Chez la première, il s'agissait d'un kyste dermoïde de l'ovaire gauche; chez la seconde, d'un kyste uniloculaire avec trompe correspondante gorgée de sang.

Les suites opératoires ont été très simples. Les grossesses ont continué; les accouchements se sont produits à terme. Les enfants sont vivants et normaux. La première malade vient d'accoucher pour la seconde fois. La paroi abdominale réunie en un plan est restée intacte.

M. H. Morestin a vu quatre fois la coïncidence de la grossesse avec des tumeurs utérines. Dans un cas, kyste ovarien, accouchement facile. Dans un autre cas, il en fut de même; M. Richelot fit l'ovariotomie, et la grossesse continua. Dans deux autres cas, la torsion des kystes se fit inopinément, au troisième mois de grossesse. Dans l'un des cas, il y eut

expulsion du fœtus, et la malade mourut le lendemain de l'opération. Enfin, dans le dernier cas, la grossesse continua à évoluer après l'opération.

MM. L. Bérard et G. Patel (Lyon). *Des kystes de l'ovaire et du ligament large inclus dans le mésocôlon iliaque.* — MM. Bérard et Patel rapportent l'observation rare d'un kyste volumineux de l'ovaire, qui avait dédoublé tout le ligament large gauche et le mésocôlon iliaque. L'S iliaque coiffait si étroitement la tumeur qu'il fallut en réséquer 20 centimètres, au cours de l'ablation de celle-ci. La malade guérit sans incident.

Les auteurs insistent sur la rareté d'une telle disposition anatomique, qui s'observe parfois avec les tumeurs solides du ligament large, mais dont les classiques signalent seulement la possibilité à propos des kystes dits « rétro-péritonéaux ».

Si les manœuvres de décortication du kyste entraînent une dénudation de l'S iliaque de plus de 8 à 10 centimètres, l'entérectomie doit être préférée à la reconstitution du méso, qui expose trop souvent à des accidents d'occlusions post-opératoires et de sphacèle de l'intestin.

M. H. Barnsby (Tours). *Kyste dermoïde suppuré de l'ovaire et ouvert spontanément dans la vessie.* — M. H. Barnsby communique l'observation d'une femme de trente-huit ans, porteuse d'un kyste ovarique, diagnostiqué au cours d'une grossesse plusieurs années avant l'intervention.

Une torsion du pédicule du kyste, lequel augmenta brusquement de volume, fut accompagnée d'une très violente réaction péritonéale. La malade ne se décida néanmoins à l'opération que huit semaines après cet accident, et le chirurgien intervint d'urgence sur une malade épuisée au lendemain d'une perforation spontanée dans la vessie.

Au cours de l'opération, l'auteur se trouva en présence d'un kyste ovarique adhérent partout. Sa rupture, pendant la décortication, permit de constater qu'il s'agissait d'un kyste dermoïde suppuré; communiquant avec la vessie. A la paroi du kyste, adhérait un appendice dont le tiers inférieur coudé et oblitéré contenait du pus. En outre, il existait un volumineux fibrome utérin avec hydro-salpinx gauche.

Le kyste et l'appendice malade furent enlevés. La brèche vésicale fut suturée immédiatement; et on termina par une hystérectomie abdominale supra-vaginale en conservant l'ovaire gauche enfoui dans un repli péritonéal.

Les suites opératoires furent simples, rapides et heureuses.

Le point le plus intéressant de cette observation, outre le grand nombre des organes atteints, est certainement l'ouverture spontanée du kyste dermoïde dans la vessie. La pathogénie des lésions s'explique par la torsion du pédicule qui a entraîné l'inflammation du kyste, sa suppuration, la production de larges ulcérations à la face interne de la poche correspondant à des plaques de sphacèle sur la face externe. Une adhérence s'est aite avec la vessie au niveau de l'une de ces plaques. L'ulcération a gagné de proche en proche les tuniques de la vessie; et ce travail rapide a déterminé la perforation.

L'auteur insiste en terminant sur la rapidité de son intervention (une heure). Cette brièveté de l'acte opératoire a été un facteur très important de réussite chez une malade épuisée.

M. A. Berthomier (Moulins). *Utérus didelphe avec vaste kyste hématique développé aux dépens de l'ovaire gauche et du tiers externe de la trompe. Laparotomie, guérison.* — Cette observation est intéressante par la rareté du fait, les difficultés du diagnostic et les complications opératoires dues au volume du kyste, à ses rapports, et à ses adhérences aussi nombreuses que variées. Les cas d'utérus didelphe sont en effet peu communs. M. Pozzi en a cité un cas. M. Desguin, d'Anvers, en a publié un autre. Dans ce dernier, la pièce anatomique paraît plutôt appartenir à un utérus bifide; il n'y a qu'un seul museau de tanche, et qu'un col; en réalité, le col est double, mais le col gauche est un peu perforé du côté du vagin. Dans l'observation de M. Berthomier, au contraire, l'utérus droit et l'utérus gauche sont séparés par un intervalle de 12 à 15 centimètres et implantés latéralement sur le vagin. Laparotomie, guérison.

M. C. Fournier (Amiens). *Fistules entéro-vaginales.* — L'auteur rapporte deux cas de guérison de fistule entéro-vaginale, dans l'un par la voie vaginale et dans l'autre par la voie abdominale.

Toutes ces fistules, placées très haut et de gros calibre, sont très difficiles à guérir.

M. Lassabatie (Toulon). *Traitement du varicocèle.* — L'auteur trouve que tous les procédés employés pour la cure radicale du varicocèle ne valent pas la ligature veineuse. Aussi cherche-t-il, par de nombreuses observations, à réhabiliter celle-ci.

Membres.

M. L. Princeteau (Bordeaux). *Nouveau procédé opératoire pour la cure de la syndactylie congénitale.* — Ce procédé qui, dans 5 cas, lui a donné d'excellents résultats, tant au point de vue esthétique que fonctionnel, a comme objectif l'autoplastie du doigt et de la commissure, et constitue un procédé mixte, qui doit être classé à part. Dans l'un des cas congénitaux, la lésion occupait tous les doigts de la main droite; dans les deux autres, il s'agissait de syndactylie limitée à l'index et au médius des deux mains pour l'un, de la main gauche seulement pour l'autre. Les deux derniers cas étaient d'origine accidentelle, et consécutifs à des brûlures de la main.

Ce procédé autoplastique emprunte, avec quelques modifications intéressantes au procédé de Didot ses grands lambeaux digitaux, destinés à revêtir de peau les faces interdigitales des doigts, et aux procédés de Zeller et de Félizet leurs petits lambeaux commissuraux destinés à recouvrir la commissure.

M. E. Caillaud (Monaco). — *Un nouvel appareil pour le traitement des arthrites, particulièrement des arthrites tuberculeuses.* — Cet appareil se compose de deux attelles semblables, qui se placent sur les parties latérales des

articulations. Chacune des attelles renferme trois pièces : une médiane et deux terminales reliées entre elles par des vis. Les deux pièces terminales sont sous des plaques de zinc dont les dimensions ont été calculées pour chaque membre. Elles sont malléables, ce qui permet de les appliquer plus exactement en les moulant sur le membre. La pièce médiane est constituée par une tige de fer aplatie, coudée à ses deux extrémités, où elle se fixe aux lames de zinc. En son milieu, cette tige est articulée, de façon que ses deux moitiés, et par suite solidairement tout l'appareil, puisse se plier.

L'articulation porte des crans d'arrêt dans lesquels s'engage un cliquet maintenu par un ressort. Le cliquet et les crans d'arrêt sont ainsi disposés qu'ils permettent le mouvement dans un seul sens et le rendent impossible dans l'autre. Cet appareil assure l'immobilité du membre et permet plus tard aussi sa mobilisation, suivant les phases de la maladie.

M. R. Frœlich (Nancy). — *Guérison spontanée de la luxation congénitale de la hanche d'un côté dans certains cas de luxations congénitales doubles.* — M. Frœlich, après avoir rappelé que souvent, dans le cours du traitement d'une luxation congénitale simple de la hanche, on voyait le côté opposé se luxer à son tour, soit qu'il y fut prédisposé par malformation primitive, soit par l'évolution d'une arthrite pathologique, simulant par la production du déboîtement une luxation congénitale (notamment l'arthrite déformante infantile), rapporte deux observations beaucoup plus rares dans lesquelles des luxations congénitales doubles confirmées par la radiographie s'étaient transformées en luxations unilatérales.

L'auteur a attribué cette guérison spontanée d'une des luxations à l'abduction dans laquelle s'est mis le membre du côté guéri, forcé qu'il y fut par le côté opposé qui, en se luxant davantage, avait dû se mettre en adduction.

Ces faits confirment l'utilité de la position en abduction dans le cours du traitement de la luxation congénitale de la hanche.

M. P. Redard (de Paris). — En ce qui concerne la technique de la réduction de la luxation congénitale de la hanche par la méthode non sanglante, je crois que les trop nombreuses modifications qui y ont été apportées dans ces derniers temps sont justiciables de certaines critiques. Pour ma part, il me semble qu'on doit insister surtout sur la nécessité d'une mobilisation très exacte de la tête fémorale, ainsi que de l'allongement et de la distension des parties rétractées, c'est-à-dire de la capsule et des muscles.

Je suis d'avis qu'on peut sans inconvénient réduire notablement la durée de l'immobilisation dans un grand nombre de cas.

M. F. Calot (Berck-sur-Mer). — *Une technique simple et sûre pour le traitement de la luxation congénitale de la hanche.* — M. Calot s'occupe de la conduite à suivre en présence d'une luxation irréductible par la méthode sanglante.

Les opérations sanglantes, préconisées jusqu'à ce jour, étaient graves et laissaient des ankyloses. L'opération nouvelle de M. Calot est de bénignité

assurée et ménage la capsule et la synoviale : ce qui permet d'obtenir une articulation souple.

Au lieu d'ouvrir largement la hanche, il fait une boutonnière de 2 centimètres à peine, comme dans une ténotomie ou ostéotomie sous-cutanée.

Au lieu d'exciser l'obstacle, à savoir le rétrécissement de la capsule, il dilate le rétrécissement, ce qui se fait à l'aide d'un dilatateur spécial introduit fermé par la petite boutonnière dans le canal capsulaire et qui manœuvre de l'extérieur, s'ouvre dans le canal et le dilate à volonté.

M. Calot a déjà pratiqué deux fois avec succès cette opération (un cas de luxation simple, enfant de douze ans, et un cas de luxation double).

M. Calot présente ensuite une quinzaine d'enfants guéris de luxation congénitale par des procédés non sanglants.

Dans une première catégorie, des enfants opérés depuis plus de deux ans.

Dans une deuxième catégorie, des enfants opérés depuis un an, au moins.

Dans une troisième catégorie, des luxations doubles. Enfin une petite fille opérée à treize mois, avant même qu'elle n'ait marché.

Chez tous ces enfants, la marche est d'une perfection absolument normale.

M. J. Gourdon (Bordeaux). *Modifications dans le traitement non sanglant de la luxation congénitale de la hanche chez les enfants âgés.* — M. Gourdon estime que le traitement des boiteux de naissance peut se faire dans les meilleures conditions et avec guérison certaine jusqu'à neuf ans. On peut et on doit traiter aussi les luxés congénitaux de neuf à treize ans; mais les difficultés opératoires sont plus grandes et on peut avoir certaines complications post-opératoires. Ce sont : la raideur articulaire, la déformation par affaissement de la tête et du col du fémur, et, comme conséquences, des modifications dans l'attitude du bassin et de la colonne vertébrale; ces complications peuvent être traitées; mais elles demandent, quand elles sont accusées, des soins assez longs. Pour prévenir ces complications, M. Gourdon, au lieu de maintenir la hanche étroitement fixée par des appareils inamovibles durant sept mois, supprime l'appareil inamovible au bout de deux mois et demi après l'intervention et le remplace par un appareil amovible que l'on enlève deux fois par jour, pour faire faire au malade des exercices de mobilisation. Les exercices actifs et passifs de mobilisation sans surcharge du poids du tronc sont faits pendant huit mois; puis on commence les exercices de marche en imposant progressivement à l'articulation opérée le poids du corps, car le malade marche avec des béquilles, d'abord, puis des cannes.

M. Ch. Ducroquet (Paris). *Principes des appareils de prothèse du membre inférieur.* — M. Ducroquet présente une série d'appareils de prothèse en celluloïd et en donne le principe.

Les appareils de prothèse du membre inférieur étant destinés à transmettre au sol le poids du corps dans des conditions anormales, un des

points principaux de leur étude est le choix d'un point d'appui, c'est-à-dire d'un point par lequel le poids du corps s'appuie sur le sol par l'intermédiaire de l'appareil qui joue ainsi le rôle dévolu à la plante du pied chez l'homme sain.

Le choix d'un point d'appui est donc le premier élément de la construction d'un appareil de prothèse du membre inférieur. Il faut donc rechercher dans le squelette une surface osseuse apte à servir de but ou à supporter une forte pression de bas en haut; les points sont fournis par une surface osseuse horizontale ou conique, à condition que la grande base regarde en haut. Le choix d'un point de fixation en est le second élément, le point de fixation étant un point grâce auquel l'appareil se trouve attaché au membre dans des conditions satisfaisantes. L'auteur présente une série d'appareils extrêmement simples et légers en celluloïd, pesant le tiers des appareils ordinaires, qui permettent aux amputés de marcher facilement.

La partie podale de ces appareils permet aux malades une flexion et une extension progressive et sans à-coup, grâce à un matelas caoutchouté qui se trouve à l'intérieur du pied. La flexion et l'extension n'est donc limitée que par la pente du terrain que gravit le sujet.

M. L. Mencière (Reims). *Contribution à l'étude des opérations chirurgicales orthopédiques applicables aux déviations et difformités d'origine paralytique.* — L'auteur passe en revue une série de 50 observations, ayant donné lieu à environ 150 interventions diverses.

14 de ces observations se rapportent à la paralysie spasmodique; 32 fois, il s'agit de paralysie flasque : poliomyélite antérieure; 2 fois les observations concernent des difformités consécutives à une myélite d'ordre médical.

Les résultats obtenus sont des plus encourageants et condamnent l'abstention, trop souvent systématique à l'heure actuelle.

On peut juger de ces résultats par les observations, et les 66 épreuves photographiques apportées par l'auteur à l'appui de sa thèse.

Quand les lésions sont indélébiles, le traitement médical demeure impuissant. Après intervention, au contraire, il acquiert toute sa valeur sous forme de massage, mécanothérapie, électrothérapie.

L'auteur insiste sur sa conception toute particulière de ce traitement dit secondaire, et sur sa méthode de « dressage » des membres.

Enfin, il note les techniques nouvelles qu'il a été amené à créer au fur et à mesure que se poursuivaient ses recherches sur la correction des difformités d'ordre paralytique.

1° *L'ostéotomie sus-épicondylo-épitrochléenne*, dans le but de corriger la rotation interne du membre à la suite d'épaule bote paralytique.

2° *L'ostéotomie du radius*, pratiquée dans un but analogue dans le cas de pronation forcée.

3° L'ankylose chirurgicale des articulations par voie d'irritation « aseptique » ou *Phéno-arthrodèse.*

4° *La greffe en fente et par transfixion* des muscles paralysés.

5° *La greffe des extenseurs des orteils pris en masse et greffés sans section sur le jambier antérieur,* le tout uni à un Ogston dans le but de corriger le valgus paralytique.

6° La même intervention, *combinée à l'ostéotomie cunéiforme. à base supérieure, du tarse,* pour corriger le pied creux valgus paralytique.

7° *Greffe en sangle super et sous-rotulienne* du couturier et du biceps pour remédier à la paralysie du quatrième.

8° *Greffe du grand palmaire sur le premier radial,* pour corriger la main bote palmaire cubitale.

9° Une série *de combinaisons de greffes tendineuses,* pour remédier aux cas particulier de déviations du pied.

10° *Modelage des os par évidement,* encore procédé particulier à l'auteur.

Présentation d'instruments.

M. Gourdet présente des instruments divers :

1° Une lampe à acétylène, renouvelée de celle des forains ;

2° Un spéculum à valves démontables par cône ;

3° Un écarteur du conduit auditif, tenant en place par son propre poids.

4° Un inciseur du cul-de-sac vaginal et une valve protectrice ;

5° Un bassin de lit à tube d'écoulement protégé contre la coudure.

6° Un ouvre-bouche rétro-molaire ordinaire.

M. Dujon (Moulins) présente *un appareil pour pied bot.*

L'appareil se compose de deux plaques d'aluminium, l'une pour le pied, l'autre pour la jambe. Chacune d'elles présente un épaulement interne, s'adaptant à la face interne du tibia et à l'articulation métatarso-phalangienne du gros orteil, destiné à supporter un gros effort, dans les manœuvres de réduction. Ces deux plaques sont reliées par une tige métallique en équerre autour des branches de laquelle chaque plaque peut tourner. Ces deux mouvements permettent de présenter l'appareil sur le pied en adduction et en rotation interne. On le fixe à l'aide d'une bande de Velpeau un peu serrée. Puis on exécute la correction à la main et au moyen d'une clef on serre les écrous à tête carrée, qui immobilisent les branches de l'équerre d'acier dans les plaques d'aluminium.

Dans les cas d'équinisme prononcé, il est utile que les branches de l'équerre d'acier puissent s'ouvrir.

Ce dispositif est facile à obtenir au moyen d'une petite charnière.

L'appareil est présenté, les deux branches faisant un angle obtus. On le ferme alors à 90° et on fixe par deux tours de vis. Cet appareil est utilisable pour les cas légers de pied bot varus équin, ou pour parfaire la guérison après ténotomie et appareil plâtré. On peut l'appliquer seulement la nuit, de façon à laisser le membre reprendre sa vitalité pendant le jour. Il est graduable avec la plus grande facilité jusqu'à surcorrection.

M. J. Guyot (Bordeaux) montre un *appareil de réfrigération abdominale,* formé par un tube enroulé plusieurs fois sur lui-même, et communiquant avec un bock, dans lequel on fait passer un courant d'eau.

M. Alixisatos (Athènes) présente les photographies d'un lit destiné au redressement lent du mal de Pott.

M. A. Monprofit montre un appareil composé d'un masque destiné à administrer gouttes par gouttes le chloroforme.

*
* *

Pour le prochain Congrès de Chirurgie, qui aura lieu le second lundi d'octobre 1906, ont été élus :

Président : M. A. Monprofit (Angers).

Vice-Président : M. P. Berger (Paris).

Questions a l'ordre du jour.

1° *Chirurgie des gros troncs veineux*. Rapporteurs, MM. F. Lejars, H. Morestin (Paris).

2° *Traitement et complications de l'ectopie testiculaire*. Rapporteurs, MM. H. Souligoux (Paris), Ch. Villard (Lyon).

3° *Moyens d'accès dans le thorax*. Rapporteurs, MM. Ch. Willems (Gand), D.-E. Loison (Paris).

Dr M. Péraire.

LÉSIONS DU SQUELETTE

CHEZ UN CASTRAT NATUREL

PAR MM.

F. GROSS et **L. SENCERT**

Professeur de clinique chirurgicale, Chef de clinique chirurgicale,
à la Faculté de Médecine de Nancy.

On sait depuis longtemps qu'il existe une relation nette entre la fonction testiculaire et le développement du tissu osseux. Pratiquée pendant l'enfance, la castration totale exerce sur le développement du squelette une influence notable, caractérisée par un hyperaccroissement des os longs. Le mécanisme de cet hyperaccroissement est connu; il tient à un retard dans la soudure des épiphyses, à une persistance des cartilages de conjugaison au delà des limites normales.

Il y a donc toute une série d'individus, eunuques, castrats naturels, qui présentent pendant la plus grande partie de leur existence des dispositions anormales du squelette, dispositions rappelant l'état jeune, l'état de développement, qui, chez les individus normaux, cesse vers la vingtième année. Une structure anatomique spéciale ne saurait-elle engendrer des lésions pathologiques spéciales, et ne trouve-t-on pas chez ces individus des lésions du squelette, inusitées chez l'adulte normal, et rappelant la pathologie infantile? L'attention ne paraît pas avoir encore été attirée sur ce point. Ayant eu récemment l'occasion d'observer dans notre service de clinique chirurgicale un cryptorchide, présentant tous les caractères du castrat, et chez lequel nous avons reconnu des lésions assez particulières du squelette, nous avons pensé faire œuvre utile, en attirant l'attention sur les modifications que peut apporter à la pathologie osseuse l'absence de la fonction testiculaire, que nous préciserons tout à l'heure.

Voici notre observation :

H. P., âgé de cinquante-six ans, entre à l'hôpital civil de Nancy, dans le

service de M. le Professeur Gross, le 10 juin 1904, pour une fracture de cuisse.

Son père est mort d'un cancer de l'estomac; sa mère est morte de cause inconnue, à l'âge de soixante-huit ans; il a eu plusieurs frères et sœurs, dont deux sont morts en bas âge.

Lui-même n'a jamais fait de maladie grave. Depuis 1870, il aurait eu à plusieurs reprises des accès de fièvre paludéenne.

Il y a huit ans, à la suite d'un traumatisme léger, il s'est fait une fracture de l'extrémité supérieure de l'humérus droit. Le chirurgien, qui l'a traité à ce moment, a porté le diagnostic de fracture du col anatomique. Cette fracture a bien et rapidement guéri. Nous constatons comme reliquat une légère déformation à la partie supérieure du bras. Les mouvements de l'articulation scapulo-humérale sont libres.

Le 10 juin 1904, cet homme, en descendant de son lit, fait une chute légère; il perçoit un craquement et se voit dans l'impossibilité de se tenir debout. On l'apporte à l'hôpital.

En examinant le malade, on reconnaît que le membre inférieur droit est en rotation externe, légère abduction, et présente un raccourcissement d'environ 3 cm. La racine de la cuisse est légèrement tuméfiée. La palpation du triangle de Scarpa réveille de la douleur. Le grand trochanter est remonté dans la fosse iliaque externe. Nous avons en somme tous les signes d'une fracture intra-capsulaire du col du fémur.

A l'examen du blessé, nous sommes frappés par les caractères spéciaux des organes génitaux et des caractères sexuels (fig. 1).

Le sujet est atteint d'une cryptorchidie double. Les bourses sont rudimentaires et vides. Dans certaines conditions cependant, et après certains mouvements, la palpation de l'aine du côté droit permet de sentir et même de faire descendre vers le scrotum, un petit testicule atrophié, du volume d'un grain de maïs.

La verge est complètement atrophiée, étroite et petite; elle mesure 4 cm. de longueur, sur 1 cm. de diamètre. C'est environ le volume du petit doigt d'un adolescent. Il n'y a jamais eu d'érection. L'impotence fonctionnelle est absolue.

Le système pileux du tronc est absent ou à peu près; la face est imberbe; quelques poils seulement dans les aisselles.

La peau est fine et molle, doublée d'un tissu adipeux assez développé. La voix est grêle; son timbre est resté infantile. Il y a un léger développement de la glande mammaire, une certaine atrophie du corps thyroïde.

Les membres sont longs et grêles, avec des reliefs musculaires peu accentués. Nos mensurations nous donnent les résultats suivants :

Longueur du bras, mesurée de l'acromion à l'interligne radio-huméral : 32 cm. 5 du côté droit (ancienne fracture); 36 cm. du côté gauche ;

Longueur de l'avant-bras, mesurée de l'interligne radio-huméral à la pointe de l'apophyse styloïde du radius, 28 cm. 5;

Longueur de la cuisse, mesurée du bord supérieur du grand trochanter à l'interligne articulaire du genou, 51 centimètres;

Fig. 1.

Longueur de la jambe, mesurée de l'interligne articulaire du genou à la pointe de la malléole externe, 44 centimètres.

Le thorax est étroit; le bassin, au contraire, est élargi; le diamètre bi-crête mesure 32 centimètres, le diamètre bi-épine 30 centimètres. La taille est de 1 m. 74.

Le système nerveux paraît normal. Il semble y avoir néanmoins chez notre sujet une inaptitude marquée pour les travaux fatigants. Au point de vue psychique, les fonctions intellectuelles sont peu développées.

En résumé, nous notons chez notre malade :

1° Les signes d'une *fracture du col du fémur* droit, et, dans les commémoratifs, *une fracture du col anatomique de l'humérus* droit.

2° Une *cryptorchidie double*, avec un habitus extérieur et une série de caractères, que l'on retrouve réunis chez les sujets dits *castrats naturels*.

Il était indiqué de préciser les lésions du squelette de notre sujet et de les étudier à l'aide des rayons de Rœntgen. Voici les résultats des radiographies qui ont été faites des deux foyers de fracture.

Radiographie I. — Extrémité supérieure du fémur droit (fig. 2).

Le fait frappant est la position élevée du bord supérieur du grand trochanter, qui se trouve au même niveau que le point le plus élevé de la tête fémorale. Une légère diminution de longueur du col complète la déformation, très visible par comparaison avec le côté sain.

L'axe du col fait avec celui de la diaphyse un angle presque droit, au lieu d'un angle aigu, ouvert en haut et en dedans, comme normalement. A la partie externe du col, on voit une ligne sinueuse, obliquement dirigée de haut en bas et de dehors en dedans et qui est la trace de la solution de de continuité. A la partie interne du col, non loin du revêtement cartilagineux de la tête se trouve une ligne sombre, elliptique, située près de l'endroit occupé normalement par le cartilage épiphysaire, et qui indique nettement une différence dans la densité du tissu osseux.

Radiographie II. — Extrémité supérieure de l'humérus (fig. 3).

La déformation apparente est ici un léger changement dans l'axe de l'humérus, au niveau de son extrémité supérieure. A l'union de l'épiphyse avec la diaphyse humérale, l'axe de l'os est brisé, comme s'il y avait eu solution de continuité à ce niveau. Un léger épaississement du bord interne au niveau du col chirurgical complète la déformation. La déformation est à peu près celle qu'aurait produit une fracture du col chirurgical, avec un très léger déplacement.

Et cependant rien d'apparemment changé à ce niveau dans l'architecture de l'os. L'image radiographique ne montre rien qui ressemble à une condensation du tissu osseux, à un cal. Au contraire, au niveau de l'union de la tête humérale avec les tubérosités, au voisinage de la zone du cartilage de conjugaison, on voit des images indiquant des condensations du tissu osseux. Au niveau du bord interne, à la limite du revêtement cartilagineux, se dessine une ligne sombre, courbe, à convexité supérieure, qui traverse près de la moitié interne de la tête humérale. Au niveau du bord externe, à un centimètre du revêtement cartilagineux de la tête humérale,

Fig. 2.

Fig. 3.

se montre également une ligne opaque, obliquement dirigée de haut en bas et de dehors en dedans. Cette ligne parcourt environ le tiers externe de la largeur de l'os. Non loin de l'extrémité interne de la première de ces deux lignes opaques, part une 3e ligne opaque, dirigée obliquement de haut en bas et de dedans en dehors, perpendiculairement à la première.

Frappés par la taille du sujet et tout particulièrement par la longueur des membres inférieurs, nous avons pensé devoir examiner et radiographier les épiphyses de tous les os longs de notre sujet; et voici ce que nous avons observé sur un certain nombre d'entre elles.

Radiographie III (fig. 4). — Cette radiographie représente l'extrémité inférieure de l'avant-bras et la main gauches. On voit nettement, sur l'extrémité inférieure du radius, une ligne sombre, située à environ 1 centimètre de l'interligne radio-carpien. Cette ligne commence sur le bord externe de l'os, à environ 1 cm. 5 de l'interligne du carpe et descend obliquement de haut en bas et de dehors en dedans, pour se terminer sur le bord interne à environ un demi-centimètre de l'interligne radio-carpien. C'est là une image rappelant les dispositions du squelette infantile. Cette ligne sombre rappelle absolument la situation et la forme du cartilage de conjugaison de l'extrémité inférieure du radius.

Radiographie IV (fig. 5). — C'est l'image de l'extrémité inférieure du fémur, de l'articulation du genou, et de l'extrémité supérieure du tibia.

Du côté du fémur, le cartilage de conjugaison apparaît sous forme d'une ligne sombre, située à environ 2 centimètres de l'extrémité inférieure des condyles. Elle commence à 1 centimètre au-dessus du revêtement cartilagineux de l'extrémité antérieure du condyle et se termine immédiatement au-dessus du revêtement cartilagineux de l'extrémité postérieure de ce même condyle. Cette ligne sombre affecte la forme générale d'une ligne courbe à concavité supérieure, dont le sommet répond au centre du cercle décrit par le bord inférieur du condyle.

Du côté du tibia, le cartilage de conjugaison supérieur est également très net. Il apparaît, dans cette vue de profil, sous forme d'une ligne sombre située à environ 1 cm. 5 du bord supérieur du plateau tibial. Cette ligne commence en avant à 1 cm. 5 au-dessous de l'interligne articulaire du genou, immédiatement au-dessous de la tubérosité antérieure du tibia. De là, elle se dirige obliquement en haut et en arrière, pour se terminer en arrière à environ 1 centimètre au-dessous de l'interligne articulaire du genou. Sa forme générale est celle d'une ligne légèrement courbe à concavité postéro-inférieure. Ce sont là exactement les lignes diaphyso-épiphysaires [1].

1. Morin, Radiographies relatives à l'accroissement du système osseux, *Revue d'Orthopédie*, 1902, p. 271.

Fig. 4.

Fig. 5.

Radiographie V (fig. 6). — Nous voyons ici le squelette de l'extrémité inférieure de la jambe et du pied gauches. A un centimètre environ au-dessus de l'interligne articulaire tibio-tarsien, on voit, sur le cliché radiographique, une mince ligne sombre, qui ne traverse pas l'épiphyse du tibia sur toute sa largeur. A l'extrémité antérieure et à l'extrémité postérieure, cette ligne s'estompe et disparaît. Dans la partie moyenne, elle est au contraire très nette. La forme et la direction de cette ligne ne laissent pas de doute sur la cause qui la produit. Elle représente les restes du cartilage conjugal, en partie ossifié.

Il résulte de l'examen radiographique des différentes pièces du squelette de notre sujet qu'il y a chez lui un retard notable dans l'ossification des cartilages de conjugaison, puisque plusieurs d'entre eux sont encore très apparents, et se montrent dans la situation et la forme qu'ils ont normalement chez l'enfant. L'image radiographique des épiphyses rappelle absolument l'image des épiphyses de l'enfant.

De plus, deux de ces épiphyses présentent des lésions pathologiques : l'épiphyse supérieure de l'humérus droit; l'épiphyse supérieure du fémur droit.

L'extrémité supérieure de l'humérus est légèrement déformée, comme si elle avait été le siège d'une fracture du col chirurgical presque sans déplacement; d'autre part, l'étude de l'image radiographique nous montre les traces qu'à laissées la lésion dans l'architecture de l'os, et qui sont celles que laissent en général certaines variétés de décollements de l'épiphyse supérieure de l'humérus.

Sous quel aspect se montrent, en effet, les décollements de l'épiphyse supérieure de l'humérus? Il y a longtemps déjà qu'à la seule notion de rupture du cartilage épiphysaire on a substitué celle de « solution de continuité, se produisant au voisinage du cartilage de conjugaison, entre lui et la région bulbaire de la diaphyse ». (Curtillet [1]). N'avait-on pas, à la suite de Malgaigne, été jusqu'à nier l'existence propre des décollements épiphysaires en général [2]. Les protestations de Kirmisson et de ses élèves (Joüon) [3], les travaux anglais d'Hutchinson [4], de Poland [5], etc , ont cependant rétabli la réalité du décollement pur et fourni, dans ces dernières années, les

1. Curtillet, *Du décollement traumatique des épiphyses*, Thèse de doctorat, Lyon, juillet 1891.
2. Kirmisson, Sur le décollement traumatique des épiphyses, *Congrès français de Chirurgie*, oct. 1904.
3. Joüon, Contribution à l'étude des décollements traumatiques des épiphyses des os longs, *Revue d'Orthopédie*, 1902, p. 216.
4. Hutchinson, *British med. Journal*, 8 j. 1893.
5. Poland, *Traumatic separation of the epiphyses*, London, Smith-Elder, 1898.

Fig. 6.

données les plus exactes sur leur anatomie pathologique. Un certain nombre d'auteurs ont étudié les formes anatomiques du décollement épiphysaire; et parmi eux Wolff[1], Jetter[2], en ce qui concerne spécialement l'épiphyse supérieure de l'humérus.

Jetter distingue les décollements purs de l'épiphyse, et les décollements accompagnés de fracture de la diaphyse. Sur les 21 cas de décollements de l'épiphyse supérieure de l'humérus, observés par lui de 1882 à 1892 à la clinique de Bruns, 7 purent être étudiés à l'autopsie, ou au cours d'opérations sanglantes. De ces 7, 3 concernaient des décollememts accompagnés de fractures obliques de la diaphyse; dans 1 cas, la lésion ne put être déterminée. Dans les décollements purs, la ligne de séparation passe juste au niveau de la ligne d'ossification épiphysaire; dans les décollements avec fracture de la diaphyse, on peut trouver 1° un décollement partiel de la ligne d'ossification, complété par un trait de fracture passant obliquement en plein tissu osseux de la diaphyse; 2° une ligne de séparation toujours assez éloignée de la ligne d'ossification et passant en plein tissu spongieux diaphysaire.

De plus, même dans les cas de décollements purs, il n'est pas rare de trouver, le long de la ligne de séparation, des traits de fractures secondaires, s'enfonçant obliquement des extrémités de la ligne d'ossification dans le tissu spongieux de la diaphyse.

Les descriptions de Wolff, qui a pu observer 5 décollements de l'épiphyse supérieure de l'humérus, à la Clinique de Bardenheuer, et les figures qu'il en donne concordent absolument avec les données précédentes. La figure 2 de son mémoire représente un décollement pur de l'épiphyse supérieure de l'humérus. La ligne de séparation suit le cartilage de conjugaison et a, par suite, la forme d'une courbe à convexité supérieure. Des extrémités de cette ligne de séparation partent deux traits secondaires qui s'enfoncent obliquement, dans la diaphyse, vers le centre de la région bulbaire de l'os. La figure 4 représente une lésion analogue avec un trait secondaire, qui atteint le milieu de la région bulbaire.

Ces auteurs sont encore d'accord en ce qui concerne la fréquence de ces différentes formes : le décollement pur, sans trait secondaire, est de beaucoup le plus rare. On ne l'observerait que chez les très jeunes enfants. Les décollements partiels, accompagnés de fractures de la diaphyse, et les fractures du tissu spongieux sont beaucoup

1. Wolff, Ueber traumatische Epiphysenlösungen, *Deutsche Zeitschrift für Chir.*, t. LIV, 1900, p. 273.
2. Jetter, Ueber die traumatischen Epiphysen-Lösungen am oberen Ende des Humerus, *Beiträge zur klin. Chir.*, 1892, p. 361.

plus fréquentes, spécialement pendant l'adolescence de dix à vingt ans.

Ainsi donc, le plus généralement, le décollement épiphysaire de l'extrémité supérieure de l'humérus (et il en est de même pour les autres épiphyses) est caractérisé anatomiquement par une solution de continuité passant en partie par le cartilage de conjugaison et en partie par le tissu spongieux de la diaphyse, et souvent aussi par un trait de fracture passant entièrement par le tissu spongieux.

Et comment en serait-il autrement? Si l'on se reporte à la description histologique de la région épiphysaire normale de l'enfant, donnée par Cornil et Coudray [1], on voit qu'entre les travées osseuses de l'épiphyse et l'os diaphysaire il y a une zone assez large, où la fragilité du squelette est extrême. Le cartilage de conjugaison montre du côté de l'épiphyse des cellules en division et en accroissement; puis, du côté de la diaphyse, des boyaux de rivulation très réguliers, qui se continuent avec des travées osseuses très minces qui finissent par s'unir et s'épaissir dans la diaphyse. Cette zone d'attache de l'os diaphysaire au cartilage conjugal est très fragile, réduite à ces minces cloisons cartilagineuses; la partie supérieure de l'os diaphysaire est très fragile aussi, réduite à de minces travées osseuses, rares et séparées les unes des autres. C'est cette zone fragile qui se rompra le plus souvent sous l'influence du traumatisme.

Ainsi, dans leurs expériences cadavériques, Cornil et Coudray ont observé : 1° le décollement pur du cartilage, excessivement rare; 2° la fracture transversale du cartilage également très rare; 3° le décollement partiel, avec fracture diaphysaire, de beaucoup le plus fréquent. Sur l'animal vivant, ils ont provoqué les mêmes lésions; diverses variétés de fractures du cartilage épiphysaire, et le plus souvent fractures diaphysaires complètes, voisines ou à distance, du cartilage de conjugaison, avec ou sans décollement partiel de ce cartilage.

En somme, de cette courte étude sur le décollement de l'épiphyse supérieure de l'humérus, il résulte que la plupart du temps une telle lésion laissera des traces absolument analogues à celles que nous a révélées la radiographie dans notre cas.

L'extrémité supérieure du fémur droit nous offre l'image d'une fracture par pénétration du col du fémur. On sait que la cause prédisposante principale des fractures du col de fémur est la médullisation du col, travail de résorption rare avant cinquante ans, plus précoce

1. Cornil et Coudray, Fractures du cartilage de conjugaison, fractures juxta-épiphysaires et fractures des extrémités osseuses au point de vue expérimental et histologique, *Archiv. de méd. expérimentale et d'anat. pathol.*, n° 3, 1904.

chez la femme que chez l'homme. L'importance de la médullisation du col est surtout grande pour les fractures intracapsulaires, les fractures extracapsulaires avec pénétration du grand trochanter, reconnaissant généralement pour cause un choc violent ou une chute sur le grand trochanter, un traumatisme en somme considérable. Il suffit de jeter un coup d'œil sur la radiographie que nous avons sous les yeux, et sur celle du fémur gauche, pour voir qu'il n'y a chez notre sujet aucun travail apparent de médullisation du col. Il s'agit d'ailleurs d'une fracture par pénétration du grand trochanter. Mais nous ne trouvons pour l'expliquer aucun traumatisme important. C'est en s'accroupissant au pied de son lit que ce sujet a entendu un craquement et s'est vu immédiatement dans l'impossibilité de se tenir debout. Voilà une étiologie peu en rapport avec la lésion que nous révèle la radiographie. Il est impossible de ne pas chercher l'explication de ce fait dans une fragilité spéciale du squelette à ce niveau. Or il ne s'agit pas de la médullisation du col habituelle aux vieillards. Nous pensons que la fragilité spéciale du squelette tenait ici à un phénomène analogue à celui que la radiographie nous a révélé sur les autres épiphyses, à savoir la non-ossification complète des zones d'ossification. La non-ossification complète du cartilage de la base du grand trochanter s'accompagnant d'une fragilité toute spéciale de l'os voisin ne saurait-elle être l'origine de cette fracture du col du fémur? Il eût fallu pouvoir radiographier ce fémur avant le traumatisme, et immédiatement après, pour en faire la preuve. Raisonnant par analogie, nous pouvons l'admettre comme une hypothèse très vraisemblable.

Si nous résumons maintenant les particularités et les lésions du squelette observées chez notre malade, nous voyons : 1° qu'il persiste chez lui des traces des cartilages dia-épiphysaires, dont les radiographies nous ont montré de nombreux exemples; 2° que ce squelette a été le siège de deux fractures épiphysaires, dont l'une pouvait bien être un décollement épiphysaire de l'extrémité supérieure de l'humérus, et dont l'autre ne paraît guère s'expliquer que par une fragilité spéciale du grand trochanter, due vraisemblablement à la non-ossification parfaite de sa zone cartilagineuse d'accroissement.

Nous avons dit, en résumant l'observation clinique, que notre malade est un cryptorchide double, présentant tous les caractères du castrat naturel. Y a-t-il entre ce fait et les lésions particulières dont son squelette est le siège, une relation autre qu'une simple coïncidence? C'est ce que nous allons examiner.

On sait depuis longtemps l'influence considérable qu'a sur le développement du squelette la castration double, pratiquée chez

l'individu impubère. La haute taille des eunuques avait de tout temps frappé les voyageurs, et, dès 1862, éveillé la curiosité scientifique des médecins. D'intéressantes observations furent ainsi recueillies et publiées par Godard [1], Ecker [2], Teinturier [3], Matignon [4], Korsakow [5]; des examens de squelettes pratiqués par Lortet [6], Becker [7]; toute une série de recherches expérimentales, entreprises sous la direction de Poncet [8] par ses élèves, Briau et Dor [9], Pirsche [10], achevèrent de préciser la question.

Il existe, dit Pirsche, une relation nette entre la fonction testiculaire et le développement des tissus osseux.

Pratiquée pendant l'enfance, avant la puberté, la castration totale exerce une influence notable sur le développement du squelette et sur l'ossification. Cette action est constituée par un hyperaccroissement, dont la preuve est fournie :

1° Par l'observation des eunuques;

2° Par l'observation clinique des castrats naturels;

3° Enfin et surtout par l'expérimentation.

1° Chez les eunuques, la moyenne de la taille, d'après les mensurations de Merschewski [11], est de 1 m. 70 chez les Skoptzy, tandis que, chez les sujets non castrés, elle est de 1 m. 65. Chez les castrats égyptiens, elle est, d'après Lortet et Ecker, de 1 m. 76, 1 m. 80 et 1 m. 83; celle des hommes de même race, de 1 m. 60.

Chez les eunuques de l'extrême Orient, d'après Matignon, Korsakow, Becker, elle semble être de 1 m. 75 à 1 m. 80, 1 m. 85, tandis que, chez les Chinois du nord, la taille moyenne est de 1 m. 65.

2° Une série d'observations de Papillaud [12], Variot [13], Matignon,

1. Godard, *La Syrie et la Palestine*, 1862.
2. Ecker, Zur Kenntniss des Körperbaues schwarzen Eunuchen, *Verhandl. der Senkenb. Ges. in Franckfurt.*, Bd. V, 1864.
3. Teinturier, Les Skoptzy, *Progrès médical*, 1876-77.
4. Matignon, Les ennuques du palais impérial à Pékin, *Bull. de la Soc. d'Anthrop. de Paris*, 1896, t. VII.
5. Korsakow, *Medicalische Wochenschrift*, Berlin u. Leipsig, 1898.
6. Lortet, Présentation d'un squelette d'eunuque, *Soc. de médecine de Lyon* et *Lyon médical*, 1896, I, p. 435.
7. Becker, Ueber das Knochensystem eines Castraten, *Arch. f. Anat. u. Physiol., Anat. Abth.*, 1899, p. 83.
8. Poncet, *Congrès de l'Association française pour l'avancement des sciences*, Le Havre, 1877.
9. Briau, *Gazette hebd. de Méd. et de Chir.*, 15 août 1901.
10. Pirsche, *De l'influence de la castration sur le développement du squelette. Recherches cliniques et expérimentales*, Thèse de Lyon, 1900.
11. Merschewzki; *in* Launois et Roy, *Étude biologique sur les géants*. Paris, Masson, 1904.
12. Papillaud, *Revue d'Anthropologie*, 1899.
13. Variot, Vice de conformation du testicule. Observation sur un cryptorchide. *Gazette médicale de Paris*, 1894.

Hallopeau[1], Launois et Roy[2], enfin celles de Pirsche, recueillies dans les services de Bondet, Polosson, démontrent que les castrats naturels, soit par atrophie double des testicules, soit par cryptorchidie double, présentent les mêmes caractères de leurs squelettes que les eunuques.

D'autre part, les sujets atteints de gigantisme passent maintenant et avec raison pour présenter un développement testiculaire et une virilité très au-dessous de la moyenne (Launois et Roy). Une observation de Woos Hutchinson[3] semble indiquer que, chez la femme, l'atrophie des organes génitaux a la même influence sur le développement du système osseux.

3° L'expérimentation sur les animaux confirme les résultats fournis par l'observation chez l'homme.

a. Il résulte en effet des expériences de Poncet sur les chats et les lapins, de Briau et Dor sur les chiens, de Pirsche sur des coqs et des cobayes, que chez les animaux castrés, le squelette subit un allongement notable. Les animaux témoins sont tous plus petits (Richon et Jeandelize)[4] que les animaux castrés (sauf peut-être chez les équidés, où le cas est encore discuté). Les observations des vétérinaires, celles de Schleim, de Becker, concordent néanmoins avec les expériences de laboratoire faites à Lyon.

b. L'hyperaccroissement chez les castrés porte surtout sur les membres postérieurs; mais, de même que chez l'homme, le squelette tout entier tend à l'hyperaccroissement.

4° Le mécanisme de l'hyperaccroissement squelettique chez les castrés serait dû, d'après l'examen des squelettes d'eunuques fait par Lortet, Lacassagne et Pirsche, par Ecker, par Becker, et d'après les recherches expérimentales de Poncet et Pirsche, à un retard considérable dans la soudure des épiphyses; en d'autres termes à une persistance des cartilages de conjugaison au delà des limites normales.

Ainsi donc, il résulte des travaux de nombreux auteurs que l'*absence* ou l'*atrophie des testicules a pour conséquence une persistance des cartilages de conjugaison au delà des limites normales.*

Cette persistance des cartilages de conjugaison chez le castrat naturel s'observe-t-elle chez notre malade? Il n'y a aucun doute à cet égard. Nous en trouvons deux sortes de preuves : 1° une preuve indirecte, fournie par les mensurations des membres; 2° une preuve

1. Hallopeau, *Annales de dermatologie.*
2. Launois et Roy, *Étude biologique sur les géants*, Paris, Masson, 1904.
3. Woos Hutchinson, *The american Journ. of the medic. Sciences*, août 1895, p. 191.
4. Richon et Jeandelize, *Comptes rendus de la Soc. de Biologie*, 1905.

directe, fournie par l'examen radiographique des régions diaphyso-épiphysaires.

1° *Preuve indirecte.* — On lit, dans l'observation, que la longueur du bras, mesurée de l'acromion à l'interligne radio-huméral, est de 36 centimètres; que la longueur de l'avant-bras, mesurée de l'interligne radio-huméral à la pointe de l'apophyse styloïde du radius, est de 28 cm. 5; que la longueur de la cuisse, mesurée du bord supérieur du grand trochanter à l'interligne articulaire du genou, est de 51 centimètres; que la longueur de la jambe, mesurée de l'interligne articulaire du genou à la pointe de la malléole externe, est de 44 centimètres. La taille totale de notre malade est de 1 m. 74.

Or, consultons les tables de Manouvrier[1], indiquant la correspondance moyenne des longueurs osseuses entre elles et avec la taille.

Pour un homme de 1 m. 754, la longueur de l'humérus est de 35 centimètres; celle du radius de 26 centimètres; celle du fémur de 49 centimètres; celle du tibia, de 40 centimètres. Comparons ces chiffres avec ceux que nous avons observés :

	LONGUEUR NORMALE POUR UN SUJET DE 1 M. 754	OBSERVATION PERSONNELLE TAILLE 1 M. 74
Humérus	35	36
Radius	26	28,5
Fémur	49	51
Tibia	40	44

De ce simple tableau, il résulte que, chez notre malade, la longueur des os longs est disproportionnée avec la taille. La disproportion est surtout très marquée pour les membres inférieurs. Elle existe aussi pour les membres supérieurs. Cette disproportion n'a rien qui doive nous étonner chez un castrat naturel. Les nombreuses observations relatives aux eunuques, les mensurations plus précises de squelettes de quelques-uns devaient nous y faire attendre. Or les expériences de Poncet et de ses élèves nous en donnent l'explication dans une persistance des cartilages de conjugaison chez les castrats.

Nous avons tout lieu de penser que notre malade ne fait pas exception à la règle, et que l'augmentation de longueur des différentes pièces de son squelette locomoteur est la conséquence et la trace palpable de la persistance des cartilages de conjugaison au delà des limites normales.

2° *Preuve directe.* Nous avons fait radiographier tous les os longs

1. Manouvrier, La détermination de la taille d'après les grands os des membres, *Mém. de la Soc. d'Anthr. de Paris*, 2e s., t. IV.

du malade et nous avons constaté sur un certain nombre d'entre eux, une persistance des cartilages de conjugaison, indiquée sur le cliché radiographique par une ligne blanchâtre, tranchant nettement dans l'opacité de l'os. Nous en avons donné plus haut la description et les figures.

Voilà donc, chez un homme de cinquante ans, des caractères du squelette rappelant les dispositions infantiles. La radiographie ne nous renseigne que sur la persistance d'une zone de cartilage à un endroit où, depuis longtemps, il devrait y avoir du tissu osseux. Mais des moyens d'investigation plus précis nous révéleraient sans doute, si la chose était possible, des modifications considérables dans la structure de la région diaphyso-épiphysaire. Il est très vraisemblable que l'examen histologique de cette zone nous donnerait des figures comparables à celles de Cornil et Coudray; au voisinage de cette zone de cartilage, dont l'existence nous est prouvée, n'y a-t-il pas tout une zone de tissu fragile interdiaphyso-épiphysaire, où l'ossification ne s'est pas entièrement établie, où l'on trouverait de minces trabécules osseuses faisant suite aux boyaux cartilagineux, zone spongieuse et vasculaire éminemment fragile. Qui pourrait dire jusqu'où, vers la diaphyse, s'étend cette zone non complètement ossifiée, où cesse ce lieu de moindre résistance? Des examens histologiques de squelettes de castrats manquent encore complètement. Eux seuls pourraient nous renseigner à cet égard.

Quoiqu'il en soit, c'est au niveau de deux de ces zones squelettiques modifiées dans leur structure que se sont faites successivement deux solutions de continuité, dont les caractères ont attiré notre attention.

La première de ces solutions de continuité, celle de l'extrémité supérieure de l'humérus, nous offre une image radiographique, rappelant les caractères du plus grand nombre des décollements épiphyaires de l'enfance; une telle lésion serait inexplicable chez un adulte normal; ne nous apparaît-elle pas comme très naturelle chez notre sujet, dont les épiphyses ne sont pas complètement soudées, et au niveau desquelles le squelette a une plus grande fragilité.

La deuxième offre l'image radiographique d'une fracture du col du fémur avec pénétration; le traumatisme insignifiant qui lui a donné naissance, et l'absence d'ostéoporose, révélée dans ce fémur, nous ont fait penser à une prédisposition du squelette à se fracturer à ce niveau. La persistance d'une zone non encore ossifiée au voisinage de la tête fémorale, ou à la base du grand trochanter, devait exister au moment du traumatisme; cette persistance nous expliquerait la lésion.

De récents travaux sur le rôle de la sécrétion interne du testicule nous permettent peut-être d'entrer plus avant dans la pathogénie des troubles que nous venons de décrire.

La non-ossification des épiphyses, le retard dans cette ossification, qu'on observe chez les castrats, sont en effet la conséquence d'un état général particulier, dû à l'absence de la fonction testiculaire. Les faits que nous avons cités plus haut montrent, qu'outre sa fonction spéciale (élaboration des spermatozoïdes), le testicule a une fonction générale, qui retentit sur tout l'organisme, en particulier sur le tissu osseux.

Ce rôle général du testicule est encore fort peu connu. Par une série d'études récentes, Ancel et Bouin semblent l'avoir précisé aujourd'hui. Ces auteurs ont montré, à l'aide de nombreuses observations et expérimentations, que, chez les Mammifères, l'action générale du testicule était uniquement dévolue à des éléments particuliers, dont le groupement constitue ce qu'ils ont appelé la *glande interstitielle* du testicule.

D'après ces auteurs, le testicule des Mammifères est constitué par deux glandes enchevêtrées l'une dans l'autre :

1° La glande séminale, située dans l'intérieur des tubes séminifères et qui élabore les spermatozoïdes;

2° La glande interstitielle, située entre les tubes séminifères, à laquelle est seul dévolu le rôle général sur l'organisme.

Parmi les faits sur lesquels s'appuient ces auteurs pour soutenir cette opinion, nous rappellerons seulement les suivants.

Certains Mammifères cryptorchides présentent tous les caractères des castrats; chez eux la glande interstitielle du testicule est toujours atrophiée et l'état des cellules qui la constituent démontre qu'elle ne fonctionne pas. Parmi les cryptorchides qui sont semblables aux entiers, certains ont les testicules normaux; les autres possèdent des testicules dans lesquels la glande séminale n'est pas représentée, et qui renferment seulement la glande interstitielle. Ces observations, à elles seules, pourraient suffire pour démontrer que la glande séminale n'a aucune action générale sur l'organisme, et que cette action est uniquement dévolue à la glande interstitielle. Ces conclusions ont été renforcées par de nombreuses expériences sur différentes espèces de Mammifères.

En ligaturant le canal déférent, Ancel et Bouin ont pu faire disparaître la glande séminale, tout en gardant à la glande intersti-

1. P. Ancel et P. Bouin, *Comptes rendus de la Société de Biologie*, novembre 1903. — *Académie des Sciences*, 1903. — *Revue médicale de l'Est*, 1903 et 1904. — *Archives de Zoologie expérimentale*, 1903.

tielle, son intégrité morphologique et fonctionnelle. Ces résultats leur ont permis d'établir une expérience, qui démontre bien le rôle de la glande interstitielle du testicule. Ils ont ligaturé d'un côté le canal déférent à des lapins et à des chiens et ont enlevé le testicule du côté opposé.

Au bout de huit à dix mois, la glande séminale avait complètement disparu dans le testicule restant, tandis que la glande interstitielle avait doublé de volume. Elle avait subi une hypertrophie compensatrice. Les opérés étaient devenus semblables à des entiers.

S'appuyant sur ces résultats, on pourrait donc admettre que, tous les individus cryptorchides ou non chez lesquels la glande interstitielle n'a pas fonctionné depuis la naissance deviendront semblables à des castrats. Au contraire, les cryptorchides, chez lesquels la glande séminale ne s'est pas développée, mais dont la glande interstitielle a suivi son évolution normale, seront absolument semblables aux individus normaux. Toutes les déviations du métabolisme normal qu'on rencontre chez les castrats, chez certains cryptorchides, et chez quelques individus dont les testicules sont descendus dans les bourses, mais sont restés très petits, paraissent donc uniquement dues au non-fonctionnement de la glande interstitielle, qu'Ancel et Bouin appellent encore *glande diastématique* (de διαστημα, interstice). Tous ces individus seraient des *adiastématiques*.

D'après ce qui précède, l'absence ou le non-fonctionnement de la glande interstitielle du testicule pendant la croissance aurait pour résultat, à l'état adulte, la présence d'un certain nombre de caractères, facilement reconnaissables, qui lui donnent le masque du castrat naturel. Du côté du squelette, il aurait pour résultat la non-ossification des cartilages épiphysaires ou un retard considérable dans cette ossification, et la persistance, bien au delà des limites normales, de la structure infantile des zones diaphyso-épiphysaires. Un certain nombre d'affections de la glande génitale, d'origine interne survenant pendant l'enfance, peuvent atteindre et détruire la glande interstitielle comme la glande génitale. Il s'ensuivra des modifications du métabolisme normal dont la résultante sera, chez l'adulte, l'apparition des caractères du castrat, et spécialement du côté du squelette, la persistance de zones épiphysaires fragiles. Le chirurgien, qui rencontre chez l'adulte des lésions du squelette rappelant la pathologie infantile, n'oubliera donc jamais d'examiner, en ses manifestations accessibles, le fonctionnement de la glande interstitielle du testicule qui lui fournira peut-être l'explication physiologique qui manquait à ses constatations cliniques.

Mais le type de l'*adiastématique* pur est en somme assez rare. Ce qui l'est peut-être moins, c'est le type de l'*insuffisant diastématique*, qui caractérise les sujets chez lesquels la sécrétion interne de la glande interstitielle est ou a été insuffisante. Le tableau clinique de cet état particulier peut se résumer de la façon suivante[1]. Les organes génitaux sont peu développés, les testicules peu volumineux, ou tout au moins l'un d'entre eux, la verge est restée petite, les érections sont rares, l'appétit sexuel est peu prononcé; la peau est blanche et fine, le système pileux peu développé, souvent absent sur l'abdomen et le thorax; les membres sont enveloppés d'une couche graisseuse plus ou moins abondante, qui masque les reliefs musculaires; ils ont un aspect arrondi et fuselé qui les rapproche de ceux de la femme; le squelette est grêle, le bassin quelquefois élargi, le thorax étroit, la musculature assez faible; les mamelles sont souvent développées. Les individus ont une taille supérieure à la normale, présentent une tendance naturelle à l'engraissement, et une faiblesse générale du système nerveux. Ce tableau clinique a été décrit par les auteurs sous les noms de « féminisme », « infantilisme », « androgynisme » (Féré[1], Meige[2], Hallopeau et Nicolini[3]), etc. Il semble démontré, d'après les travaux d'Ancel et Bouin, qu'il répond à l'insuffisance de la glande interstitielle du testicule.

Tout ce qui pendant la période de croissance peut être de nature à altérer le fonctionnement de cette glande, malformations, ectopies, inflammations, etc., pourrait donc avoir pour conséquence l'apparition du type « insuffisant diastématique ». N'a-t-on pas observé la *gynécomastie* après orchite ourlienne, chez des jeunes sujets ayant dépassé la vingtième année (Brissaud)?

De tels individus auront des épiphyses incomplètement soudées; la zone vasculaire juxta-épiphysaire persistera et il en résultera là une zone de moindre résistance, siège possible de fractures et de décollements épiphysaires. Cette zone vasculaire, rappelant la période infantile par son anatomie, ne pourra-t-elle pas avoir la même pathologie, et l'ostéomyélite, dite des adolescents, par exemple, ne pourrait-t-elle pas s'abattre plus facilement chez ces individus que chez les individus normaux.

La conclusion clinique qui semble découler de ce qui précède

1. Féré, Contribution à l'étude des équivoques des caractères sexuels accessoires, *Revue de médecine*, 1893.

2. Meige, L'infantilisme, le féminisme et les hermaphrodites antiques, *L'Anthropologie*, t. VI, 1895.

2. Hallopeau et Nicolini, *Annales de Dermatologie*, 1899.

c'est que, chaque fois qu'on se trouvera en présence d'un adulte, atteint d'une lésion du squelette habituelle à l'enfance, et mal expliquée étant donné son âge, on devra penser à rechercher le type de l'insuffisant ou de l'adiastématique. On mesurera les os longs, en particulier ceux des membres inférieurs; on examinera les organes génitaux, les caractères sexuels secondaires. On interrogera le passé pathologique du testicule. Et nous sommes très disposés à croire que, dans bien des cas, on trouvera la raison de ces curiosités pathologiques dans l'absence ou le non-fonctionnement de la glande interstitielle du testicule.

LE

BROIEMENT DES CALCULS DU CHOLÉDOQUE

(CHOLÉDOCOLITHOTRIPSIE)

Par L. OMBRÉDANNE

Chirurgien des hôpitaux de Paris.

C'est Langenbuch le premier qui, le 10 août 1886, broya un calcul contenu dans le cholédoque, au moyen de pinces dont les mors étaient garnis d'amadou; mais il exécuta cette manœuvre incidemment, au cours d'une opération complexe et dont la terminaison fut fatale à brève échéance. Langenbuch d'ailleurs ne considéra pas avoir exécuté une opération nouvelle, et attribua à Lawson Tait l'idée première de l'écrasement d'un calcul à travers les voies biliaires intactes [1]. Lawson Tait, en effet, le 5 juin 1884, avait broyé un calcul dans le canal cystique. Cette idée est probablement beaucoup plus ancienne, car Pantaloni [2] l'a retrouvée dans un travail de Santopadre datant de 1858 et dans un autre de O. Wyss en 1872.

Il est aujourd'hui classique de désigner sous le nom de Cholédocolithotripsie l'opération exécutée par Langenbuch, le broiement d'un calcul à travers les parois intactes du cholédoque, et de réserver le nom de Cholédocolithotritie au broiement direct des calculs, pratiqué après ouverture de la paroi de ce conduit, après la taille cholédocienne.

Depuis 1886, la cholédocolithotripsie a été tentée assez souvent : tantôt avec succès complet; tantôt avec réussite du broiement, mais résultat fonctionnel nul; tantôt avec échec de toutes les tentatives d'écrasement.

Nous avons recherché tous les cas où le broiement des calculs du cholédoque avait été essayé; et nous avons relevé de la sorte 53 observations.

1. Langenbuch, *Berliner klin. Wochenschrift*, 29 déc. 1884, p. 828.
2. Pantaloni, *Chirurgie du foie et des voies biliaires*, p. 277 (Paris, 1899).

D'après la statistique donnée par Pantaloni[1], il existerait encore 4 observations de Mayo Robson; nous avons vérifié qu'il s'agissait de broiements de calculs du cystique dans ces observations; une observation de Dollinger; une de Kehr, que nous n'avons pu retrouver.

Nous nous appuierons seulement ici sur les observations que nous avons pu lire, et sur 2 observations inédites, l'une appartenant à notre excellent maître le Dr Nélaton, l'autre personnelle.

Marcel Baudouin a rassemblé, en 1897, 36 observations, dans lesquelles la cholédocolithotripsie a été tentée ou exécutée. — Nous avons dû laisser de côté son observation III attribuée à Courvoisier, et indiquée seulement, et que nous n'avons pas trouvée dans l'ouvrage de Courvoisier[2]; et son observation X, qui fait notoirement double emploi avec l'observation V. De plus, 4 de ces observations ont trait non à la lithotripsie, mais à l'acupuncture. Restent donc 30 observations.

Depuis, nous avons encore relevé une observation de Kocher, une de Sprengel, 12 de Mayo Robson, une tentative de Terrier, 2 observations de Delagénière, une seconde observation de Vautrin, une de Sonnenburg, une de Tuffier, une de White. Joignons-y nos deux observations inédites : c'est donc 53 observations utilisables et indiscutables. — Nous ne retiendrons pas les cas cités sans détail, sans indication d'origine, et que nos recherches ne nous ont pas permis de retrouver. Remarquons que, sur ces 53 observations, 24 appartiennent à Mayo Robson.

Voici l'analyse rapide de ces observations.

Tentatives infructueuses de cholédocolithotripsie.

Heussner (*6 juin 1889*). — Cholécystotomie idéale pour 5 calculs. Échec du broiement sur un calcul gros comme une noix situé près de l'ampoule de Vater. Cholédocotomie (*In* Baudouin. *Les opérations nouvelles sur les voies biliaires* [Tiré à part du *Progrès médical*, 1896 et 1897], 2e édition, p. 156). — Guérison.

Courvoisier (*18 juillet 1889*). — Un calcul pigmentaire, gros comme une muscade, résiste aux tentatives de broiement. Cholédocotomie (*In* Baudouin, *loco cit.*, p. 160. Cas 1758 de Courvoisier). — Guérison.

Hochenegg (*20 décembre 1890*). — Cysticotomie. Trois calculs du cholédoque très appréciables résistent au broiement. Cholédocotomie (*In* Baudouin, *loc. cit.*, p. 46, Cysticotomie). — Guérison.

1. Pantaloni, *loc. cit.*, p. 457.
2. Courvoisier, *Pathologie und Chirurgie der Gallenwege*, Leipzig, 1890.

Abbé (*13 avril 1891*). — Cholécystostomie ; cholecystectomie. Un calcul gros comme une noix résiste au broiement. Cholédocotomie (*New York med. Journal*, 30 janv. 1892, p. 121). — GUÉRISON.

Frank (*27 juin 1891*). — Un gros calcul situé près de l'ampoule de Vater, raboteux et très dur, résiste à la pression des pinces. Cholédocotomie (*In* Baudouin, *loc. cit.*, p. 170). — GUÉRISON.

Bland Sutton (*18 septembre 1891*). — Cholécystostomie pour 4 calculs. Deux calculs du cholédoque résistent à la pression des pinces. Cholédocotomie (*In* Baudouin, *loc. cit.*, p. 172). — GUÉRISON.

Thiriar (*23 mars 1893*). — Un calcul, de la taille d'un gros pois, échappe pendant qu'on le comprime, fuit probablement dans les branches du canal hépatique et ne peut être retrouvé. Ultérieurement, cholédocotomie (*In* Baudouin, *loc. cit.*, p. 31. Cysticotomie). — GUÉRISON.

Kocher (*1895*). — Un calcul gros comme un œuf de pigeon résiste au broiement par les pinces. Cholédocotomie transduodénale (*Correspondenzblatt für Schweizer Aertze*, 1895, p. 195). — GUÉRISON.

Mayo Robson (*13 mars 1891*). — Cholécystostomie sur une femme venant de subir une hépaticostomie un mois avant. Deux calculs du cholédoque résistent et sont abandonnés. La malade rentre chez elle. Elle meurt un mois après de broncho-pneumonie grippale (*In* Baudouin, *loc. cit.*, p. 97. Hépaticostomie). — AMÉLIORATION.

Terrier (*19 avril 1892*). — Nombreux calculs dans le cholédoque, et un situé dans la tête du pancréas, résistent au broiement par les pinces. Cholédocotomie. Insuffisance hépatique (Terrier, *Revue de Chirurgie*, 1893, p. 922; et Jourdan, thèse de Paris, 1895, p. 22.). — MORT.

CHOLÉDOCOLITHOTRIPSIES PURES, EFFECTUÉES.

Courvoisier (*16 novembre 1886*). — Broiement d'un gros calcul situé au voisinage de l'ampoule de Vater. — GUÉRISON.

(Le malade étant mort 10 mois après, on constate que les voies biliaires sont intactes et libres.)

(*Pathologie und Chirurgie der Gallenwege*, cas 1693.)

Kocher (*13 mai 1889*). — Broiement facile, avec les doigts, de deux calculs, l'un gros comme une noix, l'autre plus petit (*In* Baudouin, *loc. cit.*, p. 151). — GUÉRISON.

Mayo Robson (*14 novembre 1890*). — Broiement avec les doigts d'un calcul gros comme un œuf de merle (*In* Baudouin, *loc. cit.*, p. 161. Mayo Robson, *Diseases of the gall bladder and bil ducts*, 3e édition, cas 31). — GUÉRISON.

Mayo Robson. (*26 février 1891*). — Broiement avec les doigts et les pinces de plusieurs calculs (*In* Baudouin, *loc. cit.*, p. 163; et Mayo Robson, *loc. cit.*, cas 37). — Guérison.

Mayo Robson (*7 mai 1891*). — Broiement avec les doigts et les pinces de sept calculs du cholédoque (*Congrès de Rome*, 1894, p. 342; et *loc. cit.*, cas 44). — Guérison.

Van der Veer. (*22 mai 1891*). — Broiement avec les doigts d'un calcul proche du duodenum (*In* Baudouin, *loc. cit.*, p. 169). — Guérison.

Roux (*24 juin 1892*). — Broiement sous le doigt de deux calculs, gros, l'un comme la phalangette de l'index, l'autre comme un gros pois (Jourdan, *loc. cit.*, p. 128). — Guérison.

Sonnenburg (*15 mai 1894*). — Broiement avec les doigts de 7 calculs du cholédoque, dont le plus gros était de la taille d'une noisette (*In* Braun, Inaug. Diss., Göttingen, 1896, p. 98). — Guérison.

Ch. Nélaton (*1902*). — Broiement avec les doigts d'un calcul gros comme un noyau de datte; guérison persistante après 3 ans (*Obs. inédite*; voyez infrà). — Guérison.

Ombrédanne (*2 décembre 1902*). — Broiement avec les doigts d'un calcul gros comme une olive, dans la tête du pancréas. Guérison persistant plus de deux ans après (*Obs. inédite*; voyez infrà). — Guérison.

Courvoisier (*8 novembre 1891*). — Broiement avec les doigts d'un calcul susduodénal (*In* Jourdan, thèse Paris, 1895, p. 128). — Insuccès fonctionnel.

Opérations complexes comprenant une cholédocolithotripsie effectuée.

Crédé (*14 décembre 1888*). — Cholécystotomie; cholécystectomie. Un calcul du volume d'une cerise, à l'origine du cholédoque, broyé avec les pinces (*In* Baudouin, *loc. cit.*, p. 147). — Guérison.

Mayo Robson (*7 septembre 1889*). — Cholécystotomie; 70 calculs refoulés; d'autres broyés dans le cholédoque. (Mayo Robson, *loc. cit.*, p. 323, cas 16). — Guérison.

Mayo Robson (*3 août 1890*). — Cholécystotomie; plusieurs calculs broyés dans le cholédoque (Mayo Robson, *loc. cit.*, p. 325, cas 23). — Guérison.

Mayo Robson (*1er novembre 1890*). — Cholécystotomie et cholélithotritie; un calcul refoulé et plusieurs broyés dans les voies biliaires. (Mayo Robson, *loc. cit.*, p. 326, cas 29). — Guérison.

Sprengel (*16 janvier 1891*). — Cholécystectomie; cholédoco-entérostomie. Un gros calcul facilement broyé dans le cholédoque (*In* Baudouin, *loc. cit.*, p. 138). — Guérison.

Mayo Robson (*12 mars 1891*). — Cholécystostomie pour 25 calculs. Deux petits calculs du cholédoque broyés avec les doigts en 8 ou 10 fragments (*In* Baudouin, *loc. cit.*, p. 167; Mayo Robson, *loc. cit.*, p. 328, cas 39). — Guérison.

Delagenière (*1er août 1891*). — Cholécystostomie pour plusieurs calculs. Un calcul broyé à la pince dans le cholédoque (*Revue de Chirurgie*, février 1892, p. 163). — Guérison.

Mayo Robson (*15 juin 1892*). — Cholécystotomie pour calculs multiples de la vésicule et du cystique. Un broyé dans le cholédoque (*Congrès de Rome*, 1894, p. 342, cas 46; Mayo Robson, *loc. cit.*, p. 330, cas 53). — Guérison.

Mayo Robson (*29 décembre 1892*). — Cholécystotomie. Broiement de plusieurs calculs. — Guérison persistante après un an (*Congrès de Rome*, 1894, p. 342, cas 54; et Mayo Robson, *loc. cit.*, p. 332, cas 61). — Guérison.

Tuffier (*28 décembre 1892*). — Calcul du cholédoque au-dessus de la tête du pancréas; cholécystotomie. Le calcul refoulé dans le cystique refuse de passer dans la vésicule. Broiement avec une pince. Extraction des fragments par l'incision vésiculaire (*Bull. Soc. Chirurgie de Paris*, 1893, p. 66). — Guérison.

Mayo Robson (*3 mars 1893*). — Cholécystotomie. Broiement de nombreux calculs du cholédoque (*Congrès de Rome*, 1894, p. 342, cas 54; et Mayo Robson, *loc. cit.*, p. 332, cas 61). — Guérison.

Mayo Robson (*12 janvier 1893*). — Cholécystotomie pour 6 calculs. Plusieurs calculs broyés dans le cholédoque (*Congrès de Rome*, 1894, p. 342, cas 51; et *loc. cit.*, cas 58). — Guérison.

Thiriar (*23 février 1893*). — Cholécystostomie pour deux calculs. Un calcul du cholédoque, gros comme une fève, broyé avec les doigts (*In* Baudouin, *loc. cit.*, p. 177). — Guérison.

Mayo Robson (*25 mai 1893*). — Cholécystotomie. Broiement d'un calcul du cholédoque (*Congrès de Rome*, 1894, p. 342, cas 62; Mayo Robson, *loc. cit.*, p. 333, cas 70). — Guérison.

Mayo Robson (*20 juin 1893*). — Cholécystotomie. Plusieurs gros calculs broyés dans le cholédoque (*Congrès de Rome*, 1894, p. 342, cas 64; *loc. cit.*, cas 72). — Guérison.

Mayo Robson (*24 août 1893*). — Cholécystotomie. Gros calcul sous le cystique. Plusieurs calculs broyés dans le cholédoque (Mayo Robson, *loc. cit.*, p. 334, cas 74). — Guérison.

Roux (*19 octobre 1893*). — Cholécystectomie pour un calcul. Un broyé dans le cholédoque avec les doigts (*In* Baudouin, *loc. cit.*, p. 175). — Guérison.

Mayo Robson (*21 octobre 1893*). — Cholécystotomie pour 6 calculs;

plusieurs autres écrasés dans le cholédoque (*Congrès de Rome*, 1894, p. 342, cas 71; Mayo Robson, *loc. cit.*, p. 335, cas 78). — Guérison.

Vautrin (*1re observation, 1893*). — Cholécystostomie pour 95 calculs. Deux calculs broyés facilement à la pince (*Revue de Chirurgie*, 1896, p. 460). — Guérison.

Mayo Robson (*10 août 1894*). — Cholécystotomie; deux calculs broyés dans le cholédoque (Mayo Robson, *loc. cit.*, p. 338, cas 95). — Guérison.

Mayo Robson (*8 janvier 1895*). — Cholécystotomie; onze calculs refoulés; plusieurs broyés dans le cholédoque. Il persiste une fistule *muqueuse*, pour laquelle on fait ultérieurement la cholécystectomie et une cholédoco-entérostomie (Mayo Robson, *loc. cit.*, p. 339, cas 104; et p. 342, cas 121). — Guérison.

Sinclair White (*1895*). — Cholécystotomie pour 27 calculs. Deux calculs du cholédoque sont broyés (*The Lancet*, 1895, p. 97). — Guérison.

Mayo Robson (*20 mai 1895*). — Cholécystotomie; 8 calculs refoulés du cystique, plusieurs broyés dans le cholédoque et l'hépatique (Mayo Robson, *loc. cit.*, p. 341, cas 113). — Guérison.

Mayo Robson (*17 février 1896*). — Cholécystotomie; 40 calculs extraits de la vésicule et du cystique; deux broyés dans le cholédoque (Mayo Robson, *loc. cit.*, p. 345, cas 136). — Guérison.

Mayo Robson (*27 mai 1897*). — Cholécystostomie; ablation de plusieurs calculs de la vésicule, du cystique et du cholédoque; lithotripsie de ceux qui n'ont pu être ramenés à l'incision de la vésicule. Ultérieurement, injections d'huile d'olive, pour dissoudre les fragments qui peuvent être restés dans le cholédoque (Mayo Robson, *loc. cit.*, p. 355, cas 179). — Guérison.

Mayo Robson (*19 octobre 1897*). — Cholécystostomie; calculs enlevés de la vésicule et du cystique; d'autres sont broyés dans le cholédoque (Mayo Robson, *loc. cit.*, p. 360, cas 196). — Guérison.

Mayo Robson (*31 mars 1898*). — Cholécystostomie après ponction de la vésicule, qui contient 565 calculs; plusieurs sont broyés dans les voies biliaires. — Guérison.

Delagenière (*14 juin 1898*). — Cholécystostomie. Broiement avec les doigts de deux calculs du cholédoque; un troisième résiste : cholédocotomie. (*In* Meyer, thèse de Paris, 1900, p. 12). — Guérison.

Courvoisier (*5 mars 1889*). — Cholécystostomie. Un calcul gros comme une noix est broyé dans le cholédoque. Il est resté un autre calcul en aval, dans ce conduit (Courvoisier, *loc. cit.*, cas 1658; et Baudouin, *loc. cit.*, p. 82). — Insuccès fonctionnel.

Langenbuch (*10 août 1886*). — Cholécystotomie, cholécystectomie. Un calcul de 3 centimètres sur 2 centimètres broyé avec des pinces. Un autre oublié dans la tête du pancréas; 22 heures après, mort (*Berliner klin. Wochenschrift*, 1886, p. 720). — MORT.

Mayo Robson (*5 mars 1891*). — Cholécystotomie. Cathétérisme des voies biliaires après broiement digital facile d'un petit calcul du cholédoque. Péritonite. — MORT.

Autopsie : pas de perforation des voies biliaires, soigneusement examinées. — GUÉRISON OPÉRATOIRE, dit l'auteur (*In* Baudouin, *loc. cit.*, p. 165; et Mayo Robson, *loc. cit.*, p. 327, cas 38).

Vautrin (*2e observation, 1894*). — Cholécystotomie pour 105 calculs. Cathétérisme des voies biliaires. Un calcul broyé aux doigts et aux pinces. Infection colibacillaire (*Revue de Chirurgie*, 1896, p. 461). — MORT.

OBSERVATION INÉDITE (*Ch. Nélaton*).

La malade est une femme grosse, entrée à l'hôpital Saint-Louis en 1902, salle Denonvilliers, lit n° 6, pour ictère chronique.

Elle avait joui antérieurement d'une assez bonne santé. Pourtant, à trois ou quatre reprises, elle avait présenté des crises franches de colique hépatique.

Quatre mois avant son entrée à l'hôpital, l'ictère s'était établi, ictère jaune foncé avec décoloration des matières et pigments biliaires dans l'urine.

Le diagnostic de calcul du cholédoque fut posé, et l'intervention décidée.

Laparotomie. — Dans le cholédoque, au-dessus du duodénum, on sent un calcul ovalaire du volume d'un noyau de datte. M. Nélaton le palpe, puis le confie à son aide, en lui recommandant de le fixer. Au moment où il s'apprête à inciser le cholédoque, le calcul s'affaisse brusquement sous la pression des doigts de l'aide. Il est impossible d'en sentir les fragments. Une exploration soigneuse des voies biliaires permet de s'assurer que le calcul n'a pas été simplement déplacé. Le ventre est refermé.

Dans les jours qui suivent, l'ictère diminue, puis disparaît. La malade, définitivement guérie, a été revue à plusieurs reprises depuis trois ans.

OBSERVATION PERSONNELLE (*inédite*).

Au mois de novembre 1902, je suis appelé auprès de Mme C..., quarante-six ans. Mère morte d'un cancer de l'utérus. Pas de tares héréditaires.

Dans le passé de la malade, nous relevons : à dix-huit ans, une crise très prolongée de coliques hépatiques. Pendant plusieurs années, ces crises se sont renouvelées, et la malade a fait régulièrement des saisons à Vichy. Elle a cessé d'y aller depuis une dizaine d'années.

Trois enfants, couches normales.

Depuis quelque temps, elle a constaté une augmentation de volume de son ventre, et s'inquiète. Nous l'examinons avec son excellent médecin, le Dr Rafinesque. La palpation est rendue très difficile par l'épaisseur des parois. Après avoir demandé l'avis de M. le professeur Terrier et de M. Walther, j'interviens le 10 novembre 1902. Laparotomie. Kyste de l'ovaire

multiloculaire. Sous le foie, le comprimant, une bosselure de la taille d'une tête de fœtus contenait du liquide muqueux. Les autres loges renfermaient environ 10 litres de liquide séreux. Ligature très facile du pédicule. Rien aux annexes de l'autre côté. Fermeture sans drainage.

La température atteint 37°,2 le soir de l'opération, puis ne dépasse plus 37° jusqu'au 10e jour. A ce moment, la plaie est réunie per primam, sans trace de rougeur.

Le 11e jour, la température remonte; le 12e jour 38°,8. Je constate l'existence d'un petit abcès de la marge de l'anus que j'incise. Le lendemain soir, 37°,1.

Le 29 novembre, la malade est presque complètement guérie; elle se lève à onze heures, fait quelques pas dans sa chambre, déjeune. A trois heures, elle est prise d'une douleur violente dans la région hépatique, avec vomissements. C'est une colique hépatique typique; la patiente elle-même, avertie par ses crises antérieures, ne s'y est pas trompée.

Mais la température s'élève, et le 2 décembre, elle atteint 38°,6 pour redescendre à 37° au bout d'une semaine, mais avec des oscillations journalières de un degré et demi environ.

La région de la vésicule reste très douloureuse; pas de sensation de calculs à ce niveau, mais un peu de tension.

Le 11 décembre, à cinq heures du soir, 37°,2; dans la nuit, un grand frisson, et la température monte à 40°,1, redescend à 37°. Le 12 au matin, nouveau frisson, nouvelle ascension à 39°,2. Douleur atroce au niveau du bord externe du muscle droit, sous les côtes; empâtement à ce niveau. Diagnostic : cholécystite suppurée.

Intervention le 12 décembre dans la soirée.

Incision verticale au bord externe du droit; je tombe sur un magma d'adhérences que je décolle, et bientôt j'ouvre le fond de la vésicule distendue, d'où s'échappe environ un demi-litre de pus bien lié, blanc verdâtre, d'odeur fétide. En nettoyant sa cavité, j'extrais deux volumineux calculs tétraédriques, lisses, noirs, ayant chacun à peu près le volume d'une très grosse noisette. La vésicule asséchée, j'explore sa cavité avec le doigt d'abord, avec une sonde cannelée ensuite, pour m'assurer que je ne laisse pas de calcul dans le fond. Puis la poche est marsupialisée. Un drain dans la vésicule, un au-dessous d'elle.

Dès le lendemain, l'écoulement de bile s'établit par le drain de la vésicule. La température est tombée à la normale (36°,5). Le drain sous-vésiculaire est enlevé après quarante-huit heures.

La cholerragie est très abondante, et le pansement doit être changé matin et soir.

Le 2 janvier, un incident : un petit abcès à l'endroit qu'occupait le drain inférieur, du volume d'une noix, est évacué, et ne se reproduit pas.

Le drain de la vésicule est retiré le 8 janvier. L'état général est bon; l'appétit revient.

Le 17 janvier, la malade sort de la maison de santé. La fistule biliaire donne un écoulement très abondant de bile.

Le 28, l'écoulement diminue. Le 4 février, il est insignifiant, et tache seulement la compresse sur l'étendue d'une pièce de cinq francs, après vingt-quatre heures. Il se suspend à plusieurs reprises pendant deux ou trois jours dans le courant de février, de mars et d'avril; mais chaque fois la fistule se rouvre.

En mai, même situation; vers le milieu de juin, la fistule reste fermée pendant quinze jours. État général très bon; pas de pigment dans les urines; selles régulières, abondantes, de coloration normale. A la fin de juin, la malade part au bord de la mer; là, elle est prise d'une crise de coliques hépatiques; pendant une quinzaine de jours, elle a trois ou quatre crises. Je l'envoie à Vichy. Peu de jours après son arrivée, crises terribles, avec décoloration des matières et pigments biliaires dans les urines. Sa saison terminée, la malade, très fatiguée, retourne à la campagne, et revient à Paris à la fin de septembre; je la revois à ce moment.

La fistule biliaire donne un écoulement peu abondant, mais continu ; de temps à autre, l'écoulement augmente d'abondance.

Les garde-robes sont à peine colorées, fétides; l'urine contient des pigments biliaires; les conjonctives sont subictériques; la malade est faible, amaigrie, et se décourage.

Diagnostic : Calcul du cholédoque. Nous essayons d'abord le traitement médical, ingestion d'huile d'olive, salicylate de soude, remède de Durante, etc. sans succès. La palpation à travers la paroi très grasse révèle un point douloureux épigastrique, voisin de la ligne médiane. Au mois de novembre, je fais une dernière tentative : je fais construire une fine canule d'argent au moyen de laquelle j'injecte sous légère pression dans la vésicule 10 à 15 centimètres cubes d'huile d'olive, espérant voir cette huile désagréger ou déloger le calcul du cholédoque et lui permettre d'atteindre l'intestin. Je répète 4 fois ces injections à une semaine d'intervalle. Chaque fois, un quart d'heure après l'injection, la malade est prise d'une colique hépatique typique, avec vomissements; je n'obtiens pas le résultat cherché. Les matières sont toujours décolorées, la fistule biliaire donne toujours. Le point douloureux fixe à la palpation existe toujours.

Le subictère des conjonctives dure depuis cinq mois. M. Chauffard, appelé auprès de la malade, estime aussi que nous avons épuisé les moyens médicaux, et je décide l'intervention.

Opération le 2 décembre. — Mon ami le Dr P. Duval m'assiste.

Laparotomie médiane sus-ombilicale. Dès l'ouverture du ventre, je suis quelque peu gêné par le ligament suspenseur du foie, très adipeux, énorme. La vésicule est petite, rétractée, entourée d'adhérences. Je parviens pourtant, en partant de la vésicule, à glisser l'index dans l'hiatus de Winslow, très profondément, à bout de doigt. Je ne sens rien dans le cholédoque sus-duodénal, qui ne semble pas augmenté de volume. Au contraire, au niveau de la tête du pancréas, je sens un corps dur, ovoïde, à grand axe vertical, de la taille d'une olive, qui bien évidemment est le calcul. Je décide de l'aller chercher à travers la tête du pancréas. Mon index gauche est sous l'hiatus de Winslow; mon médius gauche, insinué sous le bord droit du duodénum

descendant, soulève et fait saillir le calcul que fixe par en bas mon pouce gauche. J'attaque au bistouri verticalement la tête du pancréas. A un centimètre de profondeur environ, pensant que j'allais arriver sur le calcul, je force un peu l'effort de mon médius pour mieux faire saillir le calcul en avant : à ce moment, je le sens s'affaisser sous le doigt qui le pressait; pourtant mon index et mon pouce n'avaient pu lui permettre de filer soit en haut, soit en bas. Je pense alors l'avoir broyé involontairement, et je m'arrête. J'explore soigneusement et à plusieurs reprises les voies biliaires de haut en bas, sans y rien découvrir de suspect.

Désirant refouler les fragments et vérifier la liberté du cholédoque, je fais introduire par un aide une petite sonde en gomme par la fistule vésiculaire; mais il est m'impossible, même en la guidant avec mes doigts à travers les parois de la vésicule, de lui faire franchir le cystique. Je n'insiste pas davantage, et, après m'être encore assuré que je ne laissais aucun fragment appréciable au palper dans le cholédoque, je referme. Comme il se produit une légère hémorragie en nappe au niveau de mon incision pancréatique, je laisse un petit drain à ce niveau, et avec l'épiploon je fais à ce drain un tunnel épiploïque jusqu'au péritoine pariétal. La malade est reportée dans son lit, et une heure après, a un vomissement bilieux verdâtre. Elle vomit encore une fois de la bile dans la soirée. Donc, la bile passe.

Dès le 3e jour, on a des selles colorées, dans les lesquelles on commence à recueillir des fragments de calcul. On peu ainsi reconstituer quelque temps après presque complètement un calcul ovoïde, de 18 millimètres de longueur, noir et chagriné à l'extérieur, jaune d'ocre à l'intérieur, et dont l'écorce semble plus dure que le centre. Les fragments recueillis ne dépassent pas 4 millimètres sur leur plus grand diamètre. Ce calcul est très différent de ceux extraits de la vésicule et que la malade a soigneusement conservés.

Au niveau du drain s'était écoulé un peu de sang le lendemain de l'opération. Le drain fut laissé en place 48 heures, puis retiré. Mais il continua à s'écouler à ce niveau un liquide trouble lactescent, contenant de petits grumeaux blanchâtres semblant comme digérés. Ce liquide était assez abondant pour imbiber deux compresses. En en recueillant quelques gouttes dans la fistule, je reconnus qu'il bleuissait instantanément le papier de tournesol rouge; c'était vraisemblement un écoulement de suc pancréatique venant du canal accessoire que j'avais probablement intéressé. Cet écoulement persista pendant 10 jours, puis diminua rapidement et se tarit complètement. Quant à la fistule biliaire, elle avait cessé de couler le surlendemain de l'opération et ne se rouvrit plus depuis.

Le 24 décembre, la malade quittait la maison de santé complètement guérie, ayant des selles parfaitement colorées. Je lui conseillai de faire tous les ans une saison à Vichy.

J'ai revu cette malade il y a quelques jours; son opération dernière date maintenant de plus de deux ans. Jamais elle ne s'est aussi bien portée.

Tels sont les documents qui nous permettent actuellement de juger la valeur du broiement des calculs du cholédoque.

I. — L'OPÉRATION EST TRÈS SOUVENT POSSIBLE.

Les calculs des voies biliaires sont loin d'avoir toujours la même taille, la même forme, la même constitution chimique. Pourtant la consistance des cholélithes est en général assez faible, pour qu'on puisse les écraser avec les doigts (Chauffard).

L'étude des observations ne fournit pas grands renseignements sur la constitution des calculs ayant été broyés ou ayant résisté au broiement. Pourtant, le calcul broyé par Kocher était formé à son centre d'un noyau jaune de cholestérine entouré d'une écorce vert foncé; les fragments du calcul que j'ai brisé étaient noirs, grenus et durs par leur convexité, jaunes et tendres par leur concavité.

Peut-être ces calculs à couches multiples, avec leur noyau de pigment, noyau plus ou moins mou, leurs couches concentriques de cholestérine et leur écorce mince, brune, cassante, formée de pigments, ou blanchâtre et calcaire, se laissent-ils aussi facilement broyer que les blocs homogènes de cholestérine, gros polyèdres à angles émoussés qui en tout cas sont bien peu vulnérants pour les parois du canal par leurs soi-disant pointes. Enfin, plus les calculs sont jeunes, plus leur consistance est molle et cireuse (Hanot et Létienne).

Peut-être est-ce la cause de ce que nous n'avons pas relevé d'échec dans les tentatives de tripsie des calculs du cystique, alors que nous allons en trouver pour les calculs du cholédoque, calculs arrivés à un point plus avancé de leur migration, plus tardif de leur évolution.

En effet, le broiement des calculs du cholédoque n'a pas pu toujours être mené à bien. Nous avons relevé 10 échecs, dans les observations de Heussner, Courvoisier, Hochenegg, Mayo Robson, Abbé, Frank, Bland Sutton, Thiriar, Kocher, Terrier. — Il est possible que bien des échecs n'aient pas été signalés, car Mayo Robson, le chirurgien dont l'expérience est probablement la plus étendue en cette matière, les dit fréquents; pourtant, il faut bien remarquer qu'en face de ces cas de calculs ayant résisté à des tentatives de broiement, dans les 40 autres observations, plus de 80 calculs ont été attaqués et écrasés, car souvent sur un même sujet, le chirurgien a pu en écraser plusieurs; Mayo Robson, Sonnenburg. en ont successivement écrasé 7 dans le même cholédoque, Courvoisier 5, etc.

Voyons maintenant s'il est possible de dégager les causes de l'échec de la lithotripsie en elle-même.

On a broyé des calculs volumineux et de petits : ceux de Kocher,

Courvoisier avaient la taille d'une noix; ceux que brisèrent Roux, Nélaton, ne dépassaient pas celle d'un gros pois, d'un noyau de datte. Néanmoins, les échecs de la tripsie se sont surtout produits en présence de calculs volumineux; 7 fois seulement les auteurs de ces observations nous ont signalé la taille des calculs qu'ils attaquaient; c'étaient des concrétions de la taille d'une noix (Heussner, Abbé), d'une muscade (Courvoisier), d'un œuf de pigeon (Kocher), de 2 centimètres de diamètre (Frank). Il semble donc que l'échec du broiement soit plus à redouter en face d'un gros calcul qu'en face d'un petit, ou, plus exactement, *qu'on a les plus grandes chances de réussir à broyer un petit calcul, alors qu'on ne peut savoir si un volumineux résistera ou non.*

Au point de vue de leur siège, l'étude des observations est plus instructive. Sur 36 calculs arrêtés au-dessus du duodénum, 29 ont été écrasés. Sur 7 trouvés près de l'abouchement duodénal, 4 ont été broyés, par Courvoisier (près de l'intestin, derrière le duodénum), Roux (près de l'embouchure du cholédoque), et nous-même (dans la tête du pancréas). Trois ont résisté à Heussner, Frank (au niveau de l'abouchement dans l'intestin), Terrier (dans le pancréas).

Ceci tient vraisemblablement à l'action moins efficace de la compression digitale ou instrumentale à travers les tuniques du duodénum ou le parenchyme pancréatique, ou à ce que la présence de ces organes a rendu plus timides, et avec juste raison, les efforts de broiement. En tout cas, le fait brutal qui résulte de ces quelques chiffres, c'est que *les échecs sont moins nombreux pour les calculs arrêtés dans la portion sus-duodénale du cholédoque, plus nombreux pour ceux qui sont fixés derrière le duodénum ou dans la tête du pancréas.*

Il est très fréquent de rencontrer plusieurs calculs dans le cholédoque, calculs volumineux et indépendants, différents de ces conglomérats de gravelle biliaire, qu'on rencontre assez souvent au niveau de l'ampoule de Vater; or un fait nous a frappé : dans ces cas de calculs multiples, tous se laissent écraser ou tous résistent; la seule exception que nous ayons relevée est le fait de Delagenière, réussissant à broyer 2 calculs et ne pouvant désagréger le troisième.

Les tentatives de désintégration des calculs du cholédoque ont été faites de trois manières : par pression entre *les doigts*, par pression entre les mors de *pinces garnies de caoutchouc*, par acupuncture au moyen d'*aiguilles*.

Ce dernier procédé a été d'ailleurs peu employé. Thornton y eut recours pour la première fois le 16 mars 1889; au moyen d'une épingle introduite à travers les parois du cholédoque, il brisa un

calcul qui y était contenu et acheva d'écraser les fragments avec des pinces garnies de caoutchouc. En même temps, il avait brisé de la même manière des calculs contenus dans le bassinet de la vésicule biliaire et à l'origine du cystique : les lésions produites par son épingle étaient telles qu'il dut réséquer la vésicule. Teale eut trois fois au moins recours au même procédé; il réussit chaque fois à briser les calculs; mais son second malade (cas 2, janvier 1894) mourut le 3e jour, et l'autopsie ne fut pas faite. Cabot vit les accidents de rétention continuer. Voici l'analyse sommaire de ces 5 observations.

ACUPUNCTURE DE CALCULS DU CHOLÉDOQUE.

Thornton (*16 mars 1889*). — Cholécystectomie nécessitée par les lésions résultant de l'acupuncture sur vésicule. Acupuncture de deux calculs du cholédoque. (*In* Baudouin, *loc. cit.*, p. 150). — GUÉRISON.

Teale (*10 février 1893*). — Acupuncture des fragments d'un calcul de la taille d'un haricot blanc, que la pression des doigts avait brisé en deux (*British med. Journal*, 1895, p. 237, cas I). — GUÉRISON.

Teale (*janvier 1894*). — Cholécystostomie pour plusieurs calculs; acupuncture d'un calcul très dur du cholédoque. Drainage; mort le 3e jour (*British med. Journal*, 1895, p. 237, cas II). — MORT.

Teale (*25 avril 1894*). — Cholécystostomie pour plusieurs calculs; acupuncture d'un calcul d'un demi-pouce de diamètre (*British. med. Journal*, 1895, p. 237, cas III). — INSUCCÈS FONCTIONNEL.

Cabot (*1894*). — Ne pouvant saisir un calcul profondément situé, il le transperce avec des aiguilles, à plusieurs reprises (*Boston med. and surg. Journal*, 1894, p. 85). — INSUCCÈS FONCTIONNEL.

L'Acupuncture est donc loin d'être innocente, puisque, sur 5 cas, elle oblige par elle-même une fois à la résection de la vésicule. Dans le cas mortel, Teale avait en même temps fait une cholécystostomie; il serait donc inexact d'affirmer que la manœuvre qui nous occupe a par elle-même entraîné la mort. Néanmoins, nous ne pouvons accepter cette intervention; elle ne présente pas les avantages de la cholédocolithotripsie, puisqu'elle ouvre le cholédoque rempli de bile ou de boue biliaire septique au niveau ou en amont du calcul; elle oblige à drainer au voisinage des points ponctionnés, et par conséquent elle présente l'inconvénient de la cholédocotomie, est plus dangereuse qu'elle, parce que le drainage, considéré comme mesure de simple précaution, est moins bien exécuté,

rendu moins étanche qu'après une véritable taille du cholédoque. C'est une intervention bâtarde, tenant le milieu entre le broiement et la taille; et la substitution d'orifices punctiformes à une plaie linéaire n'est qu'un trompe-l'œil. Elle est inférieure à la cholédocolithotripsie comme à la cholédocotomie.

Dans l'immense majorité des cas, c'est à l'action des doigts, ou de pinces à mors garnis de caoutchouc, qu'on a eu recours pour écraser les calculs du cholédoque. Mayo Robson recommande de placer le pouce dans l'hiatus de Winslow, l'index devant le cholédoque quand on se sert de la main droite; l'index dans l'hiatus, le pouce devant le calcul quand on emploie la main gauche. Il est bien évident que l'action des doigts est plus mesurée que celle des pinces; lorsqu'il s'agit de ménager les efforts de pression, de manière à éviter une lésion grave des tuniques du cholédoque, de changer à plusieurs reprises le point d'application de ces pressions, rien ne peut valoir le doigt qui apprécie à chaque instant de son travail l'effet qu'il produit. Le seul argument en faveur de l'emploi des pinces serait que leur action est plus efficace que celle des doigts, Voyons ce que vaut cet argument.

Parmi les cas d'écrasement qui ont été menés à bien, 19 fois la technique suivie a été précisée; sur ces 19 cas, 14 fois les doigts seuls ont été employés. Parfois la pression nécessaire a été insignifiante : Nélaton et moi avons brisé chacun un calcul sans le vouloir. Kocher, Mayo Robson, Sprengel, ont signalé la facilité avec laquelle ils avaient écrasé les calculs qu'ils attaquaient. — Dans les 5 autres cas, on eut recours aux pinces; il n'est pas spécifié que le broiement avec les doigts ait été d'abord essayé. Tuffier appliqua d'emblée une pince; et l'écrasement fut très facile. Au contraire, parmi les cas où les tentatives de broiement ont échoué, 6 fois la technique suivie est indiquée. Dans les 6 cas, on eut recours aux pinces.

Nous n'en conclurons pas que l'action des pinces est moins efficace qne celle des doigts : ce serait un paradoxe. Terrier et Frank, avant d'échouer avec les pinces, avaient essayé avec les doigts; et nous ne doutons pas qu'il en ait été de même pour les 4 autres tentatives; si les pinces ont échoué dans ces 6 cas, les doigts avaient échoué aussi. Mais nous pouvons en conclure, et ceci est, à notre avis, capital, que, en thèse générale, *les pinces ne réussissent pas là où les doigts ont échoué.*

Nous pouvons donc déjà admettre que l'impossibilité de broyer un calcul ne dépend ni de sa taille, ni de son siège, ni de la technique employée : elle dépend uniquement de la dureté du calcul,

variant probablement avec sa constitution, plutôt qu'avec sa composition chimique, croissant avec son ancienneté.

Une autre cause a pu faire échouer encore l'écrasement des calculs : c'est l'accident signalé par Thiriar[1]. Le calcul qu'il attaquait, du volume d'un gros pois, échappa comme un noyau de cerise sous la pression de ses doigts, et il lui fut impossible de le retrouver; le calcul était pourtant resté dans les voies biliaires, car la rétention ne cessa pas. Il semble qu'un chirurgien prévenu de la possibilité du fait puisse assez facilement parer à cette cause d'échec, en contenant ou en faisant contenir par son aide la pierre pendant les tentatives de broiement.

En résumé, 12 p. 100[2] au maximum des calculs du cholédoque sont trop durs pour être broyés, cette dureté étant à peu près la seule cause d'échec. Le broiement est très facile ou impossible; il n'y a donc jamais lieu d'insister longtemps sur cette manœuvre.

Enfin les pinces échouent presque toujours là où les doigts ont échoué; il convient donc de ne tenter le broiement qu'avec les doigts : ce qui permet de mieux mesurer l'effort de pression.

II. — L'OPÉRATION N'EST PAS GRAVE EN ELLE-MÊME.

La cholédocolithotripsie a en général une mauvaise presse; on la dit volontiers dangereuse et d'une inefficacité problématique. Voyons d'abord sur quoi s'appuie cette réputation d'opération dangereuse; et examinons successivement les arguments d'ordre théorique et les arguments statistiques qui ont été mis en avant.

En écrasant les calculs du cholédoque, dit-on, on met en liberté les microbes pathogènes qu'ils renferment à l'état de virulence plus ou moins grande (Vautrin[3]; Paudilès[4]).

Il est certain qu'on trouve assez souvent des microbes au centre des cholélithes. On en rencontrerait dans plus du tiers des cas (Gilbert et Fournier). Ils ont manqué 47 fois sur 70 examens (L. Fournier), 1 fois sur 4 (Lippmann)[5].

Mais, si ces microbes sont vivants dans les calculs récents, ils sont morts dans les calculs anciens (Chauffard)[6]. C'est dire que leur

1. Thiriar, opérat. du 23 mars 1893; *in* Baudouin, *loc. cit.*
2. Nous tenons compte seulement des opérations réussies, sans apprécier combien de calculs ont été broyés au cours de chaque opération; il est probable que 6 p. 100 seulement des calculs attaqués ont résisté.
3. Vautrin, *Revue de Chirurgie*, 1896, p. 453.
4. Paudilès, th. de Lyon, 1898, p. 40.
5. Lippmann, th. de Paris, 1903, p. 134.
6. Chauffard, *Traité de médecine* de Charcot-Bouchard, MAL. DE L'APP. BILIAIRE, p. 56.

virulence doit être déjà singulièrement atténuée dans les vieux calculs pour lesquels le chirurgien est en général appelé à intervenir. Dans le cas où Lippmann a cherché à se rendre compte de cette virulence, il a trouvé ces microbes inoffensifs pour le cobaye et la souris. De plus, cette virulence n'est rien, à côté de celle du magma boueux accumulé en amont du calcul (Mignot). Quénu, Terrier[1] ont insisté sur cette septicité terrible du milieu dans les cholédocotomies, de cette bile à odeur fécaloïde qui s'écoule pendant les premiers jours; et nous avouons ne pas croire beaucoup à l'importance du renfort apporté à l'infection par la mise en liberté des microbes peu virulents contenus quelquefois dans le calcul.

La cholédocolithotripsie, dit-on encore, crée sur les parois du canal des solutions de continuité bien disposées pour l'inoculation; si la résistance du patient est diminuée, l'infection se produit, rapide et fatale.

D'abord, ces solutions de continuité n'ont pas été constatées dans les deux autopsies dont nous avons la relation et dont nous reparlerons. Mayo Robson en nie l'existence, tant qu'on ne se sert que des doigts pour les tentatives de broiement. Mais admettons qu'elles existent : en quoi ces plaies contuses favoriseraient-elles plus l'inoculation que la plaie opératoire de cholédocotomie, section nette de la totalité de la paroi, ouvrant tous les lymphatiques au lieu de les écraser. La bile, il est vrai, est drainée à l'extérieur dans la cholédocotomie; mais ne s'écoule-t-elle pas dans l'intestin, immédiatement après l'écrasement du calcul, sauf le cas où l'opérateur en aurait laissé en place un autre plus bas situé; mais alors c'est une opération incomplètement exécutée qu'il faut incriminer, et non une opération mauvaise.

Sur quoi est étayée d'ailleurs l'hypothèse de l'inoculation, de la septicémie colibacillaire, ayant pour point de départ les ulcérations supposées au niveau de la muqueuse du cholédoque : sur le cas de mort de Vautrin[2]. Il s'agit d'une femme, opérée en pleine cachexie d'une cholécystostomie, qui permet d'extraire de la vésicule et du canal cystique 105 calculs; écrasement d'un calcul du cholédoque. Au bout de cinq jours, diarrhée sans vomissements, sans fièvre; pneumonie double et mort le 8e jour. J'avoue que je trouve un peu injuste de faire tomber la responsabilité des accidents sur cette pauvre lithotripsie. Cette malade, en pleine cachexie, était probablement déjà infectée; peut-être l'évacuation de sa vésicule, qui, nous dit l'observation, était dilatée, a-t-elle favorisé l'apparition de l'in-

1. Terrier, *Bull. Soc. Chirurgie*, 1900, p. 723.
2. Vautrin, *Revue de Chirurgie*, 1896, p. 461.

fection, comme on voit l'infection urinaire apparaître après l'évacuation brusque de la vessie d'un prostatique en rétention. Hypothèse! soit; mais pourquoi pas aussi bien celle-ci que l'hypothèse de l'inoculation au niveau d'ulcérations elles-mêmes hypothétiques, puisque l'autopsie ne semble pas avoir été faite, et que de semblables lésions n'ont jamais été signalées.

La cholédocolithotripsie nécessite un accès facile sur le calcul (Quénu)[1]. Peut-être; pourtant il ne serait probablement pas beaucoup plus difficile de pincer entre les doigts un calcul même profond que d'aller porter sur lui le bistouri : ce qui nécessite, non seulement de l'avoir sous le doigt, mais encore de l'avoir sous l'œil. Et, s'il est permis de raisonner par analogie, je noterai que c'est précisément dans un cas où la vésicule était située à une très grande profondeur, par suite d'un mouvement de torsion à droite du foie, que Mayo Robson[2], ne pouvant arriver à l'inciser, se décida à écraser le calcul contenu dans son bassinet, et y réussit.

Voyons maintenant ce que donne la statistique. — Nous laissons bien entendu de côté les cas d'acupuncture du cholédoque, de Teale, Thornton, et Cabot; nous nous sommes déjà expliqué à ce sujet.

Sur 53 tentatives réussies ou non de cholédocolithotripsie, nous trouvons 4 morts. — La mort peut-elle être attribuée dans ces cas à la lithotripsie en elle-même?

L'opérée de Langenbuch subit une taille de la vésicule, puis l'ablation de cette vésicule; enfin, écrasement d'un calcul du cholédoque. L'opération en tout a duré deux heures; la malade meurt vingt-deux heures après l'opération. L'autopsie a été faite et le cholédoque ouvert : on ne signale aucune lésion de ses parois, mais un demi-litre de sang dans le ventre.

L'opéré de Mayo Robson subit une taille de la vésicule et meurt de péritonite.

Un calcul du cholédoque avait été écrasé. La relation de l'autopsie rapporte que le cholédoque fut examiné avec le plus grand soin à l'endroit où avait porté le broiement, et qu'il n'y avait aucune perforation à ce niveau. D'ailleurs Mayo Robson, dans l'appendice de son livre, donne en regard de cette opération la mention : guérison opératoire.

Un opéré de Terrier, 19 avril 1892, subit une tentative de thripsie suivie de cholédocotomie au même niveau. Il meurt d'insuffisance hépatique (pas trace de péritonite, pas d'épanchement de bile; la

1. Quénu, *Progrès médical*, 11 mai 1895, p. 305.
2. Mayo Robson, 2 avril 1891; *in* Baudouin, *loc. cit.*, p. 61.

partie du cholédoque incisée est bien réunie par les sutures. Atrophie des cellules hépatiques, sclérose intercellulaire.

Enfin nous avons déjà parlé du dernier cas, celui de Vautrin; il s'agissait d'une malade opérée en pleine cachexie, mourant de septicémie huit jours après une opération complexe, dans laquelle l'opérateur avait taillé la vésicule et le cystique pour en extraire 105 calculs, et broyé un calcul du cholédoque.

Sans parti-pris, il nous semble plus que hasardeux de mettre dans ces cas complexes la mort sur le compte de l'écrasement du calcul, sur l'opération minime, accessoire, de courte durée, alors qu'on a simultanément exécuté une autre intervention occupant à elle seule la presque totalité du temps qu'ont duré les manœuvres, ouvrant les voies biliaires, etc.

Nous en concluons que certainement la proportion de 7,5 p. 100 de mortalité donnée par les opérations complexes, souvent fort graves, *au cours desquelles* a été pratiquée une lithotripsie, n'est pas la proportion vraie de la mortalité due à la manœuvre qui nous occupe, et que cette mortalité est beaucoup plus faible.

Faisons remarquer enfin que, sur onze cas de cholédoco-lithotripsie pure, c'est-à-dire dans lesquels le broiement a constitué toute l'opération, il n'y a pas eu de mort. Nous serions aussi bien en droit de ne vouloir faire entrer en ligne de compte que ces opérations non complexes, et d'admettre que la mortalité de la cholédoco-lithotripsie est de 0 p. 100. C'est plus près de ce chiffre que du précédent que se trouve la vérité.

Si maintenant, au seul point de vue du danger immédiat couru par le malade, nous comparons la lithotripsie à la taille cholédocienne, il est hors de toute contestation que l'avantage revient au broiement.

Après la cholédocotomie, disait excellemment Jourdan[1], les lésions avancées du foie et l'infection péritonéale par la bile septique sont les deux causes les plus fréquentes de la mort.

De ces deux chefs de gravité, l'un entrera en ligne de compte aussi bien après la lithotripsie qu'après la taille du cholédoque : c'est l'insuffisance hépatique.

L'autre, au contraire, la possibilité d'un écoulement de bile septique dans la cavité abdominale, n'existe pas dans la lithotripsie. Est-il négligeable dans la taille cholédocienne : nous ne le pensons pas, bien que le perfectionnement de la technique diminue son importance de manière appréciable. Il est si peu négligeable qu'un

1. Jourdan, th. Paris, 1894-1895, p. 123.

chirurgien, rompu aux opérations sur les voies biliaires, a, à un moment donné, opéré en deux temps[1].

Sur deux chefs de gravité que présente la cholédocotomie, l'un manque à la cholédocolithotripsie : la seconde opération est donc moins grave que la première.

Il serait injuste d'apprécier par des chiffres comprenant des observations déjà anciennes la gravité de la cholédocotomie : ce serait méconnaître les progrès récents de sa technique et ne pas admettre leur primordiale importance. Pourtant, il nous faut des statistiques comprenant les cholédocotomies anciennes, si nous voulons les comparer à celles comprenant des lithotripsies anciennes.

Or Lepetit[2] était arrivé à un chiffre moyen de 25 p. 100 (20 obs., 4 morts), et Yaich[3] arrive encore au chiffre global de 17 p. 100 pour la mortalité de la cholédocotomie. Jourdan avait donné une mortalité de 48 p. 100 pour les cholédocotomies pures, de 26 p. 100 pour les cholédocotomies associées à d'autres opérations.

Ces chiffres même, donnant l'opération simple comme plus grave que l'opération complexe, montrent le peu de valeur absolue qu'il faut d'ailleurs leur attribuer; néanmoins, il est juste de les rapprocher du chiffre fort de 8 p. 100, donné par la statistique globale des cholédocolithotripsies.

III. — L'OPÉRATION EST AVANTAGEUSE.

Nous pensons qu'il y avantage à respecter l'intégrité des parois du cholédoque, si faire se peut.

En effet, si la taille cholédocienne sur un calcul isolé donne la guérison complète à assez brève échéance, elle présente pourtant l'inconvénient de laisser une fistule biliaire. — Expliquons-nous sur ce qualificatif d'inconvénient appliqué à ce que chacun admet aujourd'hui être un avantage.

Nous ne reprendrons pas ici tous les arguments mis en avant pour prouver la supériorité de la cholédocotomie sans fils sur la cholédocotomie avec sutures; tous tendent à montrer les avantages de cette fistule biliaire. Ces deux avantages capitaux sont : le drainage de la bile septique, et la possibilité de l'évacuation des calculs secondaires, de ces calculs dont Wiart[4] a rappelé la formation dans les canalicules biliaires et dans les branches du canal hépatique

1. Quénu, *Progrès médical*, 11 mai 1895, p. 306.
2. Lepetit, th. de Paris, 1894, p. 34.
3. Yaich, th. de Paris, 1902, p. 9.
4. Wiar, *Tribune médicale*, 1905, p. 37.

dans les cas de lithiase cholédocienne. Ces deux avantages appartiennent-ils en propre à la cholédocotomie sans sutures, et la cholédocolithotripsie présente-t-elle des inconvénients graves du fait de leur absence?

En effet, supposons d'abord une cholédocolithotripsie efficace exécutée sur un calcul du cholédoque : celui-ci, réduit en bouillie, cesse de faire barrage; la bile septique recommençant à couler dans l'intestin, sa virulence va bientôt diminuer, aussi bien que si l'écoulement se faisait par une fistule ouverte à l'extérieur; les expériences de Lippmann [1] en font foi. A ce point de vue, on peut donc dire que la fistule biliaire est certainement désavantageuse, puisque aucun avantage ne vient compenser les ennuis qu'elle inflige à l'opéré pendant plusieurs semaines en général.

Quant à l'évacuation de calculs secondaires, c'est un incident assez fréquent, mais non constant; il s'agit souvent de gravelle biliaire plutôt que de calculs vrais; et cette gravelle peut fort bien franchir l'ampoule de Vater. Il est vrai qu'elle pourrait s'agminer à ce niveau, et obstruer à nouveau le cholédoque. A ce point de vue donc, le drainage à l'extérieur est supérieur au drainage par les voies naturelles. Pourtant, remarquons que la fistule biliaire ne met pas sûrement à l'abri de l'engagement dans le cholédoque d'un nouveau calcul; un cholélithe développé dans l'hépatique peut ne se détacher qu'après la fermeture de la fistule biliaire, ne pas être rejeté à l'extérieur, et s'engager dans le cholédoque. Un nouveau calcul peut se former dans la vésicule ou le cystique, après guérison complète du malade; et très probablement ce nouveau calcul, engagé dans un cholédoque antérieurement taillé, sera dans de moins bonnes conditions pour parcourir son chemin ordinaire et s'éliminer par les voies naturelles que s'il avait à cheminer dans un cholédoque à parois encore vierges de toute cicatrice.

L'ablation même de la vésicule et du cystique ne met pas l'opéré à l'abri absolu d'une récidive, d'un nouvel engagement de calcul dans le cholédoque, puisque ces accidents ont été observés dans les conditions précitées par Terrier et par Kehr [2].

Enfin cette ablation de la vésicule n'est pas indiquée dans toutes les interventions qui visent l'ablation des calculs contenus à son intérieur : lorsque la vésicule a été taillée au cours de l'ouverture d'un phlegmon biliaire, consécutif à une cholécystite suppurée, il serait bien illogique et bien imprudent de l'enlever à ce moment.

D'autre part, bien que le fait soit rare, on peut rencontrer un calcul

1. Lippmann, *loc. cit.*
2. Milhiet, th. Paris, 1901-1902, p. 32.

du cholédoque, sans qu'il y ait de calculs dans la vésicule ou le canal cystique. Devra-t-on faire une cholécystectomie de précaution, pour diminuer les chances de récidive? Il nous semble qu'en dehors des cas où les parois de la vésicule présentent des lésions manifestes, cette manière de faire ne serait pas avantageuse. Qui sait si précisément en cas de récidive cette vésicule conservée ne sera pas la sauvegarde du malade, la voie de dérivation que le chirurgien sera heureux d'avoir encore sous la main pour assurer un drainage rapide en amont de l'obstacle.

A l'appui de tout ceci, rappelons ce qui s'est passé dans l'observation personnelle citée plus haut.

Nous avions, chez notre opérée, taillé la vésicule, et en avions extrait deux calculs lisses, polygonaux; nous avions acquis, par l'examen direct, la certitude qu'elle n'en contenait pas d'autres, et, d'autre part, nous savions que le cystique était libre, puisque la fistule donna dès le lendemain des flots de bile. Six mois après s'enclave dans le cholédoque un calcul tout différent, ovalaire, granuleux, à surface mûriforme : d'où venait-il? Nous ne pouvons supposer que ce soit de la vésicule ou du cystique; mais peu importe. Quand éclatèrent des accidents aigus coïncidant avec cet enclavement, toute inquiétude immédiate cessa, parce que la fistule de cholécystostomie se rouvrit spontanément et rétablit un drainage des voies biliaires en amont de l'obstacle. Que serait-il arrivé si, au lieu d'opérer à chaud la première fois, nous avions opéré à froid et cédé à la tentation d'enlever la vésicule? Nous nous serions trouvé dans l'obligation de faire d'urgence une cholédocotomie à chaud, pour ainsi dire, et dans des conditions moins bonnes, pensons-nous, que nous ne l'avons faite. Voilà d'ailleurs longtemps que Terrier[1] a signalé ce danger, sur lequel Tuffier revenait il y a quelques jours à la Société de Chirurgie.

Après cette digression, nous conclurons : il est avantageux de conserver l'intégrité des parois du cholédoque, en vue de la possibilité d'accidents ultérieurs de lithiase de ce conduit. L'établissement d'une fistule biliaire entre le cholédoque et l'extérieur ne draine pas mieux la bile infectée que les voies naturelles redevenues perméables; mais, s'il existait d'autres calculs plus élevés dans l'arbre biliaire, ceux-ci, lors de la débâcle succédant à la perméabilisation du cholédoque, pourraient peut-être obstruer à nouveau le cholédoque intact, alors qu'ils seraient éliminés à l'extérieur par la plaie d'un cholédoque taillé, si la fistulisation était assurée par un

1. Terrier, *Revue de Chirurgie*, 1892; *Chirurgie des voies biliaires*, p. 562.

bon drain. Cet inconvénient, résultant de l'engagement possible d'un calcul secondaire, nous aurons à le mettre tout à l'heure en balance, quand nous jugerons la cholédocolithotripsie. Rappelons pourtant qu'il a peu de chances de se produire, car pour cela il faut admettre successivement les deux hypothèses suivantes : d'abord que les voies biliaires supérieures contiennent d'autres calculs, ce qui est loin d'être constant; ensuite, que ce calcul déjà hypothétique sera assez volumineux pour être arrêté en un point quelconque du cholédoque, ce qui est rare, et ne sera pas entraîné par la débâcle biliaire.

IV. — L'opération est en général efficace.

Si nous laissons de côté, encore une fois, les cas de Teale et Thornton, traités non par écrasement vrai, mais par acupuncture, nous relevons 39 lithotripsies avec succès du broiement, et guérison opératoire.

Ces broiements réussis ont donné 37 guérisons fonctionnelles, c'est-à-dire que 37 fois, les phénomènes de rétention biliaire ont cessé après l'écrasement du calcul. Mais, une fois tout au moins (cas de Delagenière), le cathétérisme fut pratiqué par une fistule vésiculaire et contribua à refouler les fragments; et, d'autre part, Tuffier retira par la vésicule les fragments de calcul broyé, pour éviter de les laisser dans le cholédoque. Même en ne tenant pas compte de ces deux cas spéciaux, la cholédocolithotripsie a suffi encore à donner la guérison fonctionnelle absolue dans plus de 94 p. 100 des cas par conséquent.

Les fragments commencent à s'éliminer dans les fèces après 3 jours dans notre observation, après 8 et 9 jours le plus souvent; dans le cas de Crédé, cette élimination ne survint qu'entre le 30e et le 38e jour. Parfois, le passage des fragments donna lieu à quelques symptômes de colique hépatique.

Nous avons vu signaler la persistance à longue échéance de la perméabilité biliaire, après dix mois (Courvoisier), plus de 2 ans (cas personnel), 3 ans (Nélaton), plusieurs années (Mayo Robson).

Deux fois, le broiement des calculs du cholédoque ne semble pas avoir rétabli la perméabilité du cholédoque; et les phénomènes de rétention ont persisté : ce sont 2 cas de Courvoisier (obs. du 5 mars 1889 et 8 novembre 1891).

Dans le premier cas, après ouverture de la vésicule, Courvoisier avait broyé un calcul du cholédoque : *Selles biliaires 10 jours après*;

quatre mois après, la décoloration des matières redevient complète; une seconde opération montre un calcul *à l'entrée du cholédoque.* Il faut donc interpréter ce cas de la manière suivante : succès fonctionnel de la lithotripsie; mais un calcul secondaire, parti de l'hépatique, revient ultérieurement oblitérer la lumière du cholédoque.

Dans le second cas, écrasement d'un petit calcul, résultat douteux, dit l'auteur. Admettons sagement que le résultat ait été absolument nul. Pour expliquer cet insuccès, nous avons trois hypothèses.

Comme dans le cas de Thiriar, le calcul a pu être non pas broyé, mais déplacé. Cette hypothèse n'est pas ici admissible, car le calcul était facilement accessible et l'auteur dit bien l'avoir écrasé.

Ou bien, sous le calcul broyé, en aval de lui existait un autre calcul que le chirurgien a méconnu, et qui a continué à obstruer le cholédoque.

Ou bien les fragments, mal broyés, se sont massés au voisinage de l'ampoule de Vater; et bientôt un conglomérat s'est reconstitué à ce niveau, s'opposant au passage de la bile. Cette troisième explication ne me paraît guère vraisemblable, si les fragments ont été bien écrasés; la seconde est plus plausible. Et c'est là que réside la grande infériorité de la lithotripsie sur la taille du cholédoque; c'est que la taille permet et comporte, comme manœuvre complémentaire, le cathétérisme des voies biliaires.

Ce cathétérisme, c'est lui qui donne la certitude de la perméabilité, théoriquement tout au moins.

Nous ne retiendrons donc guère la conglomération des fragments brisés : aucune observation ne permet d'affirmer que cette éventualité se soit jamais produite après une lithotripsie; c'est une objection théorique de Courvoisier, et applicable seulement à un écrasement incomplet, et mal fait. C'est pourtant l'objection qu'a surtout retenue Mayo Robson.

Au contraire, la cholédocolithotripsie est passible de deux gros reproches : laisser ignorer un autre calcul en aval, parce qu'elle ne permet pas le cathétérisme; exposer l'opéré à une nouvelle oblitération du cholédoque par migration secondaire des calculs accumulés en amont, et qu'une fistule ne détourne pas à l'extérieur.

Pourtant, il ne faut pas oublier que la palpation soigneuse suffit la plupart du temps à constater l'absence de tout calcul en aval du calcul broyé; et, d'autre part, que, dans l'immense majorité des cas, les calculs non sentis par la palpation, accumulés en amont dans le foie ou dans l'hépatique, sont des graviers qui franchiront facilement le cholédoque.

A ce double correctif, ajoutons maintenant les avantages indiscutables de la cholédocolithotripsie : le cholédoque garde ses parois intactes; pas de fistule biliaire; opération très rapide, et par conséquent diminuant le choc opératoire. Si les accidents ne sont pas trop anciens, s'il n'y pas imminence d'insuffisance hépatique, le malade ne court aucun risque, la bile septique ne pouvant infecter le péritoine. Voilà d'après nous des motifs suffisants pour en appeler du jugement trop sévère porté sur cette manœuvre.

A notre avis, la cholédocotripsie ne mérite ni l'anathème que lui ont lancé les uns, ni l'absolue confiance que lui avaient vouée quelques autres.

Ce n'est pas une opération que l'on doive décider de parti délibéré : il faut partir pour une cholédocotomie, mais songer qu'il est, dans certains cas, une ressource précieuse : la tentative de tripsie.

Ces cas, ce sont ceux où l'on trouve un calcul du cholédoque isolé, de taille minime ou moyenne, car les gros calculs exigent la trop fréquente répétition des manœuvres de broiement sur les fragments; les cas où la palpation ne révèle aucun autre calcul en amont : d'où de grandes probabilités pour qu'il n'y ait pas débâcle de calculs secondaires. Ce sont ceux où la manœuvre de broiement apparaît comme assez facile, alors que la libération et l'incision directe sont difficiles, pour certains calculs isolés et situés tout près de l'ampoule par exemple; ce sont ceux où l'on a des raisons de penser que la canalisation hermétique du drainage sera difficile à bien réaliser, et qui de ce chef se présenteront moins favorables pour le succès d'une cholédocotomie; ceux encore où le cholédoque, peu dilaté, semble avoir des parois robustes, résistantes. Il est bien évident qu'il serait déraisonnable de tenter le broiement d'un calcul du cholédoque, si, la vésicule étant ouverte, on pouvait refouler la concrétion et l'amener dans cette vésicule; s'il s'agissait d'un cholédoque énormément dilaté, à parois minces, bourré de calculs appréciables, et par conséquent en contenant vraisemblablement jusque dans les ramifications inaccessibles du canal hépatique. Il est bien évident aussi que toute cholédocolithotripsie comporte une exploration soigneuse du cholédoque en aval de l'obstacle jusqu'à l'ampoule de Vater.

Or, lorsque se rencontrent les conditions favorables dont nous parlions tout à l'heure, la cholédocolithotripsie est une manœuvre avantageuse, parce que c'est le procédé simple, bénin, efficace; mais c'est une manœuvre sur laquelle il ne faut jamais insister. Si la pierre doit se laisser broyer, elle s'écrase sous une pression

prudente des doigts; l'écrasement instrumental est dangereux et superflu.

Et, pour résumer l'opinion que nous nous sommes faite de la cholédocolithotripsie, opinion qui résulte de l'étude des documents que nous avons analysés ici, nous dirons que, pour être une opération d'exception, tirant surtout ses indications des difficultés que peut présenter dans un cas particulier la taille cholédocienne, elle n'en est pas moins une excellente manœuvre, absolument bénigne, si l'on sait ne pas insister en cas d'échec, efficace s'il n'existe à son emploi aucune des contre-indications que nous avons indiquées.

Clinique chirurgicale de la Pitié.
Travail du service de M. le Prof. Terrier.

APPENDICITE ET FIÈVRE TYPHOÏDE

APPENDICITE PARA-TYPHOIDE DE DIEULAFOY

Par le Dr PERRONE
De l'Université de Naples.

Nous n'avons pas l'intention de reprendre ici la discussion de l'étiologie et de la pathogénie de l'appendicite, qui ont été l'objet de tant de travaux en France et à l'étranger. Mais il s'agit simplement d'étudier une forme spéciale d'appendicite, ou mieux une modalité de celle-ci; et nous entendons, par là, l'appendicite qui survient dans le cours et pendant la convalescence de la fièvre typhoïde.

Le fait que l'appendice cæcal peut être, comme toute autre partie de l'intestin, le siège du processus dothiénentérique, qui peut y évoluer avec toutes ses modalités, est aujourd'hui incontestable.

De nombreuses observations cliniques, quelques-unes suivies d'opération, et encore de plus nombreuses statistiques d'autopsies de typhiques, ne laissent aucun doute.

Mais il serait capital, à notre avis, d'établir par des faits vraiment scientifiques, *si les appendicites, qui surviennent dans le cours et pendant la convalescence de la fièvre typhoïde, sont d'origine essentiellement typhique, c'est-à-dire dues au bacille d'Eberth, ou si ce sont des appendicites banales, indépendantes de l'infection éberthienne.*

Nous espérons, par nos observations cliniques et surtout par nos recherches bactériologiques et histo-pathologiques, apporter quelques faits indiscutables à la solution du problème.

Déjà, depuis l'année 1896, M. le Prof. Dieulafoy, dans une très importante communication à l'Académie de Médecine de Paris (séance du 27 octobre), avait nettement posé cette question, et voici comment il s'expliquait.

« D'après les travaux que j'ai compulsés et d'après les faits que

j'ai observés, l'appendice cæcal peut subir de deux façons différentes les atteintes du processus typhique.

« Dans une première catégorie de faits, je place la perforation de l'appendice consécutive à l'ulcération typhoïde des parois de l'appendice; ce processus perforant appendiculaire est de tous points comparable à la perforation de l'intestin au niveau des plaques de Peyer et des follicules clos ulcérés. Ces perforations appendiculaires typhoïdes sont loin d'être rares, puisque, dans la statistique de Nacke, comprenant 133 cas de perforations intestinales dothiénentériques, vérifiées à l'autopsie, la perforation de l'appendice figure 15 fois. Sur 60 autopsies de fièvre typhoïde, Rolleston [1] a trouvé l'appendice perforé deux fois. Les symptômes péritonéaux consécutifs à ces perforations appendiculaires ne diffèrent nullement des symptômes péritonéaux consécutifs aux perforations des autres parties de l'intestin, cæcum ou iléon; la péritonite bruyante ou insidieuse, la chute possible de la température, et l'hypothermie sont analogues dans tous ces cas. Il s'agit donc ici (qu'on ne fasse pas la confusion) de perforation de l'appendice, mais non d'appendicite proprement dite.

Dans une autre catégorie de faits, il s'agit, je le répète avec intention, non pas de perforation de l'appendice, comparable aux perforations de l'intestin, mais il s'agit, c'est du moins mon opinion, d'une appendicite, au vrai sens du mot, appendicite pouvant évoluer avec ou sans perforation, avec ses modalités toxi-infectieuses et avec toutes ses conséquences : *péritonite enkystée, péritonite diffuse*, accidents à distance y compris : *la pleurésie appendiculaire, le « terrible foie appendiculaire, le vomito negro, » etc.*

A cette appendicite, qu'il a décrite le premier, M. Dieulafoy a donné le nom d'*appendicite para-typhoïde* [2].

Or, c'est précisément l'existence réelle de cette appendicite banale *para-typhoïde*, indépendante de l'infection éberthienne, survenant dans le cours et la convalescence de la fièvre typhoïde et évoluant avec tous les caractères de l'appendicite ordinaire, que nous croyons pouvoir démontrer avec un solide appui scientifique, qui nous vient de la bactériologie et de l'anatomie pathologique.

Ce travail nous semble avoir d'autant plus d'intérêt qu'il n'a pas été choisi de parti pris, mais que les faits observés se sont présentés par hasard dans le cours d'autres recherches. Voici comment nous avons été amené à étudier cette question.

1. Rolleston, *Soc. clin. de Londres*, séance du 15 mai 1898.
2. Dieulafoy, *Manuel de pathologie interne*, 1904, t. IV, p. 132.

Nous nous occupions depuis plusieurs mois, à l'Institut Pasteur, sous la bienveillante direction de notre maître, M. le Dr Borrel, de la bactériologie de l'appendicite en général. Parmi les appendicites que nous examinions, le 8 mars 1904, nous en eûmes une supposée typhique.

Il s'agissait d'une femme (Obs. II), soignée dans le service de M. le Prof. Chantemesse, Bastion 29, pour une fièvre typhoïde. A peine en convalescence, elle avait été envoyée au service de notre maître, M. le Prof. Terrier — Hôpital de la Pitié —, pour y être opérée d'une double salpingo-ovarite suppurée, qui s'était manifestée dans le cours de la fièvre typhoïde.

La veille de l'opération, dans la nuit, elle fit une crise d'appendicite aiguë très nette, diagnostiquée par nous, confirmée par M. le Professeur agrégé Gosset, et vérifiée à l'opération.

Fièvre typhoïde d'abord, infection annexielle typhique ensuite, appendicite éberthienne enfin. Tel était le diagnostic qui nous avait semblé le plus vraisemblable. Nous entreprîmes, comme d'habitude, son étude bactériologique, nous attendant à trouver le bacille d'Eberth en culture presque pure, étant donné les antécédents de la malade et l'opération très hâtive. Mais, à notre grande stupéfaction, malgré les plus minutieuses recherches, il ne fut possible par aucun moyen de déceler le bacille d'Eberth.

Au contraire, nous trouvâmes les nombreux microbes aérobies et anaérobies, que l'on trouve dans les appendicites ordinaires. L'examen histologique ne fournit que des résultats négatifs, car nous ne rencontrâmes aucune des lésions caractéristiques de la fièvre typhoïde.

Pour ce qui concernait l'annexite double, l'examen bactériologique et histologique nous démontra qu'elle était d'origine gonococcique, et qu'elle avait subi une poussée aiguë, peut-être du fait de la fièvre typhoïde.

Nous nous décidâmes, dans ces conditions, à étudier la question. Nous ne nous en dissimulions pas la difficulté. Tout d'abord les faits devaient être relativement peu nombreux, l'examen bactériologique difficile, puisqu'il fallait le pratiquer le plus tôt possible après l'opération.

Mais nous y pûmes obvier, grâce à l'extrême obligeance de notre maître, M. le Professeur agrégé Gosset, qui, pénétré de l'importance du travail, nous mit dans la possibilité d'étudier, immédiatement après l'opération, les trois cas que nous rapportons.

Nous avons intercalé quelques figures dans le texte, pour rendre claire, autant que possible, et moins aride pour le lecteur, la description histologique.

Nous avons choisi, parmi les très nombreuses préparations, celles qui nous paraissaient présenter un intérêt spécial.

Observation I. — P. B., femme C., vingt-cinq ans, ménagère, entre dans le service de M. le Professeur Chantemesse, Bastion 29, le 4 août, pour une fièvre typhoïde ayant débuté deux ou trois jours auparavant et contractée au chevet de son mari, atteint également de fièvre typhoïde depuis dix jours.

Le 22 août, elle a une crise nette d'appendicite : douleurs dans la fosse iliaque droite, vomissements. La température, qui était normale la veille, monte jusqu'à 40°. Dans les jours suivants, elle s'abaisse; les douleurs et les vomissements disparaissent.

Il y a trois ans, la malade avait eu une première crise d'appendicite avec douleurs, vomissements, fièvre. Cette femme a deux enfants, un garçon et une fille. Le garçon a eu à l'âge de deux ans la fièvre typhoïde, que sa mère avait eue étant jeune.

Le 25 septembre 1904, guérie de sa fièvre typhoïde, elle entre dans le service de M. le Professeur Terrier, pour se faire enlever l'appendice.

Opération.

Le 29 septembre, le Dr Gosset l'opère (aide, M. Perrone; chloroformisateur, M. Boureau).

Incision de Jalaguier, ouverture de la cavité péritonéale; l'appendice est libre, longueur 5-6 centimètres, plutôt pâle; quelques fausses membranes le recouvrent. On note un rétrécissement net à sa base et une dilatation ampullaire vers la pointe.

Dans l'intérieur, un calcul stercoral.

Examen bactériologique :

1. Proteus.
2. Diplostreptocoque.
3. Bacillus fragilis.

Examen histologique.

L'appendice est fixé dans le formol, durci dans l'alcool, et divisé en plusieurs morceaux, qui sont numérotés et inclus dans la paraffine.

Les coupes sont faites en série. En examinant d'abord à un faible grossissement les coupes en série, on constate que le calibre du canal appendiculaire diminue au fur et à mesure qu'on descend vers l'extrémité de l'organe.

Cette oblitération de la lumière intestinale est due seulement à l'hypertrophie considérable de la muqueuse et de la partie folliculaire de la sous-muqueuse.

Si l'on examine les coupes provenant de la partie supérieure de l'appendice, on voit qu'ici les follicules lymphatiques sont très gros, très nombreux (on en compte 9 à 11 pour chaque coupe); mais la sous-muqueuse ne présente presque pas d'infiltration inflammatoire. Par contre, le tissu conjonctif, dont elle est constituée, est très serré; ce qui indique que dans cette région l'appendice a été déjà le siège d'inflammation.

D'ailleurs, en faveur de cette hypothèse, plaide un épaississement inflammatoire de la couche musculaire interne.

La région séreuse est tapissée et laisse voir, se détachant d'elle, quelques adhérences.

Toujours examinant les coupes en série, on note qu'en même temps que

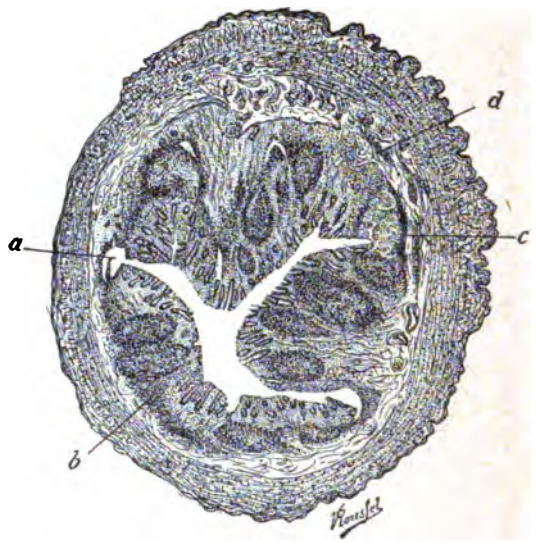

Fig. 1 (Obs. I). — *a*, petite ulcération de la muqueuse; *b*, infiltration périfolliculaire intense; *c*, *d*, traînées de lymphangite parcourant la sous-muqueuse.

la cavité de l'appendice diminue de calibre, sa muqueuse présente des lésions de plus en plus intenses.

Examinant à un plus fort grossissement, nous trouvons dans la partie supérieure de l'appendice quelques follicules lymphatiques, réunis par des placards d'infiltration parvicellulaire interfolliculaire.

D'autre part, des traînées de lymphangite se détachent de quelques follicules pour traverser la sous-muqueuse.

En même temps, les couches musculaires présentent des foyers d'infiltration.

Le tissu conjonctif de la sous-muqueuse et des couches musculaires présente des signes très nets d'inflammation. En effet, beaucoup de cellules conjonctives sont très tuméfiées et polymorphes.

Il faut noter enfin l'infiltration inflammatoire du chorion, ainsi que la diapédèse leucocytaire au niveau des glandes.

Passant à la partie inférieure de l'appendice, où se trouve le maximum des lésions, on voit les follicules lymphatiques réunis par des placards inflammatoires. Ils forment une épaisse bande inflammatoire circulaire, colorée intensément en bleu par l'hématéine, et dans laquelle il est parfois

difficile de reconnaître les contours des follicules lymphatiques. Le chorion est très infiltré d'éléments cellulaires; un grand nombre de leucocytes se fraient un passage entre les cellules épithéliales des glandes de Lieberkühn.

On trouve également des leucocytes libres dans la cavité des glandes.

Les glandes, dont l'épithélium paraît en général intact, sont tantôt abrasées, tantôt complètement absentes.

Nous croyons que cela est surtout un accident de préparation.

Dans la sous-muqueuse, on trouve des lymphatiques gorgés de leucocytes; quelques lymphatiques sont très dilatés, au point de former des véritables lacs.

Un groupe de gros lymphatiques parcourt toute l'épaisseur de la sous-muqueuse, dans un endroit très limité de la circonférence de l'appendice.

Les couches musculaires présentent des traînées lymphangitiques dans toute leur épaisseur.

Le tissu conjonctif sous-péritonéal est, lui aussi, le siège d'une infiltration inflammatoire.

Plusieurs adhérences organisées se détachant de la couche péritonéale sont très nettement appréciables.

Ajoutons enfin que, dans les coupes colorées par la thionine, bleu d'Unna, etc., on constate des nombreuses cellules d'Erlich (Mastzellen), qui siègent dans la sous-muqueuse, dans les faisceaux conjonctifs intermusculaires, et dans la région sous-péritonéale. A l'immersion, sur les coupes colorées par la thionine et par la méthode de Gram (cristal-violet), on voit de nombreux microbes, en forme de coccus et de bacilles, qui occupent surtout la muqueuse et la cavité libre de l'appendice, où ils sont très abondants.

En résumé, il s'agit dans notre cas d'une appendicite aiguë, dont le maximum des lésions se trouve à la partie inférieure de l'appendice.

L'appendicite est aiguë, car on trouve des lymphangites se propageant de la muqueuse vers la couche péritonéale, à travers la sous-muqueuse et les couches musculaires.

D'autre part, l'étude des coupes de la partie moyenne de l'appendice montre que l'inflammation s'est propagée de la pointe vers la base par les voies lymphatiques.

En outre, on peut affirmer que cette appendicite s'est développée sur un terrain d'inflammation chronique : ce qui est très bien mis en évidence sur des coupes colorées par la méthode de Van Gieson, où on constate un épaississement considérable du tissu conjonctif sous-muqueux, ainsi que l'organisation des anciennes fausses membranes.

Enfin, ce cas ressemble à la variété d'appendicite folliculaire, décrite par MM. Letulle et Weinberg dans leur mémoire sur « *les*

recherches histopathologiques des appendicites »[1], où ces auteurs insistent aussi sur le fait que très rarement l'nflammation aiguë de l'appendice est un premier accident, mais qu'on trouve presque toujours dans la paroi de l'appendice les traces d'une inflammation chronique.

Le tableau histologique de notre cas ne ressemble nullement à celui d'appendicite typhique, décrit par ces mêmes auteurs. On ne trouve aucune lésion qui puisse être rapprochée de celles caractéristiques de la fièvre typhoïde.

Obs. II. — M. G., femme C., vingt-huit ans, infirmière, entre dans le service de M. le Professeur Chantemesse le 20 janvier 1904, pour une fièvre typhoïde.

Dans le cours de sa fièvre typhoïde et précisément le 10 février, des désordres dans la sphère génitale apparaissent. Elle perd abondamment du sang liquide et en gros caillots par l'utérus. Ces métrorragies, d'abord douloureuses, deviennent ensuite presque indolentes, et enfin cèdent complètement la place, une dizaine de jours après, à des pertes blanches abondantes.

Tout le bas-ventre est douloureux spontanément, et à la pression ; les douleurs irradient dans les cuisses et dans les reins. La température oscille, mais se maintient toujours élevée.

Quelques jours après, les métrorragies réapparaissent avec plus de persistance et d'abondance. Les douleurs s'accentuent souvent à gauche, où la malade accuse de vrais élancements. Les métrorragies persistent jusqu'au 18 mars, et dès lors sont remplacées par des pertes blanches. La température redevient normale le 10 mars.

Le 20 mars, la malade entre dans le service de M. le Professeur Terrier, envoyée par M. le Professeur Chantemesse, pour être soignée de son affection annexielle, survenue, vraisemblablement, au cours de la fièvre typhoïde. En effet, la malade présente une double salpingo-ovarite suppurée, marquée surtout à gauche, et métrite.

Comme la température oscille encore et s'élève même une fois à 39° et une autre fois à 38°3, on attend qu'elle soit redevenue complètement normale pour opérer. L'intervention est arrêtée pour le 28 mars.

Le matin, nous voyons la malade, qui nous dit avoir été prise pendant la nuit, soudainement, de douleurs assez brusques et violentes dans la fosse iliaque droite, accompagnées de nausées. Nous l'examinons ; et, en effet, nous trouvons une douleur très nettement localisée au point de Mac-Burney, légère hyperesthésie cutanée, et défense musculaire : le reste de l'abdomen souple et non douloureux. La température s'élevait à 37°4. Nous portons le diagnostic d'appendicite aiguë et en prévenons notre maître, le Dr Gosset, qui, une demi-heure après, l'opère. (Aide, M. Gernez ; chloroformisateur, M. Boureau.)

1. Maurice Letulle et Michel Weinberg, Appendicites, recherches histo-pathologiques, *Arch. des Sciences médicales*, 1897, p. 360-511.

Opération.

Laparotomie médiane sous-ombilicale. Aussitôt que le péritoine pariétal est ouvert, on voit l'appendice adhérent aux annexes droites. La trompe de ce côté est oblitérée, légèrement augmentée de volume, un peu flexueuse, l'ovaire doublé de volume et kystique.

A gauche, la trompe est tortueuse, du volume du pouce, tombée dans le

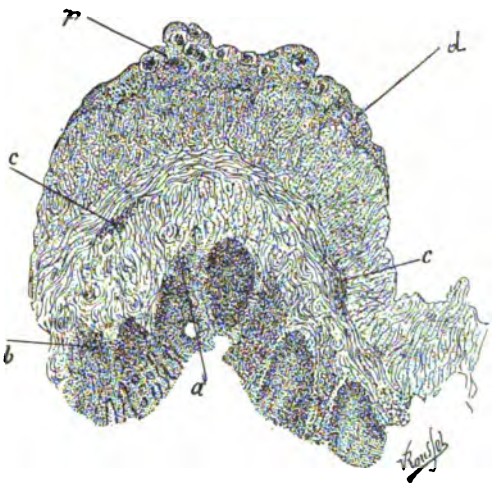

Fig. 2 (Obs. II). — *a*, *b*, infiltration périfolliculaire; *c*, *c*, vaisseaux lymphatiques de la partie périphérique de la sous-muqueuse bourrés de leucocytes; *d*, *d*, vaisseaux dilatés et gorgés de sang et véritables foyers hémorragiques sous-péritoneaux.

cul-de-sac de Douglas, suppurée. On fait l'hystérectomie sus-vaginale et l'appendicectomie.

L'appendice est de longueur normale, dilaté dans ses deux tiers inférieurs, rétréci dans son tiers supérieur, rouge, turgescent.

Examen bactériologique.

1. Coli-bacille.
2. Streptocoque pyogène.
3. Bacillus fragilis.
4. Bacillus perfringens.

Examen histologique.

Nous serons très bref dans la description histologique de ce deuxième cas, car il ressemble beaucoup au précédent. Il s'agit, ici aussi, d'une appendicite folliculaire aiguë; aussi nous nous contenterons d'en esquisser à grands traits les points principaux.

La muqueuse ne présente pas d'ulcération; les glandes et l'épithélium de revêtement sont bien conservés; mais le chorion est infiltré par de nombreux leucocytes. Les follicules lymphatiques sont entourées par une zone d'infiltration diffuse; et on trouve dans la sous-muqueuse des traînées de lymphangite se dirigeant vers les couches musculaires.

Le maximum des lésions des couches musculaires se trouve dans la zone externe, du côté du péritoine. Ici, les vaisseaux sont très dilatés et gorgés de sang.

Dans d'autres endroits, on trouve de véritables foyers hémorragiques sous-péritonéaux.

Autour de ces vaisseaux congestionnés, l'infiltration inflammatoire est très intense.

La cavité de l'appendice est en général rétrécie; mais elle reste toujours perméable.

On voit, dans toute l'épaisseur de l'appendice, mais surtout dans la muqueuse et dans la cavité libre, de nombreux microbes de différentes formes.

En somme, dans ce deuxième cas, caractérisé par les lésions aiguës de la muqueuse avec propagation vers le péritoine, les lésions de la muqueuse sont moins intenses que dans le cas précédent; mais, par contre, la réaction inflammatoire des couches musculaires, ainsi que de la couche sous-péritonéale, est beaucoup plus marquée.

Ici, encore rien ne rappelle les lésions caractéristiques de la fièvre typhoïde.

Obs. III. — L. A., vingt-six ans, infirmière. — Le 27 septembre 1903, entre dans le service de M. le docteur Lion, à la Pitié, pour une fièvre typhoïde.

Le 1er novembre, à huit heures du soir, la malade est prise brusquement de fortes douleurs dans tout le ventre et de vomissements. La température, qui était normale la veille, monte jusqu'à 38°. La malade est en proie à une vive agitation, le pouls petit et fréquent. On porte le diagnostic de perforation intestinale et l'on opère d'urgence à dix heures du soir.

M. le docteur Alglave, qui l'opère, ne trouve aucune perforation, ni gaz ni liquide dans la cavité péritonéale, mais seulement au niveau de la terminaison de l'iléon quelques fausses membranes.

On conclut à une *péritonite par propagation*; et on se contente de drainer la cavité péritonéale.

La malade se lève le 17 décembre; et le 25 janvier 1904 reprend son service d'infirmière dans de bonnes conditions de santé.

Le 10 avril 1904, à quatre heures du matin, elle est réveillée tout à coup par des douleurs extrêmement vives péri-ombilicales, irradiant dans tout le ventre, et par des vomissements. La température monte à 39°1, le pouls à 12.

A neuf heures, quand nous la voyons avec le docteur Gosset, elle est dans le même état, pousse des cris déchirants. Le facies est grippé, les traits tirés, le pouls petit et irrégulier. Le ventre est légèrement ballonné, très douloureux; et malgré les grandes difficultés de la palpation, on peut se convaincre qu'il y a un maximum d'intensité dans la fosse iliaque droite.

On peut en outre observer à ce niveau l'hyperesthésie cutanée et la défense musculaire.

M. Gosset porte le diagnostic d'*appendicite suraiguë* et décide l'intervention immédiate.

A onze heures, on l'opère.

Opération.

Opérateur, M. Gosset (aide, M. Gernez; chloroformisateur, M. Perrone).

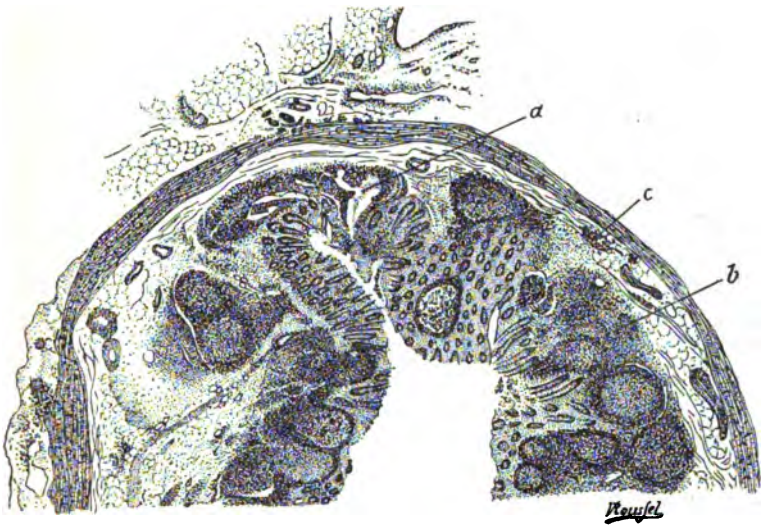

Fig. 3. (Obs. III). — *a*, follicule lymphatique détruit par l'hémorragie, qui gagne la lumière de l'appendice; *b*, infiltration intense périfolliculaire; *c*, grosses granulations pigmentaires d'origine sanguine.

Incision de Jalaguier. On arrive sur l'appendice qui est très long, 12 centimètres, tuméfié, congestionné, en érection, et libre dans la cavité péritonéale. Autour de l'appendice, on trouve une cuillerée de liquide louche.

On enlève l'appendice, enfouissant le moignon dans le cæcum, comme d'habitude.

Deux gros drains sont mis dans la fosse iliaque droite en contact avec le cæcum, et on referme la paroi avec du catgut.

En somme, opération très simple. La malade guérit rapidement et reprend deux mois après les fonctions d'infirmière dans le service du Professeur Terrier, où elle est encore et se porte bien.

Dans ce cas, notre opinion, ainsi que celle du Dr Gosset, est formelle. Il s'est agi là d'une malade, qui, dans le cours de sa fièvre typhoïde, a fait une appendicite suraiguë, n'ayant été reconnue ni avant, ni pendant la première opération, et que l'on a cru une *perforation intestinale* avant l'opération, et une *péritonite par propagation* après.

Les suites opératoires et le fait que la malade, cinq mois après, fit une

autre crise en tous points semblable à la première, mais cette fois diagnostiquée et démontrée à l'opération, plaident en notre faveur[1].

Examen bactériologique.

1° Coli bacille.

2° Streptocoque pyogène.

Examen histologique.

L'appendice, fixé dans le formol, après avoir passé dans l'alcool à 60° et durci dans les alcools successifs, est divisé en douze morceaux à peu près égaux, bien numérotés, et coupés en série.

On commence l'examen histologique par l'extrémité libre.

Déjà, à l'examen des coupes à l'œil nu, on constate que la lumière de l'appendice est en partie oblitérée par la muqueuse très tuméfiée.

A un faible grossissement, on trouve que la lumière de l'appendice est simplement très rétrécie et qu'il ne s'agit nulle part d'une véritable oblitération. La tuméfaction est due à l'hypertrophie des follicules lymphatiques, ainsi qu'à l'infiltration considérable du chorion, des espaces interfolliculaires, et de la zone périfolliculaire de la sous-muqueuse. Les follicules lymphatiques, bien que très enflammés, montrent pour la plupart très nettement leurs deux couches : la centrale claire, et la couche périphérique où les éléments sont très tassés. Quelques-uns d'entre eux sont le siège de lésions hémorragiques considérables.

On trouve sur chaque coupe de l'extrémité libre de l'appendice deux follicules lymphatiques, en grande partie détruits, et remplacés surtout par du sang épanché.

La muqueuse de l'appendice, c'est-à-dire le chorion et les glandes, sont également détruits à ce niveau, et le sang est passé directement dans la lumière de l'appendice.

Remarquons en passant que la muqueuse est intacte partout ailleurs : ses glandes ainsi que son épithélium de revêtement au niveau des follicules lymphatiques sont bien conservés. On constate seulement une infiltration considérable du chorion et le passage d'un grand nombre de leucocytes à travers la paroi épithéliale de la muqueuse.

Sur les coupes colorées par la méthode de Van Giesen, on peut retrouver encore dans quelques rares endroits la *muscularis mucosae*; mais en général elle est méconnaissable à cause de la dissociation des fibres musculaires lisses par les éléments inflammatoires.

Passant à l'examen de la sous-muqueuse, on trouve que l'infiltration inflammatoire autour des follicules lymphatiques est très diffuse et s'étend dans quelques endroits jusqu'à la couche musculaire interne.

On trouve également des trainées de lymphangite, ainsi que dans la couche plus superficielle de la sous-muqueuse.

Dans une partie de la circonférence de l'appendice, non loin des follicules lymphatiques qui sont le siège de l'hémorragie, on trouve des amas de

1. Cette observation clinique a été publiée dans la thèse du Dr François René : *Appendicite au cours de la fièvre typhoïde*, thèse de Paris, 1904.

pigment. Ce pigment est ferrugineux comme le prouve la réaction par le sulfhydrate d'ammoniaque. Il est donc d'origine sanguine. Il se présente sous forme de blocs irréguliers, ainsi que sous forme de granulations de dimensions variables.

Les couches musculaires présentent dans de nombreux points de l'infiltration inflammatoire.

On rencontre souvent des vaisseaux lymphatiques, qui serpentent entre

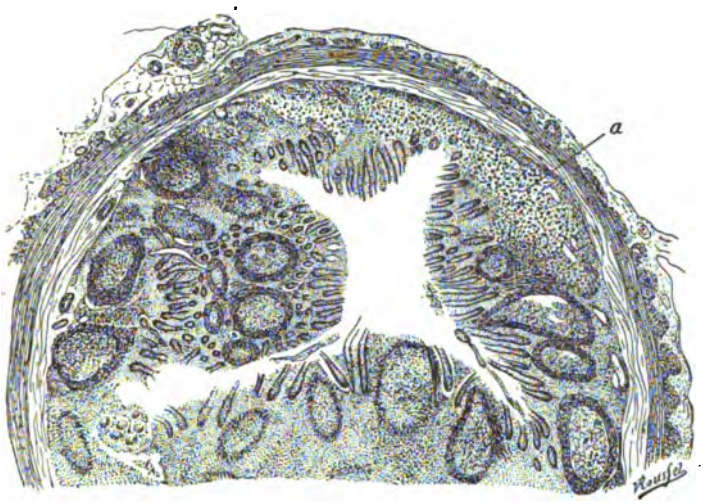

Fig. 4 (Obs. III). — *a*, vaste infiltration hémorragique dans la sous-muqueuse.

les faisceaux musculaires et sont disposés parallèlement à eux. Ils sont très dilatés et distendus par des amas de leucocytes.

On constate la même infiltration dans la couche sous-séreuse, mais à un degré moins élevé.

La couche péritonéale laisse voir quelques adhérences.

Le méso est très épais, très riche en tissu adipeux, légèrement sclérosé. On y trouve quelques lymphatiques remplis de leucocytes et une grosse veine qui contient aussi un grand nombre de leucocytes.

L'examen histologique des autres régions de l'appendice montre que, au fur et à mesure qu'on s'éloigne de l'extrémité libre, les lésions appendiculaires deviennent de moins en moins intenses.

On retrouve cependant des lésions hémorragiques assez intenses vers la zone moyenne de l'appendice.

Quelques follicules lymphatiques sont complètement dissociés par l'hémorragie.

Dans la partie supérieure de l'appendice, la muqueuse présente une inflammation diffuse; mais on ne retrouve plus ici des lymphangites dans les couches musculaires et dans les sous-péritonéales.

La lumière de l'appendice est plus étroite que normalement dans toute

son étendue. Il n'y a en aucun point de véritable oblitération; mais, vers l'abouchement intestinal, elle est sensiblement rétrécie.

En examinant à un fort grossissement et à l'immersion, on trouve disséminés, dans toute l'étendue du chorion interglandulaire, des éosinophiles.

Dans les tissus conjonctifs intermusculaires et dans la couche sous-séreuse, mais surtout dans la région périfolliculaire de la sous-muqueuse, on perçoit de nombreuses cellules d'Erlich (Mastzellen).

La distension des vaisseaux lymphatiques, bien plus facilement appréciable qu'à l'état normal, leur réplétion par des polynucléaires, la tuméfaction bien apparente des cellules endothéliales, tout indique qu'il s'agit bien réellement d'une lymphangite aiguë.

On peut également constater la tuméfaction des cellules conjonctives de la sous-muqueuse et des espaces conjonctifs intermusculaires.

Cette tuméfaction coïncide avec un œdème diffus de toutes les couches de l'appendice.

En outre, sur les coupes colorées par la thionine, bleu d'Unna, etc., il est facile de constater dans les follicules lymphatiques de nombreuses cellules en kariokinèse. Elles se trouvent surtout à la partie périphérique de la zone centrale des follicules lymphatiques.

Dans les coupes colorées par la thionine et par la méthode de Gram (cristal-violet), on trouve de nombreux microbes.

Ce qu'on observe surtout, ce sont des formes de cocci, disposés en chaîne, particulièrement dans la cavité de l'appendice.

En somme, comme *conclusion*, il s'agit, dans notre cas, d'une appendicite aiguë, caractérisée surtout par des lésions inflammatoires des follicules lymphatiques qui présentent à leur degré le plus intense des lésions hémorragiques considérables, et, à leur degré le plus faible, une simple prolifération des éléments des follicules. Les lymphangites, disséminées dans toutes les couches au niveau des lésions, attestent l'activité du processus morbide, qui d'ailleurs a été arrêté dès son début par une opération hâtive. On comprend ainsi comment les lésions péritonéales sont relativement peu accentuées.

Rien dans ces coupes ne rappelle les lésions d'origine typhoïdique, ni les traces d'une fièvre typhoïde antérieure.

L'appendicite de notre malade offre le caractère histologique d'une appendicite aiguë à type hémorragique.

Conclusion.

1° L'appendice peut être, comme toutes les autres parties de l'intestin, le siège des lésions typhoïdiques. Mais, en dehors de cela, il existe incontestablement une appendicite, survenant dans le cours et pendant la convalescence de la fièvre typhoïde et évoluant avec tous les caractères cliniques d'une appendicite banale et toutes

ses complications. Elle n'a aucun rapport de cause à effet avec le processus dothiénentérique, qui tout au plus joue le rôle de cause prédisposante.

2° Cette forme d'appendicite, cliniquement étudiée fort bien dans tous ses détails depuis longtemps par M. le Prof. Dieulafoy sous le nom d'*appendicite para-typhoïde*, est, d'après nous, beaucoup plus fréquente qu'on ne croit et passe souvent inaperçue.

3° Les péritonites typhoïdes *par propagation*, telles qu'on les comprenait depuis Thirial, ne sont autre chose que des appendicites méconnues, ainsi que l'a établi M. Dieulafoy [1].

4° Le diagnostic souvent est relativement facile, surtout quand l'appendicite survient dans la convalescence de la fièvre typhoïde et qu'elle se déclare avec tous ses symptômes habituels : *douleur au point de Mac-Burney*, *vomissements*, *hypéresthésie cutanée*, *fièvre*. — Mais, dans d'autres cas, le diagnostic est particulièrement difficile, surtout quand l'appendicite intervient dans le cours même de la fièvre typhoïde. Dans ces conditions, l'état grave des malades et le début insidieux de l'appendicite peuvent la laisser méconnue.

En pareils cas, l'erreur plus commune est de la confondre avec une perforation intestinale.

Un bon élément de diagnostic différentiel, bien qu'il ne soit pas toujours rigoureuseusement exact, est le suivant, qu'indique le Prof. Dieulafoy : « l'appendicite s'annonce en général avec élévation de température, la perforation avec abaissement » (Hypothermie).

5° Aussitôt le diagnostic d'appendicite posé, il y a tout intérêt à opérer de suite, et à ne pas s'attarder inutilement pour le grand péril du malade.

6° Dans les cas où il y a du doute, l'erreur ne pouvant être commise qu'avec une perforation intestinale, il faut toujours opérer. Le malade ne peut en effet que gagner à l'intervention.

7° Le pronostic de ces appendicites, surtout si elles sont opérées à temps, n'a nullement la gravité de celui des perforations typhiques.

8° L'état grave du malade, voire l'hypothermie, ne constituent nullement une contre-indication à l'intervention chirurgicale.

9° Dans les cas très graves, il est prudent de recourir à l'anesthésie cocaïnique.

Nous tenons en finissant à remercier le Dr Weinberg, de l'Institut Pasteur, de la peine qu'il s'est donnée en voulant bien examiner toutes nos préparations.

1. Dieulafoy, *Académie de Médecine*, séance du 27 octobre 1896; *Manuel de pathologie interne*, 1904, t. IV, p. 128.

Nous avons été heureux de constater que, loin d'infirmer nos conclusions, il les a appuyées de toute sa compétence bien connue en cette matière.

BIBLIOGRAPHIE.

Alexandroff, *Journal de clinique et de thérapeutique infantiles*, 1894.
Barbe, *Perforations de l'intestin grêle*, thèse de Paris, 1895.
Bayer, *Appendicite et fièvre typhoïde*, thèse de Paris, 1901.
Coulomb, *Contribution à l'étude des lésions de l'appendice dans la fièvre typhoïde*, thèse de Paris, 1899.
Cushing, *Archives générales de Médecine*, 1901 (Traduction de Lecène).
Dieulafoy, *Bulletins de l'Académie de Médecine de Paris*, séance du 20 octobre 1896 et séance du 27 octobre 1896; *Manuel de pathologie interne*, 1904, t. IV, p. 128-132.
Finney John, Baltimore, 1897, *Arch. de Méd.*, mai 1897.
Fitz, *Trans. Association of American Physicians*, vol. VI, p. 200.
François René, *L'appendicite au cours de la fièvre typhoïde*, thèse de Paris, 1904.
Grisolle, *Traité de path. int.*, 1865, t. I, p. 576, t. II, p. 408.
Huchard et Gueniot, *Bull. de la Société Anatomique*, Paris, 1899.
Hutinel, thèse d'agrégation, Paris, 1883.
Jacob, thèse de Paris, 1893.
Launois, *Rev. de Méd.*, 1895, p. 908.
Letulle et Weinberg, Appendicites. Recherches histo-pathologiques, *Arch. des sciences médicales*, 1897.
Malespine, *Arch. génér. de Méd.*, 1841.
Martineau, *Bull. de la Soc. méd. des hôpitaux*, 1876, p. 264.
Millard, *Bull. de la Soc. méd. des hôpitaux*, 1876, p. 359.
Moizard, La fièvre thyphoïde à début brusque simulant l'appendicite, *Journal de Médecine et de Chirurgie pratique*, 10 juillet 1899.
Opfenhausen Olga, *Rev. méd. de la Suisse Romande*, 1899.
Rendu, *Sem. méd.*, 6 février 1901.
Rolleston, *Clinical Society's Transactions*, vol. XXXI, p. 234 (Traduction de François).
Thirial, *Union méd.*, 1853, n° 83, 84, 85.
Widal, *Soc. méd. des hôpitaux*, 2 avril 1901.

BIBLIOGRAPHIE

Leçons de clinique chirurgicale; par **O.-M. Lannelongue.** — 1 vol., Paris, Masson et Cie, 1905.

Un livre de leçons de clinique ne s'analyse pas; la meilleure façon de le faire connaître est de donner la liste des leçons qu'il contient : Transformation des maladies : maladies en voie de disparition et maladies nouvelles; descriptions erronées quoique classiques. — Mensuration des membres. — Comment Pasteur a été amené à s'occuper de la rage. — Nécessité d'un diagnostic précoce des maladies à évolution lente. — De la spécifité des maladies au point de vue clinique et de leur diagnostic différentiel. — Les erreurs de diagnostic dont on n'est pas le maître. — Le passé des sujets. Nécessité de le connaître. — Les prétendus troubles et douleurs de croissance. — Examen des enfants, — Position d'examen dans les affections chirurgicales du tronc et des membres. — Tuberculomes simples et symptomatiques, sessiles et migrateurs. — Critérium de la guérison des tuberculoses ostéo-articulaires et du mal de Pott. — Diagnostic de l'ostéo-arthrite tuberculeuse. — Diagnostic de la coxo-tuberculose. — Ulcérations tuberculeuses de la langue. — Ostéo-arthrite tuberculeuse et traumatisme. — Le spina-ventosa; son traitement. — Pronostic et conséquences du spina-ventosa. — Thérapeutique des foyers tuberculeux multiples. — Variétés de tuberculomes cutanés. — Méthode sclérogène. — Injections intra-extra-articulaires. — Du torticolis congénital. — Torticolis essentiel et arthrite. — Arthrites anciennes du cou. — Kyste intra-articulaire du genou. — Historique de l'appendicite. — Blessure et maladie de Gambetta. — Étiologie et pathogénie de l'appendicite. — Traitement de l'appendicite. — Gonalgie. — Kyste médian congénital du cou. — Prétendu corps étranger des voies respiratoires. — Kyste dermoïde et tuberculose. — Fissure anale et hémorrhoïdes chez le nouveau-né. — Le rachitisme tardif. — Faux pénis ombilical. — Syphilis osseuse héréditaire. — Fistule vésico-intestinale syphilitique. — Hernies et accidents du travail. — Paralysie abdominale infantile. — Fissure palatine hérédo-syphilitique. — L'ectocardie et sa cure par l'autoplastie. — Kystes dermoïdes intra-crâniens. — Angiome de la face et du cou. — Angiome du crâne, communiquant avec le sinus longitudinal supérieur. — Gaucherie et droiterie. — Indications du traitement local du mal de Pott. — Adénite cervicale tuberculeuse. — Traitement des adénites tuberculeuses. — Fracture du coude avec cal exubérant. — Tuberculose et mariage. — Ganglions lymphatiques d'un siège insolite. — Ostéo-tendo-synovite au niveau de la patte d'oie. — Ostéo-périostites multiples du crâne

et de la face. — Mal de Pott chez l'adulte et le vieillard. — Bursite du fascia lata, prise pour une exostose.

Ce volume est illustré de nombreuses figures et de deux planches hors texte en couleurs.

ADDRESSES AND OTHER PAPERS; par **William Williams Keen**. — Illustrated. Philadelphie et Londres, W. B. Saunders et Cie, 1905.

L'auteur a réuni en un volume les nombreuses « addresses » et les autres publications, plus particulièrement professionnelles, d'un intérêt souvent général, qu'il a publiées, jusqu'à ce jour.

Les sujets traités sont pour la plupart très curieux, et souvent très originaux, ainsi qu'on peut en juger par leurs titres différents :

Histoire des anciens temps de l'anatomie pratique (1874).

Histoire de l'École anatomique de Philadelphie et de sa relation avec l'enseignement médical (1875).

Nos récentes dettes à la vivisection (1885).

Récents progrès en Chirurgie (1889).

Nouvelle ère en médecine, et ses besoins professionnels et éducateurs (1890).

Les réelles récompenses de la Médecine (1893).

La Médecine comme carrière des gens éduqués (1893).

Vivisection et chirurgie du cerveau (1893).

Éducation médicale (1894).

Les avantages de l'entraînement académique pour la carrière médicale (1896).

Méthode littéraire en médecine (1897).

Discours à l'inauguration de la statue du professeur Samuel D. Grooss. M. D. (1897).

Discours sur un demi-siècle de Chirurgie, lu devant l'American medical Association (1897).

La dette du public à la profession médicale (1899).

La dotation des collèges de médecine (1900).

Le médecin idéal (1900).

Adresse au Collège royal des Chirurgiens anglais (1900).

Les progrès de la Chirurgie au XIXe siècle (1901).

La mission d'un collège médical (1901).

Les devoirs et responsabilités des administrateurs des Institutions médicales publiques (1903).

Les qualités essentielles pour le succès en médecine (1903).

La douceur de la mort (1903).

Le moyen pour augmenter les dotations pour l'instruction médicale (1904).

Age et jeunesse en médecine (1904).

Réminiscences chirurgicales de la Guerre civile (1905).

F. T.

Le propriétaire-gérant : FÉLIX ALCAN.

Coulommiers. — Imp. PAUL BRODARD.

UNE

TECHNIQUE CHIRURGICALE SIMPLE ET ASEPTIQUE

Par Dudley P. ALLEN, M. D.

Visiting Surgeon to the Lakeside Hospital,
Professor of Surgery, W. R. U. Cleveland, Ohio.

*Lu devant l'*American surgical Association, *réunie à San Francisco, le 5 juillet 1905.*

Les observations rapportées dans ce mémoire ont pour but d'établir une technique d'asepsie à la fois simple et efficace.

Elles ont été toutes faites dans les mêmes conditions essentielles de stérilisation des mains. Les gants de caoutchouc, stérilisés par l'ébullition, furent employés dans tous les cas. Les conclusions s'appuient sur 377 examens bactériologiques des mains de l'opérateur et de ses assistants au nombre de 6, et sur les résultats obtenus pour 3 500 opérations.

Les recherches bactériologiques furent faites par mon premier assistant résident, le Dr W. Elliott.

Les observations cliniques furent rédigées par mon dernier premier assistant résident, le Dr A. I. Ludlow, qui fut assistant à l'hôpital pendant toute la période de traitement des opérés.

Pour en assurer l'exactitude, cette relation des cas opérés a été revue par tous les assistants résidents pendant cette période.

Ce travail fut suggéré par les travaux intéressants et importants d'Harrington, Monks et Ochner, publiés dans les « Transactions of the American surgical Association » en 1904.

Un autre motif de ce travail résulte des observations, faites récemment, que l'usage des gants de caoutchouc n'était pas fréquent dans beaucoup de cliniques européennes.

De grosses objections ont été présentées, d'une façon répétée, à l'usage des gants, s'appuyant sur les raisons suivantes :

1° Que la main recouverte d'un gant de caoutchouc développait sûrement et longtemps une abondante végétation de bactéries;

2° Que la ponction des gants, pendant l'opération, entraînerait leur échappement dans le champ opératoire;

3° Que les gants étaient de sérieux obstacles en opérant;

Et 4° qu'ils étaient trop coûteux.

Les observations rapportées indiqueront :

1° Que les gants de caoutchouc sont une grande protection, à la fois pour le chirurgien et pour le patient;

2° Et qu'une très simple technique peut être absolument utilisée pour garantir l'asepsie.

Les observations bactériologiques, rangées en 7 séries, indiquent suffisamment et clairement les méthodes employées.

Les observations furent faites sur les premières opérations de chaque jour, de façon à présenter la première stérilisation des mains.

Les séries A, B et C furent les observations faites sur les mains de l'opérateur seul, ses mains étant normalement recouvertes de gants, lors du maniement des pansements et des plaies et en pratiquant l'examen du vagin et du rectum, et ainsi moins exposées aux contacts septiques que les mains des assistants, travaillant constamment dans l'hôpital, bien que les assistants, en règle générale, portent des gants de caoutchouc, quand ils font les pansements chirurgicaux.

Dans les séries D à G, les cultures furent faites avec les mains de l'opérateur et de ses assistants divers.

Les observations bactériologiques sont basées sur des cultures faites sur de nombreux milieux, tels que : glycérine, glucose et hydrocèle agar, bouillon, bouillon avec glycose, et sérum du sang.

Les cultures, prises sur les mains des divers assistants, furent habituellement faites sur différents milieux.

C'est après l'opération et l'enlèvement des gants que les cultures furent prises en frottant un petit morceau de coton, entre les doigts et aux bases et extrémités des ongles.

En lavant les mains, la brosse dure ne fut pas utilisée plus de 2 minutes. Elle fut usée principalement sur la paume des mains et à l'extrémité des doigts.

Le nettoyage des ongles fut fait seulement au-dessous d'eux et jamais à leur base. Le dos des mains et des bras fut lavé avec du savon mou et fut soigneusement essuyé avec un essuie-mains ou avec de la gaze. La brosse dure ne fut jamais employée pour les bras.

Une blouse fraîchement stérilisée fut utilisée à chaque opération, ordinairement avec des manches recouvrant la moitié de l'espace s'étendant de l'épaule au coude. De cette façon les bras de l'opérateur sont découverts, juste au-dessus du coude, la partie supérieure des gants remontant à 3 pouces au-dessus du poignet. Cette méthode

fut préférée à l'emploi des longues manches; si par hasard le bras touche à quelque chose en dehors de l'opération, c'est perçu par l'opérateur. Ce qui n'arrive pas, quand le bras est recouvert par une longue manche. De plus les mains gantées et les bras sont tous fréquemment lavés à l'eau stérilisée. Aucun germinicide n'est employé soit sur la plaie ou sur les mains pendant l'opération.

Des manches de caoutchouc, couvrant tout le bras, ne sont utilisées que lorsque les opérations sont très septiques ou donnent un pus abondant. Elles sont employées seulement pour protéger les bras de l'opérateur.

L'opérateur, les assistants et les nurses portent toujours des calottes, couvrant les cheveux et les oreilles.

Dans les différentes séries d'observations qui suivent, on note : 1° la méthode de lavage employée, et 2° de stérilisation des mains; 3° le temps de durée des opérations variées; 4° la nature de l'opération, propre ou septique; 5° le nombre d'opérations faites pour chaque période de temps déterminée, 4 opérations durant quinze minutes chacune; et 6° les résultats, à savoir si les cultures furent négatives ou fertiles, et dans ce dernier cas quel microbe fut trouvé.

Les résultats des observations furent les suivants :

Série A. — Les cultures sont toutes négatives.

L'usage de la solution d'Harrington, quoique montrant des résultats nuls dans chaque observation, ne fut pas satisfaisant, en causant l'irritation de la peau des mains et des bras et rendant les ongles cassants.

Dans le but d'empêcher cet inconvénient, on supprima l'acide chlorhydrique de cette solution, qui cependant démontra son pouvoir irritant.

Série B. — Les résultats de cette dernière méthode furent également couronnés de succès, comme pour la première.

Dans les séries A et B, après s'être lavé les mains dans la solution d'Harrington, seule l'eau stérilisée fut utilisée pour les gants.

Dans la série C, après avoir lavé les mains, celles-ci furent plongées dans de l'alcool à 70 p. 100. Les gants furent mis dans de l'eau stérilisée; pas d'alcool ne fut usé pour les gants.

L'alcool prouva son insuffisance comme désinfectant.

Sur 42 observations, des organismes pyogènes furent trouvés 20 fois : soit presque 50 p. 100 des cas. Une solution de continuité des gants pourrait causer une infection du champ opératoire.

Dans les séries D, E, F et G, une solution de bichlorure de mercure, de force différente, fut employée. Les bras et les mains furent soigneusement lavés avec la solution de bichlorure; et le plus souvent

les mains et les bras furent immergés dans la solution; et les gants furent remplis de cette solution avant d'être mis.

Dans les séries D, F et G, l'alcool fut employé dans le lavage des mains, avant de mettre les gants. Dans la série E on n'utilisa pas d'alcool.

Dans les 285 observations faites avec des gants remplis d'une solution de bichlorure de mercure, une fois on trouva le bacille de Hay, et 2 fois le Staphylococcus pyogenes albus. Dans chaque cas, la croissance n'apparut qu'après plusieurs jours : ce qui rend probable la légère virulence.

Le but d'user une solution de bichlorure de mercure dans les gants est que son contact prolongé avec les mains inhibe le développement des bactéries.

Ceci paraît actuellement prouvé par le fait que les cultures furent prises sur des mains après des opérations de toute longueur, de dix minutes à 1 heure 45 minutes, et qu'elles restèrent stériles.

Les conclusions à tirer de ces observations sont :

1° Par l'usage de la solution d'Harrington, les mains peuvent être rendues stériles, et peuvent le rester dans des gants stérilisés contenant seulement de l'eau stérilisée.

L'auteur trouve cette solution irritante pour les mains et les bras, et par cette raison inutile (undesirable).

2° Les mains, soigneusement lavées et plongées plus tard dans l'alcool, développent des bactéries pathogènes, quand elles sont recouvertes de gants ne renfermant que de l'eau stérile.

On ne fit pas d'expériences avec des gants stérilisés à sec et saupoudrés avec une substance destinée à faciliter leur introduction.

Cependant il semble que les bactéries se développeraient sur les mains enveloppées dans ces gants, et humidifiées par la perspiration aussi certainement que sur des mains rendues humides par l'eau stérilisée.

Tandis que le gant sec, saupoudré avec de la poudre, peut être utilisé après une désinfection avec la solution d'Harrington ou une autre également efficace, il ne semble pas sûr dans d'autres conditions

3° En lavant soigneusement les mains et les plaçant dans des gants de caoutchouc, remplis avec une solution de bichlorure de mercure, les bactéries pathogènes des mains se développent en un si petit nombre de cas que le danger d'infection est virtuellement détruit.

Comme résultat des observations, la méthode de stérilisation relatée ci-dessus consiste simplement à laver les mains soigneuse-

ment d'abord avec du savon et de l'eau, puis avec une solution de bichlorure de 1 à 3 et 5 p. 1000, et ensuite de les revêtir avec des gants contenant la même solution.

L'auteur utilise de 1 à 5 p. 1000. Ni l'une ni l'autre de ces solutions n'est irritante pour les mains, soit de l'opérateur, soit de ses assistants.

L'emploi de l'alcool pour laver ou désinfecter ne paraît pas essentiel et a été abandonné.

Les observations cliniques rapportées dans ce travail sont basées sur 3500 opérations.

Dans l'étude de l'infection, il a paru judicieux de choisir seulement les cas nets.

Les cas infectés avant l'opération et ceux dans lesquels un drainage prolongé a été utilisé, comme lors d'opération sur les conduits biliaires, ne sont évidemment pas comptés. De même les cas de mort par shock, par hémorragie, ou par autres causes analogues, ont été omis comme ne regardant pas la question discutée.

Tous les autres cas indiscutables, opérés dans la période d'observation, sont compris dans la statistique.

Le tableau ajouté des opérations septiques montre le nombre des cas chirurgicaux, le diagnostic, l'opération, la matière utilisée pour les sutures, le nombre de jours écoulés depuis l'opération quand apparaît l'infection, son degré de septicité et le résultat final.

Les cas de suppuration d'un seul point de suture sont rapportés dans le tableau.

Dans la plupart des cas, l'infection a été légère et de courte durée. Dans un cas de fixation d'un rein flottant, la suppuration de la plaie fut générale et prolongée.

Dans les séries, sont 967 laparotomies, dont 687 aseptiques, et 280 septiques avant l'opération.

Sur le nombre total des laparotomies aseptiques, 19 fois des abcès se développèrent aux sutures.

Dans les séries de 2 533 opérations, autres que des laparotomies, 1 452 n'étaient pas septiques avant l'opération. Dans ces séries, les abcès dus aux sutures se développèrent dans 39 cas, et une fois un érysipèle.

Dans le groupe entier de 2 139 opérations aseptiques, 58 fois se développèrent des abcès de suture, soit environ 2,25 p. 100 des cas. Il est possible que quelques cas d'infection aient échappé ou aient été oubliés en résumant les statistiques; mais ce nombre doit être très peu considérable depuis que les registres sont tenus très soigneusement.

Les abcès des sutures se sont développés dans 35 cas, dans lesquels le catgut chromique fut utilisé.

Dans 2 cas la soie, dans un cas le fil d'argent, dans un le tendon de kangurou, dans trois cas le crin de Florence furent employés.

Dans les autres, la nature de la suture n'est pas mentionnée.

Depuis qu'on a l'habitude d'employer le catgut chromique pour réunir le fascia dans toutes les laparotomies, les hernies, etc., il n'est presque plus question de cette infection, pour les sutures dont les matériaux ne sont pas relatés, mais furent associés avec le catgut chromisé.

Ce fut en général du catgut n° 3.

Dans la série totale de 2139 opérations, portant sur des cas aseptiques, l'infection fut cause de la mort dans 2 cas seulement.

Les résultats obtenus dans les cas précédents furent, excepté pour les observations détaillées dans les séries A, B, C, obtenus dans les mêmes conditions quant à la stérilisation des mains et à l'usage des gants.

Approximativement dans les premiers deux tiers des séries, les mains furent lavées au savon et à l'eau, puis à l'alcool avant de mettre les gants dans la solution de bichlorure. Il ne fut observé aucune différence dans les résultats, en n'employant pas l'alcool.

Dans les premiers deux tiers des cas les patients subirent une parfaite préparation antiseptique dans les salles, l'après-midi précédant l'opération, un pansement préliminaire étant alors appliqué sur le champ de l'opération.

Dans le dernier tiers, les patients, qui n'étaient pas trop faibles, prirent un bain entier dans la salle le matin de l'opération, furent revêtus de linge propre, et placés dans un lit également propre.

Le champ opératoire fut le plus souvent rasé la veille du jour de l'opération.

En arrivant à la salle d'opérations, le champ opératoire fut fortement frotté avec du savon et de l'eau. Dans ces derniers cas, on n'employa aucune brosse, excepté pour les mains et les pieds.

L'éther et ensuite l'alcool furent utilisés et enfin une solution de 1 à 3 p. 1 000 de bichlorure de mercure fut versée sur le champ de l'opération.

On n'employa pas de masque placé sur la face soit de l'opérateur, soit de l'assistant; mais on prit soin de parler le moins possible, surtout quand la face est dirigée du côté de la plaie opératoire.

Les pansements furent stérilisés pendant 30 minutes sous une pression de 15 livres; ils sont enveloppés dans une toile de coton avant d'être placés dans le stérilisateur.

Cette enveloppe extérieure est enlevée quand les pansements sont placés sur la table d'opérations.

L'efficacité de la stérilisation fut affirmée par le contrôle de la stérilisation de pansements septiques, soumis aux mêmes conditions que les pansements chirurgicaux.

Le catgut employé fut préparé par des maisons de commerce, chaque paquet étant dans un tube de verre séparé.

Dans une série de cultures faites avec des échantillons de catgut chromique, choisis et provenant de différentes maisons, les cultures furent négatives.

Les cultures de contrôle furent aussi pratiquées dans ces séries d'observations.

Le développement de pus, dans les cas où l'on utilisa les sutures de catgut chromisé, son apparition tardive, le fait qu'il siège presque toujours au niveau du nœud, et enfin l'examen répété du pus qui l'a démontré être stérile et la cessation de la suppuration dès l'élimination du nœud de catgut, toutes ces raisons tendent à démontrer que le nœud agit comme un corps étranger qui près de la surface cause une infection secondaire.

Les conclusions à tirer, après une étude bactériologique des mains de l'opérateur et des assistants, sont que le lavage des mains dans le savon et l'eau, les trempant dans une solution de bichlorure de mercure de 1 à 5 p. 100 et les protégeant par des gants en caoutchouc bouillis et remplis avec la même solution de bichlorure, est une méthode entièrement recommandable.

Les résultats cliniques obtenus semblent montrer qu'un bain général et du linge propre sont aussi efficaces que de tenter la stérilisation du champ opératoire dans la salle. Le champ opératoire peut être préparé avec la même sûreté sur la table opératoire.

Le masque de la face ne semble pas nécessaire dans les opérations aseptiques.

Les gants de caoutchouc utilement employés ne sont pas un embarras pour l'opérateur accoutumé à leur usage.

Ils deviennent presque une absolue protection pour le patient, par rapport aux mains de l'opérateur.

Seulement d'importance secondaire quant au patient, sa valeur est pour l'opérateur en protégeant ses mains contre l'infection.

Tandis qu'avant l'usage des gants l'auteur souffrait de légères infections, dues à des déchirures des ongles ou à des piqûres par les aiguilles, il n'a pas eu une seule infection de quelque nature des mains, dans la longue série d'opérations dans lesquelles les gants ont été utilisés.

En tenant compte de ces avantages pour le patient et pour l'opérateur, le prix des gants de caoutchouc est une considération très accessoire.

La forme et la qualité du gant sont de grande importance; l'auteur a observé que les gants manufacturés en Europe ne sont généralement pas satisfaisants, comme forme et comme qualité.

Depuis que le catgut chromique fut employé en si grande proportion dans les cas où le pus apparaît après l'opération, et depuis que le pus ne parut pas être la règle longtemps après l'opération, on vit que cela tenait à la situation du nœud, et que communément la suppuration cessait avec l'élimination du nœud de catgut; il semblerait donc que le catgut chromique laisse quelque chose à désirer, comme suture, spécialement quand il est employé près de la surface d'une plaie.

En conclusion, nous présentons les méthodes ci-dessus comme simples, économiques, épargnant du temps, d'application facile, dans beaucoup de cas et entièrement recommandables.

Les simples conditions sont de bien laver les mains et les bras, prenant grand soin de ne pas blesser la peau avec des brosses dures ou la matrice des ongles avec le cure-ongle; ensuite de plonger les mêmes parties dans une solution de bichlorure de mercure et de protéger les mains pendant l'acte opératoire en les mettant dans des gants de caoutchouc remplis avec la même solution de bichlorure.

SÉRIE A. — *Harington's Solution*[1]. *Gants dans l'eau stérilisée.*

	TEMPS	NATURE	NOMBRE	RÉSULTATS
	—	—	—	—
Lavage : savon, eau, brosse dure, cure-ongles.	15.	aseptique	4	Négatifs.
	60.	—	2	—
	30.	septique	2	—
	15.	aseptique	2	—
	40.	septique	2	—
	30.	aseptique	2	—
	30.	—	2	—
	50.	—	2	—
	30.	—	2	—
	50.	septique	2	—
	60.	aseptique	2	—
	20.	—	2	—
		Total.....	26	

1. *Solution d'Harrington.*

Alcool à 95 p. 100.....	640	centimètres cubes.
Acide chlorhydrique.....	60	—
Eau.....	300	—
Bichlorure de mercure.....	0 gr. 8	

SÉRIE B. — *Harrington's Solution sans acide chlorhydrique.*

	TEMPS	NATURE	NOMBRE	RÉSULTATS
	—	—	—	—
Lavage : savon, eau, brosse dure, cure-ongles.	30.	aseptique	6	Négatifs.
	35.	—	4	—
	60.	septique	4	—
	1.30.	aseptique	4	—
	20.	septique	2	—
	15.	—	4	—
		Total.....	24	

SÉRIE C. — *Gants p'acés dans l'eau stérilisée.*

	TEMPS	NATURE	NOMBRE	RÉSULTATS
	—	—	—	—
Lavage : savon, eau, brosse dure, cure-ongles. Alcool 70 p. 100.	40.	septique	2	Négatifs.
	30.	aseptique	4	—
	50.	septique	2	—
	1.20.	aseptique	2	—
	45.	—	2	Staph. pyog. albus.
	50.	—	4	—
	15.	septique	2	Négatifs.
	60.	—	5	—
	60.	—	1	Staph. pyog. albus.
	1.20.	aseptique	2	—
	40.	septique	2	—
	60.	aseptique	2	Négatifs.
	35.	septique	2	Staph. pyog. albus.
	1.30.	aseptique	3	—
	1.30.	—	1	Négatifs.
	20.	—	2	—
	1.10.	—	4	Staph. pyog. albus
		Total.....	42	

SÉRIE D. — *Gants dans le bichlorure. Solution 1 à 5 pour 1 000.*

	TEMPS	NATURE	NOMBRE	RÉSULTATS
	—	—	—	—
Lavage : savon, eau, brosse dure, cure-ongles. Alcool 70 p. 100.	60.	aseptique	6	Négatifs.
	1.30.	—	6	—
	60.	septique	6	—
	1.20.	aseptique	6	—
	20.	septique	2	—
	35.	aseptique	10	—
	30.	—	15	—
	10.	septique	4	—
	15.	—	2	—
	50.	aseptique	6	—
	30.	—	1	Staph. pyog. albus.
		Total	64	

Série E. — *Gants dans le bichlorure de 1 à 5 p. 1 000.*

	TEMPS	NATURE	NOMBRE	RÉSULTATS
	—	—	—	—
Lavage : eau, savon, brosse dure, cure-ongles.	1.15.	septique	2	Négatifs.
	1.15.	aseptique	12	—
	1.30.	septique	10	—
	45.	aseptique	13	—
	1.45.	—	2	—
	20.	—	6	—
	50.	septique	12	—
	60.	aseptique	8	—
	40.	septique	6	—
	40.	aseptique	4	—
	30.	—	1	—
	2.00.	—	6	—
	1.15.	—	4	—
	45.	—	1	Hay Bacillus.
		Total.....	102	

Série F. — *Gants dans la solution de bichlorure de 1 à 3 p. 1 000.*

	TEMPS	NATURE	NOMBRE	RÉSULTATS
	—	—	—	—
Lavages : savon, eau, brosse dure, cure-ongles. Alcool 70 p. 100.	60.	septique	6	Négatifs.
	45.	aseptique	4	—
	50.	—	8	—
	50.	—	1	Staph. pyog. albus.
	15.	septique	4	Négatifs.
	30.	aseptique	8	—
	40.	septique	8	—
	1.20.	aseptique	4	—
	60.	—	10	—
	1.45.	—	6	—
	15.	—	4	—
	30.	septique	12	—
		Total.....	75	

Série G. — *Gants dans le bichlorure. Solution de 1 à 4 p. 1 000.*

	TEMPS	NATURE	NOMBRE	RÉSULTATS
	—	—	—	—
Lavage : savon, eau, brosse dure, cure-ongles. Alcool 70 p. 100.	40.	septique	6	Négatifs.
	30.	aseptique	10	—
	50.	septique	10	—
	1.40.	aseptique	2	—
	15.	septique	6	—
	60.	aseptique	2	—
	1.20.	—	8	—
		Total.....	44	

NUMÉROS	DIAGNOSTIC	OPÉRATION	MATÉRIEL DE SUTURES	NOMBRE DE JOURS APRÈS L'OPÉRATION	CULTURES	NATURE DE L'INFECTION	RÉSULTATS
			Appendicites.				
1472....	Appendicite chronique.	Appendicectomie.	non indiqué	10 jours.	»	Abcès suture.	Guérison.
1475....	— —	—	non indiqué.	8 —	»	—	—
3043....	— —	—	Catgut chromiq.	10 —	»	—	—
3602....	— —	—	—	12 —	»	—	—
1352....	Appendicite aiguë.	—	non indiqué.	10 —	Staphy. pyog. aureus.	—	—
1668....	— chronique.	—	Catgut chromiq	4 —	—	—	—
1883.. .	— —	—	non indiqué.	2 —	—	Pus dans la plaie.	Mort de pneumonie 6e jour.
3319....	— —	—	Catgut chromiq.	2 —	—	Abcès de sutures.	Guérison.
			Laparotomies diverses.				
1435....	Hernie ventrale.	Laparotomie.	Catgut chromique.	10 jours.	»	Abcès sutures.	Guérison.
2069....	Salpingite.	Salpingo-oophorect.	—	9 —	»	—	—
2458....	Hernie ventrale.	Laparotomie.	—	5 —	»	—	—
4461....	Hernie ventrale.	—	—	12 —	»	—	—
1242....	Salpingite.	Salpingo-oophorect.	Crin de Florence.	7 —	»	—	—
1255....	Dilatation stomacale.	Gastro-entérost.	—	7 —	Staphy. pyog. aureus.	Péritonites.	Mort au 5e jour.
1380....	Carcinome stomacal.	—	—	10 —	—	Abcès sutures.	Guérison.
2019...	Salpingite.	Salpingo-oophorect.	Catgut chromique.	27 —	—	—	—
2177....	Ovaires kystiques.	Ovariotomie.	non indiqué.	7 —	—	—	—
4984....	Fibrome utérus.	Hystérect. abdominale.	Catgut chromique.	44 —	—	—	—
			Hernies.				
1962....	Hernie inguinale.	Herniotomie.	Catgut chromiq.	7 jours.	»	Abcès suture.	Guérison.
3054....	—	—	—	10 —	»	—	—
3105....	—	—	—	11 —	»	—	—
3225....	—	—	—	5 —	»	—	—
3836....	—	—	—	12 —	»	—	—
4646....	a. Hernie fémorale.	—	—	13 —	»	—	—
4657....	Hernie inguinale.	—	—	6 —	»	—	—
5013....	—	—	—	13 —	»	—	—
5214....	—	—	—	12 —	»	—	—
5742....	—	—	—	7 —	»	—	—
5749....	—	—	—	10 —	»	—	—

NUMÉROS	DIAGNOSTIC	OPÉRATION	MATÉRIEL DE SUTURES	NOMBRE DE JOURS APRÈS L'OPÉRATION	CULTURES	NATURE DE L'INFECTION	RÉSULTATS
			Hernies.				
1206....	Double hernie ing.	Herniotomie.	Soie.	10 jours.	Staphy. pyog. aureus.	Abcès suture, un côté.	Guérison.
1257....	—	—	Fil d'argent.	21 —	—	—	—
1313....	—	—	Tendon Kangurou.	7 —	—	—	—
3054....	Hernie ing. étranglée.	Anesthésie cocaïne.	Catgut chromique.	10 —	—	—	—
3105 ...	—	—	—	11 —	—	—	—
3225....	—	—	—	4 —	—	—	—
3445....	—	—	—	11 —	—	—	—
3336....	—	—	—	12 —	—	—	—
			Varicocèles.				
2481....	Varicocèle.	Excision.	Crin de Florence, une suture.	6 jours.	»	Abcès de suture.	Guérison.
3947....	—	—	Catgut chromiq.	8 —	»	—	—
2953....	—	—	—	7 —	»	—	—
3022....	—	—	—	21 —	»	—	—
3227....	—	—	—	5 —	»	—	—
3729....	—	—	—	11 —	»	—	—
3947....	—	—	—	8 —	»	—	—
4006....	—	—	—	7 —	»	—	—
			Varices.				
1903....	Varices jambe.	Division circulaire.	pas noté	10 jours.	»	Abcès sutures.	Guérison.
4555....	—	Phlébectomie.	pas noté.	6 —	»	—	—
1299....	—	—	Catgut simple	4 —	Staphy. pyog. albus.	—	—
1390....	—	Division circulaire.	pas noté.	4 —	—	—	—
1498....	—	Phlébectomie,	Crin de florence	9 —	—		—
2753....	—	—	pas noté	4 —	Bacillus mucosus capsularis.	—	—
3302....	—	—	Fil en celluloïde.	10 —	Bacillus mucosus capsullaris.	—	—
			Mélanges.				
1732....	Hydrocèle.	Excision.	non notés	4 jours.	»	Abcès des sutures.	Guérison.
4069....	Bourse de l'olécrane.	—	non notés.	6 —	»	Erysipèle.	—
4527....	Rein mobile.	Fixation.	Catgut chromiq.	12 —	»	Abcès périnéphrétique.	—
1485....	Carcinome du sein.	Excision.	Soie.	11 —	»	Abcès des sutures.	—
1906....	Orteil déformé.	Amputation,	Crin de florence.	5 —	»	—	—

LES KYSTES BRANCHIAUX DU COU
A STRUCTURE AMYGDALIENNE

PAR MM.

F. TERRIER et **P. LECÈNE**

Professeur de Clinique chirurgicale à la Faculté de médecine de Paris.

Prosecteur à la Faculté de médecine de Paris.

Nous avons eu récemment l'occasion d'observer deux kystes branchiaux du cou, dont la paroi renfermait une grande quantité de tissu lymphoïde. Ce fait nous a paru intéressant; et nous croyons que de cette constatation histologique on peut tirer un certain nombre de déductions pathogéniques intéressantes.

Voici tout d'abord nos deux observations :

Observation I. — Mlle J., dix-neuf ans, opérée le 6 février 1904 d'un kyste dermoïde du cou à droite.

Il y a deux ans, par hasard, la malade a constaté à la partie droite du cou une tuméfaction légère, qui ne faisait une saillie appréciable que lorsqu'elle tournait fortement la tête à gauche.

L'accroissement de la tumeur fut depuis lors très lent et indolore.

Le 6 février 1904, on constate au niveau de la partie droite du cou une tuméfaction du volume d'une orange, un peu étalée, siégeant à la partie moyenne du bord antérieur du sterno-mastoïdien droit.

La tumeur est bien limitée, mobile, sous-musculaire (car, si l'on vient à faire contracter le sterno-mastoïdien, la tumeur s'immobilise en partie et paraît plus profonde); la tumeur est nettement fluctuante. On ne trouve à côté de cette tumeur aucun ganglion appréciable; il n'y a jamais eu d'adénopathies cervicales; la malade ne tousse pas et l'auscultation ne permet de noter aucune lésion pulmonaire. On porte le diagnostic vraisemblable de kyste branchial du cou.

Opération le 6 février 1904; par M. le Dr Gosset. Incision sur le bord antérieur du sterno-mastoïdien droit, longue de 6 centimètres.

Section du peaucier que l'on trouve très développé; on isole et on récline en arrière le bord antérieur du sterno-mastoïdien. Alors apparaît la tumeur, recouverte par un *lacis veineux* très développé; l'énucléation est facile, grâce à un plan de clivage celluleux.

Au cours de l'ablation, la tumeur s'est ouverte et son contenu (liquide blanchâtre, d'aspect purulent) s'est en partie écoulé au dehors.

Après ablation de la tumeur, on aperçoit au fond de la plaie les vaisseaux carotidiens et le tronc veineux thyro-linguo-facial. Hémostase.

Suture cutanée sans drainage.

Guérison rapide par *première intention*.

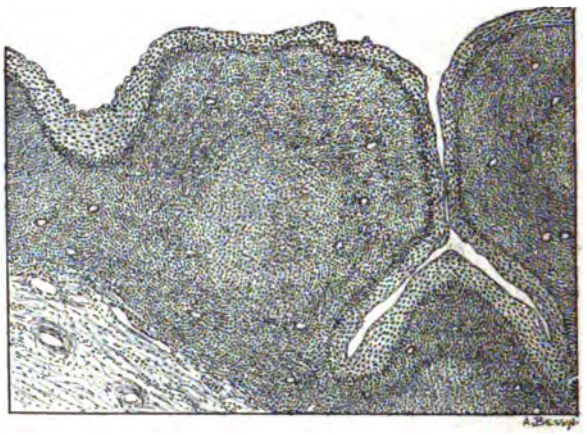

Fig. 1. — Coupe de la paroi du kyste de l'Observation I. — On voit l'épithélium pavimenteux stratifié, reposant sur un stroma lymphoïde abondant, présentant même au centre de la coupe un centre germinatif très net. A droite on aperçoit une invagination de l'épithélium dans le tissu lymphoïde, formant un véritable crypte; l'ensemble de cette coupe rappelle absolument la structure de l'amygdale normale.

Examen histologique. — A un faible grossissement, on trouve que la paroi kystique est constituée de dehors en dedans :

1° Par une capsule d'enveloppe fibreuse, formée de tissu conjonctif adulte, parsemée de quelques vaisseaux;

2° Par un revêtement interne qui comprend lui-même deux portions bien différentes (*voir Fig. 1*).

a) En dedans un épithélium pavimenteux, stratifié avec couche basale bien développée; nulle part il n'existe de cellules chargées d'éleïdine ni de couche cornée.

b) En dehors et séparée de l'assise épithéliale par une membrane basale extrêmement mince, on rencontre une épaisse couche de tissu lymphoïde qui présente même en certains points des centres germinatifs des plus nets (*Fig.* 1). L'épithélium pavimenteux de revêtement s'enfonce en de profondes invaginations au sein de la nappe réticulée sous-jacente. Lorsqu'on étudie les coupes à un plus fort grossissement, on constate que l'épithélium pavimenteux possède des filaments d'union; de plus la structure du tissu lymphoïde apparaît beaucoup plus nettement, (*Fig.* 2); et l'on voit très bien le réticulum coloré en rouge vif par le van Giéson, enfermant dans ses mailles de nombreux lymphocytes : l'épithélium pavimenteux

est même pénétré par des leucocytes, comme on le constate normalement au niveau de l'amygdale par exemple.

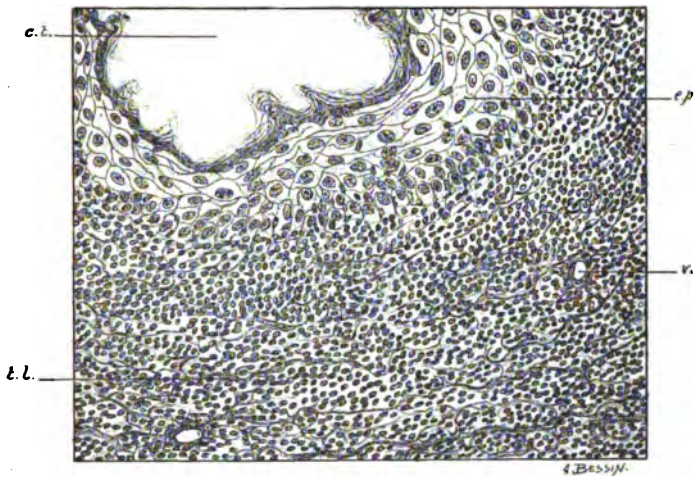

Fig. 2. — Un point de la coupe représentée *Fig.* 1. — Vue à un fort grossissement : *ep*, épithélium pavimenteux de revêtement du kyste; *t*, *l*, tissu lymphoïde sous-jacent; *v*, vaisseau capillaire; *c*, *t*, cavité kystique. — Entre les cellules épithéliales du revêtement, on aperçoit quelques leucocytes migrateurs, comme sur les coupes d'amygdale normale.

Obs. II. — Un jeune homme, de vingt et un ans, entre dans le service, le 16 février 1904, pour une tumeur du cou.

Cette tumeur serait apparue il y a deux ans, à la suite d'un *rhume*; le malade aurait eu à ce moment des ganglions cervicaux assez volumineux, qui diminuèrent ensuite; mais il resta toujours un ganglion assez gros dans la région cervicale gauche.

La tumeur à ce moment était grosse comme une noisette; elle resta telle pendant vingt-deux mois. Il y a deux mois, le malade remarqua que sa tumeur grossissait et actuellement elle a atteint le volume d'une petite orange.

Le malade dit avoir *maigri* pendant l'hiver dernier, au moment où sa tumeur cervicale s'accrut.

Actuellement (18 février 1904). On constate, dans la région carotidienne gauche, une tumeur du volume d'une mandarine; elle s'étend en haut jusqu'à l'angle du maxillaire inférieur; en arrière elle adhère au sterno-mastoïdien; en avant elle s'avance jusqu'à la grande corne de l'os hyoïde; en bas elle descend jusqu'au bord supérieur du cartilage thyroïde.

La tumeur est de consistance dure en arrière, là où elle adhère au sterno-mastoïdien; en avant, au contraire, elle est de consistance beaucoup plus molle, et en un point même elle est *fluctuante*.

La contraction entravée du sterno-mastoïdien immobilise en partie la tumeur.

La tumeur ne présente pas trace de battements, ni de réductibilité. Elle est très peu douloureuse à la pression et la peau glisse à sa surface. Il n'existe pas d'autres ganglions perceptibles au niveau du cou, des aisselles ni des aines.

Antécédents personnels. — Rougeole vers quatre ou cinq ans; amygdalites fréquentes; tous les hivers, depuis quelques années, le malade tousse. Il a été réformé l'année dernière.

Antécédents héréditaires. — Son père est mort d'une fluxion de poitrine à cinquante-deux ans. Sa mère et ses frères sont tous bien portants.

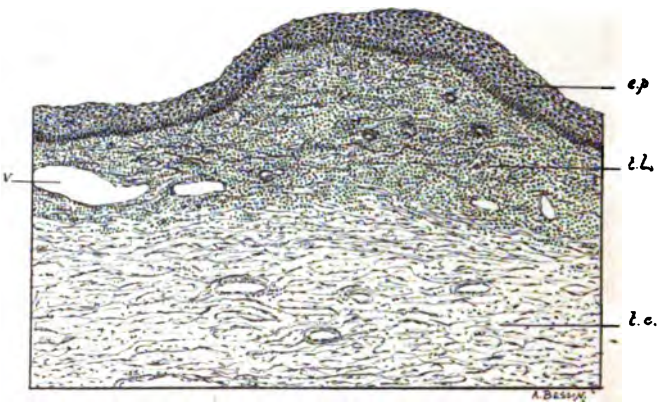

Fig. 3. — Coupe de la paroi du kyste de l'observation II. — *ep*, épithélium pavimenteux stratifié de revêtement; *t*, *l*, tissu lymphoïde sous-jacent; *v*, cavités vasculaires; *t*, *c*, tissu conjonctif dense formant la paroi externe du kyste.

A l'auscultation des poumons, on entend une respiration normale des deux côtés; il n'y a jamais eu d'hémoptysie ni de pleurésie.

On fait le diagnostic de *ganglion tuberculeux du cou suppuré.*

Le 25 février : Opération par M. Dujarier.

Incision parallèle au bord antérieur du sterno-mastoïdien du côté gauche. Énucléation facile de la tumeur en avant et en haut; au contraire, en bas et en dehors, il existe une sorte de pédicule, qui relie la tumeur kystique au muscle sterno-mastoïdien. Au cours des manœuvres de dissection, la poche kystique est rompue; et il s'écoule un liquide verdâtre, d'aspect purulent.

Extirpation complète de la poche. Hémostase; suture avec drainage. Réunion par première intention.

Le malade sort guéri de l'hôpital au bout de dix jours.

Examen histologique. — Vue à un faible grossissement (*Fig.* 3), la paroi kystique nous a montré la structure suivante :

1° En dehors, une coque fibreuse dense et peu vasculaire.

2° En dedans un revêtement composé : *a*) d'un épithélium pavimenteux stratifié, sans cellules à éleïdine, ni couche cornée.

b) D'une nappe de tissu lymphoïde séparée de l'épithélium par une membrane basale très mince. Ce tissu lymphoïde, examiné à un fort grossissement, montre un beau réticulum, renfermant dans ses mailles de nombreux lymphocytes. On ne constate pas ici, comme dans l'observation précédente, de centres germinatifs, et d'une façon générale la nappe de tissu lymphoïde est moins abondante.

Voici donc deux observations de kystes branchiaux du cou, où nous avons trouvé indiscutablement du *tissu lymphoïde*, plus ou moins abondant, au-dessous de l'épithélium pavimenteux de revêtement de la face interne du kyste.

Ces faits ne sont pas isolés, car nous avons pu en recueillir un certain nombre, tout à fait analogues, dans la littérature médicale.

L'observation la plus ancienne appartient à Lücke (*Archiv für Klin. Chirurgie*, I, p. 356, 1861). En étudiant histologiquement la paroi d'un kyste profond du cou, opéré par Langenbeck, Lücke trouva une telle quantité de tissu lymphoïde qu'il crut à la présence d'un ganglion lymphatique accolé au kyste athéromateux. De bonnes figures histologiques accompagnent cet article; on y voit que la paroi kystique était formée, absolument comme dans nos deux observations, d'un épithélium pavimenteux stratifié, reposant sur une couche de tissu réticulé, infiltrée de lymphocytes, rappelant tout à fait la structure du tissu lymphoïde normal. Lücke publie ce fait étrange, sans chercher à l'expliquer : ce qui lui paraît le plus vraisemblable, c'est que le kyste « athéromateux », comme il l'appela à cause de la présence à son intérieur d'une bouillie jaunâtre, s'est développé à l'intérieur d'un ganglion. Cette explication reste obscure : nous pourrions même dire absolument incompréhensible aujourd'hui.

Schede, en 1872 (*Archiv für klin. Chirurgie*, tome XIV, p. 1), publie une observation en tous points comparable à la précédente.

Il s'agit d'un kyste du cou, dont la paroi était composée d'un épithélium pavimenteux stratifié, reposant sur une couche de tissu lymphoïde, comme dans le fait de Lücke. Schede est également très embarrassé pour expliquer cette constatation histologique; il croit à *l'englobement dans un ganglion lymphatique de la paroi du kyste.* Dans le même article, Schede rapporte deux cas de kystes profonds du cou, où il n'a trouvé que de l'épithélium pavimenteux, sans glandes annexes sudoripares ou sébacées, et sans tissu lymphoïde.

Neumann et Baumgarten (*Archiv für klin. Chirurgie*, 1877, tome XX, p. 819) relatent deux observations de kystes dermoïdes du cou, où ils ont trouvé en certains points un épithélium pavimenteux stratifié, reposant sur du tissu lymphoïde, et en d'autres points un

épithélium cylindrique cilié, tout à fait semblable à celui de la trachée normale par exemple.

Ces faits sont évidemment plus complexes; mais nous ne retiendrons pour le moment que la présence du tissu lymphoïde sous-jacent à l'épithélium pavimenteux stratifié.

En 1885, à la Société anatomique de Paris, Albarran présenta une pièce enlevée par Campenon (*Bulletin Société anat.*, 1885, p. 298). C'était un kyste profond du cou, dont la paroi montrait, en dehors d'un épithélium pavimenteux stratifié, une telle quantité de tissu lymphoïde que l'auteur conclut au développement du kyste à l'intérieur d'un ganglion lymphatique, comme Lücke et Schede.

Cette interprétation pathogénique est absolument incompréhensible, car on se demande vraiment comment, en dehors d'une métastase de néoplasme malin, un épithélium pavimenteux stratifié pourrait ainsi se développer au milieu d'un ganglion lymphatique? Dans un mémoire des *Archives de Physiologie* de 1885, Albarran reprit cette observation, en en tirant les mêmes conclusions.

Dans la thèse de Mlle Sulicka (1894, Paris, n° 432), nous trouvons une observation intéressante, non pas de kyste, il est vrai, mais de fistule congénitale, bilatérale du cou, opérée par A. Broca; l'examen histologique, fait par Darier, mérite d'être rapporté tout au long, car il est absolument superposable aux deux faits personnels que nous avons rapportés plus haut.

« La structure de la paroi de la fistule est en résumé la suivante :

1° Epithélium pavimenteux stratifié d'épaisseur variable, comprenant en moyenne 10 à 12 rangs de cellules. Les cellules les plus internes sont aplaties parallèlement à la surface; toutes ont un ou deux noyaux; il n'y a pas de stratum granulosum et par conséquent ni éléidine, ni de kératinisation vraie de cet épithélium, qui ressemble à celui d'une muqueuse dermo-papillaire.

2° Le chorion sous-jacent a une surface irrégulière; l'épithélium en tapisse les dépressions et en masque plus ou moins les saillies, qui sont analogues à des papilles. La couche sous-jacente à l'épithélium est composée de tissu conjonctif, très riche en cellules rondes, c'est-à-dire de tissu adénoïde. Les travées très fines du réseau s'appuient comme d'ordinaire sur les parois des capillaires. Les cellules lymphatiques comprises dans les mailles sont presque partout très abondantes et masquent en partie le réseau.

3° Au-dessous de cette couche adénoïde, dont l'épaisseur est variable, mais qui existe partout au-dessous de l'épithélium est la troisième couche composée du tissu conjonctif dense, contenant des vaisseaux artériels et veineux, des nerfs, des fibres musculaires

lisses, toutes coupées transversalement et disposées par conséquent parallèlement à l'axe de la fistule. On trouve enfin dans cette couche conjonctive quelques glandes muqueuses, ayant absolument la structure des glandes salivaires; leurs canaux excréteurs tapissés de cellules cylindriques traversent la couche adénoïde; il est vraisemblable qu'ils viennent s'ouvrir sur la surface épithéliale. »

« *Il est à remarquer, ajoute Darier, que la paroi de cette fistule présente exactement la même structure que celle du kyste décrit par M. Albarran (Arch. de Physiologie, 1885) sous le nom de kyste ganglionnaire du cou. Il est donc très probable que le kyste de M. Albarran n'était qu'un kyste d'origine branchiale* ».

Cette remarque de M. Darier est absolument juste et nous donne l'explication simple et logique de ces fameux kystes ganglionnaires, absolument incompréhensibles autrement. Pilliet avait d'ailleurs déjà fait remarquer, à la Société anatomique, que, vu l'abondance du tissu lymphoïde autour du pharynx, dans la zône branchiale par conséquent, la participation des ganglions pour expliquer la structure des kystes n'était nullement nécessaire.

Plus récemment, en Allemagne, Sultan (*Deutsche Zeitschrift für Chirurgie*, 1898, Bd XLVIII, p. 113) a rapporté 5 observations de kystes dermoïdes du cou, dont il a pratiqué personnellement l'examen histologique. Sur ces 5 observations, 4 fois Sultan a trouvé, sur la paroi du kyste, un revêtement d'épithélium pavimenteux stratifié sans couche cornée ni éléidine, et reposant sur une couche plus ou moins épaisse de tissu réticulé; dans un cas même (obs. I), il existait de véritables follicules, avec centres germinatifs, comme dans notre première observation. Dans un seul cas, sur les 5 rapportés, le kyste branchial était vraiment dermoïde. c'est-à-dire que la paroi était tapissée d'un épithélium pavimenteux stratifié avec couche cornée, et renfermait, en outre, des poils, des glandes sébacées et sudoripares, et des fibres musculaires lisses.

Nous voyons par l'étude de ces quelques observations, accompagnées toutes d'un examen histologique complet, que la présence de tissu lymphoïde, en nappe, présentant même de véritables follicules, avec centres germinatifs, est loin d'être exceptionnelle dans la paroi des kystes dits « dermoïdes » du cou. Et, cependant, il nous semble que l'on n'a pas encore attiré suffisamment l'attention sur ces faits dans les études publiées en France sur les kystes du cou et dans les traités classiques (sauf cependant dans l'article du *Traité de Chirurgie* de Duplay et Reclus, tome V, 2e édition, 1898, dû à A. Broca).

En effet, dans le *Traité classique* de Lannelongue et Achard, sur

les kystes congénitaux (1886), les auteurs n'attirent pas l'attention sur ce fait intéressant de structure et ne parlent que des *kystes dermoïdes* dont la paroi a la structure de la peau, et qu'ils opposent aux *kystes mucoïdes*, tapissés d'épithélium cylindrique souvent cilié.

De même, dans son Traité, également classique, sur les *affections congénitales*, Kirmisson ne parle pas des kystes présentant une couche lymphoïde dans leur paroi; ses conclusions sont tout à fait analogues à celles de Lannelongue. « Au point de vue de la nature de l'épithélium tapissant la paroi interne, il y a lieu de diviser ces kystes en deux grandes variétés : les uns sont de *nature dermoïde*; leur contenu est mélicérique; ils renferment parfois des poils et leur paroi est revêtue d'épithélium pavimenteux; les autres sont des *kystes mucoïdes*, contenant un liquide muqueux, filant, et tapissés par un épithélium cylindrique, possédant parfois des cils vibratiles. » (Kirmisson, *Maladies chirurgicales d'origine congénitale*, 1898, p. 157).

Nous voyons donc qu'il n'était pas superflu de reprendre l'étude de ces faits anatomiques, encore peu ou mal connus.

Quelle est la signification pathogénique de ce tissu lymphoïde? Elle nous semble fort simple; et nous nous rallions absolument à l'opinion soutenue par Pilliet et qui est d'ailleurs classique en Allemagne, comme on peut s'en rendre compte en lisant l'excellent article de Jordan (*Handb. der praktisch. Chirurgie*, Bergmann, Bruns, Mikulicz, tome II, p. 118) : *La présence de tissu lymphoïde dans la paroi d'un kyste branchial du cou à revêtement pavimenteux stratifié permet d'assigner à ce kyste une origine pharyngienne, entodermique.*

On sait, en effet, que la caractéristique histologique de la muqueuse pharyngienne est justement sa richesse en tissu lymphoïde, et cela très précocement, dès le début de la vie fœtale (3e mois de la vie intra-utérine). Voici ce que dit Kollmann (*Lehrbuch des Entwickelungsgeschichte des Menschen*, 1898, p. 336, I) au sujet du développement des amygdales.

« Les amygdales se développent en arrière du stomatodœum (Mundbucht) et de son revêtement ectodermique; elles apparaissent vers le troisième mois, comme une invagination de la paroi du pharynx, correspondant à l'espace compris entre la deuxième et la troisième fente branchiale, et revêtue par l'entoderme. Au quatrième mois, les amygdales ont la forme d'une fente au fond de laquelle s'ouvrent plusieurs invaginations plus profondes, revêtues d'épithélium pavimenteux. Ces invaginations épithéliales s'enfoncent dans le mésoderme sous-jacent, entre les replis palato-glosse en avant et pharyngo-glosse en arrière; dans ce mésoderme, très précocement, apparait une infiltration leucocytaire diffuse. Dès la première

année, des follicules clos s'isolent au milieu de cette nappe lymphoïde mésodermique. »

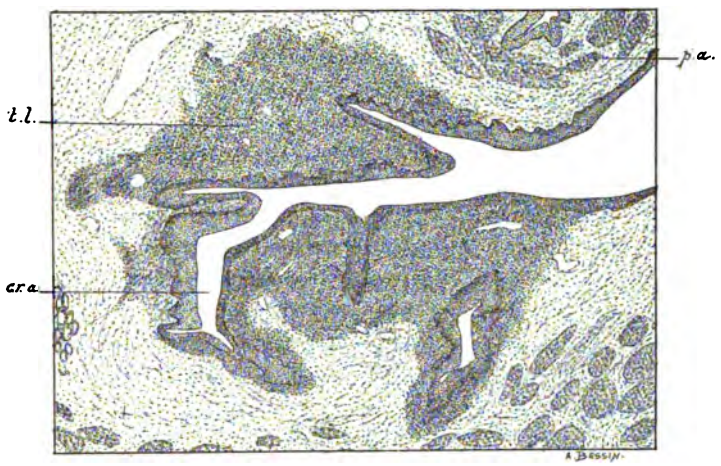

Fig. 4. — Coupe d'une amygdale de fœtus humain de cinq mois. — *p*, *a*, pilier antérieur du voile du palais; *cr*, *a*, crypte amygdalien; *t*, *l*, tissu lymphoïde sous-jacent à l'épithélium pavimenteux stratifié de revêtement.

Nous avons fait reproduire ici une préparation personnelle repré-

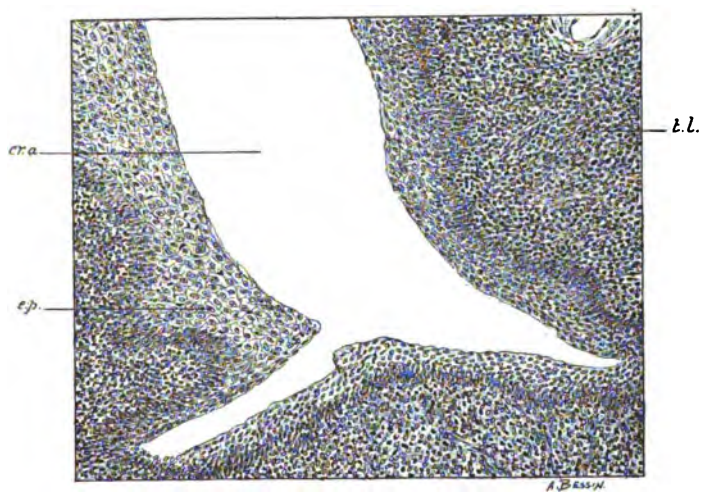

Fig. 5. — Un point de la coupe précédente (fig. 4) vu à un fort grossissement. — *cr*, *a*, crypte amygdalien; *ep*, épithélium pavimenteux stratifié de revêtement; *t*, *l*, tissu lymphoïde sous-épithélial. — Comparer cette figure avec la Figure 2.

sentant l'amygdale en voie de développement sur un fœtus humain de cinq mois (Fig. 4 et 5). Sur la Figure 4, on voit bien les inva-

ginations entodermiques détachées de la fente amygdalienne primitive qui s'enfoncent dans le mésoderme sous-jacent, infiltré d'une grande quantité de lymphocytes et de leucocytes polynucléaires; c'est l'ébauche de l'amygdale future; elle ne contient pas encore de follicules clos différenciés au sein de la nappe lymphoïde. La Figure 5 montre un point de la même coupe vu à un fort grossissement; on y voit le fond d'une invagination entodermique, tapissée d'épithélium pavimenteux stratifié, s'enfonçant dans le mésoderme infiltré de leucocytes; certains leucocytes même traversent la muqueuse, en se glissant entre les cellules épithéliales.

On ne peut qu'être frappé de l'idendité de structure que nous montre cette préparation et celles que nous avons déjà figurées plus haut (voir Fig. 1, 2, et 3); l'analogie est surtout frappante entre la figure 2 et la figure 5, qui sont exactement superposables. Il nous semble donc absolument évident que les kystes, présentant une structure analogue à celle que nous avons décrite dans nos deux observations, doivent être rapportés *à un véritable pincement entodermique de la paroi pharyngienne primitive, au point où elle donne naissance à l'amygdale, c'est-à-dire entre le 2e et le 3e arc branchial.*

C'est absolument par le même processus que l'on explique, depuis les premiers travaux de Verneuil, la formation des kystes *dermoïdes* véritables par un pincement, puis enclavement *ectodermique*, au niveau des fentes branchiales. Une autre preuve très importante de ce que nous avançons nous est fournie par l'étude des fistules congénitales du cou. Voyons, par exemple, le fait de Broca, rapporté par Mlle Sulicka, et déjà cité plus haut : la fistule, dont la paroi offre une structure absolument superposable à celle de nos kystes, vient finir derrière le digastrique dans la région sus-hyoïdienne, c'est-à-dire en un point correspondant exactement à la région amygdalienne; ici encore, c'est à une persistance anormale de la *portion entodermique* de la 2e ou 3e poche branchiale qu'il faut attribuer le développement de cette fistule borgne externe; que la fistule ait été fermée du côté de la peau, et on aurait eu une formation kystique absolument semblable à celles que nous avons décrites.

Une autre preuve nous est encore donnée par un cas très curieux que nous trouvons rapporté par Bottini (*La chirurgia del collo*, Milano, 1896, p. 34); il s'agissait d'un homme de quarante-deux ans, opéré par Bottini d'une tumeur congénitale kystique de la région carotidienne droite; la tumeur, dont l'extirpation fut pénible à cause de ses adhérences multiples, avec la paroi pharyngienne en particulier, contenait, à son intérieur, une bouillie extrêmement fétide, renfermant indiscutablement à l'examen microscopique *des débris ali-*

mentaires (fragments de fibres musculaires striées); il y avait donc communication avec le pharynx, bien qu'au moment de l'opération on n'ait pas aperçu de pertuis; mais il est probable qu'il fut compris dans une des nombreuses ligatures que nécessita l'extirpation. La paroi de ce diverticule kystique du pharynx montra qu'elle était recouverte d'un épithélium pavimenteux stratifié, reposant sur une couche de tissu lymphoïde, absolument comme la muqueuse normale du pharynx dans les régions où se développent des formations amygdaliennes.

Dans cette observation, nous saisissons sur le fait l'isolement d'un diverticule de la paroi du pharynx qui devient presque un kyste, l'orifice de communication étant si minime qu'il échappe à l'opérateur au cours de l'intervention.

Ainsi nous comprenons bien, à l'aide de ces rapprochements de nos kystes et des observations de fistules congénitales et de diverticules du pharynx, la génèse des kystes branchiaux d'origine entodermique pharyngée; nous pourrions même ajouter que l'enclavement doit presque toujours se faire aux dépens de la 2e et 3e poche branchiale, en un point correspondant à la place occupée plus tard par l'amygdale : c'est en effet en ce point que viennent s'ouvrir la plupart des fistules congénitales latérales du cou; et d'autre part on sait que la plupart des kystes dermoïdes véritables, ectodermiques, de la région latérale du cou se développent aux dépens de la 2e poche branchiale.

Les observations, comme celle citée plus haut de Neumann et Baumgarten, où l'on trouve, dans le revêtement de la paroi kystique, à la fois un épithélium pavimenteux stratifié reposant sur une couche de tissu lymphoïde et un épithélium cylindrique cilié, ne sont pas plus difficiles à interpréter, malgré leur complexité apparente; en effet la muqueuse pharyngée est primitivement tapissée d'un épithélium cylindrique cilié, qui se transforme ensuite (sauf à la partie supérieure du pharynx nasal) en un épithélium pavimenteux stratifié sans couche cornée. La présence des deux variétés d'épithélium dans un même kyste est donc facile à comprendre et le fait s'observe d'ailleurs en d'autres régions du tube digestif; il existe des observations de kystes placés le long de l'œsophage et qui sont tapissés d'épithélium cylindrique cilié; ils sont susceptibles de la même interprétation.

D'après ce que nous venons d'exposer, nous sommes en droit de conclure que les classifications simples des kystes branchiaux en dermoïdes et mucoïdes, adoptées par Lannelongue et Kirmisson, et considérées comme classiques en France, ne sont pas suffisantes.

A notre avis, voici comment on peut interpréter et classer les différents kystes congénitaux du cou, en laissant de côté naturellement les kystes séreux, qui sont des lymphangiomes kystiques, pour ne parler que des kystes branchiaux.

1° *Kystes branchiaux dermoïdes véritables.* — Ils ont un revêtement formé d'épithélium pavimenteux stratifié avec éléidine et couche cornée, des poils, des glandes sébacées, des glandes sudoripares. Ils sont très vraisemblablement dûs à l'enclavement d'une portion de la face externe, ectodermique, d'une poche branchiale, presque toujours *la deuxième* pour les kystes latéraux du cou, qui peuvent occuper la région carotidienne dans toute sa hauteur.

2° *Kystes branchiaux amygdaloïdes.* — Ce sont ceux dont nous avons rapporté ici deux observations. Ils ont un revêtement formé par un épithélium pavimenteux stratifié sans couche cornée, sans glandes annexes de la peau, et *reposant sur une couche plus ou moins abondante de tissu lymphoïde, avec ou sans formation de follicules clos*; accessoirement, l'épithélium peut être cylindrique cilié en certains points (vide supra). Ils reconnaissent très probablement comme origine un enclavement de la face interne entodermique de la 2e ou 3e poche branchiale. Ils sont presque toujours latéraux et occupent soit la région sous-maxillaire, soit la région carotidienne dans toute son étendue.

3° *Kystes branchiaux thyroïdiens.* — Leur paroi est revêtue quelquefois d'un épithélium pavimenteux sans couche cornée, plus souvent d'un épithélium cylindrique cilié; dans le tissu conjonctif de la paroi, on a pu retrouver des débris *thyroïdiens* (Hæckel). Ces kystes, presque toujours *médians* (sus-hyoïdiens ou sous-hyoïdiens), proviennent des débris du canal thyréo-glosse de His (1891); ces faits sont aujourd'hui bien connus (voir Cornil et Schwartz, *Revue de Chirurgie*).

Ajoutons que, dans la paroi de toutes ces variétés de kystes, on a pu rencontrer accessoirement des débris de cartilage, de fibres musculaires lisses, voir même striées; on le comprend aisément, puisque ces différents tissus entrent dans la composition des arcs branchiaux, intermédiaires aux poches branchiales.

On voit que dans cette classification nous avons laissé complètement de côté l'épithète de « mucoïde », qui nous paraît propre à entretenir la confusion. Ce terme appartient en effet à une époque où l'on classait surtout les kystes en se basant sur leur contenu qui peut être en effet ou bien une bouillie jaunâtre, mélicérique, ou un liquide muqueux, filant. Ces caractères sont insuffisants et trompeurs pour baser une classification; et il n'y a, nous le répétons, qu'un

seul critérium : c'est l'étude histologique de la paroi de la poche kystique.

Il est difficile d'établir la fréquence relative des deux grandes variétés de kystes branchiaux de la *région latérale du cou*, les seuls dont nous nous occupions ici : les dermoïdes véritables nous paraissent plus rares qu'on ne le croit en général ; et, à notre avis, il nous semble que les *kystes amygdaloïdes*, si l'on nous permet ce néologisme correct étymologiquement et histologiquement, sont plus fréquents. Le mémoire de Sultan déjà cité nous donne en effet 5 observations de kystes branchiaux observés par le même auteur en un laps de temps assez long ; et, 4 fois sur les 5 faits rapportés, il s'agissait de kystes amygdaloïdes, entodermiques par conséquent, et une seule fois de kyste dermoïde, ectodermique véritable. D'ailleurs on ne pourra juger définitivement cette question que sur un grand nombre d'observations avec examen histologique complet.

Conclusion

Les « kystes ganglionnaires » du cou n'existent pas : ce sont des kystes branchiaux congénitaux, dont la paroi présente la structure de la région amygdalienne ; ils sont tapissés en effet par un épithélium pavimenteux stratifié sans couche cornée, reposant sur une couche de tissu lymphoïde plus ou moins épaisse, contenant ou non des follicules clos. On ne peut appeler ces kystes branchiaux dermoïdes, puisqu'ils ne présentent nullement la structure de la peau : d'autre part les appeler mucoïdes entretient une confusion avec les kystes du canal thyréoglosse, qui ont le plus souvent un contenu liquide, visqueux. Le mieux serait de les appeler « amygdaloïdes » : ce qui aurait l'avantage de rappeler la structure de leur paroi et le lieu vraisemblable de leur origine ; il est en effet fort probable que ces kystes se développent aux dépens de la paroi interne, entodermique, de la 2e poche branchiale, dont la paroi externe ectodermique donne naissance aux *vrais* kystes dermoïdes de la région latérale du cou.

DE L'OSTÉOPSATHYROSIS

OU FRAGILITÉ OSSEUSE DITE ESSENTIELLE

PAR

A. BROCA et **HERBINET**

Chirurgien de l'hôpital des Enfants malades, Agrégé de la Faculté de Paris.

Interne des hôpitaux de Paris.

Les fractures demandent en général pour se produire une violence de quelque importance. Dans certains cas cependant, elles peuvent être déterminées par des causes tellement insignifiantes que l'on parle parfois alors de « fractures spontanées », caractérisées, suivant la définition de P. Simon, « par le faible traumatisme qui les détermine et qui serait insuffisant à les provoquer dans les conditions ordinaires ».

On conçoit dès lors qu'il doive s'agir dans ces cas d'os rendus moins résistants que normalement par une altération pathologique préalable.

Le nom de fractures *spontanées* est donc mauvais; et l'on doit le remplacer par celui de fractures *pathologiques*. Et notre étude de ces cas doit consister à déterminer l'altération pathologique qui diminue la résistance des os.

Deux grandes divisions sont à établir, selon que la lésion osseuse est localisée ou diffuse.

Supposons d'abord un os atteint en un point déterminé d'une lésion localisée. Celle-ci est capable, dans certaines formes anatomiques, de diminuer en ce point la résistance de l'os. C'est ce que l'on observe, en particulier, par le fait de gommes syphilitiques, d'ostéomyélites avec nécrose, de kystes hydatiques, d'ostéo-sarcomes primitifs, ou de cancers secondaires des os, etc. Dans tous ces cas, la fracture se fera à l'endroit malade; et on comprend aisément qu'un trauma même minime puisse la déterminer. Il arrive même qu'un simple mouvement suffise et certains malades se font une fracture en se retournant dans leur lit. Dans de pareils cas, il s'agit de lésions osseuses bien localisées en un point précis. Elles peuvent

atteindre, dans le squelette, plusieurs os ou plusieurs points d'un os; mais elles restent caractérisées par ce fait qu'autour d'elles le tissu osseux est sain, de résistance normale. Dans d'autres cas, au contraire, il s'agit de lésions diffuses, étendues au squelette tout entier, parfois à quelques os seulement, ou même à un seul, mais caractérisées par ce fait qu'il n'y a pas de différence anatomo-pathologique entre le point fracturé et les autres os du squelette, ou les autres parties du même os. Les lésions de cette famille sont sans doute fort différentes les unes des autres; mais elles ont un caractère commun sur lequel nous venons d'insister : il y a une fragilité diffuse de l'os, et non au seul point rompu. Le rachitisme, l'ostéomalacie sont les types de ces maladies générales, où se trouve compromise la solidité du squelette tout entier.

C'est dans le même ordre de faits qu'il faut citer les troubles trophiques osseux qui surviennent au cours de nombreuses maladies nerveuses. Depuis Charcot, on connaît très bien le retentissement du système nerveux sur le système osseux, les fractures spontanées qui en sont la conséquence. Elles se voient surtout dans le tabès, dans la sclérose en plaques, dans la syringomyélie, dans la paralysie générale, dans diverses formes d'aliénation mentale. Dans tous ces cas, le squelette entier peut être atteint et un os quelconque fracturé. Dans les hémiplégies, dans les paraplégies, dans les paralysies infantiles, mêmes troubles trophiques, et même résultat : fragilité osseuse, mais seulement au niveau des os situés dans le domaine de la région malade. Pathogénie semblable pour les os qui, au voisinage d'une arthrite tuberculeuse, se laissent parfois facilement casser. Pendant longtemps on avait incriminé l'immobilité prolongée à laquelle le membre était soumis. L'un de nous, en signalant plusieurs exemples de ce fait, a suffisamment montré qu'il s'agissait là encore de troubles trophiques osseux, conséquence de l'affection tuberculeuse, et marchant de pair avec l'atrophie musculaire.

A côté de ces fractures spontanées, où la pathogénie de la fragilité osseuse correspondante est bien connue, il en existe un autre groupe, où la fragilité osseuse, remarquablement généralisée, étant démontrée par la clinique, nous ignorons quelle est la nature réelle de la maladie causale. Et cependant, comme nous allons le dire, cette maladie a des allures cliniques bien déterminées. Chez ces malades, la santé apparente est parfaite; l'examen minutieux des points non fracturés ne décèle aucune lésion osseuse. Et cependant les os se fracturent, sous l'influence des causes les plus insignifiantes. Par opposition à la fragilité des cas précédents, qu'on a surnommés « symptomatiques », on a rangé ces faits sous le vocable suivant :

fragilité idiopathique ou *essentielle*, ou encore *fragilité constitutionnelle des os*. Termes à peu près dénués de sens, car il y a une cause; donc, ce n'est pas « idiopathique »; et, s'il est à peu près certain que cette cause est « constitutionnelle », cette dénomination ne nous apprend rien sur sa nature. Depuis Lobstein, en 1825, on a rangé ces faits sous l'étiquette Ostéopsathyrosis; traduction grecque du mot fragilité osseuse, mais ayant pour nos relations avec les profanes l'avantage d'une apparence scientifique.

L'ostéopsathyrosis ainsi comprise est une maladie du jeune âge; et les deux observations suivantes nous montrent sous quel aspect elle se présente à nous chez l'enfant.

Observation I. — Lucien T., âgé de huit ans, est amené à la consultation du Dr Broca le 30 avril 1904, pour une chute sur le bras.

La mère raconte qu'il y a une huitaine de jours environ, l'enfant est tombé par terre de sa hauteur, sans poussée préalable, et que depuis ce jour-là il ne peut en aucune façon se servir de son membre droit. Les renseignements obtenus sur la chute semblent indiquer que l'enfant est tombé les bras en avant et en extension, et que la paume de la main a touché le sol. Quoi qu'il en soit, l'examen montre une incurvation de l'avant-bras droit à convexité externe et postérieure, siégeant à la partie moyenne. Douleur localisée, pas de crépitation, pas de mobilité anormale; le diagnostic de fracture en bois vert s'impose. Sous anesthésie, on complète la fracture, et on applique un appareil plâtré.

Le 20 mai, l'appareil est enlevé; consolidation parfaite sans cal appréciable. Les mouvements de supination et de pronation sont normaux, sans déformation dans l'aspect du membre.

Ce fait en lui-même serait banal, si la mère n'avait pas attiré notre attention sur l'extrême facilité avec laquelle l'enfant est atteint de fractures.

Voici d'ailleurs son histoire.

Il est né à terme, accouchement normal, nourri au sein maternel pendant trois mois, puis au biberon.

Première dent à quatre mois, a marché à douze mois. Malgré quelques troubles intestinaux, au moment de l'éruption de ses premières dents de quatre à six mois, l'enfant était, au dire de la mère, magnifique, très précoce même pour son âge. Il n'eut pas le ventre gros; aucune trace de rachitisme au niveau des membres; d'ailleurs son éruption dentaire précoce et ses premiers pas à douze mois n'impliquent guère cette idée.

A cinq ans, il eut la rougeole qui dura une huitaine de jours sans complication.

A six ans, diphtérie bénigne; ce sont surtout les fractures, qui constituent le bilan de ses manifestations morbides antérieures.

1re fracture. A l'âge de huit mois, assis sur une petite chaise, il fit une chute, qui occasionna une fracture en bois vert de l'avant-bras droit. Elle guérit facilement avec pansement ouaté compressif.

2e *fracture.* A deux ans, l'enfant tombant de sa hauteur à la suite d'un faux pas, se fractura la cuisse droite, environ à la partie moyenne. Il fut conduit à l'hôpital Trousseau et admis dans une salle, où il resta un mois environ; à sa sortie, guérison complète.

3e *fracture.* Quinze jours après, fracture de l'autre cuisse dans les mêmes conditions de chute. De nouveau il est hospitalisé à Trousseau, où il fait un séjour de deux mois; guérison radicale au bout de ce temps.

4e *fracture.* A trois ans et demi fait une chute dans la rue sur le bord du trottoir. Il en résulta une fracture de l'extrémité supérieure de la jambe droite. L'enfant fut soigné à Trousseau à la consultation externe; on mit un appareil plâtré.

5e *fracture.* A quatre ans et demi, nouvelle fracture sans déplacement de la jambe droite, à la suite d'une chute insignifiante. Il fut soigné cette fois encore à la consultation externe de Trousseau; on ne lui appliqua aucun appareil. On se contenta de faire un pansement ouaté compressif.

Depuis cette époque, la mère raconte que l'enfant a été soigné plusieurs fois pour des entorses à l'hôpital Trousseau, celles-ci survenant toujours à la suite de causes insignifiantes.

6e *fracture.* La fracture en bois vert de l'avant-bras, pour laquelle il vient actuellement à la consultation de l'hôpital.

L'enfant a bon aspect général, paraît assez bien développé pour son âge; ses masses musculaires sont fermes; l'appétit est excellent, les digestions bonnes.

Aucun signe de rachitisme, ni au niveau des membres, ni au niveau du sternum.

L'examen de ses diaphyses osseuses anciennement fracturées ne révèle l'existence d'aucun cal appréciable. Depuis plusieurs années, l'enfant prend de l'huile de foie de morue et du phosphate de chaux.

Antécédents héréditaires. — Père, quarante ans, bureaucrate de maison de commerce, a été six ans aux colonies, est atteint de paludisme, éthylique invétéré, amateur d'absinthe et d'amers. Est d'un tempérament très nerveux, mais sans crises; pas de maladie nerveuse dans sa famille; à la suite d'un accident aux colonies, a eu trois fractures simultanées, qui ont très bien guéri.

Mère élevée au biberon, rachitique dans l'enfance, dit n'avoir pas été malade pendant sa jeunesse. Réglée à quatorze ans, et toujours régulièrement. A dix-huit ans, fièvre typhoïde très grave qui dura trois mois. Les phénomènes nerveux semblaient prédominer et pendant un mois elle eut, dit-elle, le délire.

Mariée à vingt ans, elle fut enceinte presque aussitôt. Grossesse très pénible. Enceinte de trois mois, elle fut prise de douleurs dans la colonne vertébrale et dans les reins. Elle était dans l'impossibilité de se tenir debout, et même assise dans son lit. Tout le tronc semblait ankylosé; la tête était immobile sur le tronc; et toute tentative de mouvement s'accompagnait de douleurs violentes le long de la colonne vertébrale. Celle-ci fut bientôt déviée en plusieurs endroits. Il n'y eut aucun phénomène au niveau des

membres, ni aux sphincters. Le médecin traitant parla de ramollissement osseux, qu'il attribuait, dit la malade, à la grossesse.

Elle se trouvait toujours dans le même état quand survint l'accouchement à neuf mois, accouchement difficile et long, car la malade était incapable de pousser; application de forceps; enfant superbe.

Au bout de quatre mois environ après l'accouchement la malade a pu se lever; mais elle ressentait une grande faiblesse de la colonne vertébrale; les mouvements de flexion et d'extension étaient très difficiles et douloureux. Pendant toute cette maladie, on fit prendre à la malade du phosphate ou du glycéro-phosphate de chaux, et de la teinture d'iode en potion.

2e accouchement deux ans et demi après le premier; grossesse bonne; aucune douleur dans la colonne vertébrale; accouchement normal.

Depuis cette époque, bonne santé générale, mais femme très nerveuse, avec migraines fréquentes, douleurs irradiées dans les membres et dans le dos, sans localisation précise; jamais de crise nerveuse.

Au point de vue osseux, dans son enfance, elle a eu deux fractures de l'avant-bras, à la suite de chutes insignifiantes; il persiste un cal appréciable, une légère déformation au niveau du coude droit.

Actuellement, elle présente une scoliose dorsale supérieure sans point douloureux; et cette scoliose existe, dit-elle, depuis son ramollissement osseux.

Premier enfant, petite fille qui a maintenant onze ans, a été élevé au biberon en nourrice. A huit mois gros ventre, nouures aux épiphyses, troubles gastro-intestinaux, est retirée de nourrice; mais le rachitisme n'en continue pas moins; a marché seulement à deux ans; éruption dentaire assez bonne.

Aujourd'hui bon état général, l'enfant est grasse, a bon teint; le sternum est légèrement bombé en carène; les diaphyses fémorales sont incurvées en avant; les tibias ne présentent plus de déformations; la colonne vertébrale est normale.

Au point de vue fracture, à six ans fracture de l'avant-bras, à la suite d'une chute sur parquet; guérison sans appareil plâtré.

A sept ans, nouvelle fracture du même avant-bras dans les mêmes circonstances.

Actuellement, aucune trace de cal.

Obs. II. — Charles G..., âgé de trois ans et demi, admis à la salle Bilgrain le 26 avril 1905 pour une fracture du fémur gauche [1].

Antécédents héréditaires. — Père, quarante-deux ans, cocher, très fort, pesant 100 kilos. — Aucun signe d'éthylisme, pas de maladie nerveuse, n'a jamais eu de fracture.

Dans la famille du père, aucune tare nerveuse, aucune diathèse.

Mère. — Vingt-trois ans, bien portante, n'a jamais présenté de fracture;

1. Ce malade est celui auquel M. Broca a fait allusion dans une leçon sur l'ostéomalacie infantile, publiée en 1904 par la *Revue mensuelle des Maladies de l'Enfance*.

pas de maladie notable. — Réglée à quinze ans, d'une façon très irrégulière.

A vingt ans devient enceinte; grossesse normale, malgré des soucis au début; aucun malaise ne fut ressenti durant les neuf mois. Accouchement normal par le sommet. Pas de fausse couche.

Dans la famille de la mère, sept autres enfants en bonne santé; aucun frère ni sœur morts. Parents encore en vie; aucune maladie nerveuse, aucune maladie osseuse, n'est pas sujet aux fractures.

Aucune diathèse quelconque.

Antécédents personnels. — Enfant né à terme, élevé au sein jusqu'à cinq mois; allaitement mixte dans la suite jusqu'à 15 mois; a percé sa première dent à 7 mois, a fait ses premiers pas à 13 mois. Quelques troubles gastro-intestinaux, diarrhée et vomissements, vers l'âge de 4 mois, qui ont duré une semaine environ. Depuis cette époque, bonne santé générale. Le ventre ne fut jamais gros; aucune trace de rachitisme au moment du sevrage. Aucune maladie jusqu'à maintenant, sauf une série de fractures, dont voici la nomenclature.

1re fracture à 15 mois, par chute sur parquet glissant; résultat : fracture de cuisse droite. Il fut soigné à l'hôpital des Enfants-Malades, salle Baffole, où on mit le membre en extension continue. Au bout de trente-trois jours, consolidation parfaite et l'enfant sortait guéri.

2e fracture à 21 mois : nouvelle chute de sa hauteur sans poussée préalable; les mains portèrent sur le sol et fracture de l'avant-bras gauche, au niveau du 1/3 supérieur. A la consultation de l'hôpital des Enfants-Malades, on mit un appareil plâtré, qui resta en place quinze jours. A la suite, consolidation parfaite et mobilité absolument normale.

3e fracture à 2 ans : nouvelle fracture de jambe, tibia droit, toujours à la suite d'une chute sur parquet. Il fut cette fois encore soigné à l'hôpital des Enfants-Malades, où il fut hospitalisé 3 jours seulement. On eut le temps de lui faire un appareil plâtré; et, un mois après, l'appareil enlevé, on constatait une guérison parfaite sans cal appréciable.

4e fracture à deux ans et deux mois. Au mois d'avril 1904, l'enfant en courant fait un faux pas et tombe. Conséquence : fracture du tibia gauche, sans déplacement. Soigné à l'hôpital des Enfants-Malades à la consultation du Dr Broca; on mit le membre dans un appareil plâtré et au bout d'un mois consolidation complète.

5e fracture à deux ans et demi : au mois d'août 1904, nouvelle fracture du tibia à droite; cause toujours la même : chute sur parquet sans poussée préalable et de sa hauteur seulement. Fut soigné cette fois encore à la consultation externe de l'hôpital des Enfants-Malades; toujours même traitement : appareil plâtré; un mois d'immobilisation dans l'appareil donne une consolidation parfaite et pas de cal appréciable.

6e fracture à trois ans : le 11 janvier 1905, glisse sur le parquet. L'enfant tombe de sa hauteur; sa mère a dû le relever; depuis ce moment, il n'a pu se servir de sa jambe. A l'examen, on constate un léger gonflement au niveau du 1/3 inférieur de la jambe gauche; pas de défor-

mation; à la palpation de la crête tibiale, on sent une petite dépression à la jonction des 2/3 supérieurs et du 1/3 inférieur; douleur localisée à ce point précis. Crépitation et mobilité anormale facilement perçues.

On fait le diagnostic de fracture des os de la jambe gauche sans déplacement; vérification par la radiographie. Application d'appareil plâtré. Guérison en 20 jours, sans cal exubérant.

26 avril 1905. 7e *fracture*. L'enfant est amené à l'hôpital des Enfants-Malades, pour une fracture du fémur gauche. Il est soigné salle Bilgrain.

La veille, en jouant aux billes, il a glissé sur le parquet. Il lui fut impossible de se relever.

A l'examen, on constate un léger gonflement à la partie moyenne de la cuisse gauche; douleur nettement localisée à ce niveau, quoique peu vive; une mobilité anormale très évidente. Appareil de Hennequin.

Actuellement, l'enfant paraît bien développé, grand pour son âge; ses membres paraissent un peu grêles; mais les masses musculaires sont fermes, aucun signe d'amaigrissement. Appétit excellent, bonnes digestions. L'enfant ne tousse pas, n'est pas sujet au rhume. Il y a quelquefois un peu d'enchiffrènement; les amygdales sont légèrement hypertrophiées; pas de végétations adénoïdes.

Aucune trace de rachitisme. Dentition complète et dents normales; aucune nouure aux épiphyses, aucune incurvation diaphysaire, pas de chapelet costal, pas de déformation sternale; le ventre est souple et ferme.

Au point de vue du squelette, l'examen le plus attentif ne permet pas de décéler le moindre cal aux anciens foyers de fracture. D'ailleurs les radiographies confirment cette notion.

L'enfant est soumis sans succès à l'huile de foie de morue et au phosphate de chaux depuis plus d'un an.

Le 25 mai, appareil retiré; consolidation tout à fait rectiligne. Léger cal fusiforme. État général toujours excellent.

8e *fracture*. — Le 19 juin 1905, l'enfant nous est ramené. Hier soir, il s'est tordu le pied et il présente ce matin les signes d'une fracture du tibia droit, à la jonction des 3/4 supérieurs, et du 1/4 inférieur, sans déplacement, vérifiée comme les précédentes par la radiographie.

Il va sans dire que de pareils cas ont depuis longtemps attiré l'attention des cliniciens. Et cependant il n'en est point fait mention par les auteurs anciens, Hippocrate et Galien. Ce ne fut guère qu'au XVIIe siècle que Fabrice de Hilden rapporta quelques cas intéressants de fractures survenues dans des conditions d'étiologie bizarre, où l'ostéopsathyrose vraie n'est cependant pas prouvée.

Vers la fin du XVIIe siècle, au commencement du XVIIIe, Saviard et Jacquinelle rapportent quelques cas de fragilité osseuse, qu'ils attribuent soit à l'ostéomalacie, soit au rachitisme.

D'autres auteurs, tant en France qu'à l'étranger, signalent ensuite quelques observations, mises souvent sans preuves sur le compte

d'une diathèse quelconque, syphilis, goutte, scorbut, rachitisme; nous pouvons citer des cas de Leveillé, de Lamy, d'Erckmann; et ce dernier auteur fait entrer en jeu la notion d'hérédité.

Mais, si nous voulons trouver autre chose que des observations éparses, et en partie contestables, nous devons arriver en 1825, date où Lobstein fit la première étude à peu près complète de l'affection qu'il appela Ostéopsathyrosis.

Rust, en 1833, établit pour la première fois la différenciation nette entre l'ostéomalacie et l'ostéopsathyrosis, et formule l'idée que cet état de fragilité osseuse doit être mis sur le compte d'un état morbide général, ayant son retentissement sur le système osseux. Puis vint une importante description, où Gurlt, réunissant une vingtaine d'observations, s'efforça de donner à cette affection un droit de cité incontestable dans le cadre nosologique; il en décrit les principaux caractères en se fondant sur des faits cliniques bien observés; nous dirons cependant qu'il n'a pas su échapper à certaines confusions.

Nous passons sur les observations isolées publiées depuis; nous accorderons une mention à une thèse soutenue en 1894 par Moreau, parce que l'un de nous a soigné depuis les malades qui en sont le point de départ. Et nous constatons que, depuis cette époque, les traités classiques consacrent à l'ostéopsathyrosis quelques lignes seulement.

Les auteurs se contentent de signaler cet état de constitution particulière de l'os, dont la pathogénie est malgré tout très obscure. C'est ainsi que Rieffel, Mauclaire, Poncet, Ricard, Comby, en font mention dans les différents traités didactiques.

Dans ces dernières années, à l'étranger surtout, d'assez nombreux cas ont été publiés en Angleterre, par Langton (1896), Dent (1896), Hunter (1898); en Amérique par Griffith (1896), Wight (1893), Blanchard (1893), Briggs (1902-03), Schields (1904), et Nathan (1905); en Belgique, par Cricks (1897-98); en Allemagne, par Schulze (1894), par Trendelenburg (1903).

Ces différents auteurs signalent des observations nouvelles, avec quelques considérations personnelles sur l'étiologie, l'évolution et le traitement; mais il faut reconnaître que, même dans les plus récents de ces articles, la fragilité osseuse vraie n'est pas toujours bien différenciée. Nathan, entre autres, fait mention dans une revue récente de plusieurs cas qu'il rattache à l'ostéopsathyrosis, et qui, somme toute, ressemblent à des cas de rachitisme ou d'achondroplasie, ou d'ostéomalacie, alors que nous croyons qu'entre ces divers états une distinction s'impose.

Les observations d'ostéopsathyrosis vraie ne sont certainement pas très fréquentes, et, d'autre part, nous aurons à dire que sur le

fond des choses — c'est-à-dire sur l'anatomie pathologique et l'étiologie — notre ignorance est complète. Mais, d'après ce que nous avons lu et observé par nous-mêmes, il nous semble que l'ostéopsathyrosis constitue un tout clinique bien net.

Il est inutile de revenir sur l'insignifiance habituelle du trauma causal, sur la multiplicité des fractures successives, sur l'atteinte à peu près exclusive des os longs des membres, et la prédominance aux membres inférieurs. Notre deuxième malade ne peut tomber sans se casser quelque chose; on a vu des sujets se fracturer l'avant-bras, en mettant leurs gants ou en boutonnant leur corsage. Gurlt a publié l'observation d'un adulte, prédisposé de naissance aux fractures, qui plusieurs fois se brisa l'avant-bras en donnant des gifles. Et, quant à la multiplicité, rappelons que Blanchard a vu une fille de dix ans en être à sa 41e fracture. Nos deux malades n'ont pas encore un semblable total; mais le compte est déjà joli de huit fractures pour un garçon de trois ans.

De l'insignifiance du trauma résultent, chez l'enfant surtout, quelques considérations anatomo-pathologiques; et l'on s'explique qu'il s'agisse presque toujours de fractures sous-périostées, sans aucun déplacement, où l'ecchymose et le gonflement sont généralement peu marqués. Le diagnostic de la fracture doit s'établir d'après la douleur localisée, la mobilité anormale, la crépitation. Vu aux rayons X, le trait de fracture n'a rien de spécial; il affecte une direction variable suivant les cas; on ne peut guère formuler de règles, même quand il s'agit du même os; dans certains cas on a observé, à l'avant-bras, le déplacement spécial, avec engrènement, que l'on appelle fracture en bois vert.

Cela correspond-il à une maladie spéciale du système osseux? Malgré notre ignorance de la cause réelle de l'ostéopathyrosis, certains faits étiologiques secondaires nous permettent de l'affirmer.

Le sexe ne paraît pas avoir d'influence; mais le climat et la race semblent d'une certaine importance; et il n'est peut-être pas sans intérêt de remarquer que les observations sont plus nombreuses en Allemagne du Nord, en Angleterre, en Amérique du Nord, comme cela se voit pour l'hémophilie. Un autre caractère étiologique, que nous trouvons aussi dans l'hémophilie, est l'hérédité. La maladie est souvent familiale, à hérédité directe ou collatérale. Les exemples sont nombreux à citer. Erckmann mentionne le cas d'une famille, dont les membres, pendant trois générations, souffrirent d'une fragilité extrême des os, fracturés sous l'influence des causes les plus minimes. Goddart cite l'observation d'un enfant de douze ans, qui avait eu 14 fractures; la mère 6; et les sœurs également un grand

nombre. Greenish rapporte un exemple d'hérédité collatérale, père, fils et cousins. Dans le cas de Shields, il s'agit d'un père et de son fils. Sur nos quatre malades, nous comptons deux sœurs; mais, chez elles, aussi bien que chez nos deux autres sujets, l'hérédité ascendante est nulle. Nous devons noter toutefois chez notre premier malade les accidents ostéomalaciques probables, dont sa mère fut atteinte pendant sa première grossesse; et nous devons remarquer aussi que de cette grossesse résulta une fille, aujourd'hui âgée de onze ans, atteinte à six ans et à sept ans d'une fracture de l'avant-bras; mais pour ajouter immédiatement que cette fracture itérative ne ressemble pas à celles de l'ostéopsathyrosis vraie, et que d'autre part l'enfant est sûrement une ancienne rachitique.

La notion de l'âge est certainement capitale. L'ostéopsathyrosis est avant tout une maladie de l'enfance. Il semble qu'elle se manifeste surtout de deux à douze ans; mais elle se rencontre encore assez souvent avant cet âge. Faisons abstraction des cas, mal classés d'ailleurs, de fœtus atteint de fractures multiples, comme cet enfant né vivant à sept mois dont parle Linck, sans que la syphilis ait pu être incriminée. Dans bien des cas, tout à fait typiques, nous constatons que le nourrisson est souvent en cause. De nos deux garçons, le premier eut sa fracture initiale à six mois, le second à quinze mois. Schulze cite le cas d'un enfant de neuf mois; Shields celui d'un enfant de seize mois. Et ces faits sont particulièrement probants, pour mettre en relief le côté prépondérant de la fragilité osseuse, car les nourrissons ne sont guère exposés aux violences extérieures. Ce début si précoce est loin d'être exceptionnel; mais il n'est pas obligatoire, tandis que le début dès l'enfance le serait, d'après bien des auteurs, pour l'ostéopsathyrosis vraie. Ainsi, Poncet (de Lyon) déclare « qu'il ne faut pas qu'on puisse rapporter à l'ostéopsathyrosis les cas où les fractures apparaîtraient à une période de la vie ayant dépassé notablement l'enfance ».

Cette conclusion est-elle absolue? C'est difficile à dire; et les observations où l'on dit que la maladie a débuté chez l'adulte ne sont peut-être pas toutes erronées. Mais on peut presque poser en règle que, dans les cas vraiment démonstratifs qui concernent l'adulte, on a toujours vu se produire les premières manifestations dans l'enfance.

Gurlt, dans son étude complète sur la question, signale, il est vrai, le premier âge et la vieillesse, comme des causes prédisposantes à la fragilité osseuse. Il nous paraît certain que Gurlt a fait une confusion; et nous pensons qu'on doit distraire de l'ostéopsathyrosis vraie, celle qui nous occupe, la diminution de résistance des os sous l'influence de l'ostéoporose sénile, dont l'anatomie pathologique est

bien connue. Il s'agit ici d'une raréfaction des os, caractérisée par l'augmentation des cavités osseuses et l'amincissement des travées et de la substance compacte, comme on le vóit surtout chez les vieilles femmes, au col du fémur, à l'extrémité inférieure du radius.

Il est certain, bien au contraire, que la maladie osseuse causale tend à s'atténuer lorsque le sujet devient adulte; et c'est pour cela qu'il nous a paru intéressant de relater très brièvement, deux observations — celles de deux sœurs —, déjà publiées dans la thèse de Moreau. L'un de nous, en effet, a soigné ces filles à la fin de leur enfance; et nous avons pu les revoir tout récemment à l'occasion du présent mémoire. Or, âgées aujourd'hui de vingt et un et de vingt-trois ans, depuis l'âge de 13 et 16 ans, elles n'ont plus eu aucune fracture, alors que jusque-là elles s'en étaient fait respectivement huit et onze.

Obs. III. — Dew... Jeanne, vingt-trois ans (histoire publiée par Moreau, quand elle avait douze ans). Est née à terme, a été élevée au sein. — A noter dans son enfance la rougeole et la coqueluche.

Antécédents héréditaires. — Père mort à cinquante-neuf ans en 1891. Veuf après un premier mariage, il a de son premier lit trois enfants, bien portants, ne présentant aucune tare.

Dans ses antécédents aucune affection, aucun signe de syphilis. En 1886, il devient subitement triste et mélancolique; à la fin de l'année fut interné à Sainte-Anne, puis à Vaucluse. De là il fut transféré à l'asile d'aliénés de Tournai.

Il est atteint de démence avec paralysie. Il meurt dans le marasme en 1891.

Mère en excellente santé. Aucune maladie dans sa vie; aucune fracture; aucune maladie nerveuse.

D'un premier lit, elle eut deux enfants actuellement bien portants.

De son deuxième mariage avec M. D..., elle eut trois enfants.

Un garçon venu avant terme, à 8 mois, est mort pendant l'accouchement (accouchement par le siège).

Les deux enfants suivants sont les deux filles, dont nous relatons l'histoire.

Fractures personnelles. — A 5 ans, le 23 décembre 1886, *1re fracture* de jambe gauche. L'enfant était à l'école; elle était montée sur un petit banc, quand, poussée par une petite camarade, elle tombe à terre. Fut soignée à l'hôpital Trousseau, où elle resta six semaines. La jambe gauche resta plus courte que l'autre. — A 6 ans, novembre 1887, *2e fracture* de jambe, survenue dans mêmes conditions. Nouveau séjour à l'hôpital Trousseau.

A 7 ans, juin 1888, *3e fracture.* Chute dans la rue, l'enfant tombant de sa hauteur : fracture de jambe gauche au même niveau que la première fracture; guérison au bout de six mois.

A 8 ans, en 1889, *4e fracture.* L'enfant glisse sur trottoir et fracture du bras gauche vers le 1/3 moyen. Traitée à l'hôpital Bichat. Le bras est consolidé au bout de trois semaines, sans aucune déformation.

A 8 ans, en 1889, 21 octobre, 5e *fracture*. Elle se brise la jambe au niveau du genou. Traitée à l'hôpital des Enfants-Malades.

A 9 ans, 1890, 6e *fracture* de jambe, à la suite d'une chute de sa hauteur. Reste six semaines à l'hôpital. La jambe est déformée par un gonflement fusiforme de la diaphyse.

A 11 ans, 1891, 7e *fracture*, siégeant à la jambe droite. L'enfant reste à l'hôpital plus de cinq mois. Cette fois, la consolidation est difficile. Elle est envoyée à sa sortie à Berck-sur-Mer, où elle reste jusqu'en 1893, c'est-à-dire près de un an. A ce moment, l'état de l'enfant est satisfaisant. Elle est réglée régulièrement depuis quelque temps. Sauf les difformités de la jambe, survenues après les fractures, rien à noter.

Actuellement (avril 1905), la malade est à l'hôpital Lariboisière pour une hydarthrose du genou, à la suite d'une chute résultant d'un faux pas.

Elle est, indépendamment de cet accident, en excellente santé : visage frais et rose, masses musculaires fermes, recouverts d'un tissu adipeux notable. Elle ne se plaint aucunement de douleurs osseuses. L'appétit est excellent, les digestions parfaites. Les menstrues sont régulières; la dernière fracture signalée par Moreau date de 1891; depuis cette époque une seule fracture à seize ans. Dans une chute sur le bord du trottoir, elle se fait une fracture de la rotule. Conduite à l'hôpital Bichat, elle fut reçue dans le service; et là on fit la suture osseuse.

Deux mois après elle sortait guérie.

Il y a trois ans, nouvelle chute dans l'escalier sur le genou antérieurement traité. Nouvelle fracture, dit-on, mais pas d'intervention chirurgicale; on mit la jambe dans une gouttière de fil de fer remplie d'ouate. Elle reste encore à l'hôpital environ deux mois.

A la suite, le genou est resté raide et parfois douloureux, légèrement augmenté de volume. Néanmoins marche très possible, mais fatigante. Elle alla consulter plusieurs fois pour ce genou; on lui répondit qu'elle avait de l'arthrite sèche; et on lui conseilla du massage et des enveloppements ouatés. C'est ce genou qui est constamment le siège d'hydarthose. Pas de nouvelle fracture.

En somme, il semble que sa dernière fracture eut lieu à l'âge de seize ans; on doit laisser de côté ces petits accidents qu'elle présenta toujours au niveau du même genou, et qui peuvent être rapportés très bien à son ancienne fracture de la rotule.

Obs. IV. — Marie Dew..., vingt et un ans, sœur de la précédente.

Observation publiée par Moreau, quand l'enfant avait neuf ans. Née à terme, élevée au sein; à noter dans son enfance la variole et une angine grave.

Juillet 1890. A cinq ans 1re *fracture* de jambe droite, en tombant de sa hauteur. Guérison au bout de un mois.

Janvier 1891. 2e *fracture*, jambe gauche, à la suite d'une chute dans la cour de l'école. Séjour à l'hôpital pendant six semaines.

Mai 1891. 3e *fracture* au niveau de l'épaule, à la suite d'une chute dans la

rue. Un appareil est fait à l'hôpital Bichat. Guérison après 25 jours.

Juin 1891. *4e fracture*, jambe gauche, au même niveau que la précédente, dans les mêmes conditions de chute.

Séjour à l'hôpital Trousseau pendant cinq semaines.

Décembre 1891. *5e fracture*. Elle se casse le bras à l'école; elle passe l'hiver à l'hôpital Trousseau.

Janvier 1892. Pendant son séjour à l'hôpital, elle se fait une *6e fracture*. Cette fois, les deux jambes sont fracturées. Elle part à Berck-sur-Mer au mois de mars 1892.

Juin 1892. *7e fracture*, à la jambe droite, survenant pendant qu'on baigne l'enfant, sans que le moindre choc ait été appréciable.

Mars 1893. *8e et 9e fractures* des deux jambes. *Jambe gauche* : au niveau de la portion moyenne du tibia, gonflement énorme dû pour une part à une hyperostose de l'os, pour l'autre au gonflement des parties molles. Mobilité anormale et crépitation très nette. Douleur à la pression tant au niveau du tibia qu'au niveau du péroné. *Jambe droite* : à noter, au niveau de la portion moyenne du tibia, au dehors d'une incurvation à convexité antérieure qui existait précédemment, un gonflement des parties molles et une mobilité anormale peu marquée. Pas de crépitation. Douleur à la pression du tibia et du péroné.

A la suite, séjour de l'enfant à Forges, où son état était très satisfaisant.

C'est après ces dates qu'un de nous soigna cette fille à l'hôpital Trousseau (10e et 11e fractures).

1° Du 21 décembre 1895 au 26 janvier 1896, pour une fracture de la jambe droite;

2° Le 23 janvier 1897, pour une fracture de cette même jambe.

Lors de ces deux accidents, nous avons noté que la pression localisée est douloureuse; il n'existe aucun gonflement, aucune ecchymose, aucune mobilité anormale. Nous avons donc fait le diagnostic de fracture sous-périostée du tibia, siégeant à la jonction du 1/3 supérieur et du 1/3 moyen. A la réunion du 1/3 moyen et du 1/3 inférieur du tibia droit, on trouvait que la crête tibiale était bosselée et qu'il y avait là une sorte d'encoche due vraisemblablement à une fracture ancienne mal réduite, avec saillie du fragment supérieur en avant. Application d'un appareil qui est laissé en place jusqu'au 25 février. A ce moment, consolidation parfaite; la malade quitte l'hôpital. Depuis cette époque, aucune fracture.

La malade, revue en 1905, est maintenant âgée de vingt et un ans; c'est une fille de belle apparence, un peu anémique, cependant, mais jouissant d'une excellente santé générale. Depuis sa dernière fracture, qui date de janvier 1897, aucune maladie, aucune douleur osseuse, aucune déformation. Les menstruations sont normales; quelques migraines de temps en temps.

Comme traitement pendant les quelques années qui ont suivi sa dernière fracture, la malade a pris du phosphate de chaux et de l'huile de foie de morue. L'examen actuel de son squelette ne décèle la présence d'aucune déformation, ni cal exubérant au niveau d'un ancien foyer de fracture,

seule la présence d'une crête tibiale, bosselée au niveau de la jambe droite, persiste ; elle était déjà consignée dans l'observation antérieure faite par Moreau, et surtout rapportée dans le complément pris dans le service du Dr Broca, à l'occasion d'un séjour qu'elle fit à l'hôpital Trousseau.

Nous jugeons inutile de commenter ces deux observations complétées. Il n'est pas douteux qu'il s'agisse là de deux cas analogues aux nôtres, et que la dénomination d'Ostéopsathyrosis ait été appliquée à juste raison. Les données nouvelles que nous apportons semblent indiquer que la fragilité osseuse qu'elles présentaient a tout à fait disparu et que nous avons là sous les yeux deux guérisons définitives. C'est donc un argument de plus à la possibilité d'un arrêt dans l'évolution de la maladie. L'enfance serait une des causes favorisantes; l'âge adulte, par les transformations intimes de l'organisme, rendrait au système osseux sa résistance normale. Par quel mécanisme, par quel processus anatomique? Notion aussi obscure que la pathogénie elle-même de l'affection!

De l'anatomie pathologique, d'abord, nous ne savons en réalité rien, sauf en ce qui concerne la disposition matérielle déjà mentionnée du trait de fracture. On a beau fouiller les résultats d'autopsies, qui, il est vrai, sont assez rares dans la littérature médicale, aucune ne mentionne l'existence des lésions spéciales de l'ostéite. Ollivier (d'Angers), à propos d'expertises médico-légales, a eu l'occasion d'autopsier plusieurs enfants ayant présenté un grand nombre de fractures; jamais il ne découvrit dans les os une particularité de structure. Linck, après plusieurs examens histologiques, conclut, lui aussi, à l'absence de lésion, aussi bien dans le système nerveux que dans le système osseux. Gurlt arrive aux mêmes affirmations. De nos jours, ces résultats n'ont pu être contrôlés faute de sujets; et nous ne savons ce que donnerait la technique histologique moderne. Un nouveau mode d'investigation nous est actuellement possible : la radiographie. Sans nous donner la clef du problème, elle peut nous être d'un grand secours. Elle nous renseigne sur les anciennes fractures, qui toutes sont guéries sans apparence de cal. Elle nous montre, s'il s'agit de fracture récente, le trait de fracture : ce qui n'a rien de particulier en soi. Une autre donnée plus importante, c'est la teinte que prend l'épreuve radiographique de l'os. Celui-ci, comparé aux os normaux d'un sujet d'un même âge, a une teinte plus pâle, comme si l'os était raréfié, et anormalement transparent aux rayons X.

Le fait a été observé par Trendelenburg ; et cette différence de teinte dans nos épreuves est tellement sensible qu'il n'est guère permis de

l'attribuer qu'à un caractère spécial de l'os dans ces cas de fragilité osseuse.

Au point de vue macroscopique, les os sont généralement atrophiés, quant à leur longueur, quant à leur épaisseur. On a signalé que dans certains cas la cavité médulaire était amoindrie ou même absente. On a cité également des observations où les os longs étaient recourbés, bosselés, aplatis, soudés entre eux, tels le tibia et le péroné, avec épiphyses volumineuses. Il est permis de supposer que de tels cas rentrent dans les manifestations du rachitisme et non pas dans le cadre de l'ostéopsathyrosis.

Nous ne l'ignorons pas, sans doute, que, d'après bien des auteurs, cette distinction n'a pas sa raison d'être, et que l'on a parfois rattaché la fragilité osseuse, tantôt à l'ostéomalacie, tantôt au rachitisme. Mais, outre les conditions spéciales d'étiologie et d'évolution, il faut observer, même vis-à-vis des fractures, que les os de l'ostéopsathyrosis ne ressemblent pas à ceux de ces deux maladies. Dans celles-ci, en effet, il y a avant tout ramollissement des os par une lésion bien déterminée; et les fractures ne sont que le résultat ultime d'une flexibilité anormale. Dans l'ostéopsathyrosis, au contraire, les os se brisent comme verre; aucun ne s'incurve.

Nous concluons donc qu'il s'agit d'une altération constitutionnelle spéciale; et, pour expliquer sa venue, on a invoqué toutes les diathèses catégorisées, scrofule, syphilis, goutte; mais on a reconnu que, si de là peuvent résulter des lésions locales aboutissant à des fractures dites spontanées, l'influence étiologique est nulle dans ces maladies générales sur la genèse de la fragilité osseuse vraie, celle que nous appelons idiopathique, parce que nous ignorons sa cause.

Lorsque l'on eut élucidé les faits de fragilité osseuse par lésion trophique, d'origine nerveuse, à la suite surtout des études de Charcot sur les fractures dans le tabès, la sclérose en plaques, la paralysie générale, on s'est demandé si une lésion nerveuse centrale ne devait pas expliquer les faits qui nous occupent. Ce fut, par exemple, l'opinion de Lancereaux, et celle que soutint Moreau dans sa thèse.

Cet auteur se base sur les deux observations personnelles que nous avons complétées, et dans lesquelles il rapporte des antécédents nerveux incontestables. Il s'agit de deux sœurs, atteintes de fragilité osseuse et dont le père est mort d'aliénation mentale. Il se demande alors si ces faits d'ostéopsathyrosis ne sont pas comparables à ce qu'on entend pour les muscles sous le nom de myopathie atrophique. Il y aurait, au niveau de l'os, ce qui se passe au niveau du muscle,

qui s'atrophie progressivement. Et comme ces cas de myopathie sont, d'après Charcot et Talamon tout au moins, sous la dépendance d'une trophonévrose centrale, ayant « comme substratum anatomique une lésion des cornes antérieures de la moelle », Moreau croit pouvoir conclure de là, toujours par analogie, que, ainsi entendue, « l'ostéopsathyrosis devient un cas particulier de l'influence du système nerveux sur le système osseux, un cas particulier des fractures spontanées ».

C'est là une théorie sans doute séduisante; malheureusement les faits ne sont guère venus la démontrer, et la folie du père de nos deux malades, elles-mêmes indemnes de toute symptomatologie nerveuse, nous paraît un argument bien précaire. En réalité, nous croyons toute théorie prématurée; et cela ne nous avance pas à grand'chose de savoir que Gurlt compare l'ostéopsathyrosis à l'hémophilie, car au fond nous ne savons pas du tout ce que c'est que l'hémophilie.

Quoi qu'il en soit de la cause intime de cette affection qui nous échappe, mais que nous croyons congénitale, on peut dire que son pronostic n'est pas singulièrement grave. Au point de vue de l'évolution de la maladie elle-même, nous avons vu que la guérison pouvait survenir avec l'âge. Deux de nos observations en font foi.

Quant au pronostic local, les observations mêmes des fractures, leur consolidation rapide sans cal exubérant ni défectueux, suffisent à le montrer. A part quelques rares exceptions, ces fractures de l'ostéopsathyrosis ne laissent à leur suite aucune déformation, aucune pseudarthrose; les enfants, qui font le sujet de nos deux observations personnelles, ont guéri de leurs fractures, sans qu'il soit aujourd'hui possible de déceler par le palper ou même par la radiographie un des anciens foyers de cassure. Il en est de même des deux sœurs étudiées par Moreau et par nous, sauf toutefois l'une d'elles qui présente encore actuellement au niveau du tibia droit quelques bosselures. Celles-ci sont, l'observation en témoigne, le résultat des fractures multiples survenues à ce niveau, et dont les fragments n'auront pas été parfaitement réduits.

Le traitement se réduit forcément à peu de chose. L'essence même de l'affection nous échappant, il est difficile de lui appliquer un traitement rationnel et pathogénique. On se contentera, dans l'état actuel de la question, de faire prendre à l'enfant des fortifiants du système osseux, phosphate de chaux sous une forme quelconque, huile de foie de morue, extrait de corps thyroïde. Hygiène rigoureuse, grand air, séjour à la campagne, à la mer ou à la montagne,

sont encore des modificateurs d'ordre général, qui doivent entrer en ligne de compte pour un traitement curatif, qui, somme toute, reste bien problématique.

Le traitement des fractures importe, bien entendu; c'est celui des fractures en général, avec cette donnée spéciale que les déplacements sont exceptionnels : ce qui supprime les manœuvres de réduction.

La consolidation se fait rapidement; c'est même là un signe important au point de vue du pronostic. Rares sont en effet les cas où ces fractures se consolident difficilement; rares également ceux où le cal est défectueux. Wight signale, à titre d'exception, un cal vicieux, survenu dans de telles conditions et traité avec succès par l'ostéotomie cunéiforme. Le peu de cal, ou même l'absence totale de cal appréciable au palper, est de règle. La consolidation effectuée, on ne trouve pas les traces de l'ancien foyer de fracture. Et ces données spéciales sont confirmées par les radiographies que nous avons faites. Il est impossible, à un esprit même prévenu, de faire, à l'aide des épreuves radiographiques, le diagnostic rétrospectif de fracture dans ces cas de fragilité osseuse.

BLÉPHAROPLASTIE
PAR LA MÉTHODE ITALIENNE MODIFIÉE

Par le Dr Félix LAGRANGE
(de Bordeaux).

La modification à la méthode italienne, que nous avons utilisée dans l'observation que nous publions ici, est celle qui a été préconisée par M. le Pr Berger [1] dans de nombreux mémoires; elle consiste à appliquer immédiatement, sur la surface à recouvrir, le lambeau pédiculé, au lieu de le laisser bourgeonner comme le faisait Tagliaccozzi.

On sait que la méthode de ce dernier auteur a été modifiée par Carl Ferdinand Graefe, qui eut le premier l'idée, en 1817, de faire la rhinoplastie dans une seule et même séance, c'est-à-dire de tailler sur le bras et de fixer au moignon du nez avivé le lambeau destiné à reformer cet appendice. C'est là ce qu'on appelle la méthode allemande de rhinoplastie.

Carl Ferdinand Graefe n'avait pas vu la portée générale de la modification qu'il imprimait au procédé de Tagliaccozzi. Ses élèves, notamment Fabrizzi [2], de Modène, allèrent un peu plus loin. Ce dernier chirurgien, par un lambeau taillé sur la paroi thoracique, chercha à recouvrir la face palmaire d'une main, déformée par une rétraction cicatricielle; mais il ne réussit pas, et les tentatives faites par d'autres chirurgiens ne parurent pas plus heureuses, si bien que successivement Dieffenbach, Billroth, Czerny revinrent à l'ancienne pratique de Tagliaccozzi.

Les choses en étaient là lorsque, en 1879, le Pr Berger fit une blépharoplastie en prenant un lambeau sur la peau du bras, et en le suturant immédiatement sur les paupières cruentées; il fit, pour les paupières, ce que de Graefe avait fait pour le nez; il eut, de plus, le mérite de comprendre que cette méthode pouvait être généralisée,

1. Berger, De l'autoplastie par la méthode italienne modifiée; ses indications de technique opératoire; ses résultats, *Congrès français de Chirurgie*, 1889. — Pour la bibliographie, voir le mémoire de cet auteur.
2. Fabrizzi, *Schmidt's Jahrbucher*, 1844, vol. XLIV, p. 68.

et il s'en est servi pour refaire des pertes de substance du talon, des jambes, de la paume de la main, etc.

Nous ne suivrons pas cet éminent chirurgien dans tous les développements qu'il a donnés à cette méthode d'autoplastie; nous ne retiendrons ici que ce qu'il a dit de la blépharoplastie. Au sujet de la malade dont nous allons rapporter l'observation, nous avons presque toujours profité de ses judicieux conseils; notre cas vient donc s'ajouter à ceux qu'il a publiés et à quelques autres, encore peu nombreux. La rareté de pareils faits suffit à en établir l'intérêt; par quelques détails, d'ailleurs, notamment par le choix du moyen de contention dont nous nous sommes servi, notre observation présente d'importantes particularités, que le lecteur nous permettra de mettre en évidence.

Voici notre fait.

Observation. — Mme B., trente-cinq ans, a été victime d'un accident, provoqué par l'explosion d'une lampe à essence; et, toutes les parties de son corps ayant été atteintes par les flammes, cette personne est restée longtemps en traitement dans un service de chirurgie de l'hôpital Saint-André.

Les brûlures, extrêmement graves aux deux mains, ont produit des rétractions cicatricielles telles que la malade est réduite à une impotence fonctionnelle presque complète du côté des membres supérieurs; les lésions de la face se sont relativement vite cicatrisées; mais la rétraction du tissu cicatriciel est telle qu'elle a déterminé une éversion complète des paupières.

Les paupières supérieures, surtout celles de l'œil gauche, offraient le degré le plus accentué de déformation (Fig. 1).

Peu après, la malade se trouva atteinte d'une conjonctivite chronique, avec sécrétion très abondante et larmoiement. Les yeux étaient continuellement humectés; la conjonctive, tuméfiée et rouge, ne tarda pas à devenir le siège d'un bourgeonnement, présentant l'aspect de granulations. Cet état s'aggrava bientôt et des ulcérations cornéennes se formèrent à gauche.

C'est dans cette situation que la malade se présente à la Clinique ophtalmologique de la Faculté; et nous décidons de pratiquer une blépharoplastie suivant la méthode italienne, car il est impossible de trouver une zone suffisamment large de peau saine dans le voisinage des paupières en éversion (Fig. 1).

Il existe bien, sur une certaine étendue, et parallèlement aux bords ciliaires, une surface cutanée d'aspect normal; mais tout autour ce n'est que tissu blanchâtre, luisant, cicatriciel; et c'est précisément au niveau de ce tissu, distant d'environ un centimètre du bord ciliaire de l'œil gauche, que s'est produite la rétraction, éversant complètement les paupières, leur laissant à peine un léger degré de mobilité, malgré tous les efforts de l'orbiculaire pour amener l'occlusion.

La méthode italienne étant seule praticable, nous nous demandons par quel moyen obtenir l'immobilisation du bras; et comme nous n'avons pas

à notre disposition un orthopédiste pouvant nous construire l'appareil nécessaire, et que d'ailleurs l'Assistance publique de notre hôpital refuserait certainement de faire les frais nécessaires à la construction de cet appareil, nous nous décidons pour un appareil plâtré que nous construisons quelques jours avant l'opération, afin d'habituer la malade à son usage.

Le plâtre a été construit suivant le procédé que nous allons essayer de décrire de notre mieux; et nous devons reconnaître que nous eûmes la

Fig. 1. — Déformation des paupières par brûlure.

Fig. 2. — Appareil plâtré pour Blépharoplastie.

bonne fortune d'être aidé, pour la confection de cet appareil, par le Dr Aubaret, chef de clinique, et surtout par un confrère très expérimenté, auquel nous adressons tous nos remerciements, le Dr Balinsi, assistant du Dr Calot (de Berck-sur-Mer).

Le bras gauche de la patiente est mis en position convenable, l'avant-bras fléchi sur l'extrémité supérieure du front, de telle façon que la face antéro-externe du bras se trouve contiguë à la commissure palpébrale externe de l'œil gauche. Ce bras, complètement nu, est ensuite recouvert de compresses de gaze et d'une légère couche d'ouate.

Cela fait, on découpe plusieurs lanières de tarlatane, destinées à constituer une sorte de minerve, comprenant le cou, la tête et le membre supérieur, celui-ci placé dans la position qu'il devra garder pendant plusieurs jours.

La tarlatane est imprégnée de plâtre délayé, assez fluide, et immédiatement appliquée sur la malade.

Des bandes de gaze, de différentes longueurs, sont ensuite également imprégnées de plâtre et placées sur les divers points de l'appareil qui paraissent avoir besoin d'être renforcés. Enfin, à l'aide d'une bande roulée,

on recouvre complètement l'appareil qui se solidifie rapidement dans la position jugée la plus convenable.

Le tout devant constituer un système amovo-inamovible, au bout d'une heure, lorsque le plâtre est encore humide, on sectionne la partie inférieure de l'appareil, celle qui recouvre les épaules; et il est alors facile de le soulever, de l'enlever complètement, comme on enlève un capuchon. Le système une fois enlevé, on pratique son renforcement et surtout son allégement (Fig. 2).

Les parties de l'appareil destinées à supporter le maximum d'effort, c'est-à-dire celles qui sont en rapport avec la partie externe du bras, sont soigneusement consolidées. La main est ensuite dégagée par un orifice très étendu, siégeant à la partie supérieure du plâtre et du côté droit.

La partie inférieure est réduite au strict nécessaire, de façon à ne pas gêner les mouvements respiratoires de notre malade. On ne laisse que les points d'appui suffisants, portant sur les deux épaules.

La portion correspondant à la face est également ajourée et laisse la figure complètement à découvert.

De cette façon, rien de plus facile que de pratiquer les pansements et de surveiller la cicatrisation de la plaie opératoire, sans ôter l'appareil. Ce capuchon plâtré, une fois terminé, est, à plusieurs reprises, placé sur la malade. Après nous être rendu compte qu'il est bien supporté, nous pratiquons l'opération sous le chloroforme, le 2 octobre 1903.

Dans un premier temps, les paupières sont d'abord libérées; toute la partie minime de peau saine restant sur les marges palpébrales est séparée du tissu cicatriciel; les deux bords ciliaires sont ensuite suturés par une tarsorraphie totale. On obtient ainsi deux surfaces cruentées, très étendues, sur lesquelles doit être appliqué le lambeau pris au bras.

Nous découpons un patron en papier ayant un peu plus que les dimensions des deux surfaces cruentées : celle qui correspond à la paupière supérieure a une longueur deux fois plus grande que celle de la paupière inférieure.

Cela fait, on porte le patron découpé sur la région antéro-interne du bras correspondant à la commissure externe, ce dernier étant placé dans une position convenable.

On a ainsi très exactement les contours du lambeau cutané à transplanter, et, chose très importante, l'orientation de l'incision curviligne qui doit en déterminer les limites.

Après avoir pris les précautions antiseptiques indispensables, le lambeau est incisé de telle sorte que l'on détache, indépendamment du derme, une mince lame de tissu cellulaire sous-cutané.

L'étendue du lambeau ne permet pas de réunir les lèvres de la plaie au moyen de points de suture; cette dernière est abandonnée au travail de cicatrisation et se trouve en contact, lorsque le bras est relevé, avec la tempe gauche correspondante.

Le lambeau est alors appliqué sur les surfaces cruentées des deux paupières; il est ensuite divisé en deux parties correspondant aux deux sur-

faces à recouvrir, qui sont, comme nous l'avons dit, d'étendues inégales.

Nous constituons ainsi un double lambeau qui adhère au bras par un pédicule unique. Il ne reste plus qu'à suturer les pourtours des plaies des paupières; et pour cela nous utilisons une série de points de suture au crin de cheval, très rapprochés les uns des autres.

Avant de terminer les sutures, le capuchon plâtré est mis en place, et le bras se trouve de la sorte complètement immobilisé.

Les lambeaux restant dans une situation convenable et n'ayant pas bougé, on termine les sutures et on applique un pansement occlusif, en ayant soin d'enduire toutes les zones des points de suture avec de la vaseline aseptique.

Suites opératoires. — Après le réveil chloroformique, la patiente n'accuse aucune sensation de gêne, pas plus du côté de la plaie que du côté des paupières. Elle supporte sans fatigue l'appareil et ses points d'appui. Elle semble tolérer même, sans trop de peine, la fausse position de son membre supérieur.

Le surlendemain, l'application d'un premier pansement permet de voir que les points de suture n'ont pas bougé, que le lambeau n'éprouve pas le moindre tiraillement, que la cicatrisation est en voie de s'effectuer.

La jeune femme accuse un état de nervosisme particulier, malgré les efforts qu'elle fait pour supporter son appareil. On lui administre à plusieurs reprises du bromure et des potions à base d'opium, afin de combattre cet état nerveux qui paraît par instants devoir devenir insupportable.

De temps en temps les liens unissant les deux parties du plâtre sont relachés, de telle sorte que la malade peut profiter de quelques moments de répit et prendre patience jusqu'au jour où on la libérera définitivement.

C'est dix jours après l'opération que le plâtre est enlevé, et le pédicule du lambeau sectionné; le bord libre et cruenté de ce pédicule est ensuite rabattu sur la région temporale où il est maintenu par quelques points de suture, de façon à bien recouvrir une petite surface saignante existant encore à ce niveau.

Pendant huit mois l'occlusion des paupières est maintenue; les lambeaux transplantés jouissent d'une vitalité parfaite; et la malade n'éprouve, au niveau de son œil, aucun désordre.

Le 10 mai 1904, les paupières sont libérées, et nous rendons à la malade le complet usage de son œil.

Le 15 mai 1905, un an après la libération des paupières, vingt mois après l'opération, la malade est photographiée; et la Figure 3 montre le résultat définitif.

Cette observation nous paraît mériter deux ordres de réflexions, ayant trait, d'abord au résultat obtenu, ensuite au moyen de contention employé.

1° En ce qui concerne la restauration des paupières, il n'est pas contestable que nous n'aurions pu l'obtenir dans d'aussi bonnes conditions par aucun autre moyen; la figure de la malade était tout

entière recouverte par un tissu de cicatrice. Sans doute ce tissu cicatriciel n'est pas absolument impropre à la blépharoplastie; et il nous arrive souvent de nous en servir en pareil cas, pour réparer des pertes de substance peu étendues; mais, dans les circonstances particulières, il fallait refaire complètement *deux paupières*; et vraiment le tissu nouveau ne pouvait être pris autour de l'œil.

Au sujet du résultat obtenu, nous insisterons encore sur la mobilité de la paupière supérieure, qui a pu conserver tous ses mouvements; cette mobilité est due aux soins minutieux que nous avons pris, en faisant, dans le premier temps de l'opération, la tarsorraphie, afin de bien respecter le cartilage tasse et le ligament suspenseur, c'est-à-dire le tendon du releveur.

La brûlure de la peau avait laissé intactes, chez notre malade, les couches profondes de la paupière, notamment le ligament suspenseur du cartilage et le cartilage lui-même; c'est à cette heureuse circonstance que nous devons d'avoir pu conserver à notre opérée la possibilité d'ouvrir et de fermer son œil à volonté.

Pour fermer l'œil, elle n'a plus à sa disposition l'orbiculaire; mais ce muscle n'est pas indispensable à l'occlusion de la fente palpébrale; il suffit que le sujet ne contracte pas son releveur pour que la paupière tombe d'elle-même au devant de la pupille; c'est ainsi que notre opérée peut facilement, sans orbiculaire, ouvrir et fermer l'œil.

Un autre point intéressant de notre observation consiste dans l'usage d'un appareil plâtré amovo-inamovible, qui nous a rendu le plus grand service et a été très bien supporté pendant le temps nécessaire à la greffe des lambeaux.

Pour la blépharoplastie, Berger n'est pas partisan des appareils plâtrés. « Les appareils plâtrés que j'ai employés sont, dit-il, trop grossiers et trop encombrants; ils masquent le visage qu'il faut laisser à découvert autant que possible; j'ai donc été forcé de revenir à des appareils construits par des fabricants, etc. »

Sans doute les corsets en cuir moulé, utilisés par le Pr Berger sont très pratiques; mais nous croyons que l'appareil ici représenté ne l'est pas moins et nous pensons pouvoir le recommander à ceux qui voudront faire la blépharoplastie par la méthode italienne modifiée. Il ne masque pas le visage et peut être aisément ouaté et rembourré, de façon à devenir supportable. De plus, s'il s'agit d'un malade pauvre opéré dans un hôpital, il peut arriver (et c'était notre cas) qu'il soit matériellement impossible de se procurer le corset, assez coûteux, utilisé par le Pr Berger et ceux qui ont, en suivant ses conseils, fait la blépharoplastie par la méthode italienne.

La figure 2 montre cet appareil séparément; nous regrettons de n'avoir pu photographier à la fois la malade et l'appareil : on aurait mieux compris pourquoi ce dernier, bien rembourré d'ouate, matelassé partout où il menaçait d'appuyer trop fort sur le squelette, avait été bien toléré pendant les dix jours que nous avons jugés nécessaires à la greffe du lambeau.

Dix jours après, en effet, l'appareil plâtré put être enlevé sans inconvénient, et le pédicule du double lambeau incisé et suturé à

Fig. 3. — Photographie faite 20 mois après l'intervention.

l'angle externe des paupières, de façon à bien recouvrir toute la surface cruentée mise en évidence par la tarsorraphie. Nous croyons que, sans inconvénient, ce chiffre de dix jours pourrait être diminué; il suffirait certainement, pour obtenir un bon résultat, que la peau greffée reste quelques jours, 5 ou 6 environ, au contact de la partie cruentée; et la preuve en est dans les succès qu'on obtient en transplantant directement des lambeaux de peau, complètement détachés, sur des surfaces avivées.

La tarsoraphie fut maintenue pendant huit mois; le 10 mai 1904, les paupières sont libérées : l'œil est en très bon état et la fente palpébrale suffisamment ouverte pour que la malade puisse se servir de son œil très aisément. Dans la suite, le releveur prend un jeu plus régulier; et la paupière supérieure recouvre presque tous ses mouvements d'élévation.

La peau greffée est un peu plus pâle qu'à l'état normal; mais la greffe ne s'atrophie pas, et la figure, que nous montrons ici, faite 20 mois après l'intervention, représente le résultat définitif (fig. 3).

CONGRÈS INTERNATIONAL DE LA TUBERCULOSE

SECTION CHIRURGICALE

PARIS, 2-7 OCTOBRE 1905

La première séance du Congrès international de la Tuberculose s'est ouverte sous la présidence de M. le Professeur Lannelongue.

Après une allocution du Président, la parole est donnée à M. le Prof. Kossel pour la lecture de son rapport sur l'*étude comparative des diverses tuberculoses*.

D'après cet auteur, l'examen bactériologique des lésions tuberculeuses de l'homme, du bœuf et du porc, permet de distinguer deux types différents du bacille tuberculeux, qu'on peut provisoirement désigner sous les noms de type humain et de type bovin.

La tuberculose bovine, si fréquente, est exclusivement attribuable à l'infection par le bacille tuberculeux du type bovin.

Les porcs sont réceptifs à un haut degré pour les bacilles tuberculeux du type bovin; ils ne le sont qu'à un moindre degré pour les bacilles tuberculeux du type humain.

La tuberculose de l'homme provient en première ligne de la contagion par le bacille tuberculeux du type humain, qui est transmissible d'homme à homme.

Des lésions tuberculeuses peuvent être produites chez l'homme par le bacille tuberculeux du type bovin.

La transmission des bacilles tuberculeux du type bovin à l'homme peut s'effectuer par les aliments provenant d'animaux tuberculeux, en première ligne par le lait de vaches atteintes de tuberculose mammaire.

Le rôle joué par l'infection tuberculeuse de source animale dans la diffusion de la tuberculose humaine est minime, en comparaison du danger que cause l'homme phtisique.

Dans le rapport de M. le Prof. RAVENEL, les faits suivants sont mis en lumière. Il existe, pour les bacilles tuberculeux des mammifères, deux types : le type humain et le type bovin. Ces types possèdent des caractères de culture et de coloration et des caractères morphologiques qui permettent habituellement de les reconnaître. La différence principale existant entre eux réside dans la puissanee pathogène beaucoup plus accusée du type bovin. Toutefois, on peut rencontrer des types bovins de puissance pathogène faible.

On n'a pas encore trouvé une autre espèce de mammifères hébergeant

une variété de bacilles tuberculeux différente et assez constante dans ses caractères pour justifier la création d'un troisième type.

Les autres espèces atteintes par la tuberculose tiennent leur affection de l'homme ou du bétail.

En général, le bacille tuberculeux humain ne possède, vis-à-vis du bétail, qu'une faible puissance pathogène; il n'est pas rare cependant de rencontrer des cultures virulentes pour la race bovine.

Le bacille tuberculeux du type bovin est capable d'envahir l'organisme humain et d'y produire les lésions de la tuberculose.

Il serait contraire à toute sagesse de laisser se relâcher les lois formulées ou les précautions prises contre la tuberculose bovine.

M. le Prof. Arloing (Lyon) lit ensuite son rapport. La question qu'il doit exposer au Congrès a été examinée plusieurs fois depuis 1901 : à Berlin en 1902, à Bruxelles en 1903, à Budapest en 1905 devant le récent Congrès vétérinaire, sans parler de nombreuses publications faites sur le même sujet.

Il prélude par une étude des variations que présente la virulence de l'agent tuberculeux chez l'homme. Il rappelle ses recherches sur ce point, les premières de ce genre remontant à 1884.

Il montre que les tuberculoses dites chirurgicales relèvent d'un virus ordinairement atténué; mais, soit dans ce groupe, soit dans les tuberculoses cutanées, et les tuberculoses pulmonaires, les virus présentent des modifications très notables.

Le Dr Arloing insiste sur ce point, parce qu'il peut servir pour interpréter certains faits relatifs aux tuberculoses animales.

Bref, chez l'homme, le virus tuberculeux présente de nombreuses variétés, formant pour ainsi dire une gamme ascendante : certaines très affaiblies, d'autres très actives; parfois si affaiblie qu'il est difficile de faire ressortir ses propriétés tuberculigènes.

Le maître célèbre envisage ensuite les tuberculoses animales, et les compare à la tuberculose des mammifères.

Que penser de la tuberculose aviaire tour à tour assimilée à la tuberculose des mammifères, puis séparée de cette dernière?

M. Arloing défend depuis longtemps l'unité d'origine et la maintient encore, parce qu'il n'est aucun des caractères que l'on assigne au bacille aviaire, qui ne puisse se retrouver chez le bacille des mammifères. On a même rencontré le bacille aviaire sur des mammifères et même sur l'homme.

Il rappelle les récents travaux de Lydia Rabinowitch sur les analogies qui rattachent l'aviaire au bacille des mammifères.

On a donné au bacille des mammifères les attributs du bacille aviaire.

Les divergences relevées entre les auteurs démontreraient simplement que le bacille des lésions tuberculeuses de l'oiseau n'est pas toujours parfaitement adapté au milieu qui l'héberge, ou bien que ce bacille est sujet à des variations, comme le bacille de l'homme.

Il espère que la tuberculose des vertébrés à sang froid sera bientôt complètement assimilée à celle des vertébrés à sang chaud. Dans ce groupe, on rencontre aussi des variétés inégalement virulentes, inégalement rapprochées des bacilles des mammifères.

Tout l'intérêt du Congrès se concentre sur la comparaison de la tuberculose humaine et de la tuberculose bovine.

Koch et Schutz, soutenant que l'homme n'avait rien, ou à peu près rien à craindre de la tuberculose bovine, se sont heurtés à la doctrine française, basée sur les mémorables expériences de Chauveau.

A la suite de nombreuses vérifications depuis cette époque, les partisans de Koch se sont ralliés peu à peu à la doctrine française ; et tous les observateurs sont d'accord aujourd'hui pour reconnaître que généralement les bacilles du bœuf et ceux de l'homme n'ont pas constamment les mêmes caractères morphologiques, les mêmes réactions, le même degré de virulence. Mais les différences qui les séparent ne sont pas constantes; et on peut passer graduellement d'un bacille à l'autre.

M. Arloing estime donc que les deux bacilles, lorsqu'ils sont bien caractérisés, ne sont que des variétés du bacille de Koch modifiées par leur habitat.

Le fait incontestable et le plus important est la transmission possible de la tuberculose du bœuf à l'homme surtout par le tube digestif; et l'accord est entier actuellement sur l'existence du danger que peut nous faire courir la tuberculose bovine.

A la suite de cette communication, on décide, pour la discussion des rapports, que les deux sections de pathologie médicale et chirurgicale devront se réunir.

En attendant, M. le Prof. LANNELONGUE a porté à la connaissance du Congrès ses travaux, en collaboration avec MM. ACHARD et GAILLARD, sur des essais de sérothérapie anti-tuberculeuse.

Ces auteurs ont extrait une toxine, en traitant les cultures du bacille tuberculeux par l'eau, précipitant par l'acide acétique et en neutralisant. Ils l'ont injectée pendant plusieurs mois à des ânes, à des chevaux, dont ils ont ensuite utilisé le sérum pour traiter des cobayes tuberculeux.

Dans une première expérience, quatre lots de 30 cobayes chacun ont été inoculés en même temps de tuberculose. Le premier a servi de témoin, le deuxième a été traité par le sérum d'âne normal ; le troisième par le sérum d'âne injecté de toxine; enfin le quatrième avait été traité, avant l'inoculation, d'une façon seulement préventive, par ce dernier sérum. C'est le lot témoin qui a donné la mortalité la plus forte; puis vint le lot traité par le sérum normal, puis celui traité préventivement; enfin le lot traité après l'inoculation résiste le mieux.

Dans une autre expérience, deux lots de 50 cobayes furent inoculés de tuberculose en même temps. Le premier servit de témoin et le deuxième fut traité par le sérum de chevaux accoutumés à la toxine. Le dernier lot résista mieux que le premier. En même temps, deux autres lots de 50 co-

bayes avaient été traités préventivement par des injections de sérum, suivies d'injections de toxine, et, pour l'un d'eux, de bacilles morts. Ce traitement complexe fut inefficace et même nuisible.

En somme, le sérum des animaux accoutumés à la toxine paraît posséder des propriétés curatives. Mais les auteurs ne savent pas d'une façon certaine si les propriétés sont spécifiques.

Les applications sur l'espèce humaine donnent des résultats encourageants.

M. le Prof. MARAGLIANO (Gênes), qui a suivi avec beaucoup d'intérêt la communication de M. le Prof. Lannelongue, est heureux de constater les résultats obtenus. — Il se permet, fort d'une expérience de plus de dix ans sur ce sujet, de rappeler ses expériences de laboratoire et ses études de clinique. Il pense que ces sérums qu'on obtient des animaux traités ont de véritables propriétés spécifiques, antitoxiques et antibacillaires.

M. ARLOING a constaté depuis longtemps des faits analogues à ceux que vient de décrire M. Lannelongue. S'il ne les a pas publiés, c'est qu'il existait un doute dans son esprit sur les propriétés curatives du sérum. Il a cependant constaté que le sérum des animaux, ayant reçu sous la peau une grande quantité de bacilles atténués, retardait la mort des inoculés; mais les animaux n'étant pas guéris présentaient toujours des lésions tuberculeuses. C'est pour cette raison qu'il a nommé son sérum : sérum antituberculineux, la survie tenant aux propriétés antituberculineuses du sérum.

Il admet que les sérums antitoxiques peuvent parfois guérir; mais pour lui ils agissent en neutralisant les poisons tuberculeux, — en désintoxiquant les animaux.

Chez les malades humains, il a obtenu la suppression des sueurs qui sont fonction de l'intoxication. Il se range à l'opinion du Prof. Lannelongue et du Prof. Maragliano sur la possibilité de ralentir l'action des poisons tuberculeux par l'injection des sérums; et il admet volontiers qu'il soit possible de guérir les animaux, surtout lorsqu'il y a proportionnalité entre la dose du poison tuberculeux inoculé et celle du sérum curatif.

M. LANNELONGUE déclare que :

1° Son sérum n'a pas de propriétés antitoxiques;

2° Que plusieurs animaux, autopsiés après leur guérison, ne présentaient aucune lésion;

3° Que les essais tentés sur l'homme lui ont fourni des résultats qui ne sont pas à dédaigner.

M. BÉRANECK (Neufchâtel, Suisse) vient d'exposer la technique des injections de sa tuberculine dans la tuberculose chirurgicale. Celle-ci consiste en un mélange de masses extra-cellulaires, élaborées dans un bouillon de culture de composition spéciale, et de toxines intra-cellulaires extraites des foyers bacillaires par de l'acide orthophosphorique à 1 0/0.

Il injecte de 1/4 à 1 cm³ de sa tuberculine dans les foyers tous les deux jours.

M. Roux (Lausanne), dans deux cas, l'un de téno-synovite massive, l'autre de tuberculose du coude, avait ouvert l'articulation du coude pour tuberculose, avait été obligé de réséquer pour récidive, et retrouvait encore un paquet granuleux, crépitant; il a eu l'impression d'être en présence d'un traitement « miraculeux », et, sans vouloir conclure par ce mot, il tient à affirmer que la tuberculine de Béraneck mérite de ne pas passer inaperçue.

M. E. Cuguillère (Toulouse) publie un groupe d'observations dans lequel il montre la parfaite curabilité des tuberculoses chirurgicales par son sérum.

Ce sérum est constitué par la solution suivante :

Sulfure d'allyle	1	gramme
Essence de myrrhe	1	—
Sérum artificiel glycériné.	100	—
Employé par doses pouvant aller jusqu'à	15	grammes.

Il expose la manière de le préparer et la technique.

MM. Cuvelier, Escoyez, Rabaine père et fils apportent tous une série d'observations en faveur du sérum Cuguillère.

M. Faure, vétérinaire, a employé avec succès le sérum Cuguillère dans la tuberculose des bovidés.

M. P. Guerder (Paris) obtient d'excellents résultats du traitement des tuberculoses externes par l'extrait glycériné de foie de morue.

Cet extrait est obtenu par l'immersion du foie frais de morue dans la glycérine, et mis en ampoules stérilisées à 120°.

Il l'emploie en injections locales de 2 à 4 et même 8 cm³ suivant les cas. Ce traitement a l'avantage d'être absolument inoffensif et de posséder toutes les propriétés d'un traitement général reconstituant.

M. Villemin étudie la virulence de la tuberculose ganglionnaire.

Frappé par les expériences que M. Arloing a publiées en 1887 sur la virulence des tuberculoses chirurgicales, M. Villemin a repris ces expériences, en écartant ce qui pouvait être une cause d'erreur. *Tous les animaux sans exception* inoculés par lui sont devenus tuberculeux.

Au cours de ses expériences, il a eu la bonne fortune de réussir la reproduction expérimentale de l'appendicite tuberculeuse et de la salpingite tuberculeuse.

A 11 h. 1/2, les deux Sections se réunissent pour la discussion des rapports sous la présidence du Dr Broabdent.

Mme Lydia Rabinowitch (Berlin) démontre qu'il y a des différences dans les caractères de culture, les conditions de végétation, dans la virulence pour les divers organismes des agents de la tuberculose; mais, si l'on compare

les caractères communs et si l'on tient compte de ce fait que chez certains animaux on trouve des lésions qui peuvent être causées par deux types différents de bacilles (chez le bœuf, à côté du type de tuberculose bovine on constate le type aviaire, par exemple), on arrive à penser qu'il ne s'agit que de variétés d'une même espèce. Parmi ces variétés, le type bovin et le type humain sont les plus voisins; aux extrêmes seraient placés le type aviaire et le type des animaux à sang froid.

Cette communication obtient un succès considérable, en raison de ce fait que Mme Rabinowitch, partisan autrefois de la dualité des tuberculoses bovine et humaine, venait reconnaitre l'unité du type, affirmant ainsi le triomphe de l'opinion française.

M. le Prof. de Jong (de Leyden) affirme également son opinion sur la doctrine uniciste.

M. Arloing termine la discussion, en prononçant les paroles suivantes : « Nous sommes tous d'accord sur la contagion possible de la tuberculose bovine à l'homme et nous sommes même d'accord sur tous les points, car jamais aucun uniciste n'a contesté l'existence de différences entre le bacille que l'on trouve habituellement dans la tuberculose bovine et celui que l'on rencontre d'ordinaire chez l'homme.

« Mais les unicistes se sont élevés toujours contre les déductions des dualistes, à savoir que l'homme n'avait rien à craindre de la tuberculose bovine.

« Et il ne faut pas que les administrations, que le public hésitent à prendre des mesures de préservation que nous jugeons nécessaires d'un commun accord.

« Le Congrès se doit d'affirmer hautement notre entente parfaite sur les conséquences pratiques du travail de MM. les rapporteurs et les membres qui ont participé à la discussion. Aussi ai-je l'honneur de lui soumettre l'ordre du jour suivant :

« *Le Congrès déclare qu'il est non seulement indispensable d'éviter la contagion d'homme à homme, mais encore nécessaire de poursuivre la prophylaxie de la tuberculose bovine et de continuer à prendre des mesures administratives et hygiéniques contre la transmission possible de cette tuberculose à notre espèce.* »

Une ovation a été faite à l'orateur, dont le projet a été voté.

M. Gangolphe (Lyon). — Dans une étude extrêmement intéressante, le Dr Gangolphe expose son traitement des abcès symptomatiques des lésions osseuses tuberculeuses.

Le traitement de choix est la ponction simple, hâtive, sans injection ou quelquefois injection de sérum artificiel dans la poche.

La guérison est la règle.

L'intervention sanglante n'est acceptable et logique que si l'on est sûr d'enlever d'un seul coup et complètement le foyer osseux initial et la poche ossifluante qui en dérive.

M. Robert Loewy (Paris) a obtenu des guérisons à l'aide des injections d'éther iodoformé et insiste sur un point de technique, extrêmement important à ses yeux, et qui consiste, après l'évacuation de la poche tuberculeuse, à la laver et à la relaver à l'aide d'eau stérilisée, jusqu'à ce que cette eau ressorte propre.

On injecte ensuite la solution modificatrice, qui agit alors efficacement sur la portion vivante de la poche.

Le Prof. Lannelongue a montré que les abcès symptomatiques étaient constitués à l'inverse des abcès ordinaires par une membrane qu'il a appelée *tuberculogène*, d'où provenait par fonte caséeuse et ramollissement le contenu de ces abcès. Il a montré aussi que ces abcès jouissaient d'une indépendance propre, même à l'égard de la lésion osseuse qui leur a donné naissance.

On voit dans quelques cas l'abcès tuberculeux qu'il a désigné encore sous le nom de *tuberculome* s'isoler du foyer osseux et devenir indépendant de l'os. C'est par ce mécanisme que l'auteur explique la formation des abcès tuberculeux juxta-osseux et juxta-articulaires.

Le Pr Lannelongue estime qu'il faut agir sur la paroi tuberculogène et qu'il convient de la modifier, ainsi que le foyer osseux lui-même.

Les injections modificatrices sont nombreuses; mais l'auteur emploie de préférence une préparation iodoformée ainsi formulée :

Huile stérilisée	90	grammes
Ether	40	—
Iodoforme	10	—
Créosote	2	—

Il convient d'injecter au moins 3 grammes d'iodoforme environ pour une poche du volume du poing d'un adulte ou supérieure.

Il faut revenir plusieurs fois, s'il est utile.

L'auteur n'a jamais vu d'accidents graves par cette méthode, qu'il emploie maintenant de préférence à la ponction simple, aux incisions, au grattage.

M. Coudray étudie, avec M. Cornil, les corps étrangers articulaires d'origine tuberculeuse.

Ces auteurs considèrent deux ordres de faits très différents : 1° les tumeurs synoviales qui relèvent de la synovite noueuse tuberculeuse; 2° les corps ostéo-cartilagineux, détachés du squelette articulaire sous l'influence de l'ostéite tuberculeuse.

Les premières tumeurs ont été confondues souvent avec des corps étrangers véritables; ce sont de faux corps étrangers, car jamais ces tumeurs ne se détachent de la synoviale et ne donnent jamais lieu non plus aux phénomènes spéciaux des corps étrangers. Leur caractéristique est leur gros volume, et on ne peut les confondre qu'avec les gommes syphilitiques des synoviales; mais elles sont plus indolentes et n'ont aucune tendance au ramollissement.

L'auteur a eu, avec M. Cornil, l'occasion d'examiner deux corps étrangers détachés du squelette. Dans l'un, dû à M. Lucas-Championnière, il s'agissait d'un corps du volume d'une petite rotule et qui provenait du condyle interne. Ce corps trouvé au-dessus du condyle interne au cours d'une résection n'avait pas été diagnostiqué. Mais, plus récemment, il a trouvé dans l'articulation du genou d'un jeune homme un corps seulement cartilagineux détaché par un traumatisme, mais dans une articulation atteinte d'une ostéo-arthrite tuberculeuse presque au début. En pareil cas, il faut faire l'arthrotomie pour extirper le corps et traiter ensuite l'arthrite par les injections, si les lésions ne sont pas très graves.

M. Froelich (Nancy) décrit des appareils permettant la marche dans le traitement des *tumeurs blanches* chez les enfants.

M. Froelich pense que, pour guérir les tumeurs blanches du membre inférieur chez les enfants, il est indispensable d'immobiliser soigneusement les articulations atteintes d'arthrites tuberculeuses, tout en permettant aux enfants de se promener librement en plein air.

Pour résoudre ce problème, il emploie pour la coxalgie, pour la tumeur blanche du genou, pour l'arthrite tuberculeuse du cou-de-pied, des appareils très simples, dans lesquels des bandes plâtrées sont combinées avec des étriers métalliques.

Ces appareils immobilisent la jointure, la déchargent du poids du corps, et permettent même de faire de l'extension continue. Les résultats qu'il a obtenus depuis dix ans qu'il les emploie sont assez encourageants pour qu'il se crût autorisé à les recommander vivement.

M. Calot (Berck) proteste énergiquement contre la communication de M. Froelich et la doctrine de la marche, même avec des appareils, dans le traitement des tumeurs blanches du membre inférieur (coxalgie, tumeur blanche du genou et du pied).

Le premier principe, principe fondamental de ces traitements, comme l'a démontré M. Lannelongue, est l'immobilisation de la jointure malade dans la position couchée.

Grâce à la position couchée, on arrive à des guérisons incomparablement plus nombreuses, plus rapides et plus parfaites qu'avec la liberté de marcher.

Le Prof. Lannelongue expose les règles du traitement des ostéo-arthrites tuberculeuses de la hanche, du genou, du cou-de-pied ou des jointures du tarse, règles qui sont à son avis imprescriptibles.

Il faut d'abord faire un diagnostic précoce. Le diagnostic posé, deux principes :

Le premier consiste à immobiliser le malade dans le décubitus horizontal ;

Le deuxième vise une thérapeutique, qui s'adresse aux foyers ou aux lésions tuberculeux.

Il estime que le décubitus horizontal est une nécessité et qu'il n'y a

pas lieu de recourir aux appareils de marche, avec lesquels on va au-devant de toutes les complications, déformations, mauvaises attitudes.

Avec le décubitus horizontal, combiné à l'extension continue, ou l'immobilisation, on maintient les sujets dans une position irréprochable.

Le professeur Lannelongue n'a jamais vu de bons résultats obtenus avec les appareils de marche.

Il faut joindre à l'immobilisation la cure d'air et une bonne alimentation.

La seconde partie du traitement s'adresse aux foyers tuberculeux pour lesquels il préconise la méthode sclérogène associée aux injections intra-articulaires.

M. Gangolphe joint son opinion à celle si documentée de M. Lannelongue. Si l'on veut une immobilisation parfaite, il faut recourir à la position horizontale.

M. Froelich est d'accord que l'immobilisation et la décharge articulaires sont indispensables pour la guérison des tumeurs blanches. Il croit qu'avec les appareils tels qu'il les fait il obtient les mêmes résultats qu'avec le décubitus dorsal.

Quant au traitement de la lésion tuberculeuse elle-même, il a toujours été partisan des injections sclérogènes, dont il a obtenu de bons résultats.

M. le Dr Reymond cite 2 cas de tuberculose de l'os frontal où il a pu obtenir la guérison par trépanation crânienne, avec large ablation de toute l'épaisseur de l'os malade.

M. le Prof. Le Dentu expose des considérations sur la résection du poignet dans le cas de tumeur blanche de cette région. Il trouve que l'on ne pratique pas assez la résection du poignet à Paris pour les ostéo-arthrites tuberculeuses du carpe et de l'extrémité inférieure des os du carpe.

C'est pourtant une excellente opération qui peut réussir même dans des cas avancés de tumeur blanche.

La lésion est partielle ou totale.

Dans le premier cas, la guérison peut être facilement obtenue; dans le second, l'opération ne donne le succès qu'à la condition qu'elle soit très complète.

Peu d'interventions réclament à un plus haut degré le soin et la patience. Il faut qu'une fois l'opération terminée la région ait l'aspect d'une préparation anatomique parfaite.

Il faut qu'on n'y voie plus trace de fongosités, et que les tendons et les muscles soient débarrassés de toute la gangrène tuberculeuse où ils étaient plongés. Il faut aussi que les sections osseuses soient nettes et n'offrent plus aucun point suspect.

On doit compléter l'opération en touchant toutes les surfaces avec une solution concentrée de chlorure de zinc ou avec le fer rouge.

Le procédé auquel il donne la préférence est celui de Lister.

Les résultats sont souvent bons d'emblée. Les récidives partielles doivent être poursuivies avec énergie.

La guérison se fait avec ankylose ou néarthrose. Quand celle-ci possède une mobilité modérée, elle représente le résultat idéal. Si elle est trop lâche, un appareil prothétique assure un fonctionnement convenable de la main.

M. Reboul (Nîmes) a fait un certain nombre de résections du poignet pour tuberculose. Même dans certains cas où l'amputation de l'avant-bras pouvait être discutée, il a fait, par principe de conservation, la résection large du poignet, et il a pu même dans ces cas obtenir de bons résultats même fonctionnels.

Pour M. Gangolphe, la résection du poignet donne d'excellents résultats; mais il ne faut pas pratiquer, comme le conseille Tillmann, la résection des tendons supposés trop longs.

On peut dans certains cas faire la suture osseuse entre les surfaces métacarpienne et anti-brachiale, ceci dans le but d'assurer la rapide disparition de la cavité post-opératoire et la solidité du poignet.

M. le Dr Andrieu fait une communication sur les déplacements de la rotule dans les tumeurs blanches du genou.

Les luxations de la rotule dans les cas de tumeur blanche reconnaissent deux causes, comme l'a indiqué von Volkmann. Les unes, *luxations par distension ligamenteuse de l'appareil rotulien*, sont relativement précoces. Elles surviennent avant la période de destruction osseuse avancée, et sont dues à des épanchements intra-articulaires, soit hydarthroses tuberculeuses, soit abcès froids. Elles se produisent toujours en dehors.

Les autres, *luxations par destruction osseuse*, sont dues à la destruction des condyles par le processus tuberculeux et l'ulcération progressive. Elles sont presque toujours externes. Cette complication rare est évitée par la simple application du traitement ordinaire de l'ostéo-arthrite tuberculeuse du genou.

M. le Prof. Estor (Montpellier) présente une remarquable étude sur l'étiologie des tuberculoses tarsiennes chez l'enfant, leur anatomie pathologique, et leur thérapeutique.

D'après cet auteur le traitement de choix des tuberculoses du tarse non ouvertes est l'immobilisation associée au traitement général.

Les abcès ossifluents doivent être traités par la ponction suivie d'injections d'éther iodoformé.

Quand il faut intervenir au cas de tuberculose de l'astragale, l'astragalectomie totale est l'opération de choix.

Pour M. Gangolphe, l'astragalectomie est le traitement de choix dans la tumeur blanche tibio-tarsienne de l'adulte.

Dans la tumeur blanche sous-astragalienne, il faut faire l'ablation totale du calcanéum, car la tuberculose centrale de cet os est la règle.

La tarsectomie antérieure totale (ablation du scaphoïde, cuboïde, trois cunéiformes) est préférable à toute opération partielle.

Il lui est arrivé d'enlever le calcanéum, l'astragale, l'épiphyse inférieure du tibia. La malade marche parfaitement. Les photographies et la radiographie communiquées montrent la perfection du résultat fonctionnel.

M. Ménard (Berk) applique le traitement opératoire de la tuberculose du tarse.

A l'état fistuleux, on doit conserver les parties cartilagineuses de chaque os, plus spécialement du calcanéum.

Après les opérations soit limitées, soit étendues, la forme du pied est bien conservée et la marche facile.

M. Calot (Berck) opérait autrefois toutes les tuberculoses du tarse. Il ne les opère plus jamais à l'heure actuelle et les traite par des injections modificatrices faites dans les foyers tuberculeux.

La technique est toujours la même : 1° s'il y a déjà un abcès, ponction et injection; 2° si la tuberculose n'est pas encore ramollie, on commence par la ramollir, par des injections de naphtol camphré glycériné, 1/5 de naphtol camphré, et 4/5 de glycérine, à la dose de 5 à 30 gouttes de naphtol camphré; 3° s'il y a fistule, non infectée, il traite de même par les injections. Si la fistule est infectée, pas d'injections, mais pansement à plat.

On met plus ou moins de temps pour guérir ces malades; mais on finit par les guérir, à la mer tout au moins.

M. Gangolphe trouve que la question de la thérapeutique du tarse ne doit pas être une question de doctrine, et que, ce qui peut convenir chez l'enfant, n'est pas exact chez l'adulte. Il faut chez celui-ci se souvenir que les séquestres, quelquefois énormes, les fongosités exubérantes nécessitent l'intervention sanglante. C'est l'avis de la généralité des chirurgiens.

M. Calot n'opère pas et soigne par les injections modificatrices et les pansements les tuberculoses ouvertes ou fermées du tarse.

Pour M. le Prof. Lannelongue, la question de la thérapeutique des tuberculoses du tarse doit être envisagée d'abord suivant l'âge. Il faudra avant tout reconnaître les lésions tout à fait au début. En empêchant alors les malades de marcher et en employant des moyens thérapeutiques sur lesquels il serait facile de s'entendre, on éviterait par la suite bien des interventions et on guérirait les malades dans des conditions bien avantageuses.

M. Ménard explique que la thérapeutique doit dépendre de l'état du malade. Il est des cas, avec des séquestres en grelot volumineux, où il ne voit pas que les injections puissent agir efficacement.

Dans un cas pareil et dans un certain nombre d'autres qui s'en rapprochent, l'intervention locale s'impose, même si l'on admet que chez beaucoup de malades les indications puissent être discutées.

M. le Prof. Le Dentu a étudié la tuberculose des adolescents et celle des adultes; et il y a longtemps qu'il a reconnu la différence qui existe entre ces deux cas. Il est absolument de l'avis de M. Gangolphe sur ce point.

M. Calot commet peut-être une confusion. Les opérations partielles sont des formes de la conservation, des formes radicales si l'on veut.

La vraie question qui se pose est celle-ci : Doit-on conserver, doit-on amputer?

Il se peut que, dans les cas désespérés même, on peut obtenir la guérison par des méthodes conservatrices; mais c'est l'exception.

D'autre part, il y a un gros danger à laisser une affection grave persister à partir du moment où les procédés conservateurs non opératoires se sont montrés impuissants.

Donc la conservation a plusieurs formes : les injections entre autres et les opérations partielles.

L'amputation reste une ressource suprême. L'auteur la pratique le moins possible.

Il y a également un élément dont il faut tenir compte : c'est la volonté du malade. La plupart du temps, c'est parce que les sujets sont las des soins qu'on leur prodigue et implorent l'opération radicale.

Ce n'est évidemment pas un argument absolu au point de vue scientifique; mais il a son importance au point de vue pratique.

L'auteur trouve que M. Calot généralise trop, et se rallie pleinement à l'opinion émise il y a quelques instants par M. Gangolphe.

M. Calot maintient ses conclusions.

Tuberculose iléo-cœcale. — Rapporteurs : MM. Roux (Lausanne), Depage et Pinchart (Bruxelles), Demoulin (Paris).

M. Demoulin expose son rapport sur la tuberculose iléo-cæcale; il adopte la classification suivante : 1° forme ulcéreuse; 2° la forme entéro-péritonéale; 3° la forme hypertrophique. Il insiste sur l'importance de l'infection des ganglions péri-cæcaux. Il signale également la substance ulcéro-sténosante cicatricielle, et différencie avec soin la tuberculose iléo-cæcale des autres affections capables d'induire en erreur, surtout quand le cæcum occupe une position atypique.

L'appendicite peut provoquer du côté de la fosse iliaque des lésions très étendues, absolument analogues à celles que l'on rencontre dans la forme entéro-péritonéale de la tuberculose iléo-cæcale, et simuler cette affection.

Pour le traitement :

1° S'il s'agit d'une tumeur iléo-cæcale bien circonscrite : la résection du segment iléo-cæcal s'impose;

2° Si les lésions ont largement dépassé les limites de l'intestin, c'est à l'exclusion intestinale qu'il faut s'adresser;

3° S'il s'agit d'une tuberculose iléo-cæcale devenue fistuleuse, à l'exclusion bilatérale.

L'appendice joue un rôle tout à fait effacé dans la tuberculose du segment iléo-cæcal.

M. Roux (Lausanne) distingue la forme ulcéreuse diffuse et la forme pseudo-néoplasique.

La première conduit au cæcum de carton et donne les vastes ulcérations.

La deuxième comprend les types cicatriciel et hypertrophique. Quel que soit le siège primitif du cæcum, on peut s'attendre à le trouver remonté par ratatinement longitudinal ou rétraction du mésentère.

Assez souvent on rencontre, lorsqu'il existe de la sténose et que l'intestin « appelle au secours », une hypertrophie compensatrice du bas de l'iléon, qui ne doit pas être confondue avec la pseudo-hypertrophie, par infiltration tuberculeuse.

C'est la chirurgie de l'appendicite, qui a permis d'étudier la tuberculose cœcale.

Toute tuberculose iléo-cæcale localisée doit être opérée, si le malade peut supporter l'intervention; ou plutôt à tous les stades de toutes les formes de cette tuberculose, il est possible de proposer au malade une opération, dont le résultat probable compensera les risques, pourvu que l'opéré puisse supporter une narcose de 10 à 40 minutes.

L'opération radicale, résection ou entérectomie iléo-cæcale, iléo-colique, est l'opération de choix. Comme opération palliative, l'iléo-colostomie tient le premier rang; elle est curative lorsque la tuberculose a laissé un simple rétrécissement; elle peut devenir curative pour la forme pseudo-néoplastique; elle met au repos provisoirement la fosse iliaque. L'exclusion bilatérale est l'opération de choix en cas de fistule.

M. Depage expose son rapport fait en collaboration avec M. Puichart. Pour ces auteurs la tuberculose iléo-cæcale se présente sous deux formes bien distinctes :

L'une ulcéreuse ou destructive;

L'autre hypertrophique au pseudo-néoplasique, comme la désigne M. Roux.

La première n'est qu'une manifestation locale d'une tuberculose généralisée, contre laquelle la chirurgie ne peut rien, abstraction faite bien entendu, de certaines complications qui nécessitent parfois une opération de nécessité.

La deuxième forme, elle, appartient essentiellement à la chirurgie.

Ce qu'il faut avant tout, c'est que le diagnostic soit posé d'une manière précoce, la tuberculose iléo-cæcale devant être traitée chirurgicalement, dès les débuts de son évolution. Si le diagnostic est douteux, une incision exploratrice sera plus favorable au malade qu'une expectation irrationnelle et dangereuse.

Au début c'est à la résection large du segment atteint qu'il faudra recourir.

Plus tard, quand il existe déjà un véritable gâteau intestinal formant

une tumeur mal délimitée, la résection ne sera plus possible et on aura recours à l'exclusion intestinale, qui n'est en somme, dans ce cas, qu'une opération palliative.

Le Prof. ALESSANDRI (Rome) ne veut pas citer les nombreux travaux publiés en Italie sur ce sujet; mais il croit de son devoir de rappeler à propos de la forme hypertrophique que M. le Prof. Durante, de Rome, presque en même temps que M. Czerny, a observé, opéré, et publié des cas, dans lesquels le diagnostic posé avait été celui de cancer, mais où l'examen microscopique de la pièce réséquée révéla qu'il s'agissait d'une forme spéciale de tuberculose.

M. BÉRARD (Lyon) trouve que M. Demoulin se montre un peu catégorique, lorsqu'il considère comme extrêmement rare l'appendicite tuberculeuse.

Il est vrai que, dans la tuberculose du cæcum ou du segment iléo-cæcal, l'appendice n'est le plus souvent qu'hypertrophié et enflammé chroniquement. A la coupe histologique de ces gros appendices accolés aux tuberculoses hypertrophiques du cæcum, on ne trouve d'ordinaire aucune lésion caractéristique de la bacillose.

Mais parfois l'appendice seul est touché et le cæcum reste indemne. L'infection peut se produire alors, comme l'a dit M. le Prof. Cornil, par la séreuse appendiculaire, soit dans une hernie avec péritonite herniaire tuberculeuse isolée, soit consécutivement à une tuberculose génitale chez la femme par le ligament appendiculo-ovarien.

Ces appendicites tuberculeuses secondaires ne sont d'ailleurs pas les seules. Il est des appendicites tuberculeuses primitives, soit interstitielles hypertrophiques avec réaction lipomateuse sous-séreuse, soit ulcéreuses avec lésions semblant débuter dans la sous-muqueuse. Le tableau clinique est alors celui de l'appendicite subaiguë à répétition.

M. DEMOULIN répond à M. Alessandri qu'il regrette de n'avoir pas eu connaissance des travaux de M. Durante; s'il en avait été autrement, il se serait fait un devoir de le citer et c'eût été pour lui un plaisir.

Il remercie M. Bérard, qui a si magistralement étudié la tuberculose intestinale, d'avoir confirmé la rareté de l'appendicite tuberculeuse et de nous avoir montré les différents mécanismes par lesquels un appendice peut devenir tuberculeux.

M. le Dr MAYER (Bruxelles) signale deux cas d'appendicite folliculaire secondaire à une péritonite tuberculeuse, observés dans le service du Dr Depage à Bruxelles.

M. le prof. CORNIL a eu à sa disposition deux appendices tuberculeux. Certes, l'appendice tuberculeux enlevé par les chirurgiens est chose rare; mais il n'en existe pas moins. Letulle n'en a jamais rencontré sur au moins 200 appendicites.

On doit aussi distinguer une forme d'appendicite tuberculeuse d'origine péritonéale.

Il lui semble nécessaire de distinguer les appendicites tuberculeuses en muqueuses et péritonéales suivant leur origine.

M. le Dr ROBERT LŒWY dit qu'il s'agit là d'un fait d'ordre général. Dans les appendicites banales, les modes d'infection varient également; et bien souvent, en opérant des anciennes annexites, on trouve l'appendice adhérent et infecté.

M. ROUX a parlé dans son rapport d'appendice à propos des appendices tuberculeux excisés; il n'a pas voulu dire qu'il se soit agi de cas d'appendicite tuberculeuse : la tuberculose de l'appendicite a été trouvée sur des appendices enlevés à froid après des crises d'appendicite banale.

La tuberculose donne lieu par elle-même à la forme chronique de l'appendicite, sans crise brutale. L'auteur a deux faits à la mémoire.

Par contre, sur les 1 200 à 1 400 appendices qu'on est en train de reviser dans sa collection, il se trouvera peut-être encore quelque appendice tuberculeux.

M. le Prof. LE DENTU apporte une observation de tuberculose iléo-cæcale, dans laquelle le cæcum et la partie terminale de l'intestin grêle étaient parsemés de foyers; l'appendice volumineux, allongé, faisait partie de la tumeur. Depuis celle-ci jusqu'en avant du rachis s'étendait une chaîne de ganglions, gros comme des œufs de pigeon et de poule. Il fut amené à reséquer d'abord 17 centimètres d'intestin gros ou grêle avec l'appendice, puis 36 centimètres d'iléon, puis 43 centimètres; ce qui représentait en trois fois une résection totale de 96 centimètres. Le choc avait été profond et le malade succomba vingt-huit heures après l'intervention.

L'autopsie ne révéla pas trace d'infection. Il est à noter que l'appendice n'offrait que des lésions inflammatoires : la tuberculose l'avait respecté.

M. Le Dentu se demande si, dans ce cas, où l'exérèse a dû être exceptionnellement étendue, il n'eût pas mieux valu établir une entéro-anastomose, ou exclure entièrement le segment mobile.

M. BÉRARD (Lyon), en collaboration avec M. PATEL, présente un certain nombre d'observations et de réflexions à l'appui du livre paru au mois d'avril 1905 sur les formes chirurgicales de la tuberculose intestinale.

Pour ces auteurs, deux catégories de malades, sont à distinguer.

Chez les uns, *le slésions tuberculeuses sont en pleine évolution, souvent avec d'autres localisations viscérales.* Le chirurgien n'est appelé à intervenir alors qu'accidentellement pour des complications de sténose ou de suppurations. Il doit se borner à des opérations palliatives et rapides, telles que la simple aparotomie, l'entéro-anastomose ou l'exclusion de l'intestin malade.

Les formes *vraiment chirurgicales*, au contraire, sont localisées, *hypertrophiques* ou *fibro-cicatricielles*; elles entraînent des symptômes surtout locaux, réunis dans le syndrome de König. Si le sujet est débilité, si les segments d'intestin malade sont multiples ou adhérents entre eux et à la paroi, les mêmes opérations palliatives que dans la première catégorie

sont de mise. Mais elles peuvent aboutir dans ces cas à une guérison durable, qui devient encore beaucoup plus certaine, quand la limitation des lésions permet la résection soit d'une anse d'intestin grêle, soit du côlon, soit de l'angle iléo-cæcal.

M. le Dr Reymond communique l'observation d'un malade, qu'il a opéré pour hernie inguinale, et chez lequel le sac était parsemé de noyaux tuberculeux, adhérent à son contenu, représenté par une masse épiploïque tuberculeuse, par l'S iliaque, une partie du côlon descendant, des anses grêles.

Les anses intestinales contenues dans le sac étaient parsemées de granulations. Cet aspect n'existait pas dans l'abdomen.

L'intérêt porte sur ce point que la bacillose s'était localisée au niveau où l'intestin était le plus mal placé pour résister.

M. le Dr Delaunay (Paris) expose le traitement chirurgical qu'il emploie dans la péritonite tuberculeuse et qui lui a toujours donné de bons résultats. Il attribue une grande importance technique à l'attouchement du péritoine par les compresses pendant la laparotomie.

M. le Dr Robert Lœwy insiste sur l'importance qu'il y a à examiner les ovaires, quand on opère une péritonite tuberculeuse à forme ascitique. Il se demande si la chirurgie conservatrice est de mise, lorsqu'un des ovaires est nettement tuberculeux, car, dans un cas opéré par lui, où l'un des ovaires était malade et l'autre simplement suspect, en raison de son accolement au péritoine infecté, le second ovaire également enlevé et macroscopiquement sain présentait des lésions évidentes au microscope.

M. le Dr Brunswick le Bihan (Tunis) a observé et traité de nombreux cas de péritonite tuberculeuse dans la population indigène. Il a obtenu d'excellents résultats dans les formes ascitiques en pratiquant après la laparotomie ordinaire un très grand lavage avec 15 ou 20 litres de sérum artificiel chaud. Il fait le lavage jusqu'à ce que la sensation de viscosité particulière que donne à la main le liquide péritonéal ait complètement disparu.

M. le Dr Lœwy a étudié expérimentalement les lavages au laboratoire du Pr Lannelongue. En pratiquant des cultures à l'aide de prises, faites avant et après les lavages, on constate fréquemment que les secondes donnent des cultures stériles; on enlève évidemment des toxines par le lavage; mais on ne lave qu'incomplètement, comme le démontrent des expériences faites avec des liquides colorants.

Le Dr J. Denys (Louvain) attire l'attention de l'assemblée sur le traitement de la péritonite tuberculeuse par les injections de bouillon filtré du bacille de Koch.

Sur 16 cas traités depuis 1896, il a obtenu 13 guérisons. Un des malades qui ont succombé est mort de pneumonie aiguë.

Il recommande également le bouillon filtré du bacille de Koch dans le

traitement de la tuberculose iléo-cœcale, traitement qui lui a donné de très bons résultats.

Le Dr CATHELIN apporte 6 observations personnelles de néphrectomie pour tuberculose rénale chez l'adulte, dont 3 primitives et 3 secondaires, avec 5 succès immédiats.

Il démontre la nécessité d'un diagnostic précoce, à cause de l'infection primitivement unilatérale des lésions, et surtout la nécessité d'étudier la valeur fonctionnelle de l'autre rein avec son diviseur des urines.

L'opération de choix est la néphrectomie sous-capsulaire primitive.

M. le Dr DESNOS (Paris) insiste sur la persistance, dans certains cas, de l'unilatéralité des lésions rénales jusqu'à une période très avancée : ce qui autorise à faire la néphrectomie même chez certains sujets cachectiques; le cathétérisme de l'uretère et la séparation des urines étant impraticables quand la cystite est intense, on observera avec soin l'état de l'orifice inférieur de l'uretère, qui, sain ou infecté, offre l'image de l'état du rein correspondant.

Le Dr PÉNIÈRES (Toulouse) communique au Congrès les résultats du traitement de la tuberculose génitale chez l'homme par les injection d'euphorbe.

Le liquide employé pour ces injections est une émulsion de résine d'euphorbe dans de l'eau glycérinée, et dosée de telle sorte que 1 centimètre cube de liquide contienne un quart de milligramme d'euphorbe.

L'injection de 1 centimètre cube faite sous la peau est suivie d'une douleur très supportable, d'un œdème qui gagne la profondeur, et atteint la tumeur qui augmente de volume; puis les éléments de la tumeur se séparent, se dissocient, et, au bout de quelques semaines, après 8 à 10 injections, des tumeurs de l'épididyme du volume d'une noix ont disparu.

6 malades traités par l'auteur avant 1900 ont tous guéri, avec de 9 à 10 injections; et la guérison a persisté.

L'auteur en conclut que le bistouri doit être proscrit du traitement de la tuberculose de l'épididyme.

Le Dr CALOT (Berck) soigne systématiquement les tuberculoses testiculaires par des méthodes conservatrices, à savoir des injections de liquides modificateurs dans le foyer tuberculeux.

71 malades ainsi traités ont tous guéri, après 2 ou 3 mois en moyenne et quelquefois seulement après 8 et 10 mois, alors même que les testicules étaient criblés de fistules.

Le traitement local est celui que l'auteur fait contre toutes les tuberculoses externes.

1er cas. S'il y a abcès, ponctions et injections de 6 à 8 gouttes de naphtol camphré, en veillant à l'intégrité de la peau; 8 à 9 injections suffisent.

2e cas. S'il n'y a qu'un tuberculome dur on va le ramollir et le mûrir,

avec des injections quotidiennes de 5 à 6 gouttes de naphtol camphré, dans la glycérine (1/5 de naphtol, 4/5 de glycérine).

3e cas. Il y a une ou plusieurs fistules, injections également en rebouchant tout de suite l'orifice avec un tampon d'ouate, de manière à maintenir artificiellement le liquide dans le foyer.

L'auteur estime qu'une guérison aussi parfaite, avec la conservation constante du testicule, vaut le mal qu'on se donne pour l'obtenir.

Le Dr Djalil Khan (Téhéran) tient la conduite suivante dans le cas d'orchiépididymite tuberculeuse. Quand l'affection est au début, sans tendance vers le ramollissement, il injecte dans le parenchyme des liquides modificateurs, tels que chlorure de zinc à 1/20 ou éther iodoformé.

Dans tous les autres cas, il pratique la thermocautérisation parenchymateuse. Jamais il ne fait de castration.

M. le Dr Cathelin propose d'enlever les vésicules séminales atteintes de tuberculose par la voie transvésicale, après incision de la vessie, à 2 ou 3 centimètres au-dessous du col. Des expériences cadavériques lui ont montré l'extrême facilité de cette technique.

M. le Prof. Cornil communique une note extrêmement complète et des plus intéressantes sur les tuberculoses de l'ovaire.

Celles-ci ne sont pas aussi fréquentes que celles des trompes ou du corps utérin, mais plus que les tuberculoses du col, qui sont très rares.

Ces lésions sont souvent indépendantes de la phtisie pulmonaire. Elles s'accompagnent fréquemment de lésions tuberculeuses du péritoine, ésions qui se propagent à l'appendice.

Les lésions débutent par la trompe et se propagent de là au corps de l'utérus et aux ovaires. L'extrême rareté de la tuberculose du col utérin milite contre l'opinion que la propagation se ferait par le vagin et le col.

Les lésions tuberculeuses de la trompe sont assez communes; et elles s'accompagnent quelquefois d'une tuberculose de l'ovaire.

M. Cornil a eu l'occasion d'examiner plusieurs pièces de tuberculose ovarienne. 3 ont été opérés par le Dr Lœwy, les autres par les Drs Bougli et Chaput. Les faits sont tous comparables.

Le plus souvent, les deux ovaires sont atteints, à des degrés variables. Il peut y avoir sur la coupe de l'ovaire des granulations tuberculeuses isolées; mais ordinairement on a des îlots assez étendus, composés de granulations ou follicules confluents, dont la partie centrale est ramollie, caséeuse, jaunâtre et sèche, ou au contraire transformée en un petit abcès contenant du pus bien lié ou fluide et granuleux, îlots et petits abcès pouvant occuper la plus grande partie du tissu ovarien.

Les follicules tuberculeux ont la même disposition que ceux des ganglions lymphatiques. On y trouve rarement des bacilles.

Les îlots de tubercules confluents se développent dans les corps jaunes en évolution, non dans les corps jaunes anciens devenus fibreux, mais bien dans la couche proliférante des corps jaunes récents. La couche interne de ceux-ci est formée de tissu conjonctif lâche, contenant les

grandes cellules à lutéine. Elle est pourvue de nombreux vaisseaux capillaires néoformés et remplit les meilleures conditions pour la production des tubercules.

Les lésions bacillaires péritonéales peuvent se transmettre à l'ovaire. Le péritoine, adhérent par places, pénètre à l'intérieur de l'ovaire; il forme un coin, qui se confond intimement avec le tissu ovarien. La pointe enfoncée dans l'ovaire contient parfois un follicule tuberculeux, qui siège alors dans le tissu même de l'ovaire et il peut y avoir en même temps un ou plusieurs tubercules, qui, de là, rayonnent dans la substance corticale ovarienne.

En somme, la tuberculose de l'ovaire est rare. M. Cornil n'en a réuni que 9 cas.

Le Dr ROBERT LŒWY insiste sur les difficultés du diagnostic et signale les phénomènes pulmonaires réflexes, accompagnant les lésions annexielles qui induisent les cliniciens en erreur, en faisant croire à la bacillose. Il cite des exemples de ce genre de faits.

Pour M. le Pr TÉDENAT, c'est ordinairement par la voie sanguine que le bacille arrive aux annexes et à l'utérus; parfois, mais très rarement, il y arrive par la voie muqueuse ascendante. Cet auteur a vu l'inoculation par contact d'une tuberculose ulcéro-végétante du gland à la lèvre postérieure du col.

Dans quelques cas, il a vu d'énormes trompes par hypertrophie fibroïde tuberculeuse. Il note qu'avec la tuberculose hypertrophique des trompes il a vu des hypertrophies énormes du col avec bosselures et ulcérations.

M. le Prof. CORNIL n'a observé que 2 cas de tuberculose du col : chez une enfant morte des suites de la rougeole, et chez une femme chez laquelle on avait d'abord porté le diagnostic du cancer du col, et à laquelle M. Péan avait fait une hystérectomie.

Le Dr ROBERT LŒWY a essayé, dans le laboratoire du Prof. Lannelongue, de déterminer des lésions tuberculeuses des annexes chez le cobaye et la lapine, en déposant des cultures tuberculeuses dans les voies génitales inférieures, lésées ou non. — Il a varié son mode d'expérimentation, et les résultats ont toujours été négatifs.

M. DURET se demande quelles voies suit l'infection tuberculeuse pour atteindre les organes génitaux supérieurs chez la femme. Du moment que tous les observateurs sont d'accord pour admettre que le sperme est très rarement l'agent vecteur du bacille, et, d'autre part, que les lésions tuberculeuses du col sont rares, il faut chercher ailleurs. — Ne pourrait-on penser que bon nombre de tuberculoses péritonéales viennent de l'intestin, comme tendent à l'établir les expériences de Calmette et la plupart des recherches contemporaines?

Ce serait en somme, par l'ingestion des aliments, du lait tuberculeux, que se feraient les infections tuberculeuses génitales, comme les autres, et non par les voies inférieures et le sperme.

M. le Dr VILLEMIN est arrivé à déterminer l'envahissement des trompes d'une lapine par une injection intra-veineuse de pulpe ganglionnaire tuberculeuse d'origine humaine, — Les lésions consistent en volumineux noyaux caséeux, occupant les deux oviductes. L'auteur émet des considérations sur le mode de pénétration des bacilles tuberculeux dans les organes génitaux.

M. le Dr SECHEYRON, dans sa communication sur le diagnostic de la salpingite tuberculeuse et du fibrome utérin, montre que ces deux affections peuvent être confondues. Les causes de l'erreur sont l'épaisseur des parois utérines et la tension de la collection liquide dans la tumeur. L'intervention de choix est l'extirpation par une laparotomie hâtive, aussi complète que possible. Le but est d'arriver avant la formation des adhérences aux parois intestinales et aux parois du petit bassin.

M. le Dr BENDER (de Paris) attire l'attention sur la tuberculose primitive de la vulve. Les faits permettent à cet auteur de dire qu'il existe deux variétés bien distinctes, de tuberculose de la vulve : la forme ulcéreuse et la forme hypertrophique, pseudo-éléphantiasique.

La voie d'accès la plus souvent suivie par l'infection est, pour lui, la voie sanguine. Il pense aussi que le traumatisme est susceptible d'exercer une influence déterminante; et M. Bender rapporte le cas d'une malade, chez laquelle, après une chute, il vit se développer sur la région vulvaire un hématome qui s'ulcéra. Ces ulcérations résultaient d'un processus tuberculeux, mis en évidence par l'examen histologique et bactériologique.

M. le Dr DURET demande quelle part a le traumatisme dans l'apparition de la tuberculose, dans les accidents chez les ouvriers. En d'autres termes, le traumatisme peut-il être responsable de l'apparition d'une tuberculose locale, peut-il la faire naître chez un individu non primitivement tuberculeux? On comprend toute l'importance de la solution de cette question, au point de vue de la responsabilité dans les accidents du travail.

M. le Prof. LANNELONGUE nie l'influence du traumatisme; le traumatisme ne localise pas, mais révèle simplement la lésion tuberculeuse. Et, le Pr Lannelongue, par une argumentation serrée, et des exemples nombreux, donne la démonstration de son opinion.

Interventions chirurgicales dans la tuberculose des méninges et de l'encéphale. Rapporteurs : ALESSANDRI (Rome), DURET (Lille).

M. ALESSANDRI, rapporteur, étudie d'abord l'intervention dans les méningites tuberculeuses.

a) Les méningites tuberculeuses ne se présentent pas toutes sous forme d'éruption miliaire ; elles ne sont pas toutes également diffuses et siègent dans des régions variables de l'encéphale.

b) Bien que très rare, la guérison spontanée d'une méningite tubercu-

leuse est aujourd'hui considérée comme possible; et la littérature médicale en rapporte même quelques cas.

Dans la plupart des processus tuberculeux des méninges, surtout dans les cas ayant un cours à formes usuelles, l'intervention chirurgicale n'est pas à conseiller; et les quelques cas que l'on a tentés n'ont pas eu de succès.

Les différentes opérations, à but décompressif, n'ont le plus souvent qu'une valeur transitoire. La simple ponction lombaire est jusqu'ici l'opération préférée, à cause aussi de sa haute valeur diagnostique.

Dans quelques rares formes de méningite en plaques, de méningite à cours chronique, avec localisations prévalant sur la voûte méningienne localisée et guérie, on pourra parler d'une intervention chirurgicale active, car on a parfois obtenu des succès qui *a priori* semblaient impossibles.

Le Dr Alessandri étudie ensuite l'intervention chirurgicale dans le tubercule solitaire de l'encéphale.

Cette lésion, dite aussi gomme tuberculeuse, a une physionomie clinique, qui la fait classer parmi les tumeurs cérébrales. Elle affecte la pie-mère et la substance cérébrale où elle s'enfonce. Quelquefois elle est entièrement sous-corticale, sans aucune relation avec les méninges dont elle se trouve très éloignée (centre ovale).

Les tubercules solitaires sont fréquents chez les enfants.

La fréquence des tubercules est environ quatre fois plus grande que chez les adultes.

a) La coexistence, dans l'organisme, d'autres lésions tuberculeuses déconseille toute intervention. Dans les cas de tuberculose généralisée, ou même de lésion tuberculeuse très diffuse et avancée d'un seul appareil, il est inutile de penser à une intervention chirurgicale pour la lésion cérébrale, qui, en pareil cas, passe en seconde ligne.

b) Plusieurs observations affirment, aujourd'hui, la possibilité de la guérison des tubercules solitaires.

De fait, il y a quelques cas de guérison certaine; d'autres, au contraire, sont bien douteux; d'ailleurs, pour le cerveau, et surtout pour certaines régions de cet organe, les tubercules, même s'ils sont encapsulés ou calcifiés, représentent toujours une lésion donnant de graves symptôme fonctionnels.

Le point essentiel pour admettre l'intervention est que l'on puisse diagnostiquer avec précision le siège du mal, et que ce dernier soit chirurgicalement accessible.

En général, le diagnostic est toujours très difficile.

Actuellement, en somme, on est communément d'accord sur l'indication pratique de l'intervention dans les tubercules cérébraux, pourvu qu'elle soit conseillée par les conditions suivantes : diagnostic net du siège; région accessible; absence de données concernant des lésions multiples ou diffuses; conditions générales du sujet satisfaisantes.

Ordinairement, l'extirpation des tubercules est facile, grâce à la limita-

tion assez nette que l'on rencontre le plus souvent. On a souvent réussi à les extirper avec un instrument émoussé, ou avec le doigt, rarement avec le tranchant ou la curette.

Les résultats sont assez bons pour le cerveau.

Pour le cervelet, par contre, la statistique est plus décourageante; sur six cas, quatre furent suivis de mort et deux autres n'eurent qu'une amélioration transitoire : ce qui semble justifier l'opinion de Bergmann, qui déconseille l'intervention dans les cas de tubercules cérébelleux.

Le Prof. DURET expose son rapport :

a) Les premiers chirurgiens qui ont tenté des interventions contre la méningite tuberculeuse y ont été conduits par une idée empirique. Ils ont pensé pouvoir la traiter comme on traite la péritonite tuberculeuse; mais, s'il est vrai que la laparotomie donne 80 p. 100 de guérisons dans la forme ascitique de la péritonite tuberculeuse, il est loin d'en être ainsi dans les formes graves. Si le drainage sous-cérébelleux a donné quelques succès dans certaines méningites, c'est que là l'hydropisie jouait le principal rôle : ce qui est bien rare. Contrairement à ce qui existe habituellement dans la séreuse péritonéale, il y a presque toujours, dans les méningites qui nous intéressent, une infiltration fibrino-purulente, voisine de centres nerveux plus aisément altérables que des tuniques intestinales. On a pensé également que les résultats expérimentaux, obtenus par Stchegoleff en laparotomisant des animaux atteints de péritonite tuberculeuse, étaient applicables à toutes les séreuses.

b) De 1890 à 1900, pendant ces dix années où on intervint beaucoup dans la méningite tuberculeuse aiguë, ce furent surtout la ponction ventriculaire avec Keen, la ponction lombaire et le drainage du canal vertébral avec Essex Wynter, qui furent préconisés, parce que ces auteurs, et d'autres à leur suite, attribuèrent les phénomènes graves de cette maladie à l'hydropisie cérébrale et à l'hypertension qui l'accompagne. Il est exact, en effet, que cette hydropisie aiguë, dont parle Robert Whytt, existe; mais elle ne joue pas le rôle primordial : les ramollissements de la paroi ventriculaire, de l'écorce, sont, ainsi qu'on l'a montré en France, bien plus le fait de l'encéphalite, des oblitérations artérielles des noyaux cérébraux ou des plexus choroïdes, des thromboses veineuses, que la conséquence de l'infiltration séreuse seule.

La méningite tuberculeuse est le fait de la propagation du bacille de Koch, de ses poisons et de leur dissémination par le liquide cérébro-spinal des espaces sous-arachnoïdiens et des espaces péri-vasculaires, dits gaines lymphatiques (Armand Delille).

Il y a donc intérêt, selon l'éminent chirurgien, à débarrasser les centres nerveux du liquide éminemment toxique et bacillifère qui les baigne, bien que les plexus choroïdes reproduisent ce liquide. Les phénomènes de compression s'atténuent en effet sous l'effet de ces ponctions.

Souvent la tuberculose des méninges n'est que la manifestation terminale de tuberculose siégeant en d'autres points de l'organisme; le

secours de la chirurgie est alors peu avantageux ou inutile. Mais il n'en est plus de même lorsqu'il s'agit de formes de tuberculose propagée ou de méningites des adultes de la convexité, dans la forme hémiplégique, et dans celles qui sont consécutives à un tuberculome cérébral. Il faut un diagnostic précoce, une intervention hâtive.

L'examen bactériologique donnera une réponse immédiate dans la moitié des cas (Lutier).

Le cytodiagnostic (lymphocytose, quelquefois polynucléose transitoire) constituera un moyen rapide et pratique, qui renseignera sur-le-champ.

On pourra espérer la guérison de la méningite tuberculeuse, si l'on intervient dès le début, quand les lésions sont peu étendues et peu profondes, après un diagnostic précoce dans les formes légères, où la virulence du bacille ne sera pas très grande, ou lorsque l'état de l'organisme permettra une heureuse résistance.

La trépanation large et le drainage des espaces arachnoïdiens par la vallée sylvienne ou le lac cérébelleux, associés à la ponction lombaire, à la ponction ventriculaire, à l'irrigation, aux lavages modificateurs, pourraient peut-être réussir dans certaines conditions, surtout si la technique en était perfectionnée et si l'on faisait un choix réfléchi des cas dans lesquels l'infection de l'organisme est moins profonde.

La méthode d'irrigation continue de Benavente, susceptible de perfectionnement, pourrait rendre des services.

Lorsqu'il s'agit de méningite tuberculeuse en plaques, il faut, avant d'intervenir, tenir compte de l'état général, de la résistance de l'organisme, et s'abstenir en cas de misère physiologique trop prononcée.

Au demeurant, M. Duret conclut que, dans les tuberculoses localisées des centres nerveux chez les enfants, il ne faut pas se presser d'opérer, à cause de la multiplicité fréquente des foyers, et de la coexistence habituelle de lésions viscérales accusées.

Chez les adultes, à partir de seize ans, on doit opérer les tuberculoses localisées des centres nerveux comme toutes les autres tuberculoses, avec les mêmes contre-indications tirées de l'état général.

Quant aux tuberculomes, dans la plupart des cas opérables, ils siègent dans l'aire motrice; leur ablation est justifiée et utile, chaque fois qu'il ne s'gît pas d'une tuberculose avancée ou généralisée.

Le Prof. WEINTRAUB (de Wiesbaden) fait une communication sur l'application de la ponction directe du ventricule dans le traitement de la tuberculose cérébrale, suivant la méthode de M. le Prof. Kocher (de Berne), et rapporte un cas où cette ponction a été répétée trois fois sans anesthésie à la demande du malade, et a été suivie d'un soulagement absolu.

M. le Dr CRUCHET (de Bordeaux) demande si l'intervention large au niveau des espaces arachnoïdiens préconisée par M. Duret dans la méningite tuberculeuse est toujours indiquée, quand le diagnostic a été porté d'une façon *très précoce*. On connaît aujourd'hui en effet un certain

nombre de cas de méningite tuberculeuse, diagnostiquée tout au début et qui semblent avoir guéri par le seul emploi de la ponction lombaire.

M. le Pr Duret répond qu'il n'a pas dit qu'il fallait intervenir dès qu'une méningite tuberculeuse était diagnostiquée : mais qu'il faut faire une sélection des cas, et ne pas agir aussi tardivement qu'on l'a fait jusqu'à présent, c'est-à-dire en désespoir de cause, après 15 à 20 jours, lorsque déjà l'enfant est intoxiqué et dans le coma.

D'autre part, il fait remarquer que les ponctions lombaires ont été largement utilisées et n'ont donné que des résultats temporaires. C'est du moins ce qui résulte d'une clinique de Marfan.

M. le Prof. Lannelongue n'a pas vu mentionnée, dans les excellents rapports de MM. Alessandri (de Rome) et Duret (de Lille), une forme clinique de tuberculose intra-crânienne dont il a vu plusieurs cas. Il s'agit de tuberculose des os du crâne envahissant les méninges et même la surface de l'encéphale soit séparément, soit en même temps que les téguments. Il a guéri deux malades atteints de cette forme, en trépanant largement et en enlevant par curettage ensuite les foyers des méninges et de la surface du cerveau.

A l'égard des tubercules du cerveau ou des méninges formant tumeur, le professeur Lannelongue est partisan de l'intervention, dès que le diagnostic est établi. On peut intervenir dans les tumeurs méningées des fosses cérébelleuses, ainsi que le montrent les pièces qu'il a présentées au Congrès.

Enfin, à l'égard des méningites tuberculeuses, il conseille également les larges ouvertures du crâne, avec lavage dès le début des accidents.

M. le Dr Castex montre les rapports de l'ozène et de la tuberculose.

L'influence étiologique de la tuberculose se montre importante. Ce sont des ascendants ou des collatéraux des ozéneux qui ont succombé à la bacillose.

L'ozène est plus rarement suivi de tuberculose; et la médication générale anti-tuberculeuse agira utilement contre l'ozène à titre préventif comme dans le cours de son évolution.

Il fait ensuite une étude sur la tuberculose laryngée. Rare chez l'enfant, elle est assez fréquente chez les vieillards. La forme primitive n'est plus niable. La grossesse peut faire apparaître la maladie ou l'aggraver considérablement; le nouveau-né succombe souvent.

Les symptômes évoluent en trois périodes : 1° congestive ou catarrhale; 2° d'infiltration et d'ulcération; 3° de périchondrite et nécrose. La précocité du diagnostic importe tout spécialement.

Le pronostic dépend beaucoup de l'état des poumons. Le traitement général est des plus utiles, surtout au début où toute irritation du larynx doit être proscrite. Les attouchements à l'acide lactique ou au chlorure de zinc, la méthode sclérogène, et la laryngotomie avec ablation du foyer tuberculeux ont donné de bons résultats.

M. le Dr Robert LOEWY expose, à propos des remarques de M. Castex, les grandes lignes d'un livre qu'il a fait en collaboration avec le Dr Klotz Forest sur la prophylaxie anté-conceptionnelle.

Les auteurs estiment que, lorsque la grossesse est un danger de mort pour la femme tuberculeuse, il est beaucoup plus rationnel de l'empêcher d'être fécondée que de la laisser exposée à des interventions qui constituent toujours un risque considérable. Ils s'élèvent avec force contre l'emploi presque systématique des méthodes de stérilisation chirurgicale ou physique.

Il faut enseigner à la femme à prendre des injections efficaces, et s'astreindre au besoin, comme on le fait en Allemagne, à poser tous les mois un pessaire protecteur.

La question est essentiellement médicale *et doit rester d'ordre médical.*

M. le Dr GOURC (de Paris) rapporte un cas de tuberculose buccale, après une extraction dentaire chez un tuberculeux, non suivie d'antisepsie buccale.

Le Dr MIGNON a obtenu de bons résultats, au moyen du fluorure d'argent, dans le traitement de la tuberculose laryngée.

Il emploie une solution aqueuse à 1 p. 100 en badigeonnages plus ou moins énergiques de la muqueuse.

Le fluorure d'argent, peu caustique, donne peu de réaction, diminue les douleurs et l'état inflammatoire des lésions tuberculeuses du larynx. Il a ses indications, à côté des autres médicaments généralement employés.

Le Dr MOUNIER (Paris) a fait paraître en janvier 1905 un mémoire sur un nouveau traitement de la tuberculose laryngée. Il vient apporter au Congrès les résultats obtenus sur une nouvelle série de malades. Sur 37 malades, 8 atteints de tuberculose laryngée au 1er degré sont guéris; 21 atteints de tuberculose laryngée au 2e degré présentent 8 guérisons; des 13 autres, perdus de vue, 3 étaient considérés comme devant guérir à bref délai; 8 atteints de laryngite au 3e degré ont donné 3 morts de tuberculose pulmonaire; 3 perdus de vue, 2 encore en traitement qui vont aussi bien que posssible pour leur état général.

Il traite ses malades par des applications endo-laryngées d'extrait glycériné de foie de morue frais. C'est surtout au début de la maladie que les résultats du traitement sont rapides et complets; quand apparaissent les ulcérations et les œdèmes, ce pansement spécial cicatrise encore les premières et fait tomber les seconds; mais il y a lieu de tenir le plus grand compte de l'état général des sujets pour le pronostic. C'est donc dès les premières menaces d'enrouement que les malades doivent, de préférence, être soignés; à ce moment, tout processus tuberculeux du larynx peut et doit être enrayé.

M. le Dr REYNIER communique au Congrès les résultats du traitement des diverses manifestations de la tuberculose externe par l'eau de Salies, de Salins, et des différentes eaux chlorurées sodiques.

Frappé de certaines guérisons obtenues dans quelques tuberculoses externes par les séjours répétés et prolongés dans les stations d'eaux chlorurées sodiques, il a été amené à employer la solution des sels de ces eaux dans le traitement des abcès froids, des adénites, des tumeurs blanches.

Après évacuation du pus par une simple ponction, il fait par la canule du trocart un lavage de la poche avec une solution faite avec 3 à 4 cuillerées à bouche de sels de Salies dans un litre d'eau bouillie, laissant après évacuation un peu d'eau dans la poche.

Dans les tuberculoses articulaires, il emploie ces mêmes compresses : en pansements, si la tuberculose est ouverte; ou en applications externes.

Le Dr Ombredanne a eu à plusieurs reprises l'occasion d'appliquer, non plus chez des enfants, mais chez des adultes, la méthode des injections intra- et extra-articulaires de M. Lannelongue. Les bons résultats qu'il en a obtenus l'ont persuadé que la solution intra-articulaire en particulier était un agent modificateur énergique des productions tuberculeuses; et il a songé à introduire cette solution au contact de lésions tuberculeuses autres que les lésions articulaires.

Dans des tuberculoses testiculaires, des synovites tuberculeuses surtout, il a obtenu de bons résultats qui l'encouragent à persister dans cette voie.

Le Dr Mayet (Paris) apporte 18 cas de tumeurs blanches, 16 chez des adultes et 2 d'enfants, qu'il a soignés par la méthode des injections sclérogènes combinées aux injections intra-articulaires. Sur ces 18 tumeurs blanches, 8 étaient fistuleuses, 3 présentaient même des fistules multiples avec décollements étendus La durée du traitement a varié de trois mois à un an. Dans quatre cas, au bout de trois mois, la guérison a été complète.

Le traitement a consisté dans une immobilisation rigoureuse, dans un appareil plâtré, et dans des injections sclérogènes d'une solution de chlorure de zinc au dixième, suivant la technique du Pr Lannelongue. Dans certains cas l'auteur a employé une solution à 1/20.

Enfin il a associé les injections intra-articulaires aux extra-articulaires, en se servant habituellement de la solution d'éther iodoformé au dixième.

Il a eu l'occasion d'employer une fois une solution d'éther iodé à 2 p. 100.

L'auteur a obtenu 17 résultats positifs sur 18 cas; 8 se sont maintenus depuis six mois, 5 depuis quatre mois et demi et quatre mois, 4 depuis deux mois.

Le Dr Gangolphe demande à M. le Prof. Lannelongue de bien vouloir exposer sa technique et les indications de sa méthode.

M. le Prof. Lannelongue combine aujourd'hui la méthode sclérogène et les injections intra-articulaires; il applique d'une part la méthode sclérogène, c'est-à-dire les injections de chlorure de zinc au 1/10e, à la périphérie des fongosités; il dépose la solution par doses de 2 à 3 gouttes

sur les os eux-mêmes, au pourtour de ces fongosités; on ne doit pas injecter dans la jointure le chlorure de zinc.

D'autre part, le Prof. Lannelongue utilise comme complément, depuis quelques années, des injections intra-articulaires d'huile iodoformée et de créosote. Ces injections amènent en peu de temps la transformation des fongosités.

Quant au chlorure de zinc, déposé à la surface des os, il détermine une sclérose de l'intérieur des épiphyses, un épaisissement du tissu compact, et jusqu'à la disparition du canal médullaire.

Ainsi s'explique la guérison des foyers osseux qu'on aurait pu croire inaccessibles.

Le Dr Rollier a installé à Leysin (Suisse) une clinique destinée exclusivement au traitement de la tuberculose chirurgicale. Des avantages climatériques exceptionnels et une installation spéciale permettent à ses malades de vivre continuellement à l'air vivifiant de la montagne. Grâce à ces facteurs dynamogéniques, à une alimentation appropriée et à l'hygiène, il observe chez tous ses malades une augmentation progressive du poids, de l'hémoglobine, des érythrocytes, ainsi qu'une augmentation proportionnelle de la force de résistance. Au bout de peu de temps, l'appétit renaît, la fièvre tombe. Le nombre des interventions sanglantes peut être considérablement réduit au bénéfice du traitement conservateur. Comme traitement local, il utilise la radiation solaire. Associée à la cure d'altitude, elle a une action curative manifeste sur la tuberculose chirurgicale. Son action bactéricide et sclérosante est particulièrement efficace dans les tuberculoses ouvertes, où elle neutralise l'action du germe sans nuire à l'activité cellulaire.

Les résultats de ce traitement, résultats que le Congrès a pu apprécier grâce à une superbe collection de photographies, sont de tout point remarquables.

M. le Dr Reboul (Nîmes) expose les résultats de l'héliothérapie dans le traitement des tuberculoses externes, avant ou après les opérations.

L'action bactéricide des rayons solaires sur diverses bactéries et en particulier sur le bacille de la tuberculose est nettement démontrée, scientifiquement et cliniquement. L'action thérapeutique de la lumière solaire sur les organismes scrofuleux et tuberculeux étant reconnue et évidente, il utilise ses effets depuis quelques années dans la tuberculose chirurgicale (tumeurs blanches, adénites et synovites tuberculeuses, lupus, etc.).

Sous l'action du soleil, il se produit une élévation très nette de la température locale; la peau se pigmente, les fistules diminuent et tarissent, les douleurs disparaissent assez rapidement, les fongosités s'abaissent, les mouvements sont plus faciles.

L'état général et local du malade devient plus satisfaisant, et il se trouve dans de bien meilleures conditions pour supporter une opération si elle est nécessaire.

Le Dr REDARD emploie la méthode oxygénée dans le traitement des tuberculoses locales.

Dans les abcès froids, il emploie les injections d'eau ou de gaz oxygénés. Dans les abcès froids profonds ossifluents après ponction, il injecte un liquide modificateur ainsi composé :

Phosphate de soude à 1/10.	75 centimètres cubes
Eau oxygénée à 12 vol.	25 —

Dans quelques cas, il emploie l'eau oxygénée boriquée.

Sur les gommes, infiltrations tuberculeuses des tissus, fongosités, les injections ou insufflations d'oxygène ont une remarquable action par leur pouvoir phagocytaire.

Dans les synovites, les ostéo-arthrites tuberculeuses, l'oxygène, eau ou gaz, associé ou non aux autres modificateurs antituberculeux, agit surtout sur les colonies microbiennes associées au bacille de Koch.

Le Dr ROBERT LŒWY a obtenu d'excellents résultats des vaporisations d'eau oxygénée. L'eau oxygénée à 12 volumes passe à 8 volumes.

M. le Dr REDARD soumet au Congrès le résultat de son traitement d'adénopathies tuberculeuses du cou par les rayons X. Ce traitement a été appliqué dans 12 cas, dont 5 avec suppurations et fistules. Il est assez long — au moins six mois — et procure en général la disparition presque complète de la tumeur.

Il ne convient pas dans les formes subaiguës et donne des guérisons rapides dans les adénites suppurées fistuleuses.

Le Dr REDARD a également employé avec succès les rayons X dans les tumeurs blanches et les tuberculoses osseuses.

La radiothérapie peut être recommandée comme méthode générale de cure des tuberculoses osseuses et articulaires. Employée seule ou mieux associée à d'autres méthodes, elle modifie les tissus tuberculeux, facilite leur régression et leur transformation.

Dans les ostéites et les ostéo-arthrites superficielles, elle donne d'excellents résultats et même des guérisons rapides. Elle convient peu dans les ostéo-arthrites profondes, dans les ostéo-synovites des grandes articulations.

Le Dr BERGONIÉ (de Bordeaux) confirme la valeur des observations présentées par M. Redard. Il a, dans plusieurs cas de tumeur ganglionnaire du cou, obtenu de très bons résultats par l'application des rayons X.

Le Dr REBOUL (Nîmes) dit qu'il n'a eu qu'à se louer de l'application des rayons X au traitement des tumeurs blanches. Il cite un de ses cas de tumeur blanche du poignet, fistuleuse, guérie par cette méthode, et souscrit aux conclusions de M. Redard.

Tuberculose et Traumatisme.

Rapporteurs : FRIEDLANDER (Vienne), VILLEMIN (Paris).

Pour le Dr VILLEMIN :

1° Le traumatisme fait pénétrer dans l'organisme le germe tuberculeux venu du dehors.

2° Lorsque la tuberculose est manifeste dans une lésion locale, le traumatisme, agissant sur cette dernière, mobilise les germes, et les dissémine à distance.

En fait, les tuberculoses externes ne sont point des localisations microbiennes primitives, capables d'infecter l'économie par l'inoculation chirurgicale; mais elles sont au contraire l'expression d'une infection générale par le bacille, au même titre qu'une gomme trahit l'infection par le virus syphilitique.

Les accidents ne sont que le résultat de l'évolution régulière et fatale de la maladie. Les tuberculeux ne doivent pas être privés des avantages de l'intervention par suite de craintes exagérées.

3° La tuberculose existe, mais latente; aucun signe clinique ne permet de la reconnaître. Le traumatisme intervient, et la maladie apparaît à nos moyens d'investigation.

Le traumatisme a-t-il localisé au point lésé des germes en voie de migration, ou bien y a-t-il révélé une tuberculose déjà existante, mais occulte?

La condition nécessaire à l'apparition d'une lésion tuberculeuse à la suite d'un traumatisme ayant porté son action à distance plus ou moins grande du foyer bacillaire primitif, réside dans l'existence de lésions tuberculeuses latentes, antérieurement appelées et fixées par une congestion, une stase sanguine habituelle, permanente ou prolongée, d'ordre physiologique ou pathologique. Le traumatisme se montre donc à nous, comme un agent révélateur d'une lésion préalable et ignorée.

4° Lorsque la localisation tuberculeuse est visible, le traumatisme aggrave l'infection, augmente l'étendue du mal.

M. le Dr PAUL REYNIER expose la nécessité urgente de créer des sanatoriums marins pour les tuberculoses chirurgicales des adultes. Le séjour des salles d'hôpital est funeste pour ces tuberculoses d'adultes, autant que pour les tuberculoses infantiles, et rien n'a encore été fait pour eux, aussi intéressants étant adultes qu'étant enfants.

Il propose au Congrès de vouloir bien appuyer le vœu suivant :

Il est urgent que, le plus vite possible, l'Assistance veuille bien s'occuper de la création d'hospices où seraient spécialement soignées ces tuberculoses chirurgicales et où on pourrait les envoyer parachever leur guérison.

M. le Dr MAUCLAIRE montre la proportion considérable des tuberculeux contagieux dans les services de chirurgie. Il faudrait un hôpital bien compris, c'est-à-dire où il y aurait annexé à chaque service de chirurgie générale un pavillon d'isolement pour les septiques et un pour les tuberculeux chirurgicaux contagieux.

Il propose d'adopter le vœu suivant : *Dans les services de chirurgie générale, il faut installer des locaux annexes pour isoler les tuberculeux contagieux chirurgicaux.*

Le Dr LARDENNOIS (Reims) constate que la proposition de M. Mauclaire diffère de celle de M. Reynier. Non seulement il importe d'isoler les tuberculeux des autres blessés pour éviter la contagion, mais pourquoi ne pas les isoler dans un autre milieu que le milieu de l'hôpital urbain? Pourquoi ne pas les isoler à la campagne, au bord de la mer? Leur guérison serait plus assurée et plus rapide. Et l'Assistance publique, économisant sur les prix de journée, trouverait aussi son avantage à la construction à la campagne de sanatoriums pour affections tuberculeuses chirurgicales.

M. le Dr JEANNEL a cherché les rapports de la tuberculose et du traumatisme.

Dans 16 p. 100 des cas, il a vu le malade accuser le traumatisme d'avoir déterminé son affection. Dans 84 p. 100, le malade n'invoque pas cette étiologie.

Or, dans 8 p. 100 des cas seulement, le traumatisme a réellement précédé et semble avoir provoqué la localisation de la tuberculose.

Or, il n'y a vraiment que dans 5,5 p. 100 des cas que l'analyse des circonstances du traumatisme et de l'évolution de la lésion permette d'admettre que le traumatisme a provoqué la tuberculose localisée.

De ces faits, la conclusion générale à tirer, c'est que le traumatisme est plus rarement qu'on ne le suppose localisateur de la tuberculose.

M. le Dr MARTIN (Genève), fondateur de l'asile Pinchat pour les enfants atteints de tuberculoses osseuses et articulaires, communique les résultats du traitement obtenus dans cet asile sur 246 enfants, soignés depuis le 28 septembre 1899 jusqu'au 1er septembre 1905. Le traitement médical et hygiénique est associé au traitement orthopédique ou chirurgical. Les résultats en sont très remarquables et très encourageants.

Le Dr FONTAN (Toulon) présente un travail de statistique sur les tuberculoses locales ou chirurgicales au point de vue du service militaire.

Il conclut, en disant que :

1° Toute tuberculose locale, existant avant l'entrée d'un homme au service militaire, doit motiver l'exclusion;

2° Toute tuberculose locale, non accompagnée de signes de généralisation ou de réinfection viscérale profonde, doit être traitée dans les hôpitaux, avant de donner lieu à une décision de maintien ou de réforme;

3° Seront maintenus au service les hommes bien guéris chirurgicalement d'une tuberculose locale.

4° Pour arriver à ce résultat, les chirurgiens devront employer les méthodes larges et hâtives et ne pas suivre les petits procédés dits économiques, qui sont onéreux pour l'État et n'offrent aucune sécurité pour le malade.

Le Dr Estor (Montpellier) communique au Congrès les résultats d'une étude sur la distribution géographique des tuberculoses chirurgicales dans le département de l'Hérault.

L'influence de l'alcoolisme sur ces tuberculoses chirurgicales est incontestable.

Dans le département de l'Hérault, la proportion des tuberculoses locales est plus faible dans les cantons de montagne que dans les cantons de plaine. Elle atteint son maximum dans les cantons du littoral.

Cette prédominance dans les communes voisines du littoral s'explique surtout par la densité de la population.

Le climat marin, qui exerce une influence si favorable sur les sujets tuberculeux soumis aux règles d'hygiène, n'est pas doué d'un pouvoir anti-tuberculeux suffisant pour préserver les sujets qui vivent dans des conditions hygiéniques défectueuses.

Le Dr Lardennois (Reims) communique une étude sur l'origine la plus commune des adénopaties tuberculeuses du cou et en tire des déductions thérapeutiques.

On a trop souvent tendance à considérer les adénopathies comme une infection tuberculeuse ganglionnaire primitive et à les traiter comme telles.

Il faut chercher et traiter la cause initiale. La porte d'entrée de l'infection siège le plus souvent au niveau des muqueuses qui tapissent les cavités de la joue.

Chez beaucoup de malades, on trouve une hypergenèse du cercle lymphoïde du pharynx, des amygdales hypertrophiées, ou des végétations adénoïdes.

En pareil cas, l'ablation des amygdales et le curage du cavum peuvent suffire pour amener la régression et la disparition de grosses masses ganglionnaires.

Lorsqu'on a recours au traitement médical, les applications médicamenteuses résolutives seront bien plus actives si elles sont pratiquées sur la muqueuse des fosses nasales du pharynx ou du naso-pharynx, d'où partent la plupart des lymphatiques efférents des ganglions du cou.

Le Dr Brunswick le Bihan (Tunis) expose une étude sur la tuberculose chez les Arabes. Contrairement à ce qu'on a dit, la tuberculose est très fréquente dans la population tunisienne et chez les *Arabes* de Tunisie.

La population des villes paie un lourd tribut à la tuberculose.

Mal nourrie, mal logée, en état constant de misère physiologique, elle devient facilement la proie du bacille de Koch, depuis surtout que l'alcool est intervenu comme nouveau facteur étiologique.

Chez l'Arabe nomade, la tuberculose est assez rare ; et il suffit cependant de l'enfermer pour qu'il se tuberculise : la plupart des détenus sont tuberculeux. La lésion initiale est au point précis où porte l'anneau de la chaîne. C'est généralement une tuberculose de la gaine des péroniers ou

du cou-de-pied. La lésion gagne les articulations tarsiennes et bientôt le pied se prend.

A l'hôpital Sadiki, où viennent les Arabes de tous les points de la Régence, on a observé, en 1904, 2 353 cas de tuberculose, dont 1 982 de tuberculose chirurgicale et 371 où la lésion principale siégeait au poumon.

La réceptivité particulière paraît être due à la fréquence extrême de la *syphilis héréditaire* dans la population indigène. Jointe à la nourriture précaire des premières années, à la misère physiologique de ces populations peu nourries, « l'avarie congénitale » les rend aisément tuberculisables.

M. le Dr MAUCLAIRE vient exposer les avantages qu'il retire de la position déclive dans le traitement de quelques variétés d'abcès froids.

Dans cette position, l'évacuation lui a paru plus complète; les injections modificatrices paraissent arriver plus facilement jusque sur la partie osseuse malade. C'est surtout dans les abcès pottiques bilatéraux que cette position déclive pourrait être utile, en permettant une diffusion plus étendue de la solution modificatrice, et sur le point osseux malade, et sur les parois de l'abcès du côté opposé, quand celui-ci n'est pas encore abordable par la ponction et que les deux abcès communiquent.

Dans les douze heures qui suivent l'injection, le malade est maintenu au lit, les épaules très basses et le siège sur un coussin.

L'auteur a utilisé sans inconvénient la position déclive dorsale dans un certain nombre de cas d'abcès iliaques, dans des maux de Pott inférieurs, la position déclive latérale pour un abcès froid pleural.

M. le Dr MAUCLAIRE a recommandé les injections d'huile iodoformée dans l'espace rachi-dure-mérien pour le traitement de certains maux de Pott. Sur des cadavres d'enfants; quelques centimètres cubes de solution suffisent pour voir celle-ci atteindre la région dorsale supérieure.

L'auteur a essayé cette voie sur un adulte et trois enfants. Il s'est arrêté, parce qu'un des malades présenta une fièvre élevée, sans parésie ni troubles sensitifs.

Après un nouvel essai sur le cadavre d'un pottique, il a injecté par l'orifice du canal sacré, 5 centimètres cubes d'huile iodoformée à une jeune fille ayant un mal de Pott sacro-lombaire fistuleux, en position déclive latérale légère.

Il n'a pas eu d'accidents.

C'est avec quelques réserves que le Dr Mauclaire signale ces essais de traitement qui pourront être continués avec avantage.

Le Dr GUYOT de Bordeaux rapporte deux cas de tuberculose de l'ischion, qu'il a opérés. Le premier malade a guéri; le deuxième incomplètement guéri est en bonne voie.

Ces deux observations d'abcès froids liés à la tuberculose de l'ischion ont amené l'auteur à faire des recherches sur ce sujet; et c'est le résultat de ces recherches très intéressantes qu'il expose au Congrès.

ROBERT LŒWY ET G. BALDINI.

REVUE DES SOCIÉTÉS SAVANTES

SOCIÉTÉ DE CHIRURGIE

Du 11 octobre au 8 novembre 1905.

M. Bénaky (de Smyrne). — *Lipome de l'estomac.* Rapport de M. Hartmann.

M. Bénaky (de Smyrne) a envoyé à la Société de Chirurgie un estomac provenant d'un homme de soixante-cinq ans, mort le soir même de son entrée à l'hôpital. Cet estomac présentait dans sa partie pylorique une tumeur oblongue, sénile, développée dans le tissu cellulaire sous-muqueux; elle était facilement énucléable et n'adhérait à la muqueuse qu'au niveau d'un point très limité. Son aspect, sa couleur, sa consistance ne laissaient aucun doute sur sa nature graisseuse, qui fut confirmée par l'examen histologique. Il s'agissait d'un lipome pur sous-muqueux.

Les faits semblables sont extrêmement rares; et M. Hartmann n'a pu en recueillir que cinq du même genre dans la littérature médicale. Ce sont une observation de Cruveilher, une de Virchow, deux de Tilger et une de Fenswick.

M. Picqué. — 1° *Plaie pénétrante du ventricule gauche. Guérison.*

2° *Plaie pénétrante du ventricule gauche par une balle de revolver de petit calibre. Incision du péricarde. Drainage, guérison.*

1° Dans la première observation, il s'agit d'un homme de vingt-quatre ans, qui avait reçu, une demi-heure avant son entrée à l'hôpital, un coup de couteau, dont la lame avait pénétré à un travers de doigt en dehors du mamelon gauche. Le diagnostic de plaie pénétrante et de plaie du cœur ne laissait aucun doute; le blessé avait la face et les extrémités cyanosées, et le pouls était petit et misérable. La matité du cœur était nettement augmentée; et les bruits du cœur, assourdis, lointains et voilés, s'entendaient à peine. L'interne de garde, M. de Fourmestraux, n'hésite pas à pratiquer une intervention immédiate. Il pratique un volet cutané à charnière externe et un volet ostéo-musculaire à charnière interne, sectionnant les 3e, 4e et 5e côtes, à 7 ou 8 centimètres du bord sternal. Le volet est récliné en dedans, et l'on constate aussitôt que la plèvre est ouverte; on en agrandit l'ouverture et aussitôt le poumon fait hernie dans la plaie. On s'aperçoit alors que le bord antérieur de la languette pulmonaire a été lésé; on fait l'hémostase. Réclinant alors en dehors poumon et plèvre, on aperçoit le péricarde distendu et présentant une ouverture par laquelle, à chaque mouvement du cœur, il s'échappe un jet de sang. Le péricarde est alors largement

ouvert, et on en évacue environ 300 grammes de sang. Le péricarde évacué, on constate, sur le ventricule gauche, à environ un travers de doigt du sillon interventriculaire et à 5 à 6 centimètres de la pointe, une plaie linéaire, oblique de bas en haut et de dehors en dedans, et de laquelle s'écoule en bavant une quantité notable de sang. Enfermant solidement la pointe entre le pouce et l'index, l'opérateur passe deux points à l'orifice, profonds, musculaires, et obtient ainsi une hémostase parfaite. Après avoir asséché le péricarde, on le ferme par un surjet au catgut, et l'on referme les plaies opératoires sans drainage. Les suites opératoires furent très simples; le second jour on constate un épanchement dans la plèvre, qui fut évacuée. Au bout de quinze jours, le blessé quittait l'hôpital complètement guéri.

2° La seconde observation se rapporte à une jeune femme de vingt-quatre ans, atteinte de mélancolie, qui avait fait une tentative de suicide, et s'était tiré deux jours auparavant une balle de revolver au point où elle sentait les battements du cœur. A l'examen on constate l'existence d'un orifice d'entrée au niveau du 5e espace intercostal et à peu de distance du sternum. Pas de signe apparent d'épanchement pleural. Pas de dyspnée. Aucune modification du pouls. État général excellent. Il y a seulement de la fièvre. Une radiographie montre que la balle est placée au centre de la zone d'ombre cardiaque. M. Picqué admet la possibilité d'une plaie du cul-de-sac pleural, mais rejette l'hypothèse d'une plaie du péricarde. Il pratique une intervention, dans le but de désinfecter le trajet du projectile et au besoin de pratiquer le drainage de la plaie. Il taille un large lambeau cutané à base interne et pratique la résection des 4e, 5e et 6e côtes dans une large étendue. A ce moment, il constate une perforation du péricarde qu'il agrandit. Le péricarde est rempli de caillots. Il vide avec soin sa cavité avec des compresses de gaze et en relevant le cœur avec la main. Il constate alors l'existence d'une plaie pénétrante à la base du ventricule gauche, à peu de distance de la cloison interventriculaire; l'auricule lui-même a été perforé de part en part. On ne constate pas d'orifice de sortie et on admet que la balle est restée fixée dans la paroi. La plaie cardiaque ne donnant pas de sang, on ne fait pas de suture, et l'on se borne à faire un drainage du péricarde à la gaze. Après l'opération, la température restant toujours un peu élevée, on pratique consécutivement une pleurotomie latérale avec résection centrale; il s'écoule une notable quantité de sérosité sanguinolente, et la température retombe à la normale. — La malade sortit complètement guérie et de sa plaie et de ses accès de mélancolie.

M. Mignon. — *Hernie intra-rectale avec occlusion du rectum par distension du cul-de-sac de Douglas au cours d'une péritonite tuberculeuse. Entérostomie. Guérison.*

Un jeune soldat, au cours d'une convalescence de pleurésie séreuse gauche, est pris brusquement de coliques violentes, généralisées à tout le ventre, avec besoins répétés d'aller à la selle. Tout à coup, dans un effort de défécation, il y a issue par l'anus d'une masse grosse comme un œuf de poule.

Un médecin, appelé à la hâte, réduit la tumeur; mais les douleurs et les besoins d'aller à la selle persistent : ce qui nécessite l'entrée du malade à l'hôpital. M. Mignon l'examine et constate tous les signes d'une occlusion intestinale, lente et progressive. Le toucher rectal fait constater qu'une grosse tumeur, arrivant jusqu'au bord supérieur du sphincter externe, emplit l'ampoule rectale; elle a une longueur totale de 10 centimètres et semble dépendre de la paroi antérieure du rectum. La consistance était dure, avec une certaine élasticité. Le diagnostic étant indécis, M. Mignon prit le parti de faire un traitement symptomatique et de remédier à l'occlusion intestinale par l'entérostomie. Il fit cette dernière dans la fosse iliaque droite. L'incision du péritoine donne issue à une grande quantité de liquide citron clair, et l'anse intestinale en rapport avec la plaie se montre piquetée de grosses granulations tuberculeuses. Les mêmes granulations siégeaient sur le péritoine pariétal; et les anses grêles accessibles au doigt étaient adhérentes entre elles. Il s'agissait sans aucun doute d'une péritonite tuberculeuse. L'entérostomie fut pratiquée sur l'anse grêle correspondant à l'incision pariétale. Le malade fut aussitôt très soulagé; et les symptômes d'occlusion disparurent. Pendant un mois, les matières passèrent en totalité par l'orifice artificiel; puis ce dernier se rétrécit peu à peu et était complètement fermé au bout de quarante-cinq jours. Depuis lors, le malade présente toute l'apparence de la meilleure santé.

M. Mignon établit de la façon suivante la filiation des lésions. Ce malade, tuberculeux, atteint d'abord d'une pleurésie gauche séreuse, a fait ensuite d'une façon latente une péritonite tuberculeuse à forme ascitique. Au cours de cette péritonite, le cul-de-sac de Douglas s'est laissé distendre et a forcé la paroi antérieure du rectum qui s'est allongée comme un boudin dans l'ampoule rectale et a fini par atteindre de telles dimensions qu'elle a occlus l'intestin.

M. Sébileau. — *Vaste brèche crânienne de trépanation restaurée par la prothèse métallique.*

Il s'agit d'un jeune homme de vingt et un ans, qui, à l'âge de dix-huit ans, subit un traumatisme crânien qui le rendit hémiplégique à droite. Cette paralysie dura quinze jours; et le blessé se crut définitivement guéri. Mais, au bout de quelques mois, survinrent des crises d'épilepsie pour lesquelles il fut adressé à M. Schwartz. Ce dernier, pensant sans doute avoir affaire à des accidents jacksoniens, pratiqua une large trépanation crânienne dans la région rolandique. Pendant six mois, les crises disparurent; puis elles se manifestèrent à nouveau et devinrent plus fréquentes. De plus la pression était devenue très douloureuse sur toute l'étendue de la région craniectomisée; c'est dans ces conditions que le malade vint demander à M. Sébileau de lui restaurer la paroi crânienne. Bien que l'examen ne laissât aucun doute à M. Sébileau sur la nature essentielle de ces crises épileptiques, il décida néanmoins de combler la brèche faite par la trépanation antérieure, en implantant une plaque d'or. Cette opération fut pratiquée avec le concours de M. Delair, qui prépara la plaque. Le résultat fut excellent.

M. Savariaud. — *Double plaie pénétrante de la grosse tubérosité de l'estomac. Plaie du foie par balle de revolver. Intervention. Guérison.*

Rapport de M. Reynier.

Il s'agit d'un homme, qui s'était tiré un coup de revolver. M. Savariaud le voit trois heures après l'accident et constate tous les signes d'une hémorragie interne, avec, en outre, du ballonnement du ventre et une matité non douteuse aux parties déclives de l'abdomen. En présence de ces signes, la laparotomie s'imposait. M. Savariaud fit son incision médiane sus-ombilicale. Le péritoine incisé, il s'écoule une grande quantité de sang, dont l'origine fut trouvée au niveau du lobe gauche du foie; mais, à ce niveau, l'hémorragie était arrêtée. Soupçonnant une lésion de l'estomac, de par le siège de l'orifice d'entrée et la direction de l'arme, il pousse ses recherches de ce côté; il trouve deux perforations au niveau de la grosse tubérosité. Comme cette double perforation est située très profondément, M. Savariaud a l'idée de saisir l'estomac dans deux pinces courbes garnies de caoutchouc et de l'attirer au dehors. Grâce à cette manœuvre, la suture des perforations est très facile. L'opération fut terminée par une exploration de la paroi postérieure, après effondrement de l'épiploon gastro-côlique. Les suites opératoires furent simples. Le blessé fut maintenu à la diète pendant cinq jours et soutenu seulement par des injections de sérum.

M. Reynier tient à rapprocher de ce fait, dans lequel l'intervention a donné un très beau résultat, quatre faits personnels, dans lesquels un résultat non moins satisfaisant a été obtenu par l'abstention.

1° Femme de quarante-six ans, qui se tire deux coups de revolver dans la région de l'hypocondre gauche. Les deux plaies d'entrée sont situées l'une à deux travers de doigt au-dessus du rebord costal sur la ligne mamelonnaire; l'autre à un travers de doigt au-dessus de ce rebord, à 6 centimètres environ de la ligne médiane. Vomissements de sang noir. Signes d'hémorragie interne. Le chirurgien de garde propose une laparotomie, qui est refusée par la blessée. On prescrit alors la diète absolue, de la glace sur le ventre, et de l'ergotine. Ce traitement est continué pendant quatre jours, associé à des injections de sérum. A partir du 7e jour, on commence à donner du bouillon et du lait. Au bout d'un mois, la blessée quittait l'hôpital complètement guérie.

2° Une jeune femme morphinomane se tire une balle de revolver dans la région stomacale. Vomissements de sang et signes d'hémorragie interne. Comme traitement, on se contente d'injections d'éther, de caféine, de morphine, de glace sur le ventre, et d'une diète absolue. Cette malade guérit.

3° Jeune homme s'étant tiré une balle de revolver dans la région stomacale. Vomissements de sang. La balle avait dû traverser le diaphragme et le poumon, car il y eut une expectoration sanglante et des signes d'épanchement hémorragique dans la plaie. Là encore, on se contente de la glace, de la diète absolue, et de la morphine. Le malade guérit.

4° Un jeune pharmacien se tire une balle de revolver dans la région cardiaque. La balle avait pénétré à un travers de doigt de la ligne médiane. Plusieurs vomissements de sang. De plus, urines sanglantes et douleur

dans la région lombaire, indiquant une blessure du rein. Injections de caféine et d'éther; glace sur le ventre. Guérison.

Cette série heureuse montre que la blessure de l'estomac par suicide avec balle de petite calibre n'est généralement pas d'un pronostic très grave, si l'estomac est touché seul, et s'il est vide au moment de l'accident. Ce fait ressort également de l'analyse des statistiques récentes, qui donnent une mortalité plus considérable en cas d'intervention qu'en cas d'abstention. Aussi M. Reynier préconise-t-il l'abstention dans les cas semblables.

M. Potherat ne partage pas cette opinion : d'abord, parce qu'il est difficile d'établir cliniquement le diagnostic de plaie isolée de l'estomac sans lésions de vaisseaux, sans lésions concomitantes du foie, de l'intestin, etc.; ensuite parce que les lésions isolées de l'estomac peuvent donner lieu à des accidents graves pour entraîner la mort du sujet. Témoin le fait suivant : un jeune télégraphiste se tire, au niveau des derniers espaces intercostaux gauches, un coup de revolver du calibre de 7 millimètres. Hématémèse abondante aussitôt après. M. Potherat propose une laparotomie, qui est refusée par les parents. Mais les hématémèses se reproduisant très abondantes; l'intervention, d'abord refusée, fut réclamée. M. Potherat trouva une plaie de la face antérieure de l'estomac et la balle, en perforant l'estomac, avait coupé une des artérioles qui descendent verticalement de la coronaire stomachique. On fit la ligature de cette artère; on ferma la plaie stomacale par deux plans de suture et on referma complètement la paroi abdominale. Le malade, qui avait perdu beaucoup de sang, ne put se remonter et succomba dans les vingt-quatre heures.

M. Quénu considère les conclusions d'abstention de M. Reynier comme très dangereuses. Il a le souvenir d'une malade, qui s'était tiré une balle de revolver dans le creux épigastrique et qui refusa l'intervention. Elle succomba malgré la diète absolue et l'application de glace. D'autre part, M. Quénu se déclare incapable de parer à toutes les lésions faites par une balle sans avoir ouvert le ventre.

M. Reclus a défendu autrefois la cause de l'abstention, à une époque où l'installation des services de chirurgie rendait toute laparotomie très dangereuse. Aujourd'hui que ces conditions sont changées, il est interventionniste pour beaucoup de raisons, dont la principale est qu'il est impossible de faire, sans ouverture préalable du ventre, le diagnostic précis des lésions provoquées par le projectile.

M. Poirier. — *Sur la résection du grand sympathique contre la névralgie faciale.*

M. Poirier a présenté, le 8 juillet 1903, à la Société de Chirurgie, un malade sur lequel il avait pratiqué, en octobre 1902, la résection du ganglion supérieur du grand sympathique pour une névralgie très rebelle du trijumeau. Le beau résultat qu'il a obtenu se maintient depuis lors.

Plus récemment, le 20 juin 1905, il a pratiqué la même opération avec le même succès sur un homme atteint de tic douloureux de la face depuis

1897, et qui avait subi sans résultat la résection du bord alvéolaire et celle du nerf maxillaire supérieur.

Encouragé par ces deux faits, M. Poirier est bien résolu à ne jamais recourir à la résection du ganglion de Gasser, opération délicate et grave, sans avoir essayé au préalable la résection du ganglion cervical supérieur, opération courte, inoffensive et facile.

M. Savariaud. — *Deux cas d'entéro-anastomose pour cancer du gros intestin. Rétrécissement consécutif de l'orifice anastomotique. De l'entéro-rectostomie en particulier.*

Rapport de M. Demoulin.

Dans la première observation, il s'agit d'une femme de cinquante-quatre ans, entrant à l'hôpital en pleine occlusion, et chez laquelle on diagnostique un cancer du côlon et on pratique un anus cæcal très étroit. Vingt mois après, cette malade revient parce que son anus artificiel s'était tellement rétréci qu'elle était obligée de le déboucher avec une aiguille à tricoter. On lui propose une intervention qu'elle refuse; on dilate alors la fistule, et la malade repart soulagée. Elle revient six mois après, réclamant cette fois une intervention. M. Savariaud pratique une anastomose entre le côlon transverse et l'anse sigmoïde, le siège du cancer ayant été trouvé à l'angle gauche du côlon. L'anastomose fut pratiquée par trois rangées de sutures circulaires à la soie. Les suites furent des plus simples; et la malade rentra chez elle au bout d'un mois. Deux mois après elle revient pour de nouveaux troubles d'occlusion assez intenses pour que M. Savariaud pût penser à un rétrécissement cicatriciel de son anastomose et songer à rouvrir l'anus cæcal. Mais quelques doses d'huile de ricin suffirent pour les faire disparaître. Actuellement la malade va bien, bien que les premières atteintes de son mal remontent à au moins cinq ans.

La seconde observation se rapporte à un homme de cinquante-deux ans, auprès duquel M. Savariaud est appelé d'urgence pour une occlusion complète. s'étant établie progressivement depuis une huitaine de jours. Il fait le diagnostic de cancer du côlon et établit un anus cæcal aussi étroit que possible. Trois semaines après, ayant constaté que le cancer siégeait dans la partie inférieure du rectum, il pratique une nouvelle intervention avec l'idée de faire une anastomose recto-sigmoïde. Celle-ci fut faite avec le plus gros bouton de Murphy et la pince de Lardemois et fut des plus faciles. Les suites opératoires furent des plus bénignes et au bout de vingt et un jours le malade put rentrer chez lui. L'anus s'oblitéra très rapidement d'une façon spontanée, et pendant quelque temps le malade se porta bien. Aussi petit à petit les phénomènes d'occlusion reparurent; mais on ne put décider le malade à subir une nouvelle intervention. Un jour, des phénomènes d'occlusion aiguë éclatèrent; on dut faire un anus contre nature d'urgence, qui n'empêcha pas le malade de succomber au bout de six jours.

Prenant texte de cette seconde observation, le rapporteur, M. Demoulin, passe en revue l'histoire de l'entéro-rectostomie, établit un parallèle entre elle et l'anus contre nature d'une part, entre elle et l'exclusion intes-

tinale d'autre part. Cette étude le conduit aux conclusions suivantes.

L'entéro-rectostomie pour cancer inopérable du gros intestin, pratiquée huit fois, a donné six succès et deux morts. Dans les deux cas de mort, l'anastomose avait été faite par des sutures qui n'ont pas tenu. Quatre entéro-rectostomies pratiquées avec le bouton de Murphy, selon la technique de Lardennois, ont été couronnées de succès. L'anastomose entéro-rectale par le bouton de Murphy paraît donc supérieure à l'anastomose faite par la méthode des sutures; la première est d'ailleurs d'une exécution beaucoup plus facile que la seconde.

D'après la statistique donnée par Laversant, les résultats éloignés de l'entéro-rectostomie sont supérieurs à ceux de l'anus artificiel; d'une part, la survie est plus considérable; d'autre part la situation du malade est infiniment préférable à celle qu'il occupe après la création d'un anus artificiel.

L'exclusion intestinale, appliquée au cancer du gros intestin, paraît inférieure à la simple anastomose entéro-rectale.

L'entéro-rectostomie semble être sujette, comme toutes les anastomoses viscérales, au rétrécissement de la bouche anastomotique. A la cause habituelle de ce rétrécissement, qui est la rétraction cicatricielle de l'orifice, il faut ajouter l'envahissement possible de l'anastomose par le néoplasme, toujours situé trop près d'elle, surtout dans le cas d'anastomose sigmoïdo-rectale. S'il était possible de diagnostiquer que le rétrécissement de la bouche anastomotique entéro-rectale est d'origine cicatricielle, il y aurait lieu de rechercher à agrandir l'orifice par l'application d'une pince entérotome (méthode de Becon).

Au point de vue de l'envahissement possible de l'anastomose par le néoplasme d'une part, et d'autre part au point de vue de la circulation du contenu intestinal, l'anastomose iléo-rectale est peut-être préférable à la côlo-rectale ou à la sigmoïdo-rectale, les matières liquides de l'iléon étant moins susceptibles de rétention que les matières solides du gros intestin. Toutefois il ne faut pas oublier que l'anastomose iléo-rectale expose à un inconvénient sérieux : une diarrhée qu'on réprime difficilement.

M. Quénu fait observer qu'au point de vue de la thérapeutique palliative comme au point de vue de la thérapeutique radiale, le choix des moyens est dominé par la topographie du néoplasme. Quand le néoplasme occupe le cæcum, l'angle splénique ou le côlon iliaque, il est évident, à moins de crise d'occlusion aiguë et complète où l'anus contre nature est un pis-aller d'urgence, que l'opération de choix est l'anastomose intestinale. L'anastomose iléo-sigmoïde est pour M. Quénu l'opération par excellence, facile à établir, nécessitant le minimum de recherches et accolant deux parties qui, sans traction aucune, sont juxtaposées naturellement. La seule condition nécessaire et suffisante, c'est qu'entre l'extrémité inférieure du néoplasme et le Douglas, il reste un segment d'anse sigmoïde sain, suffisamment long pour que l'anastomose soit commode à établir. Sinon, on n'a d'autre ressource que l'anus iliaque, car pour M. Demoulin, l'entéro-rectostomie n'a pas encore fait ses preuves. M. Demoulin montre, en effet, par l'étude des faits, que non seu-

lement cette opération n'est pas sans gravité, mais encore qu'il n'est pas démontré que la bouche fonctionne bien et mette à l'abri de nouveaux accidents d'obstruction partielle ou totale. De plus, dans les cas visés, l'indication opératoire n'a pas seulement pour objet de rétablir le cours des matières, mais encore d'exclure la surface ulcérée du parcours interstitiel et de soustraire complètement à l'influence algésique, irritante, infectante et hémorragique des matières. Un anus iliaque répond admirablement à cette indication. L'iléo-rectostomie ne donne pas une dérivation aussi complète. Il est cependant quelques cas auxquels M. Quénu appliquerait la recto-entérostomie; ce sont ceux dans lesquels le cancer est petit, dur, à ulcération minime.

M. Tuffier partage l'opinion de M. Quénu sur la valeur comparée de l'anus contre nature et de la recto-entérostomie. Il ajoute qu'au point de vue de la technique il ne saurait accepter la conclusion de M. Demoulin, d'après laquelle le bouton de Murphy serait supérieur à la suture. Pour son compte personnel, il a eu un malade chez lequel il avait réuni les deux extrémités du côlon descendant par un bouton de Murphy; cet opéré succomba par suite d'une coudure du bouton. Enfin M. Tuffier ne conçoit pas pour quelles raisons une ulcération cancéreuse, mise à l'abri du contact des matières intestinales par une bonne dérivation, évoluerait plus rapidement que si on l'avait traitée par anastomose.

M. Hartmann reste chaud partisan de l'anus contre nature, qui constitue une opération extrêmement bénigne, alors que l'iléo-rectostomie donne actuellement une mortalité d'au moins 25 p. 100. M. Demoulin invoque en faveur de cette dernière : 1° la plus longue survie; 2° la suppression de l'infirmité constituée par l'anus iliaque. En ce qui concerne le premier argument, M. Hartmann montre que la différence en faveur de l'iléo-rectostomie tient à la différence des cas opérés, l'entéro-anastomose n'étant appliquée qu'à de bons cas. Dans la statistique, il eût fallu retenir seulement les cas d'anus iliaque comparables, c'est-à-dire justiciables en même temps de l'anastomose entéro-rectale. Quant au second argument, la prétendue infirmité de la colotomie iliaque, M. Hartmann le considère comme minime et tout à fait négligeable. Il rappelle enfin que les recto-entérostomies donnent quelquefois lieu à des troubles dans la circulation intestinale pénibles, et pouvant même nécessiter une seconde intervention.

M. H. Delagénière (Le Mans) rapporte deux observations personnelles d'anastomose iléo-rectale, faite pour éviter l'anus iliaque; dans les deux cas, il s'agissait de cancer inopérable de la partie supérieure du rectum et de la terminaison de l'anse oméga. Ces deux opérés guérirent. Le premier avait eu des accidents d'occlusion, et l'opération fut faite d'emblée et de propos délibéré. Chez le second, en pleine occlusion, un anus iliaque temporaire fut d'abord établi; et l'anastomose ne fut faite qu'ultérieurement pour supprimer l'anus iliaque. M. Delagénière est partisan de l'anastomose par sutures, qui seront toujours plus sûres que les boutons anastomotiques.

M. Quénu. — *Valeur thérapeutique de la ponction lombaire dans les fractures de la base du crâne.*

M. Quénu apporte sept observations de fractures de la base du crâne, traitées systématiquement par les ponctions lombaires répétées, et terminées toutes par la guérison. Dans chaque cas, le liquide hématique résultant de la ponction a été minutieusement examiné. Il rapporte en détail une observation de fracture postéro-antérieure portant sur l'occipital et problement le pariétal, dont le pronostic est particulièrement grave. Le malade, dans le coma, fut ponctionné une première fois dès son entrée à l'hôpital; on retira du sang presque pur et peu de temps après amélioration notable. Mais, deux à trois heures après, il retombe dans le coma. Le lendemain, nouvelle ponction qui retire 18 centimètres cubes de liquide; nouvelle amélioration qui dure trois heures. On fit ainsi, à vingt-quatre heures d'intervalles, huit ponctions, jusqu'à ce que le liquide, de moins en moins coloré, fût complètement limpide. Chaque jour, les périodes de lucidité du malade augmentaient d'étendue; mais le coma ne disparut complètement qu'au bout de dix jours. Le blessé sortit guéri environ un mois et demi après l'accident.

L'influence des ponctions ne paraît pas douteuse dans ce cas. Quant à l'explication de ces faits, sans nier le rôle de l'hypertension intra-crânienne invoquée par M. Tuffier pour expliquer les accidents et par suite les effets de la ponction, M. Quénu croit devoir attribuer un rôle important dans la production du coma et du délire secondaire à la résorption sanguine.

M. Tuffier n'a pratiqué la ponction lombaire, dans les fractures du crâne, que pour remédier à des accidents de céphalalgie intense et tenace. Les résultats obtenus ne sont pas constants : tantôt le soulagement est immédiat et durable; tantôt il ne persiste pas; tantôt aussi il ne se produit pas. L'hypothèse de la toxicité du sang et de son action sur les centres nerveux est très séduisante.

M. Potherat rapporte une observation de fracture avec coma, dans laquelle des ponctions répétées ont paru agir d'une façon très favorable, en accélérant la disparition des accidents.

M. Terrier fait pratiquer dans son service des ponctions lombaires dans les fractures du crâne. Un cas l'a frappé; il s'agissait d'une fracture de la base avec paralysie faciale; et le malade présentait de violentes douleurs. La ponction lombaire répétée amena une rapide amélioration, au point de vue de ces douleurs.

M. Guinard signale un cas, dans lequel un alcoolique, pris de délirium tremens à la suite d'une chute sur la tête, fut ponctionné. On retira 40 centimètres cubes d'un liquide sanglant. Cette ponction fut suivie de calme. Mais peu à peu le délire revient, pour être très intense à nouveau le lendemain. Nouvelle ponction lombaire de 46 centimètres cubes amenant le même liquide sanglant; nouvelle accalmie; mais le soir le malade mourut de syncope. A l'autopsie, on ne trouva pas trace de fracture du crâne.

M. Rochard est tellement convaincu de l'efficacité de la ponction lom-

baire dans les fractures du crâne, qu'il l'a fait pratiquer systématiquement, immédiatement après l'accident, et la fait répéter si c'est nécessaire.

M. Delbet présente un malade chez lequel il y a *anastomose des deux uretères dans la partie terminale du bassin.*

M. Picqué présente un *fibrolipome périostique de la nuque.*

M. Schwartz présente une *radiographie de coxa vara traumatique*, suite de fracture du col du fémur chez un adolescent.

M. Legueu présente un malade chez lequel il a obtenu la *guérison complète par la prostatectomie périnéale d'une rétention complète de dix-sept ans.*

M. Berger présente un jeune homme, chez lequel il a *extirpé un sarcome du nerf sciatique à son émergence du bassin.* Guérison avec conservation des fonctions du nerf.

M. Toffier présente un malade, auquel il a fait, il y a huit ans, une *résection large du coude pour tuberculose fistuleuse.* La guérison s'est bien maintenue; et tous les mouvements du coude sont conservés.

M. Routier présente une *tumeur osseuse du ligament large.*

M. Bazy présente un *double adénome prostatique enlevé par voie périnéale.*

SOCIÉTÉ DE CHIRURGIE DE LYON.

Séance du 9 novembre 1905. — *Présidence de M. Horand.*

Ostéosarcome à myéloplaxes du péroné.

M. Gangolphe présente une jeune fille opérée, il y a dix-huit mois, d'un ostéosarcome du péroné, situé au niveau de l'extrémité inférieure. Après la résection de la moitié inférieure du péroné, la guérison s'est maintenue. Le diagnostic n'avait été fait qu'après *une ostéotomie exploratrice*, car on pouvait penser à une ostéomyélite chronique.

L'ablation franche, en tissu sain, des tumeurs osseuses, donne de très bons résultats, à la période du début. Plusieurs observations de M. Gangolphe en font foi.

M. Albertin a publié des observations analogues. Mais il avait enlevé la malléole externe, que M. Gangolphe a conservée. Il est bien probable que le cartilage de conjugaison établit une limite de la tumeur; ainsi serait justifiée cette conservation da la malléole, importante au point de vue orthopédique.

M. Bérard. — Les tumeurs à myéloplaxes sont, en effet, juxta-épiphysaires. La nature des tumeurs à myéloplaxes est encore discutable.

M. Gangolphe est également sceptique sur la tumeur à myéloplaxes, au

point de vue de sa nature. Il faut cependant enlever les tumeurs à myéloplaxes, et non les évider; car, par l'évidement, elles peuvent récidiver.

Tuberculose utéro-annexielle.

M. Durand divise les opérations dans cette affection en trois catégories :

Dans la première, les ablations d'annexes au cours de laparotomie pour une péritonite tuberculeuse;

Dans la seconde, les abcès froids pelviens. Le traitement de choix, c'est l'incision et le drainage par voie abdominale, parfois l'ablation.

Dans la troisième catégorie, il range les annexites tuberculeuses sans péritonite. En pareil cas, la fièvre est le vrai signe de la nature tuberculeuse.

M. Durand rapporte une opération pratiquée en pareil cas : hémisection utérine, puis hystérectomie subtotale, et ablation des deux annexes.

L'opération fut terminée par une extériorisation du petit bassin et le drainage vaginal. Guérison.

M. Condamin défend la voie vaginale. Il rapporte deux observations de salpingite tuberculeuse, qui pouvaient être confondues avec la grossesse, à cause de la suppression des règles. Le diagnostic est cependant possible d'ordinaire. L'utérus est augmenté de volume.

M. Tixier préfère l'hystérectomie totale, en cas de tuberculose.

X. Delore.

ACADÉMIE DE MÉDECINE

Séances du mois d'octobre. — *Présidence de M. Léon Colin.*

M. Jules Bœckel (de Strasbourg), communique l'observation d'un homme de quarante-trois ans, atteint d'*un cancer très étendu de l'estomac*, auquel il a fait récemment une *gastrectomie subtotale avec un excellent résultat.*

Il s'agit d'un malade dont l'affection, de date récente, ne remontait pas à plus de deux mois. Au début, perte d'appétit à peu près complète, lassitude extrême, manque d'entrain pour le travail, et amaigrissement assez notable.

Au bout de quelques semaines, le malade constata une grosseur dans le creux épigastrique.

Cette tumeur volumineuse était légèrement bosselée à sa surface, s'étendant jusque sous le rebord costal gauche. Insensible à la pression, elle pouvait être mobilisée de gauche à droite et *vice versa*. Sauf l'anorexie complète, il n'y avait pas le moindre trouble digestif, ni hoquets, ni nausées, ni vomissements. Selles normales, ni sucre, ni albumine dans les urines.

Après laparotomie, on tombe sur l'estomac, violacé, dur, de forme bilobée. Pas d'adhérences au pourtour de l'estomac; aussi peut-on l'attirer très facilement au dehors. On constate alors que la tumeur s'étend depuis le voisinage du cardia jusque tout près du pylore, formant une masse com-

pacte, plus grosse qu'une tête de fœtus à terme. La grosse tubérosité paraît libre.

Le 1er temps de l'exérèse comprend la section des ligaments gastro-côliques et gastro-spléniques entre deux longues pinces de Péan; puis la ligature de ces replis en 5 ou 6 faisceaux avec du catgut. Le pôle supérieur de l'estomac, à trois travers de doigt du cardia, est ensuite sectionné entre 2 pinces longues à forcipressure, de façon à ne conserver qu'un bout de 3 à 4 centimètres de la portion avoisinant le cardia.

Cela fait, l'estomac peut être abaissé suffisamment pour permettre de diviser le ligament gastro-hépatique et de le ligaturer en plusieurs faisceaux.

La brièveté de ce repli complique légèrement les manœuvres nécessitées pour dégager l'estomac en ce point. A un moment donné, une hémorragie se produit à la surface de la glande hépatique. Elle est vite arrêtée par l'application du thermo-cautère et ne se reproduit plus dans la suite.

Le pôle inférieur, qui seul retient encore l'estomac, est ensuite sectionné entre deux longues pinces intestinales placées sur la première portion du duodénum et l'estomac extrait en totalité.

En essayant de rapprocher le duodénum du cardia, on constate dans le voisinage de ce dernier une excroissance polypeuse, blanchâtre, n'ayant pas le moindre rapport avec la tumeur principale. On l'extirpe très largement avec la paroi sur laquelle elle est implantée.

Sous une très faible tension, les portions supérieure et inférieure du tube digestif peuvent être rapprochées. Avant de le réunir, M. Bœckel rétrécit le calibre du cardia à l'aide d'une double rangée de sutures, muco-muqueuse et séro-séreuse, sur une étendue de 3 centimètres et demi. L'affrontement est dès lors parfait et la suture sur deux plans (suture termino-terminale) effectuée sans la moindre difficulté.

Le moignon du ligament gastro-spléno-côlique est rattaché par quelques points de suture isolés, à la soie, aux parties qui viennent d'être anastomosées et concourent dans une certaine mesure à protéger la ligne de réunion de cette anastomose.

Réunion de la paroi abdominale par une suture à trois plans.

Les suites opératoires furent marquées par de la bronchite et un peu de désunion des lèvres de la plaie.

Un mois après, état parfait. Le malade engraisse de 13 livres en trois semaines.

M. Bœckel fait remarquer que c'est la deuxième fois, à 4 ans d'intervalle, qu'il présente à l'Académie un cas d'ablation subtotale de l'estomac, suivie de guérison. La première opérée a vécu pendant sept mois, se portant à merveille, digérant plus aisément que bien d'autres, ayant repris toutes les apparences de la santé la plus florissante; puis, au bout de sept mois et demi, elle est morte très rapidement d'occlusion intestinale. L'autopsie démontra qu'il n'y avait pas trace de récidive, et qu'il n'existait aucune métastase.

La question de savoir si l'on peut vivre sans estomac lui paraissait donc

nettement tranchée ; et c'est cette conclusion qu'il avait formulée dans sa première communication à l'Académie.

Depuis lors, M. Bœckel a pu recueillir 48 cas de gastrectomie totale ou subtotale (conservation du cardia), ayant donné 28 guérisons, et 18 décès. Quant aux guérisons, il n'a pu utiliser que 21 faits, les autres étant incomplets, pour apprécier les résultats lointains de cette opération. Ces documents lui ont permis d'établir les points suivants :

1° Sur 21 cas, il y a eu 11 récidives, dont 7 avant la deuxième année, et 4 entre deux ans quatre mois et cinq ans;

2° Deux morts sans récidive après sept mois et demi et deux ans;

3° Huit survies, dont 2 après un an, 5 entre deux ans et demi et cinq ans, et une après onze ans.

Ces résultats, si l'on excepte les trois ou quatre derniers, sont assurément loin d'être brillants. Mais, si l'on songe que toutes ces interventions ont porté sur des malades dont le cancer était déjà très avancé, on lui accordera volontiers que les résultats obtenus jusqu'ici doivent engager à persévérer dans ces tentatives d'opération radicale. Le tout sera de faire le diagnostic du cancer stomacal le plus tôt possible. C'est de ce côté que devront surtout porter les recherches. Le mal reconnu, on s'attaquera résolument à la tumeur, en pratiquant l'ablation totale de l'estomac. Cette opération seule offrira quelques chances de survie, voire même la guérison radicale, aux malheureux voués sans elle à une mort certaine, grâce à l'évolution fatale d'une maladie reconnue incurable jusqu'ici.

M. Fernet communique *deux cas de pleurésie médiastine, l'une purulente, l'autre gangréneuse, traités et guéris par la thoracotomie.*

Ces deux cas sont l'un sa propre observation, l'autre celle d'un confrère.

Dans le premier cas, il fut prit d'un frisson, d'un point de côté et de gêne respiratoire, le 18 mai 1902. Pouls à 100 degrés, temp. 39. Le diagnostic de pneumonie gauche fut établi. Vers la troisième semaine, on constata l'existence d'une suppuration intra-thoracique. Après ponction, et évacuation d'un pus épais (pleurésie purulente à pneumocoques), on fit une incision de 20 centimètres environ, à peu près à égale distance du bord interne de l'omoplate et des apophyses épineuses de la colonne vertébrale; puis des fragments des 3e et 4e côtes furent enlevés; et la plaie fut largement drainée. Le 15 août, la plaie était définitivement fermée.

La deuxième observation est analogue à la précédente par le siège de la maladie; mais elle diffère par sa nature beaucoup plus grave. En effet, après thoracotomie, et évacuation d'un flot de liquide sanieux, d'une fétidité atroce, le malade eut une vomique et rejeta un bourbillon pulmonaire gangréneux. Ce foyer de gangrène pulmonaire était le fauteur originel de la pleurésie putride. En même temps que ce foyer s'était ouvert dans une bronche, il avait dû s'ouvrir dans la plèvre adjacente : de là la petite vomique purulente, qui avait suivi immédiatement l'expulsion des crachats gangréneux. Il y avait donc une fistule broncho-pleurale, qui n'eut qu'une durée très éphémère, car la vomique ne se renouvela pas, et par la suite

il n'y eut plus que quelques crachats muqueux. Au bout d'un certain temps, la guérison s'effectua.

En terminant, M. Fernet met en évidence les particularités les plus intéressantes de ces deux observations.

« Dans l'un et l'autre cas, la cause originelle de la pleurésie médiastine a été un foyer infecticux de la surface du poumon gauche, situé sans doute à la face interne du lobe supérieur, près de l'espace interlobaire. Le germe infectieux, pyogène dans le premier cas où la maladie primitive était une pneumonie, putride dans le second où la maladie primitive était une gangrène du poumon, a développé une pleurésie avec épanchement, envahissant toute la plèvre médiastine gauche avec fusée dans l'interlobe et dans la plèvre diaphragmatique, sans participation de la grande cavité pleurale. Y a-t-il des conditions anatomiques ou physiologiques qui expliquent cette localisation particulière? Je ne sais; mais ce qui me le fait supposer, c'est l'identité de siège et de localisation dans les deux observations qui précèdent et dans d'autres analogues.

« Le diagnostic de ces pleurésies médiastines n'est pas sans présenter de très grandes difficultés : les symptômes subjectifs et les troubles fonctionnels peuvent en faire soupçonner l'existence; mais ce n'est que par une recherche attentive des signes physiques qu'on peut arriver à trouver une zone limitée de matité et d'absence de bruit pulmonaire qui permet de croire à un épanchement et d'aller à sa recherche; dans les deux cas que je viens de rapporter, cette zone était située près de la colonne vertébrale, à la hauteur de l'espace interlobaire. L'examen radioscopique, quand il sera praticable, sera bien précieux pour indiquer le siège, l'étendue et les limites de l'épanchement; dans mes observations, il a servi du moins à montrer les reliquats de la maladie et à fixer un diagnostic rétrospectif.

« Les deux cas ont été opérés par le même procédé; suivant les indications données par Quénu, après ponction exploratrice positive, une longue incision verticale, pratiquée entre l'omoplate et la colonne vertébrale et la résection de deux fragments de côtes permettent d'atteindre la plèvre médiastine, de l'inciser et de la drainer.

« Dans le second cas, où l'épanchement était putride, des injections répétées de sérum de cheval chauffé, suivant la méthode inaugurée par Raymond Petit, ont amené la plus favorable modification dans les caractères du foyer infectieux et dans les phénomènes toxiques qui en étaient la conséquence. »

M. Vidal (d'Hyères) lit un mémoire *sur le traitement du lupus ulcéré et de quelques autres manifestations tuberculeuses par l'héliothérapie.* — Les malades exposent les surfaces malades nues en plein soleil, pendant deux heures par jour, en une ou deux séances, pendant plusieurs mois. L'action curative s'explique par les traces d'hélium et de radium, que contiennent les rayons solaires. L'auteur apporte quatre observations de malades guéris par ce procédé, avec photographies à l'appui.

Dans le premier cas, il s'agit d'un petit malade âgé de huit ans, qui, le

19 octobre 1904, était porteur de plusieurs ulcérations tuberculeuses disséminées sur le membre inférieur gauche, sur la paroi thoracique gauche, et d'une vaste plaque de lupus ulcéré descendant de l'aine gauche à la partie interne et postérieure de la cuisse.

A partir du mois de mars 1905, les parties ulcérées furent exposées pendant plusieurs heures par jour à l'action directe du soleil. Actuellement, la cicatrisation est complète.

Le second cas se rapporte à un jeune garçon de six ans, atteint de plaies ulcéreuses siégeant de chaque côté du cou, et consécutives à l'évolution de ganglions tuberculeux.

Vers le commencement du mois de mars, les parties malades furent soumises, pendant quatre heures par jour, à l'action des rayons du soleil. Actuellement, la guérison est parfaite.

La troisième observation concerne une fillette de onze ans, atteinte d'arthrite tuberculeuse des deux genoux, datant de plusieurs années. De février à septembre 1904, les parties malades furent exposées, toutes nues, aux rayons solaires, pendant plusieurs heures par jour.

La diminution des lésions s'effectua lentement, mais progressivement. Actuellement, la malade est guérie.

Enfin, dans le quatrième cas, il s'agit d'arthrites sèches avec hygromas chroniques et généralisées des deux genoux, survenues chez une femme âgée de cinquante-quatre ans. Ces arthrites sèches ne commencèrent à guérir qu'après plusieurs mois d'exposition aux rayons solaires.

M. Péraire.

BIBLIOGRAPHIE

PATHOLOGIE ET THÉRAPEUTIQUE DE LA PERITYPHLITIS (APPENDICITE); par le Dr **Ed. Sonnenburg**. — Cinquième édition refondue, Leipzig, Vogel, éditeur, 1905.

Deux raisons ont poussé l'auteur à publier une nouvelle édition, complètement remaniée. C'est d'abord le nombre de ses observations, qui dépasse 2000; c'est ensuite le nombre considérable de travaux parus dernièrement sur l'appendicite et dont les dernières éditions ne pouvaient tenir compte.

L'étiologie et la pathogénie sont traitées par le Dr Hinz. Nous noterons un intéressant paragraphe sur le rôle des vaisseaux dans l'appendicite. Pour certains auteurs (Van Cott, Meisel), il pourrait se produire des lésions parfois primitives des vaisseaux avec oblitération artérielle ou veineuse : d'où gangrène ou ulcération de l'appendice, la circulation de cet organe se rétablissant mal par les vaisseaux du cæcum. Comme théorie pathogénique, tout en reconnaissant le rôle de la cavité close, il ne peut la généraliser à tous les cas et admet l'inflammation primitive.

L'anatomie pathologique, traitée par Federmann, est uniquement macroscopique; elle est illustrée par de belles figures, certaines en couleurs; on ne peut que regretter l'absence de coupes histologiques. Il étudie d'abord les lésions de l'appendice lui-même, dans : l'appendicite simple, l'appendicite perforante, l'appendicite gangréneuse. Puis il traite de la réaction du péritoine, qui peut être circonscrite (péritonite adhésive, séro-fibrineuse; avec abcès localisés). Les abcès et leurs diverses localisations sont longuement étudiés; un chapitre est consacré aux abcès sous-phréniques. Dans les formes généralisées de péritonite, l'auteur distingue trois types : la péritonite septique diffuse (peritoneale Sepsis), forme la plus grave avec un minimum de réaction; la forme diffuse à pus sanieux (diffus-jauchig-eitrige Form); la péritonite progressive fibrino-purulente (progrediente fibrinös-eitrige Peritonitis), qui présente deux types : l'un, grave, où toutes les anses à moitié agglutinées sont séparées par des abcès multiples; l'autre, plus bénin, où un certain nombre d'abcès se forment dans le péritoine, réunis les uns aux autres par des trainées de péritonite adhésive.

De courts chapitres sont consacrés à la tuberculose, à l'actinomycose, aux tumeurs, aux hernies de l'appendice.

Le reste de l'ouvrage est écrit par Sonnenburg lui-même.

La quatrième partie traite des symptômes, du diagnostic et du pronostic.

Dans les symptômes, nous noterons le chapitre ayant trait à la leucocy-

tose. On dit qu'il y a leucocytose quand le nombre des leucocytes dépasse 10 000 par millimètre cube. Deux facteurs influent sur la leucocytose : d'une part la virulence de l'infection; d'autre part la force de réaction de l'organisme. L'auteur fait remarquer que la leucocytose n'est qu'un symptôme et qu'il faut savoir l'interpréter. Dans la période de début, une leucocytose qui dépasse 20 000 indique une infection intense; mais on ne doit pas en conclure qu'il existe du pus. La leucocytose, fréquente le premier jour, est constante le second jour; elle se maintient ou monte encore pendant les 2 ou 3 jours suivants. La chute de la leucocytose se produit dans deux cas bien différents : 1° lorsque l'infection se limite; 2° lorsque l'intoxication est profonde et que l'état général faiblit. C'est l'étude des autres symptômes qui permet de dire à quelle forme on a affaire. Si les autres symptômes s'amendent en même temps que la leucocytose diminue, le pronostic est bon. S'ils s'aggravent, tandis que la leucocytose baisse, le pronostic est très grave; l'organisme ne peut plus lutter.

Si dans le cours de la convalescence on voit brusquement la leucocytose remonter, c'est un signe précoce de nouvel abcès; et on doit opérer au plus vite.

Si la leucocytose se maintient vers 18 à 20 000, à la fin de la première semaine, il faut se méfier d'un abcès, même si on ne sent rien à la palpation, et opérer. On trouve souvent dans ces cas un abcès profond, difficile à constater par la palpation. Sonnenburg conclut que, pour utiliser complètement la leucocytose, il faut établir une courbe par plusieurs examens successifs. Il donne plusieurs exemples où cette règle lui a été utile.

Les complications sont étudiées avec soin : Péritonite, obstruction intestinale, thromboses et embolies, pleurésie, abcès du poumon, pyléphlébite, abcès sous-phrénique, gastrorragies, ouverture spontanée des abcès à la peau, dans l'intestin, dans la vessie. Le chapitre qui traite de la thrombose et de l'embolie est intéressant. Au cours de l'appendicite, il peut se produire des thromboses : 1° dans le système porte, avec embolie possible dans le foie; jamais ces thromboses ne donnent d'embolies pulmonaires; 2° dans le système cave, avec : soit phlébite du membre inférieur (le membre gauche étant plus souvent pris que le droit); soit phlébite des veines du bassin, pouvant passer complètement inaperçue, avec possibilité d'embolie pulmonaire comme premier symptôme de la complication. La plupart des morts subites dans l'appendicite ont cette origine. L'auteur insiste sur les poussées de phlébite, se reproduisant à chaque attaque d'appendicite.

Après quelques pages consacrées à l'étude de l'appendicite chronique, l'auteur passe au diagnostic. Les signes différentiels avec les affections suivantes sont énumérés en détail : tumeurs du cæcum, tuberculose (exceptionnellement kyste dermoïde de la région cæcale, tumeur du mesentère); rein mobile; uretérite; invagination; étranglement interne; hernie simple ou étranglée; péritonite tuberculeuse aiguë; occlusion intestinale; abcès intra-musculaire; abcès abdominaux (psoïte, abcès par congestion); affections du foie et de la vésicule. Un tableau indique les signes différentiels de l'appendicite, de la colique hépatique, de la colique néphrétique. Les rap-

ports entre l'appendicite et les lésions annexielles sont longuement passées en revue, ainsi que leurs signes distinctifs. L'auteur insiste sur la difficulté toute spéciale du diagnostic à l'état de grossesse normale ou ectopique. Le pronostic est basé sur l'étude des observations personnelles de l'auteur.

Le dernier chapitre (50 pages) est consacré au traitement de l'appendicite. L'auteur relate les cas d'opération à chaud qu'il a pratiquées (50 cas avec 8 morts), dans les quarante-huit premières heures. L'auteur accepte l'opération dans les quarante-huit premières heures, pour les cas particulièrement graves; mais il repousse cette pratique pour tous les cas, en général; car, d'après son expérience, la guérison n'est pas plus rapide, à cause de la longueur des soins consécutifs; et de plus, on ne peut pas toujours enlever l'appendice.

L'auteur étudie ensuite le traitement opératoire des abcès péri-cæcaux, des abcès multiples, des abcès sous-phréniques et des complications pulmonaires.

L'opération à froid (im freien Intervall) est l'opération de choix. Elle est décrite en détail. Comme incision, il préconise l'incision de la ligature de l'iliaque externe; après l'incision de la peau, il pratique la dissociation des muscles et aponévroses avec les doigts ou avec des instruments mousses. Rien de particulier pour l'ouverture du péritoine, l'ablation de l'appendice, et l'enfouissement du moignon. Il reconstitue la paroi par étages avec du catgut, et suture la peau avec les agrafes de Michel.

L'auteur rapporte quelques cas de résection intestinale pour appendicites graves. Ces résections ont été décidées au cours de l'intervention, par suite d'adhérences cæcales, de friabilité des parois de l'intestin, de perforation ou de déchirures pendant les manœuvres opératoires, de retrécissement de la fin de l'iléon.

Vient ensuite le traitement de quelques complications post-opératoires, à chaud et à froid : hémorragies, occlusion par adhérence, thromboses et embolie, fistules intestinales, éventration.

L'ouvrage se termine par quelques mots sur le traitement de la tuberculose de l'appendice et sur le traitement de cette affection.

CH. DUJARIER.

TABLE DES MATIÈRES

DU TOME TRENTE-DEUXIÈME

MÉMOIRES ORIGINAUX

ALLEN. — Une technique chirurgicale simple et aseptique. 745
ARCE. — Procédé commun à la gastrostomie et à la jéjunostomie . . 335
ARMAND et BERTIER. — Danger des vapeurs chloroxycarboniques dans la chloroformisation. 37
BECK. — La dislocation de l'urètre dans les hypospadias. 21
BERGER. — Trois cas d'amputation interscapulothoracique 187
BERTIER. — Voy. ARMAND.
BINDI. — Le tissu élastique dans les tumeurs. 67
BOURET. — Voy. GAUDIER.
BROCA et HERBINET. — L'ostéopsathyrosis. 770
BRUNEAU. — Voy. PLUYETTE.
CHEVRIER. — Voy. RICARD.
DANIEL. — Les hémorragies des kystes tordus de l'ovaire 479
DELORE et LERICHE. — Du cancer de l'antre pylorique 346
DUVAL. — Voy. QUÉNU.
FAYSSE. — Voy. GOULLIOUD.
FÉRÉ. — Les anomalies de développement des aponévroses chez les dégénérés. 339
GALZIN. — Résection pour tuberculose du pied. 342
GAUDIER et BOURET. — Arrachement de la tubérosité antérieure du tibia 305
GOULLIOUD et FAYSSE. — Amputation abdomino-périnéale du rectum cancéreux. 107
GRATSCHOFF. — La cure radicale des hernies inguinales 515
GROSS et SENCERT. — Lésions du squelette chez un castrat naturel . . 681
GUIBAL. — La chirurgie du cœur. 245, 369
HERBINET. — Voy. BROCA.
JEANBRAU. — Ostéo-sarcome de l'humérus 153
JEANBRAU et RICHE. — Amputation interscapulothoracique 160
LAGRANGE. — Blépharoplastie. 787
LECÈNE. — Voy. TERRIER.
LE DAMANY. — La luxation congénitale de la hanche 27
LENORMANT. — Les kystes hydatiques de la paroi abdominale. 446
MOURIQUAND. — Voy. VIGNARD.
OMBRÉDANNE. — Le broiement des calculs du cholédoque 703
PERRONE. — Appendicite et fièvre typhoïde. 728
PINATELLE et RIVIÈRE. — L'évacuation méthodique de l'intestin. . . . 229

PLUYETTE et BRUNEAU. — Des anévrysmes artério-veineux de la sous-clavière 46
QUÉNU et DUVAL. — Pancréatites et lithiase biliaire 401
RICARD et CHEVRIER. — Tuberculose et sténoses tuberculeuses du pylore. 74
RICHE. — Voy. JEANBRAU.
RIVIÈRE. — Voy. PINATELLE.
SENCERT. — Voy. GROSS.
TERRIER et LECÈNE. — Les kystes branchiaux du cou. 757
VAUTRIN. — Plaies du canal thoracique dans la région cervicale. . . . 1
VIGNARD et MOURIQUAND. — Du périthéliome. 467

SOCIÉTÉS SAVANTES

Académie de médecine. 146, 391, 836
Congrès de chirurgie 425
Congrès international de la tuberculose. Section chirurgicale. . . . 794
Société de chirurgie de Paris : Du 17 mai au 14 juin. 129
Du 21 juin au 5 juillet. 285
Du 12 au 26 juillet. 386
Du 11 octobre au 8 novembre. 826
Société internationale de chirurgie (1er Congrès) 545
Société de chirurgie de Lyon. Du 18 mai au 15 juin. 140
Du 22 juin au 20 juillet. 292
Séance du 9 novembre. 835
Société allemande de chirurgie (34e Congrès) 522

BIBLIOGRAPHIE

BÉRARD et PATEL. — Les formes chirurgicales de la tuberculose intestinale 297
GUÉPIN. — Le traitement de l'hypertrophie sénile de la prostate . . . 298
KEEN (W.-W.). — Adresses et autres papiers. 744
LANNELONGUE. - Leçons de clinique chirurgicale 743
LEEDHAM-GREEN. — La stérilisation des mains 622
LOISON. — Les rayons de Rœntgen. 297
RICARD et LAUNAY. — Technique chirurgicale. 298
SCHAEFFER. — Atlas manuel de technique gynécologique. 624
SONNENBURG. — Pathologie et thérapeutique de la périthyphlite. . . . 841

JOURNAUX RUSSES

Archives russes de Chirurgie. 300
Chirurgie. 299
Vratch. 302

NÉCROLOGIE

GANT (Angleterre) 152
HEAT (Angleterre). 398
MIKULICZ-RADECKI (Von) (Breslau) 150

TABLE ANALYTIQUE DES MATIÈRES

DU TOME TRENTE-DEUXIÈME

ABRÉVIATIONS

Ac. méd. : Académie de médecine.
Bibl. : Bibliographie.
Cong. all. chir., XXXIVe Congrès de la Société allemande de Chirurgie.
Cong. int. chir. : Premier Congrès de la Société internationale de Chirurgie.
Soc. chir. : Société de Chirurgie de Paris.
Soc. chir. L., Société de Chirurgie de Lyon.

Les titres des mémoires originaux sont imprimés en *italiques*, et les noms de leurs auteurs en PETITES CAPITALES.

Abcès. — Voy. *Rein.*
Abdomen. — Voy. *Kyste, Viscère.*
Actinomycose. — Traitement de l' — cervico-faciale, *Cong. chir.*, 656.
Adénome. — Voy. *Prostate.*
Adhérences. — L'intervention chirurgicale dans les vieilles — pleurales, *Cong. chir.*, 659.
Adresse. — — et autres papiers, par *Keen*, bibl., 744.
Amputation. — *L'— inter-scapulo-thoracique* (JEANBRAU et RICHE), 160; *Trois cas d'— inter-scapulo-thoracique* (BERGER), 187; — spontanée d'un appendice, *Soc. chir.*, 292.
Anesthésie. — Recherches sur l'—, *Ac. méd.*, 394. — Voy. *Moelle.*
Anévrysme. — — *artéro-veineux de la sous-clavière* (PLUYETTE et BRUNEAU), 46.
Anastomose. — Voy. URETÈRE.
Ankylose. — — du coude, *Soc. chir.*, 292; résection du coude pour — rhumatismale, *Soc. chir.*, 292.
Annexite. — Voy. *Ovaire.*
Aponévrose. — *Les anomalies du développement des — chez les dégénérés* (FÉRÉ), 339; rétraction de l'— palmaire, *Soc. chir.*, 292.
Appendice. — Voy. *Amputation.*
Appendicite. — — *et fièvre typhoïde* (PERRONE), 728; — chronique, *Soc. chir.*, 134; — aiguë, *Soc. ch. L.*, 145; l'intervention dans l'—, *Cong. all. chir.*, 533; l'— tuberculeuse, *Cong. chir.*, 663; Bibl., 841.
Appendicostomie. — L'—, *Cong. chir.*, 664.
Arrachement. — Voy. *Tibia.*
Arthrite. — Nouveau traitement des —, *Cong. chir.*, 675.
Articulation. — Traitement de la tuberculose des —, *Cong. int. chir.*, 600.
Autolyse. — L'— en chirurgie, *Cong. all. chir.*, 523.
Artère. — Voy. *Ligature.*

Automobilisme. — Voy. *Vélocipédie.*
Bande d'Esmarch. — La —, *Cong. all. chir.*, 525.
Baume du Pérou. — Voy. *Plaie.*
Biceps. — Voy. *Bourse.*
Bile. — Voy. *Pancréatite.*
Blépharoplastie. — (Lagrange), 787.
Bourse. — Sur les affections de la — séreuse du biceps brachial, *Soc. chir.*, 139.
Broiement — Voy. *Calcul.*
Bronche. — Corps étranger des —, *Soc. chir.*, 730 — Voy. *Pneumotomie.*
Cæcum. — La tuberculose du —, *Soc. chir.*, 286.
Calcul. — *Le broiement des — du cholédoque* (Ombrédanne), 703.
Canal thoracique. — Voy. *Plaie.*
Cancer. — Sérothérapie du — par la méthode de Doyen, *Soc. chir.*, 386; id., *Cong. chir.*, 651. — Voy. *Rectum, Pylore, Estomac, Vessie, Intestin.*
Carcinome. — Histogenèse des — de l'estomac et de l'intestin, *Cong. all. chir.*, 534. — Voy. *Prostate.*
Carpe. — Traumatisme du —, *Soc. ch. L.*, 295.
Castrat. — Voy. *Squelette.*
Cerveau. — Voy. *Plaie et Épilepsie.*
Césarienne. — Opération —, *Soc. ch. L*, 496.
Chirurgie. — *Technique chirurgicale simple et aseptique* (D. Allen), 745; Les affections chirurgicales chez les imbéciles, *Cong. all. chir.*, 522.
Chloroforme. — L'anesthésie par le —; après injection de scopolamine, *Soc. chir.*, 290.
Chloroformisation. — *Danger des vapeurs chloroxycarboniques dans la* — (Armand et Bertier), 37.
Cholécystectomie. — —, *Soc. ch. L.*, 292.
Cholédoque. — Voy. *Calculs.*
Cholestéatome. — — de la fosse crânienne antérieure, *Cong. all. chir.*, 526.
Clinique — Leçons de — chirurgicale, par *Lannelongue*, Bibl., 743.
Coxa vara. — Voy. *Radiographie.*
Cœur. — *La chirurgie du* — (Guibal), 245; 369.
Côlon. — Étalement pelvien du — transversal, *Cong. chir.*, 665. — Voy. *Sténose.*
Cordon. — Résection du —, *Cong. chir.*, 661.
Cou. — Voy. *Kyste.*
Coude. — Voy. *Ankylose, Résection.*
Crâne. — L'occlusion des pertes de substance traumatique du —, *Cong. all. chir.*, 525.
Crayon. — Voy. *Orbite.* Voy. *Trépanation.*
Cystotomie. — Application de la —, *Cong. chir.*, 669.
Décortication. — Voy. *Rein.*
Dégénéré. — Voy. *Aponévrose.*
Déviation. — Opérations applicables aux — d'origine paralytique, *Cong. chir.*, 678.
Dislocation. — Voy. *Urètre.*
Delirium tremens. — Traitement du — par injections, *Soc. chir.*, 131.
Ectasie. — Voy. *Estomac.*
Enchondrome. — — de la glande sous-maxillaire, *Cong. chir.*, 658.
Entéro-anastomose. — Deux cas d' —, *Soc. chir.*, 831.
Entéro-rectostomie. — —, *Cong. chir.*, 667.
Entérorraphie. —, *Cong. chir.*, 662.
Epaule. — Luxation récidivante de l'—, *Soc. chir.*, 138, 285.
Épilepsie. — Voy. *Trépanation.*

Épiploon. — Importance physiologique du grand —, *Cong. all. chir.*, 536.
Épithélioma. — Forme rare de l' — lingual, *Soc. chir.*, 387; — calcifié, *Cong. chir.*, 651.
Estomac. — Corps étranger de l'—, *Soc. chir.*, 129; cancers de l'— traités par la pylorectomie ou la gastrectomie, *Ac. méd.*, 396, 836; ectasie de l'—, *Cong. all. chir.*, 534; intervention chirurgicale dans les maladies non cancéreuses de l'—, *Cong. int. chir.*, 576; Lipome de l'—. *Soc. chir.*, 826. — Voy. *Intestin.*
Étuve. — — à vapeur de fortune, *Ac. méd.*, 392.
Évacuation. — Voy. *Intestin.*
Exploration. — Voy. *Rein.*
Face. — Chirurgie réparatrice de la —, *Cong. chir.*, 643. — Voy. *Névralgie.*
Fibro-lipome. — — de la nuque, *Soc. chir.*, 885.
Fibrome. — — utérin et grossesse, *Soc. ch. L.*, 296.
Fièvre typhoïde. — Voy. *Appendicite.*
Fistule. — — vésico-utérine, *Soc. ch. L.*, 145; traitement des — vésico-vaginales, *Cong. chir.*, 669.
Foie. — Voy. *Kyste, Rupture, Résection, Traumatisme.*
Fracture. — Voy. *Ostéomalacie, Rotule.*
Furoncle. — Les — de la face, *Cong. all. chir.*, 527.
Gastrectomie. — —, *Soc. ch. L.*, 296. — Voy. *Estomac.*
Gastro-entéroscopie. — —, *Cong. chir.*, 660.
Gastrostomie. — *Nouveau procédé commun à la — et la jéjunostomie*, (Arce), 335.
Genou. — Polype tuberculeux du —, *Ac. méd*, 393; hémarthrose du —, *Soc. chir.*, 129.
Grossesse. — Voy. *Fibrome.*
Glaucome. — La sympathectomie dans le —, *Cong. chir.*, 657; traitement du —, *id.*, 657.
Gynécologie. — Atlas manuel de technique gynécologique, par *Schaeffer*, Bibl., 624.
Hanche. — *La luxation congénitale de la* — (Le Damany); 27; traitement de la luxation congénitale de la —, *Cong. chir.*, 676, 677.
Hémarthrose — Voy. *Genou.*
Hernie. — *Cure radicale des — inguinales* (Gratschoff), 515; — isolée de l'appendice iléo-cæcal, *Soc. chir.*, 391; cure radicale de la — ombilicale, *Cong. chir.*, 661; —, intra-rectale, *Soc. chir.*, 827; — lombaire étranglée, *id.*, 662.
Hémorragie. — *Les — des kystes tordus de l'ovaire* (Daniel), 479.
Humérus. — Voy. *Ostéo-sarcome.*
Hyperémie. — Voy. *Inflammation.*
Hypertrophie. — Voy. *Prostate, Muscle.*
Hypospadias. — Voy. *Urètre.*
Hystérectomie. — L'— abdominale totale dans les suppurations, *Soc. ch. L.*, 144; — abdominale pour fibrome, *Cong. chir.*, 672; — Voy. *Moignon.*
Imbéciles. — Voy. *Chirurgie.*
Inflammation. — Traitement des affections inflammatoires aiguës par l'hypérémie par stase, *Cong. all. chir.*, 522. — Voy. *Intestin.*
Instruments. — Présentation d'—, *Cong. chir.*, 679.
Intestin. — *L'évacuation de l'*— (Pinatelle et Rivière), 229; sténose de l'— d'origine tuberculeuse, *Soc. ch. L.*, 142; tuberculose inflammatoire de l'estomac et de l'—, *Ac. méd.*, 147; les formes chirur-

gicales de la tuberculose de l'—, par *Bérard* et *Patel*, Bibl., 297; opothérapie entérique dans l'occlusion de l' —, *Cong. chir.*, 656; occlusion de l'— par l'opération de Trendelenburg, *id.*, 666; remarques sur le traitement du cancer du gros —, *id.*, 667; place de l'—, *Soc. chir.*, 829.

Jéjunostomie. — Voy. *Gastrostomie.*

Kyste. — *Les — hydatiques de la paroi abominale.* (Lenormant), 447; Les — branchiaux du cou (Terrier et Lecène), 757; — du mésocôlon, *Soc. chir.*, 292; — du foie, *id*, 292, 389; deux cas de torsion de — de l'ovaire, *Cong. chir.*, 673, 674. — Voy. *Hémorragie.*

Langue. — Voy. *Épithélioma.*

Laparotomie. — — pour péritonite tuberculeuse, *Soc. chir.*, 292; pneumonie après —, *Cong. all. chir.*, 532.

Larynx. — Tube laryngé à jour, *Ac. méd.*, 147; opérations plastiques et prothétiques après extirpation du — et de l'œsophage, *Cong. all. chir.*, 528.

Leucocytes. — De l'appel leucocytaire, *Cong. chir.*, 656.

Ligature. — — de l'artère hépatique, *Cong. all. chir.*, 537; — et sutures métalliques par la méthode de Michel, *Cong. chir.*, 655.

Lipome. — Du — périostique, *Soc. chir.*, 132, 286. — Voy. *Rein, Estomac.*

Lithiase. — Voy. *Pancréatite.*

Lombaire. — Valeur de la ponction —, *Soc. chir.*, 834.

Lupus. — Traitement du — ulcéré, *Ac. méd.*, 839.

Luxation. — Voy. *Hanche, Épaule.*

Main. — Voy. *Stérilisation.*

Maladies. — Résultats du traitement opératoire de la — de Basedow, *Cong. all. chir.*, 529; pathogène et traitement de la — de Hirschprung, *id.*, 535.

Maxillaire. — Résection du —, *Soc. ch. L.*, 293, 294.

Méat. — Malformation du — uretéral, *Soc. ch. L.*, 143.

Médiastin. — Voy. *Pleurésie.*

Membre. — La conservation dans le traitement des traumatismes des —, *Cong. chir.*, 427.

Méningite. — Traitement opératoire de la — suppurée, *Cong. all. chir.*, 525.

Mésocôlon. — Voy. *Kyste.*

Moelle. — Action des rayons X sur la — des os, *Cong. all. chir.*, 523; l'anesthésie de la —, *id.*, 523.

Moignon. — Dégénérescence du — cervical après l'hystérectomie, *Soc. chir.*, 136. Voy. — *Vagin.*

Muqueuse. — Voy. *Urètre.*

Muscle. — Hypertrophie des — striés, *Soc. chir.*, 390.

Néphrectomie. — De la —, *Cong. all. chir.*, 540.

Néphrite. — Voy. *Rein.*

Nerf. — Simplification de la résection du — maxillaire inférieur, *Cong. all. chir.*, 526.

Névralgie. — Traitement de la — faciale, *Ac. méd.*, 146.

Nez. — Restauration du —, *Soc. chir.*, 292.

Nuque. — Voy. *Fibro-lipome.*

Occlusion. — Voy. *Intestin.*

Œsophage. — Extraction de deux corps étrangers de l'—, *Soc. chir.*, 135; id., *Ac. méd.*, 146; chirurgie de l'—, *Cong. all. chir.*, 528. — Voy. *Larynx.*

Œsophagoscopie. — Cinquante cas d'—, *Cong. chir.*, 659.

Opérations. — L'— de Krönlein, *Cong. all. chir.*, 527.

Opothérapie. — Voy. *Intestin.*

Orbite. — Crayon retiré de l'—, *Soc. chir.*, 292.
Oreille. — Traitement des affections de l'— moyenne, *Cong. chir.*, 658.
Os. — Voy. *Moelle.*
Ostéomalacie. — Fractures spontanées dans l'—, *Soc. ch. L.*, 293; — partielles, *id.*, 294; — localisées, *id.*, 295.
Ostéomyélite. — L'— des os longs, *Cong. all. chir.*, 523.
Ostéopsathyrosis. — L'— (Broca et Herbinet), 770.
Ostéo-sarcome. — — *de l'humérus*, (Jeanbrau), 153; — du péroné, *Soc. ch. L.*, 885.
Ovaire. — Conservation des — et de l'utérus dans les opérations pour annexites, *Soc. chir.*, 137, 285, 388. — Voy. *Hémorragie, Kyste.*
Palais. — Voy. *Tumeur.*
Palatoplastie. — — *Ac. méd.*, 397.
Pancréas. — Chirurgie du —, *Cong. chir.*, 636.
Pancréatite. — — *et lithiase biliaire* (Quénu et Duval), 401.
Paralysie. — Traitement de la — spinale, *Cong. all. chir.*, 544. — Voy. *Sciatique, Déformation.*
Périthéliome. — Du — (Vignard et Mouriquand), 467.
Péritonite. — Traitement de la —, *Cong. all. chir.*, 610. — Voy. *Laparotomie.*
Périty phlite. — Pathologie et thérapeutique de la —, par Sonnenburg, 841.
Péroné. — Voy. *Ostéosarcome.*
Pharyngostomie. — Cas de —, *Cong. all. chir.*, 528.
Pied. — *Résection pour tuberculose du* — (Galzin), 342.
Plaies. — *Les — du canal thoracique dans la région cervicale* (Vautrin), 1; traitement des — par le baume du Pérou, *Cong. all. chir.*, 523; — l'adhérence des tampons de gaze aux granulations des —, *id.*, 524; la suture des — du poumon, *Cong. all. chir.*, 530. Voy. *Intestin.*
Pleurésie. — — du médiastin, *Ac. méd.*, 838.
Pneumonie. — Voy. *Laparotomie.*
Pneumotomie. — — pour dilatation des bronches, *Soc. chir.*, 290, 388.
Poche. — — urinaire congénitale, *Soc. chir.*, 292.
Polype. — Voy. *Genou.*
Poumon. — Voy. *Plaie.*
Prognathisme. — — inférieur, *Ac. méd.*, 392.
Prolapsus. — Voy. *Urètre, Viscère.*
Prostate. — Le traitement de l'hypertrophie sénile de la —, par *Guépin*, Bibl., 298; traitement de l'hypertrophie de la —, *Cong. all. chir.*, 538; *Cong. int. chir.*, 557; adénome de la —, *Soc. chir.*, 835; — carcinome de la —, *id.*, 538.
Prostatectomie. — La —, *Cong. all. chir.*, 538. — Voy. *Rétention.*
Prothèse. — Étiologie des desiderata de la — paraffinée, *Cong. chir.*, 655; principes des appareils de — du membre inférieur, *id.*, 677.
Pylore. — *Du cancer de l'antre pylorique* (Delore et Leriche), 346. — Voy. *Tuberculose.*
Pylorectomie. — Voy. *Estomac.*
Radiographie. — — de coxa vara, *Soc. chir.*, 835.
Radius. — Réduction sanglante de la tête du —, *Cong. all. chir.*, 543.
Rayons X. — Voy. *Moelle, Trachée.*
Rectum. — *Amputation du — cancéreux* (Goullioud et Faysse), 107; extirpation des cancers du —, *Soc. ch. L.*, 143. Voy. *Hernie.*
Rein. — Méthodes d'exploration du

—, *Cong. all. chir.*, 541; la chirurgie du —, *id.*, 541; la tuberculose du —, *id.*, 541; le — flottant, *id.*, 542; abcès du —, *id.*, 541; lipome des capsules graisseuses du — *id.*, 542; diagnostic des maladies chirurgicales du —, *Cong. int. chir.*, 568; la décortication du — dans les néphrites, *Cong. chir.*, 668.

Résection. — — iléo-cæcale, *Soc. chir.*, 139; la — du foie, *Cong. all. chir.*, 537; — du coude, *Soc. chir.*, 835; — Voy. *Saphène, Ankylose maxillaire, Pied, Sympathique.*

Rétention. — Guérie par la prostatectomie, *Soc. chir.*, 835.

Rétrécissement. — Voy. *Urètre.*

Rétroversion. — Il faut redresser les —, *Cong. chir.*, 670.

Rœntgen. — Les rayons de —, par *Loison*, Bibl., 297.

Rotule. — Incapacité fonctionnelle après traitement des fractures transversales de la —, *Cong. all. chir.*, 543.

Rupture. — Traitement des — du foie, *Cong. all. chir.*, 536.

Sang. — Valeur clinique de l'examen du — en chirurgie, *Cong. int. chir.*, 549.

Saphène. — Résection de la —, *Soc. chir.*, 135.

Sarcome. — — du sciatique, *Soc. chir.*, 835.

Sciatique. — Paralysie du —, *Soc. ch. L.*, 141, 144. — Voy. *Sarcome.*

Scopolamine. — Voy. *Chloroforme.*

Sérothérapie. — Voy. *Cancer.*

Sous-clavière. — Voy. *Anévrysme.*

Squelette. — *Lésions du — chez un castrat naturel* (Gross et Sencert), 681.

Sténose. — — De l'angle côlique gauche, *Cong. all. chir.*, 534. — Voy. *Intestin.*

Stérilisation. — Boîte auto-stérilisatrice, *Ac. méd.* 392; la — des mains, par *Leedham Green*, bibl., 622.

Suppuration. — Voy. *Hystérectomie.*

Suture. — De la restauration à la suite des —, *Soc. chir.*, 132. — Voy. *Plaie, Ligature.*

Sympathique. — La résection du —, *Soc. chir.*, 830.

Symphyse. — — staphylo-laryngée, *Soc. ch. L.*, 140.

Syndactylie. — Nouveau traitement de la — congénitale, *Cong. chir.*, 675.

Technique. — — chirurgicale, par *Ricard* et *Launay*, Bibl., 298.

Tétanos. — Cas de —, *Cong. all. chir.*, 524.

Thrombose. — La — mésaraïque, *Cong. all. chir.*, 536.

Tibia. — *Arrachement de la tubérosité antérieure du* — (Gaudier et Bouret), 305.

Tissu élastique. — Voy. *Tumeur.*

Trachée. — Aspiration des liquides dans la —, *Soc. ch. L.*, 292; exploration de la — par les rayons X, *Cong. all. chir.*, 529.

Trachéo-bronchoscopie. — La —, *Cong. all. chir.*, 529.

Traumatismes. — — du foie, *Cong. all. chir.*, 537. — Voy. *Membre.*

Trépanation. — Influence de la — sur le cerveau des épileptiques, *Cong. all. chir.*, 525; brèche crânienne de —, *Soc. chir.*, 828.

Tube. — Voy. *Larynx.*

Tuberculose. — *La — du pylore* (Ricard et Chevrier), 74. — Voy. *Intestin, Cæcum, Laparotomie, Pied, Genou, Rein, Articulation, Résection, Utérus.*

Tubérosité. — Voy. *Tibia.*

Tumeur. — *Le tissu élastique dans les* — (Bindi), 67; — du voile du

palais, *Soc. ch. L.*, 145; extirpation d'une — guérissant une psychose, *Cong. all. chir.*, 526; traitement des — par la résection orbitaire de Krönlein, *id.*, 527; — de la moelle cervicale, *id.*, 528; — de la vessie, *id.*, 539, 540; traitement de certaines —, *Cong. chir.*, 664; — osseuse du ligament large, *Soc. chir.*, 835.

Uretère. — Anastomose des deux —, *Soc. chir.*, 835.

Urètre. — *La dislocation de l' — dans les hypospadias* (Beck), 21; rétrécissements congénitaux de l' —, *Soc. chir.*, 389; prolapsus de la muqueuse vésicale à travers l'orifice de l' —, *Ac. méd.*, 391.

Urine. — Voy. *Poche.*

Utérus. — — didelphe, *Cong. chir.*, 675; tuberculose utéro-annexielle, *Soc. ch. L.*, 836. — Voy. *Ovaire*, *Fibrome.*

Vagin. — Dégénérescence épithéliale d'un moignon vaginal, *Soc. chir.*, 285.

Vapeurs chloroxycarboniques. — Voy. *Chloroformisation.*

Varicocèle. — Traitement du —, *Cong. chir.*, 675.

Vélocipédie. — Influence nocive de la — et de l'automobilisme, *Ac. méd.*, 391.

Ventre. — La position ventrale, *Cong. chir.*, 650.

Vessie. — Cancer d'une — ectopiée, *Cong. all. chir.*, 540. — Voy. *Urètre*, Tumeur.

Viscère. — Prolapsus post-opératoire des — abdominaux, *Cong. all. chir.*, 530.

Le propriétaire-gérant : Félix ALCAN.

Coulommiers. — Imp. Paul BRODARD.

41C1363 #5

U HOLZER